

УДК 616.728.8:616.71-089.85](045)

DOI: <http://dx.doi.org/10.15674/0030-59872020367-71>

Остеотомия Helal в хирургическом лечении метатарзалгии

Д. В. Прозоровский¹, Р. И. Бузницкий²

¹ ГУ «Институт патологии позвоночника и суставов им. проф. М. И. Ситенко НАМН Украины», Харьков

² Харьковская медицинская академия последипломного образования МОЗ Украины

Treatment of metatarsalgia in patients with hallux valgus deformity is one of orthopedic problem. It is known about a significant role in the relationship of the length of the metatarsal feet bones and biomechanical metatarsalgia. A number of surgeries have been proposed, including Helal osteotomy, which consists mainly in the posterior displacement of the metatarsal head and it shows good results. Objective: to study the results of surgical treatment of metatarsalgia caused by biomechanical disorders in patients with hallux valgus deformity with corrective Helal osteotomy. Methods: the study is based on the surgical treatment of 114 (179 feet) patients with hallux valgus deformity. Among them, metatarsalgia was found in 32 (17.9 %) of cases. For its treatment corrective osteotomy of the metatarsal bones was used according to the Helal method with screw fixation. Results: according to the ACFAS scale, the average score improved by 32.5 (from 63.1 points before operations to 95.6 points in follow-up postsurgery period). In 26 (81.3 %) cases with metatarsalgia the regression of symptoms was determined. Conclusions: in our study the frequency of metatarsalgia caused by biomechanical disorders was 17.9 %. In patients with metatarsalgia in 40.6 % of cases metatarsal parabola had small anatomical shape. Surgical treatment of metatarsalgia caused by biomechanical disorders with Helal osteotomy patients allowed us to get positive results in 81.3 % of cases. Helal osteotomy with screw fixation of metatarsal fragments can be an option for the treatment of metatarsalgia. Key words: metatarsalgia, hallux valgus, Helal osteotomy.

Лікування метатарзалгії в пацієнтів із поперечно-розпластаною деформацією переднього відділу стопи й hallux valgus є актуальною ортопедичною проблемою. Відомо про значну роль взаємовідношень довжини плеснових кісток стопи в розвитку біомеханічної метатарзалгії. Разом із цим розроблено низку методик операцій, зокрема й остеотомію Helal, які полягають переважно в тильному переміщенні головки плеснової кістки та показують добрі результати лікування. Мета: проаналізувати результати хірургічного лікування метатарзалгії, обумовленої біомеханічними порушеннями, у пацієнтів із поперечно-розпластаною деформацією переднього відділу стоп із використанням коригувальної остеотомії Helal. Методи: дослідження засноване на хірургічному лікуванні 114 (179 стоп) пацієнтів із поперечно-розпластаною деформацією переднього відділу стопи та вальгусною деформацією I пальця. Серед них метатарзалгію виявлено в 32 (17,9 %) випадках. Для її лікування застосовано коригувальну остеотомію плеснових кісток за методикою Helal із фіксацією гвинтом. Результати: відповідно до шкали ACFAS середній бал покращився на 32,5 (з 63,1 бала перед операціями до 95,6 бала у віддаленому післяопераційному періоді). У пацієнтів із метатарзалгією у 26 (81,3 %) випадках визначено регрес симптоматики. Висновки: на нашому матеріалі частота випадків метатарзалгії, обумовленої біомеханічними порушеннями, у пацієнтів із поперечно-розпластаною деформацією переднього відділу стопи становила 17,9 %. У пацієнтів із метатарзалгією в 40,6 % випадків метатарзальна парабола мала анатомічну форму. Хірургічне лікування метатарзалгії, зумовленої біомеханічними порушеннями, у вказаних пацієнтів за умов використання остеотомії Helal дозволило у 81,3 % випадків отримати позитивний результат. Остеотомія Helal із фіксацією фрагментів плеснової кістки гвинтом може бути варіантом вибору під час лікування метатарзалгії. Ключові слова: метатарзалгія, деформація переднього відділу стопи, остеотомія Helal.

Ключевые слова: метатарзалгия, деформация переднего отдела стопы, остеотомия Helal

Введение

Различные варианты боли, возникающие в переднем отделе стоп по подошвенной поверхности, объединяют термином метатарзалгия. Боль может быть проявлением как системных заболеваний, так и локальных патологий и результатом биомеханических нарушений стопы [1, 2]. К ним приводят деформации стопы: поперечно-распластанная, полая, диспластические и ятрогенные [2, 3].

Поперечно-распластанная деформация переднего отдела стоп с *hallux valgus* достигает 75 % встречаемости у лиц женского пола в популяции [4]. Структурно-функциональные изменения в переднем отделе стоп при этой деформации приводят к перераспределению нагрузки веса тела во время ходьбы между головками плюсневых костей. При этом увеличивается нагрузка на головку II и III плюсневых костей (рис. 1) [5].

Некоторые авторы утверждают, что взаимоотношения длины плюсневых костей играют главную роль в развитии биомеханической метатарзалгии [3, 6, 7]. Нарушения этих взаимоотношений бывают врожденными, посттравматическими

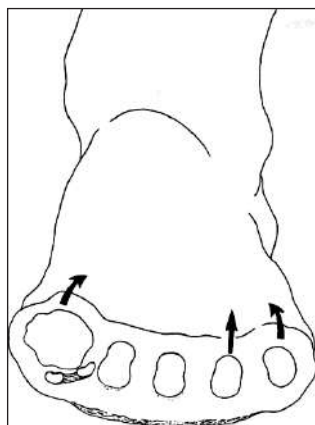


Рис. 1. Схема перераспределения нагрузки на головки II и III плюсневых костей при поперечно-распластанной деформации стопы [5]

и ятрогенными (результат хирургических вмешательств на переднем отделе стоп) [3, 6]. Головки плюсневых костей рассматривают как изогнутый каскад, известный как парабола Lelievre [8]. Выделяют четыре основных варианта нарушений морфологического типа стопы (рис. 2) [5].

Количественную оценку взаимоотношений длины плюсневых костей предложил М. Maestro (рис. 3) [9]. На рентгенограмме переднего отдела стопы в прямой проекции через середину суставной поверхности головки таранной кости и центр головки II плюсневой кости проводят первую линию. Перпендикулярно ей из центра латеральной сесамовидной кости проводят вторую линию, которая в норме должна пересекать центр головки IV плюсневой кости. По данным М. Maestro и соавт. [9], нормальные анатомические взаимоотношения длины плюсневых костей отмечают тогда, когда I и II плюсневые кости равнозначны по длине, а разница длины от II до V плюсневой кости уменьшается в латеральном направлении в геометрических шагах (рис. 3) [9]. Допускается вариант, когда II плюсневая кость может быть немного длиннее, чем I.

Наряду с этим, деформации переднего отдела стоп многоплоскостные и основываются лишь на длине плюсневых костей как основном факторе в развитии метатарзалгии довольно сомнительно.

В литературе описано большое количество хирургических вмешательств, направленных на лечение метатарзалгии, целью которых является либо изменение длины плюсневых костей, либо расположения их головок относительно подошвенной поверхности стопы. Одной из таких хирургических техник является остеотомия Helal, описанная в 1975 году, которая заключается в выполнении косой, под углом 45°, остеотомии плюсневой кости (рис. 4) [10]. Операцию производят на уровне среднего и дистального отделов плюсневой

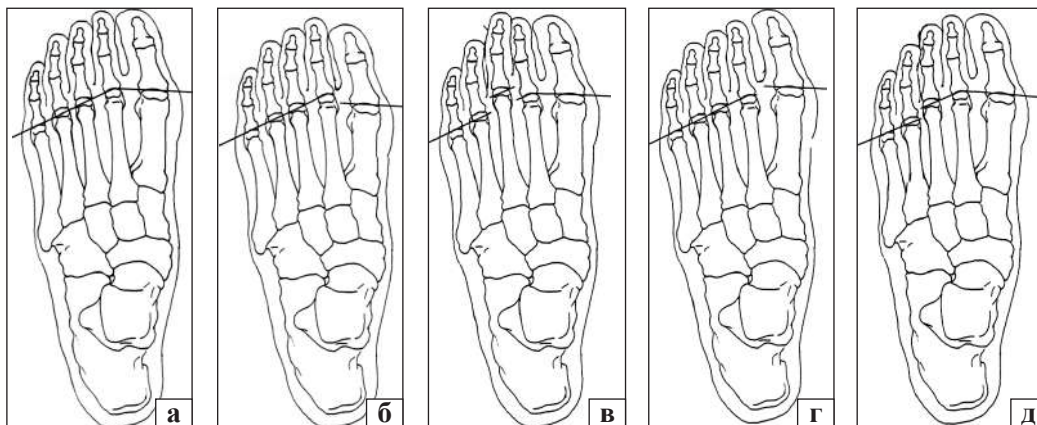


Рис. 2. Схема морфологических типов стопы: а) нормальная; б) короткая I плюсневая кость; в) длинная III плюсневая кость; г) длинная I плюсневая кость; д) брахиметатарзия [5]

кости в проксимально-дистальном направлении. Дистальный костный фрагмент смещается в проксимальную и тыльную стороны. Оригинальная методика выполняется без внутренней фиксации, а пациентам разрешают ходить на вторые сутки после операции в ортопедической обуви [10]. Широкое внедрение данной методики в клиническую практику привело к большому количеству осложнений, таких как несращение и появление метатарзалгии в смежной области стопы, что связывают с нестабильным положением костных фрагментов плюсневой кости [11–13].

Со временем после выполнения остеотомии Helal костные фрагменты плюсневой кости начали фиксировать с помощью спиц и винтов. В 2018 году В. Г. Процко и соавт. [14] модифицировали методику, увеличив угол остеотомии до 50° – 80° , а дистальный костный фрагмент стали смещать преимущественно в тыльном направлении (рис. 5), что позволило достичь гораздо лучших результатов лечения [14, 15].

Опубликован ряд работ, отражающих хорошие результаты лечения метатарзалгии с применением корригирующих остеотомий средних

плюсневых костей без существенного изменения их длины [15–17].

Таким образом, проблема метатарзалгии нуждается в дополнительном изучении и определении оптимальной тактики лечения.

Цель исследования: проанализировать результаты хирургического лечения метатарзалгии, обусловленной биомеханическими нарушениями, у пациентов с поперечно-распластанной деформацией переднего отдела стоп с использованием корригирующей остеотомии Helal.

Материал и методы

Исследование основано на хирургическом лечении 114 пациентов (179 стоп) с поперечно-распластанной деформацией переднего отдела стоп и вальгусной деформацией I пальца, которые проходили лечение в ГУ «Институт патологии позвоночника и суставов им. проф. М. И. Ситенко НАМН Украины». Степень тяжести *hallux valgus* определялась согласно классификации R. A. Mann [18]. Материалы работы заслушаны и получили позитивную оценку на заседании комитета по биоэтике при ГУ «ИППС им. проф. М. И. Ситенко НАМН» (протокол № 204 от 15.06.2020).

Больным проведены стандартные клинические и рентгенологические исследования, включающие оценку критерия М. Maestro [9].

В 46 (25,7 %) случаях вальгусная деформация I пальца стопы была первой степени, в 102 (57,0 %) — второй, в 31 (17,3 %) — третьей.

Метатарзалгия обнаружена в 32 (17,9 %) случаях, среди которых метатарзальная парабола (взаимоотношения длины плюсневых костей) была нарушена в 19 (10,6 %). Омозолелость кожи по подошвенной поверхности стоп в проекции головок плюсневых костей отмечена в 57 (31,8 %) случаях. Среди всех 114 (179 стоп) пациентов с поперечно-распластанной деформацией переднего отдела стоп метатарзальная парабола была нарушена в 57 (31,8 %) случаях.

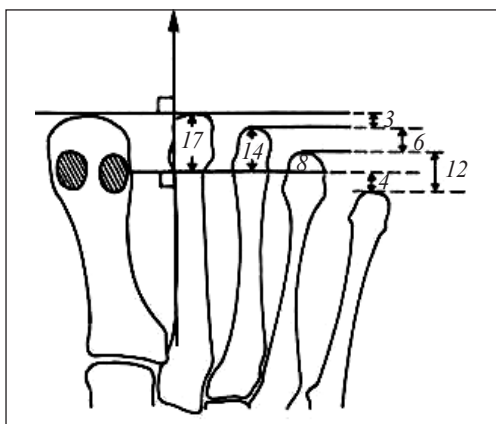


Рис. 3. Критерий М. Maestro для количественной оценки взаимоотношений длины плюсневых костей стопы [5]




Рис. 4. Схема корригирующей остеотомии Helal плюсневой кости стопы [5]

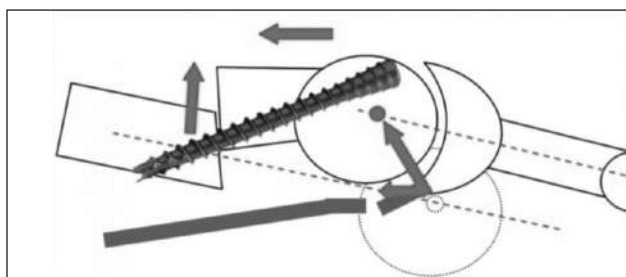


Рис. 5. Схема корригирующей остеотомии плюсневой кости стопы по Helal, модифицированной В. Г. Процко и соавт., с фиксацией винтом [14]

Всем больным выполнили операцию Шеде, латеральный релиз капсулы первого плюснефалангового сустава с теноаддукторотомией и корригирующую остеотомию Scarf первой плюсневой кости с фиксацией двумя винтами. В 109 (60,9 %) случаях произведена корригирующая остеотомия по Акин проксимальной фаланги I пальца с фиксацией винтом.

У всех пациентов с метатарзалгией (32 случая) выполнена корригирующая остеотомия плюсневых костей по методике Helal [10, 14]

Результаты оценивали на основе жалоб пациентов, данных рентгенографии и бальной шкалы ACFAS (module 2) [19]. Статистическая обработка данных произведена с использованием критерия Пирсона.

Результаты и их обсуждение

Согласно шкале ACFAS средний бал улучшился на 32,5 — с 63,1 балла перед операцией до 95,6 балла в отдаленном послеоперационном периоде.

При анализе частоты встречаемости метатарзалгии установлено, что у пациентов с *hallux valgus* первой степени она обнаружена в 3 (6,5 %) случаях, второй — в 21 (20,6 %), третьей — в 8 (25,8 %). Отмечена статистически достоверная разница в частоте возникновения метатарзалгий у пациентов с *hallux valgus* первой степени (в виде значимо меньшей частоты) по сравнению с группами второй и третьей степеней тяжести (критерий $\chi^2 = 4,81$, $p = 0,03$; $\chi^2 = 5,62$, $p = 0,02$ соответственно). При этом статистически значимой разницы среди пациентов с *hallux valgus* второй и третьей степени тяжести не выявлено (критерий $\chi^2 = 0,38$, $p = 0,54$).

У пациентов с метатарзалгией в 26 (81,3 %) случаях отмечен регресс симптоматики, у 1 (3,1 %) больной произошло несращение зоны остеотомии II плюсневой кости, однако, от повторной операции пациентка отказалась. Движения в плюснефаланговых суставах стоп после выполнения остеотомии Helal были удовлетворительные на момент контрольного осмотра через 1,5 мес. после операции.

Клинический пример

Пациентка М., 65 лет, диагноз: *hallux valgus* слева III ст. Ригидная молоткообразная деформация II пальца левой стопы. Метатарзалгия левой стопы. Оценка согласно шкалы ACFAS — 35 баллов. Метатарзальная парабола нарушена (рис. 6, а).

Пациентке выполнено хирургическое вмешательство: операция Шеде, латеральный релиз с теноаддукторотомией, корригирующая остеотомия Scarf I плюсневой кости, фиксация двумя винтами на левой стопе. Корригирующая остеотомия Helal II плюсневой кости левой стопы с фиксацией винтом. Операция по Hohmann на II пальце левой стопы.

Результат лечения через год после операции согласно шкалы ACFAS — 90 баллов. Отсутствует боль по подошвенной поверхности переднего отдела левой стопы при ходьбе. Сохраняются достигнутые осевые взаимоотношения костей переднего отдела левой стопы (рис. 6, б). Удовлетворительная форма переднего отдела стопы (рис. 6, в, г).

Из 32 случаев метатарзалгии метатарзальная парабола не была нарушена в 13 (40,6 %).

Среди 114 больных (179 стоп) с поперечно-распластанной деформацией переднего отдела стоп метатарзальная парабола была нарушена у 57, из которых метатарзалгия отсутствовала в 38 (66,7 %) случаях.

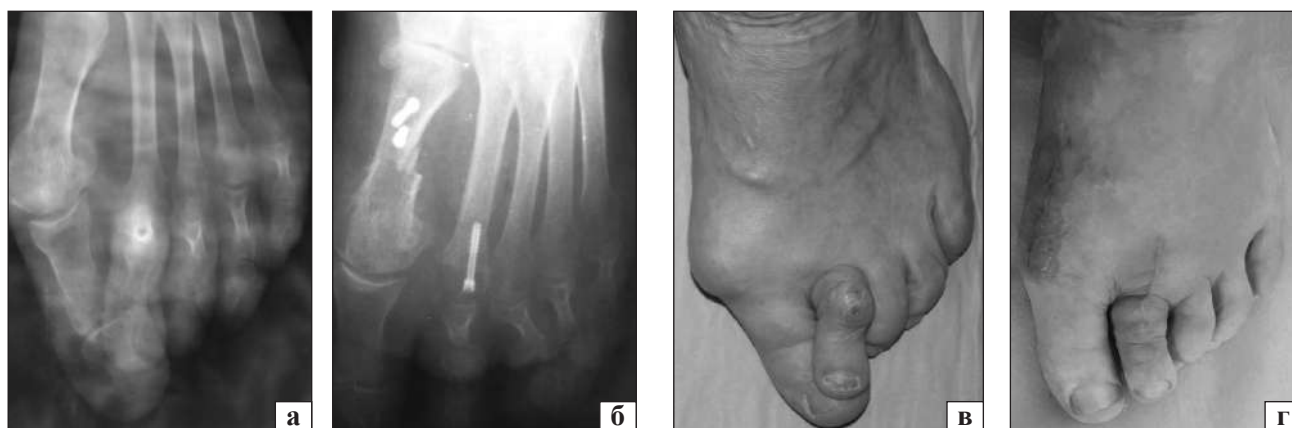


Рис. 6. Рентгенограммы переднего отдела левой стопы, передне-задняя проекция: до (а) и через 1 год после (б) операции и внешний вид стопы пациентки М., 65 лет, до (в) и через 1 год после (г) операции

Выводы

На нашем материале частота встречаемости метатарзалгии, обусловленной биомеханическими нарушениями, у пациентов с поперечно-распластанной деформацией переднего отдела стоп, составляла 17,9 %.

У пациентов с метатарзалгией в 40,6 % случаев метатарзальная парабола имела анатомическую форму.

Хирургическое лечение метатарзалгии, обусловленной биомеханическими нарушениями, у пациентов с поперечно-распластанной деформацией переднего отдела стоп при использовании корригирующей остеотомии Helal позволило в 81,3 % случаев получить положительный результат лечения.

Корригирующая остеотомия Helal с фиксацией костных фрагментов плюсневой кости винтом может являться вариантом выбора в лечении метатарзалгии.

Конфликт интересов. Авторы декларируют отсутствие конфликта интересов.

Список литературы

1. Besse J. L. Metatarsalgia / J. L. Bessea // *Orthopaedics & Traumatology : Surgery & Research.* — 2017. — Vol. 103 (1S). — P. S29–S39. — DOI: 10.1016/j.otsr.2016.06.020.
2. Factors associated with hallux valgus in a population-based study of older women and men: the MOBILIZE Boston Study / U. D. Nguyen, H. J. Hillstrom, W. Li [et al.] // *Osteoarthritis and Cartilage.* — 2010. — Vol. 18 (1). — P. 41–46. — DOI: 10.1016/j.joca.2009.07.008.
3. Regnaud B. The foot (Techniques Chirurgicales du Pied) / B. Regnaud. — NY : Springer-Verlag, 1986. — P. 268–277.
4. Nix S. Prevalence of hallux valgus in the general population: a systematic review and meta-analysis / S. Nix, M. Smith, B. Vicenzino // *Journal of Foot and Ankle Research.* — 2010. — Vol. 21 (3). — P. 21. — DOI: 10.1186/1757-1146-3-21.
5. Vincent J. Hallux valgus and forefoot surgery / J. Vincent. — NY : Churchill Livingstone, 1994. — P. 429–451.
6. Viladot A. Metatarsalgia due to biomechanical alterations of the forefoot / A. Viladot // *Orthopedic Clinics of North America.* — 1973. — Vol. 4 (1). — P. 165–178.
7. Percutaneous distal metatarsal osteotomy for correction of hallux valgus surgical technique / B. Magnan, L. Pezze, N. Rossi, P. Bartolozzi // *Journal of Bone and Joint Surgery. American Volume.* — 2005. — Vol. 87 (6). — P. 1191–1199. — DOI: 10.2106/JBJS.D.02280.
8. Lelievre J. Pathologie du pied / J. Lelievre. — 4th edition. — Paris : Masson, 1981. — 868 p.
9. Maestro M. Forefoot morphotype study and planning method for forefoot osteotomy / M. Maestro, J. Basse, M. Ragusa, E. Berthonnaud // *Foot and Ankle Clinics.* — 2003. — Vol. 8 (4). — P. 695–710. — DOI: 10.1016/s1083-7515(03)00148-7.
10. Helal B. Metatarsal osteotomy for metatarsalgia / B. Helal // *Journal of Bone and Joint Surgery. British Volume.* — 1975. — Vol. 57 (2). — P. 187–192.
11. Helal metatarsal osteotomy for the treatment of metatarsalgia: a critical analysis of results / H. J. Trnka, B. Kabon, R. Zettl [et al.] // *Orthopaedics.* — 1996. — Vol. 19 (5). — P. 457–461.
12. Muller T. Long-term functional results after the Helal osteotomy / T. Muller, G. Dereymaeker, J. Victor [et al.] // *Foot Diseases.* — 1994. — Vol. 1. — P. 69–77.
13. Comparison of the results of the Weil and Helal osteotomies for the treatment of metatarsalgia secondary to dislocation of the lesser metatarsophalangeal joints / H. J. Trnka, M. Muhlbauer, R. Zettl [et al.] // *Foot & Ankle International.* — 1999. — Vol. 20 (2). — P. 72–79. — DOI: 10.1177/107110079902000202.
14. Пат. 2675455 RU Российская Федерация МПК А61В 17/56. Способ устранения метатарзалгии и деформации пальцев при поперечном плоскостопии / Процко В. Г., Загородный Н. В., Тадж А. А. [и др.]; заявитель и патентообладатель Процко Виктор Геннадьевич. — № 2018126336; заявл. 17.07.2018; опубл. 19.12.2018, Бюл. № 35.
15. Сравнение результатов Хелал и Вейль остеотомии для лечения метатарзалгии при вторичном вывихе в плюснефаланговых суставах 2, 3 и 4 плюсневых костей / А. А. Тадж, В. Г. Процко, В. Н. Черевцов, А. В. Волков // *Дневник Казанской медицинской школы.* — 2017. — № 3 (17). — С. 54–61.
16. Wolf M. D. Metatarsal osteotomy for relief of painful metatarsal callosities / M. D. Wolf // *Journal of Bone and Joint Surgery. American Volume.* — 1973. — Vol. 55 (8). — P. 1760–1762.
17. Barouk L. S. The BRT Proximal Metatarsal Osteotomy / L. S. Barouk // *Forefoot Reconstruction* / L. S. Barouk. — Paris : Springer, 2005. — P. 139–154.
18. Mann R. A. Adult hallux valgus / R. A. Mann, M. J. Coughlin // *Surgery of the foot and ankle.* — 7th ed. — St. Louis : Mosby, 1999. — P. 151–267.
19. Validation of the American College of Foot and Ankle Surgeons Scoring Scales / J. J. Cook, E. A. Cook, B. I. Rosenblum [et al.] // *The Journal of Foot and Ankle Surgery.* — 2011. — Vol. 50 (4). — P. 420–429. — DOI: 10.1053/j.jfas.2011.03.005.

Статья поступила в редакцию 22.04.2020

HELAL OSTEOTOMY AT SURGICAL TREATMENT OF METATARSALGIA

D. V. Prozorovskiy¹, R. I. Buznytskyi²

¹ Sytenko Institute of Spine and Joint Pathology National Academy of Medical Sciences of Ukraine, Kharkiv

² Kharkiv Medical Academy of Postgraduate Education of the Ministry of Health of Ukraine

✉ Dmytro Prozorovskiy, PhD in Traumatology and Orthopaedics: prozorovskiy1973@gmail.com

✉ Ruslan Buznytskyi, PhD in Traumatology and Orthopaedics: ruslan3buz@gmail.com