ДИСКУСІЇ, ПОШУКИ, ГІПОТЕЗИ

УДК 617.57/.58-089:616.717/.718-001.45](045)

DOI: http://dx.doi.org/10.15674/0030-598720234109-120

Проблемні питання лікування вогнепальних переломів діафізу довгих кісток кінцівок

М. О. Корж [1, 2], О. К. Попсуйшапка [1, 2], В. О. Литвишко [1, 3], І. В. Шевченко [1], Я. А. Долуда [1], С. С. Губський [1], А. М. Гриценко [1], Д. О. Міхановський [1], О. П. Марущак [1], М. О. Тохтамишев [1], З. А. Арутюнян [1]

[1] ДУ «Інститут патології хребта та суглобів ім. проф. М. І. Ситенка НАМН України», Харків

[2] Харківський національний медичний університет. Україна

[3] КНП «Чугуївська центральна лікарня ім. М. І. Кононенка». Україна

Due to the military conflict in Ukraine, the problem of treating gunshot fractures has become acute, which requires an urgent solution. Objective. On the basis of own experience, to determine the primary problems in the treatment of gunshot diaphyseal fractures of the long bones of the limbs and evaluate the preliminary results. Methods. The treatment process and its results were analyzed in 128 victims with gunshot fractures of long limb bones for the period 08.2022–08.2023. Classical methods of clinical, X-ray and laboratory investigations were used. The assessment was carried out according to the AO classification, that was supplemented with new options for tangent and perforated bone injuries, as well as the volume of destruction of adjacent soft tissues. Wounds of all the patinets were treated using vacuum aspiration, the fragments were fixed with external devices manufactured by Biomet, Stryker, ТОВ «Ейч Ві Орто», ОРТОПАК. Results. The analysis showed that 64 (50 %) of the wounded had a need to take additional measures to preserve or improve the position of the fragments: improvement of the geometry of the external apparatus, replacement of the apparatus with a more perfected one, with a plate or intramedular osteosynthesis; replacement of the apparatus with a plaster bandage or orthosis. Conclusions. Based on the study, it can be argued, that most gunshot diaphyseal fractures of long bones are multifragmental and accompanied with destruction of predominantly peripherally located soft tissues. At the same time, the periosteum with a layer of adjacent м'язів for the most part retains integrity, viability and connection with the surface of the fragments. The basic and rational method of fixation of fragments for diaphysical gunshot fractures it is necessary to consider external osteosynthesis with schanz-screws devices. According to our preliminary data, the use of external fixator treatment led to fracture healing in 84% of patients with gunshot hip fracture, 56 % — tibia fracture, 59 % — humerus fracture, and 44 % — forearm fractures. Keywords. Gunshot fractures of the diaphysis, classification, methods of fixation of fragments, results of treatment.

Через військовий конфлікт в Україні гостро постала проблема лікування вогнепальних переломів, яка потребує нагального розв'язання. Мета. На підставі власного досвіду визначити першочергові проблеми в лікуванні вогнепальних діафізарних переломів довгих кісток кінцівок та оцінити попередні результати. Методи. Проаналізовано процес лікування та його результати в 128 постраждалих із вогнепальними переломами довгих кісток кінцівок за період 08.2022–08.2023 р. Використано класичні методики клінічного рентгенологічного та лабораторних досліджень. Оцінювання здійснювали за класифікацією АО, яку доповнили новими опціями стосовно дотичних і дірчастих ушкоджень кістки, а також обсягу руйнування прилеглих м'яких тканин. Усім постраждалим рани лікували вакуумною аспірацією, відламки фіксували зовнішніми апаратами виробництва Biomet, Stryker, ТОВ «Ейч Ві Орто», ОРТОПАК. Результати. Аналіз показав, що у 64 (50 %) поранених виникла необхідність проводити додаткові заходи задля збереження або покращення положення відламків: удосконалення геометрії зовнішнього апарата (21 особа) або заміна його на більш досконалий (8), а також перехід на гіпсову пов'язку, ортез (17), та іногді використовували накістковий остеосинтез (18). Висновки. На підставі проведеного дослідження можна стверджувати, що більшість вогнепальних діафізарних переломів довгих кісток (89 %) є багатоуламковими і супроводжуються з руйнуванням переважно периферійно розташованих м'яких тканин. Водночас окістя зі шаром прилеглих м'язів здебільшого зберігають цілісність, життєздатність і зв'язок із поверхнею відламків. Основним і раціональним методом фіксації відламків за діафізарних вогнепальних переломів слід уважати позавогнещевий остеосинтез стрижневими апаратами. За нашими попередніми даними використання апаратного лікування привело до зрощення відламків у 84 % постраждалих із вогнепальним переломом стегна, 56 % — гомілки, 59 % — плеча і 44 % — передпліччя.

Ключові слова. Вогнепальні переломи діафізу, класифікація, способи фіксації відламків, результати лікування

© Корж М. О., Попсуйшапка О. К., Литвишко В. О. та ін., 2023

Вступ

Уже другий рік, як ми опинилися перед фактом епідемії вогнепальних переломів. Перед вітчизняною травматологією постало багато проблемних ситуацій і невирішених питань. Доцільно розглянути переломи, які мають певну анатомо-топографічну ознаку та схожий прогностичний статус. Тобто вогнепальні переломи діафіза кісток кінцівок, об'єднані руйнуванням компактної кісткової тканини, якій притаманні свої закономірності процесу зрощення та за умов їхнього успішного перебігу можливе повне відновлення функції кінцівки (на відміну від вогнепального перелому суглоба).

Мета: на підставі власного досвіду визначити першочергові проблеми в лікуванні вогнепальних діафізарних переломів довгих кісток кінцівок та оцінити попередні результати.

Матеріал і методи

Матеріал дослідження розглянуто та схвалено комітетом з біоетики при ДУ «Інститут патології хребта та суглобів ім. проф. М. І. Ситенка НАМН України» (протокол № 238 від 18.12.2023 р.).

Вивчали постраждалих із вогнепальними переломами довгих кісток, в період із 08.2022 по 08.2023 р. у кількості 128 осіб віком від 22 до 55 років. Серед них чоловіків було 122, жінок — 6. За локалізацією ушкодженого сегмента пацієнтів розподіляли наступним чином: стегно — 34, гомілка — 54, плече — 22, передпліччя — 18.

Більшості постраждалих (84) первинну хірургічну обробку (ПХО) рани та фіксацію відламків апаратом зовнішньої фіксації (АЗФ) виконано в першу добу після поранення в умовах прифронтових лікарень авторами статті, які були туди спеціально відряджені. Решті 44 пораненим — лікарями з інших установ, а потім для подальшого лікування вони були госпіталізовані до ДУ «Інститут патології хребта та суглобів ім. проф. М. І. Ситенка НАМН України».

Особливості руйнування кістки й прилеглих тканин за вогнепальних переломів

Аналіз характеру руйнування кістки виконано за класифікацією АО, але введено дві додаткові опції, для переломів із наявністю первинного дефекту кістки (D) і для пристіночних (дотичних) відколів кістки або дірчастих дефектів, які не порушували її опорну функцію (E).

Окрім показника, який характеризує кількість і геометрію площин зламу кістки, дуже важливо з'ясувати як окістя і м'язи пов'язані з основними та проміжними відламками. Це можна виявити візуально або тактильно під час ПХО вогнепальної рани. Якщо зона перелому закрита, величину відшарування або розриву окістно-м'язового футляра можна уявити оцінивши розмір і напрямок зміщення відламків на рентгенограмах. З огляду на [1, 2] можливі такі три варіанти: відламок не втрачає анатомічного зв'язку з життєздатним футляром; його відшарування від поверхні відламка зі збереженням його життєздатності і заповненням утвореного простору фібриновим згустком; футляр навколо відламка руйнується з втратою життєздатності (розривається, фрагментується, роздавлюється), завжди супроводжується зміщенням відламків по ширині. Зазначимо, що в останньому випадку перебіг регенерації в зоні руйнування буде лишатися порушеним незважаючи на анатомічне відновлення положення відламків.

Наведені ускладнення важливо ідентифікувати на початку для прогнозування перебігу процесу регенерації кістки й обрати раціональний спосіб фіксації відламків. Тому в цьому досліджені ми вирішили окремо виділити ознаку повного поперечного зміщення відламків (ППЗ) і прослідкувати її частоту за вогнепальних переломів.

Паралельно оцінено форму дефекту й обсяг руйнування м'яких тканин, утворених металевим осколком або кулею, за такими ознаками: форма раньового дефекту — тунель м'яких тканин (T), секторальний дефект м'яких тканин (S), секторальний дефект м'яких тканин і ділянки кістки (SO); За розміром рани: малий — до 3 см, середній 4–10 см, великий — більше 10 см; за умов руйнування функціонально важливих анатомічних утворень: магістральних судин, нервів, сухожилків і м'язів; ознакою можливості зведення (одномоментного або поетапного) країв дефекту — можливе, неможливе, потрібна реконструктивна операція. Відповідно до класифікаційних ознак наводимо характеристику вогнепальних переломів довгих кісток, які ми лікували (табл. 1).

Засоби та методики лікування

У всіх постраждалих лікування починалося з ПХО рани, фіксації відламків АЗФ, з цією метою використовували апарати виробництва Ейч Бі Орто (Україна), Biomet (Франція), Stryker (США), ОРТОПАК (Україна). Усім пораненим проводили хірургічне й аспіраційне очищення ран та їхнє закриття протягом 1,5–6 тижнів. У 113 хворих (88 %) закрили рану після очищення та появи грануляцій шляхом одномоментного або поетапного зведення її країв. Застосування етап-

них хірургічних втручань із вакуумною терапією мало позитивний результат [3]. У 15 (12 %) осіб дефект закрито за допомогою шкіряної пластики. У разі ушкодження магістральних судин накладали лігатури — 3 постраждалим, 2 — пластика дефекту артерії за участі судинних хірургів. Окрім цього 64 (50 %) пацієнтам виконували процедури, спрямовані на підвищення надійності фіксації відламків, усунення неприпустимих залишкових деформацій та створення умов для функції суміжних суглобів (табл. 2).

Досить часто після первинного остеосинтезу, який виконали в інших установах, фіксуюча конструкція не відповідала принципам апаратного лікування переломів [4–6]. У багатьох пацієнтів спостерігали нераціональну конфігурацію АЗФ стосовно надійності з'єднання відламків і можливості виконувати функції кінцівкою в необхідному обсязі. Було помітно — хірурги не розраховували, що створена ними конструкція буде основним засобом фіксації відламків та, вірогідно, планували її заміну після загоєння рани на заглибний остеосинтез. Поширена думка про необхідність заміни за першої можливості АЗФ на заглибний фіксатор [5, 6] спонукає багатьох хірургів дивитися на апаратну фіксацію як тимчасову, другорядну процедуру, вони не вважають її за основний засіб лікування, тому не приділяють належної уваги. Існування такої, з нашої точки зору, нераціональної практики пов'язано іще з одним проблемним питанням — погляд хірурга-травматолога на допустимість/недопустимість залишкових зміщень відламків після первинної фіксації їх апаратом. Дійсно положення відламків це провідна ознака для зміни методу лікування. Неоднозначна оцінка стосовно залишкових зміщень на процес зрощення відламків зумовлює протиріччя під час вибору методики лікування.

Щоб підійти до вирішення проблеми «допустимих залишкових зміщень» проаналізуємо клініко-рентгенологічні ознаки вогнепальних переломів (тип Е — не розглядався), які наведені в (табл. 1).

Таблиця 1

Розподіл постраждалих із вогнепальним переломом за локалізацією, характером площини злому та обсягом руйнування м'яких тканин

Локалізація	Площина зламу кістки				ППЗ	Форма раньового дефекту			Розмір рани (см)			Ушкодження важливих анатомічних ушкоджень			Можливість зведення країв рани		Усього пацієнтів
	A	B	C	D		T	S	SO	малий	середній	великий	магістральні судини	нервовий стовб	сухожилки, м'язи	так	ні	
Гомілка	6	16	28	4	3	47	7	1	6	43	5	4	16	11	51	3	54
Стегно	1	14	17	2	2	26	8	—	2	27	5	1	3	15	31	3	34
Плече	—	9	13		3	17	5	—	5	17	—	—	8	5	17	5	22
Передпліччя	—	12	2	3	6	14	4	—	1	17	—	—	11	14	14	14	18
Усього	7	51	60	9	14	104	23	1	14	104	10	5	38	45	113	15	128

Таблиця 2

Розподіл хворих по локалізації вогнепального перелому та додатковим заходам, що виконували в процесі лікування

Лікувальний заходи	Кількість хворих та локалізація ушкодженого сегмента				Усього
	гомілка	стегно	плече	передпліччя	
Удосконалення геометрії існуючого АЗФ (проведення додаткових стрижнів, видалення стрижнів і звільнення суміжного суглоба, заміна «неспроможних» стрижнів)	9	8	4	—	21
Заміна АЗФ на більш досконалий із можливістю функціонального навантаження кінцівки	3	3	—	—	6
Заміна АЗФ з елементами реконструкції сегмента	2	—	—	—	2
Заміна АЗФ на накістковий остеосинтез	—	4	2	4	10
Заміна АЗФ на накістковий остеосинтез із кістковою аутопластикою дефекта	2	2	—	3	7
Заміна АЗФ на інтрамедулярний блокований остеосинтез	1	—	—	—	1
Заміна АЗФ на гіпсову пов'язку або ортез	6	4	3	4	17
Разом за кожним сегментом	23	21	9	11	64

Переважна більшість вогнепальних переломів діафіза (87,4 %) мала відламковий (мінімум 3 фрагменти, тип Б) і багатовідламковий характери (більше 3-х фрагментів, тип С). Водночас серед них майже не виявлено переломів, коли зафіксували повне зміщення суміжних відламків. У 89 % хворих, незважаючи на відламковий характер перелому, фрагменти знаходилися один від одного на невеликій відстані, що свідчило про незначне руйнування прилеглого до них окістно-м'язового футляра. Серед вогнепальних переломів було небагато схожих на наслідки дорожньо-транспортної травми, за величиною первинного зміщення відламків по ширині. Наведемо рентгенограми двох постраждалих із переломом верхньої частини стегнової кістки: у одного вогнепальний перелом від дії осколка, а іншого — від удару під час лобового зіткнення автомобіля, був за кермом (рис. 1, а, б).

Припускаємо, що існують відмінності у величині діючої сили, її векторності, площі контакту з травмуючим агентом і самій механіці руйнування кістки.

Наші спостереження показали, що за більшості вогнепальних переломів із тунельним раньовим дефектом, не дивлячись на відламковий характер площини зламу, фрагменти лишалися в купі. Після осьової тракції сегмента під знеболенням, вісь відновлювалася, а положення відламків ставало задовільним. Не уважаючи на наявність рани, відламки зберігали зв'язок з прилеглими тканинами і спеціально проводити відкриту адаптацію відламків (через рану) потреби, здебільшого, не було. Зазвичай, при цьому вони не мають між собою повного контакту, зміщення по ширині між окремими фрагментами сягали 1/3–3/4 поперечного розміру, що частину колег спонукало до виконання відкритої репозиції чи остеосинтез упісля загоєння рани. Основний аргумент — «небезпека» порушення процесу зрощення відламків за такого їхнього положення. Саме це й є предметом дискусій.

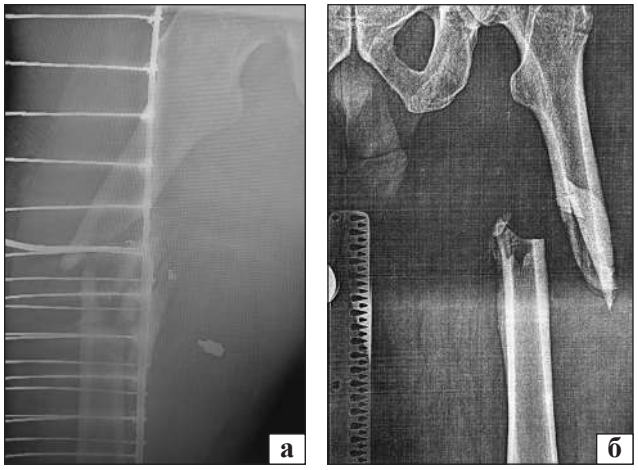

Рис. 1. Рентгенограми, які демонструють різницю в зміщенні відламків стегна у хворих з: а) вогнепальним переломом; б) переломом, отриманим у разі зіткнення автомобіля

Свої дії ми обґрунтували попередніми дослідженнями [7–10], щодо закономірностей утворення кісткового регенерату після діафізарного перелому за умов функціонального лікування з використанням пружньо-стійкого з'єднання відламків (стрижневим апаратом). Вони довели, що процес регенерації розпочинається в прилеглих окісті і м'язах, фібриновому згустку, який заповнює простір між відламками. *Збереження життєздатності ділянок окістно-м'язового футляра є головною умовою для формування кісткового регенерату, а неідеальний контакт відламків компактної кісткової тканини, який досягається шляхом руйнування основного джерела регенерації.*

Наша трактовка допустимості/недопустимості залишкового зміщення відламків за діафізарного перелому, базується на результатах наукового дослідження процесу регенерації кістки і багаторічного клінічного досвіду. Недопустимим розташуванням є те, коли виникають умови, які блокують процес формоутворення кісткового регенерату або їхнє розташування призведе до суттєвих порушень функції кінцівки після зрощення. Такими умовами є наявність:

– між відламками м'язової тканини (інтерпозиція м'яких тканин). Виникає, коли один із відламків перфорує м'язовий масив і в результаті міотонічної реакції він фіксується в зміщеному положенні. Клініко-рентгенологічною ознакою такого стану є наявність зміщення відламків по ширині більш ніж поперечний розмір кістки, зміщення по довжині та відсутність симптому крепітації. За такої умови, здебільшого, неможливе формування цілісного фібрин-окістного веретена, яке з'єднує відламки;

– між площинами зламу основних фрагментів вільного розвернутого на 90° і більше відламка, який створює ефект розпорки, перешкоджаючи їхньому контакту;

– кутової деформації, яка більша за 3° і більше, фізіологічні прогинання відповідної ділянки кістки. Окрім того, що порушується анатомічна форма кінцівки, може негативно впливати на процес формоутворення тканин регенерату. За надлишкової кутової деформації сегмента на рівні перелому діє вектор поперечно направленої сили,

яка є аномальним явищем і причиною формування зони сполучної тканини, яка перетинає регенерат (характерно для псевдоартрозу). Схоже явище можна спостерігати під час переломів двокісткових сегментів, коли на одній із кісток утворюється дефект ділянки кістки з утратою контакта між відламками [11];

– ротаційного зміщення.

Допустимими вважали залишкові зміщення відламків по ширині в межах поперечного розміру кістки за умов збереженої правильної вісі сегмента. У половини постраждалих (51 %) після проведення з'єднання відламків АЗФ їхнє розташування було визнано допустимим, і лікування було продовжено з фіксацією тим самим апаратом.

Як видно з таблиці (табл. 2) у 65 (49 %) пацієнтів після первинної фіксації відламків АЗФ виникла необхідність проведення додаткових заходів, для удосконалення існуючого або заміни його на інший. За характером лікувальних дій цих хворих можна розподілити на чотири групи:

I — відламки займали задовільне положення, але конфігурація АЗФ побудована не раціонально, або її надійність викликала сумнів з огляду на проведення подальшої їхньої активізації. На первинному етапі один із фрагментів невеликої довжини хірурги фіксували апаратом разом із суміжним суглобом. Хоча, здебільшого, була можливість зафіксувати стрижнями цей «короткий» відламок. Тому 15 пораненим для відновлення функції суміжного суглоба проведено удосконалення геометрії існуючого апарата зі застосуванням нових більш досконалих стрижнів і додаткових вузлів.

Клінічний приклад № 1

Постраждалий З., 47 років, отримав вогнепальний перелом (А) нижньої третини лівої стегнової кістки і внутрішньо суглобовий крайовий перелом (Е) зовнішнього виростка. В умовах прифронтової лікарні виконано ПХО ран, зіставлені та зафіксовані відламки діафіза апаратом зовнішньої фіксації (рис. 2, а), вакуумна терапія основної рани. Як видно на рентгенограмі, у дистальний відламок заведений один стрижень і додатково конструкцією апарата зафіксовано гомілку. Через два тижні після поранення, нами змінено конфігурацію апарата, на гомілці стрижні видалені, в дистальний відламок введено два нових стрижні, і створено фіксуючу конструкцію в межах стегна (рис. 2, б). Виконано також ревізію колінного суглоба — зміщений відламок зовнішнього виростка правильно розташовано та зафіксовано двома спицями. Через декілька днів хворому дозволили ходити на милицях, за умови дозованого навантаження ушкодженої кінцівки з розігнутим коліном. Через місяць спиці видалили і розпочали відновлення рухів у колінному суглобі. Поранений продовжував ходити з повною опорою на кінцівку користуючись палицею. Через 4 міс. після перелому апарат видалено, рентгенологічно виявлено відсутність патологічної рухомості відламків і наявність кісткового регенерату (рис. 2, в). Клінічний і рентгенологічний результат через рік після поранення наведено на рис. 2, г.

II — постраждалі, у яких після накладання АЗФ виникло повторне зміщення відламків. Як правило це хворі з локалізацією перелому у верхній або нижній третині стегнової кістки, інколи кісток гомілки. Це ускладнення виникло через технічні складнощі утримання короткого відламка зовнішнім апаратом (Ейч Бі Орто), який частіше за все використовувався.

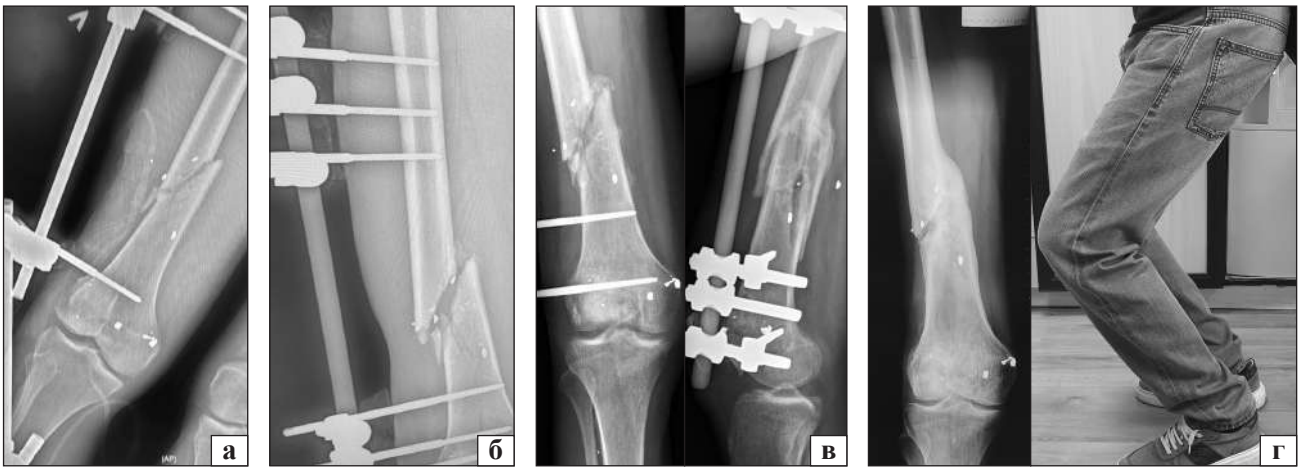

Рис. 2. Рентгенограми та фото постраждалого З., 47 років на етапах лікування: а) після ПХО та фіксації кінцівки зовнішнім апаратом; б) після заміни конфігурації АЗФ через 2 тижні після травми; в) через 4 міс. перед зняттям апарата; г) через рік

Клінічний приклад № 2

Поранений К., 37 років, отримав вогнепальний багатовідламковий перелом правої стегнової кістки (тип С) на межі верхньої і середньої третини з раньовим дефектом тунельної форми (рис. 3, а). В ургентному порядку виконано ПХО рани, зіставлення основних відламків, фіксація їх АЗФ (Ейч Бі Орто), із розташуванням по три стрижня у кожному з відламків у фронтальній площині (рис. 3, б), вакуумну терапію рани. Хворий почав ходити за допомогою милиць на 3 добу. На 8 добу після операції виявлено вторинне зміщення відламків (рис. 3, в), яке супроводжувалося деформацією стрижнів по формі пропелера, оскільки вони були значної довжини (хворий мав вагу 140 кг і, відповідно, великий об'єм стегна). Походження викривлення ми пояснюємо дією *m. iliopsoas*, значною масою дистального фрагмента кінцівки та неспроможністю конструкції ефективно протидіяти навантаженням, які виникали під час рухів пацієнта. Після повторного закритого усунення зміщення відламків під загальним знеболенням, конструкція апарата кардинально змінена — заведено додатково по одному стрижню у площині, яка наближена до сагітальної, зафіксовано до додаткової опори по передньозовнішній стороні стегна (рис. 3, г). Хворий продовжив лікування амбулаторно, активно пересувався з дозованою опорою на ушкоджену кінцівку. Через 4,5 міс. апарат видалено за наявності періостального кісткового регенерату. Під час видалення апарата виявлено злам стрижня в дистальному метафазі стегнової кістки, через концентрацію циклічних напружень у цьому місці. Таке явище ми зустрічаємо не перший раз і вважаємо його закономірно очікуваним (із прийнятним ризиком) в умовах функціонального лікування, для отримання періостального зрощення відламків. Під час огляду через 2 міс. констатовано, що регенерат утримує відламки в правильному положенні, функція кінцівки майже повністю відновлена (рис. 3, д).

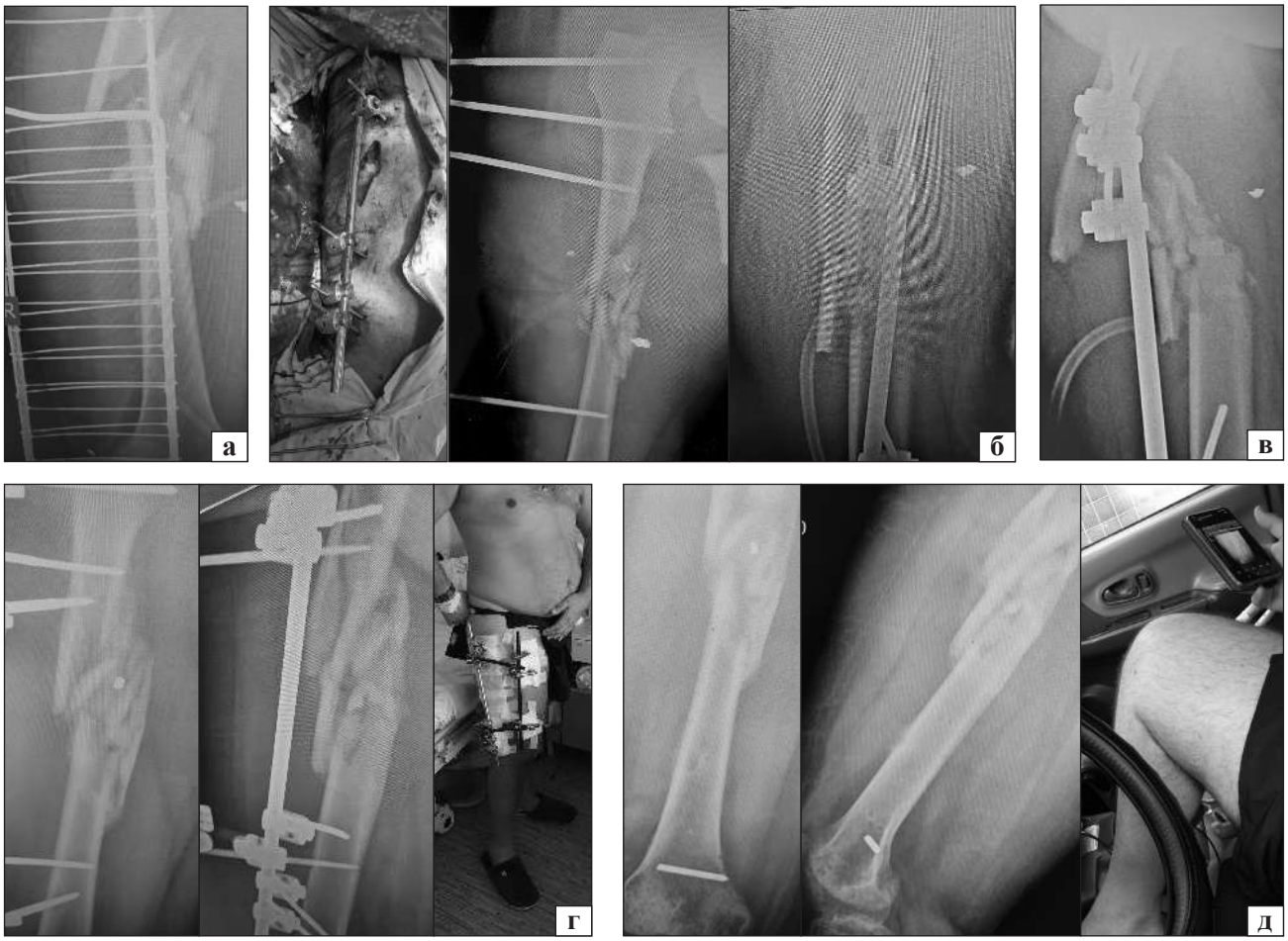

Рис. 3. Рентгенограми та фото пораненого К., 37 років на етапах лікування: а) під час госпіталізації в день поранення; б) після виконання операцій; в) вторинне зміщення відламків на 8 добу після операції; г) результат після повторного зіставлення відламків і зміни конфігурації апарата; д) через 6,5 міс. після травми

III — виявлено неспроможність апаратної фіксації і постало питання про її заміну. Проблема виникала через 1–2 міс. (іноді більше) перебування в апараті й полягала в руйнуванні з'єднання «стрижень — кістка». У 5 (4%) хворих зафіксовано переломи стрижнів, але здебільшого були їхні розхитування, підтверджені резорбцією кістки навкруги них на рентгенограмах. Клінічно це супроводжувалося запаленням м'яких тканин навколо цих стрижнів, появою болю в місці перелому під час рухів, іноді з'являлася кутова деформація сегмента — очікувана патологія, стосовно неї нами опубліковано статтю [12]. Відповідно, виникає необхідність або відновити фіксуючу функцію апарата або знайти йому заміну. Ми використали такі три варіанти заміни:

– у разі перелому одного або двох стрижнів, за умов міцного з'єднання їхньої різьбової частини з компактною кісткою діафіза. У цьому випадку видаляли периферійну частину зламаного стрижня і проводили новий, більш досконалий, одночасно коригували конфігурацію конструкції та продовжували лікування зовнішнім апаратом;

– змінюється спосіб фіксації через втрату стабільності з'єднання між різьбленням стрижня та кістки внаслідок її резорбції. Це характерно для локалізації стрижнів у метаепіфізарних зонах і за короткого відламку, де їх заміна не мала перспективи. Тому в 17 осіб (13 %) апарат видалили не дивлячись на відсутність кісткового зрощення відламків і перейшли до фіксації фрагментів удосконаленою гіпсовою пов'язкою або ортезом [14, 15], в яких хворі починали чи продовжували дозоване функціональне навантаження кінцівки;

– видалення апарата, тимчасова фіксація кінцівки гіпсовою шиною або ортезом на період загоєння отворів від стрижнів, потім — накістковий остеосинтез. Це особливі випадки, зафіксовані в 14 % поранених, коли перші два варіанти були недієвими через такі ускладнення: дефект кістки, який треба було заповнити трансплантатами для збереження довжини сегмента (7 осіб); недопустиме розташування відламків, яке можна усунути лише відкритим зіставленням (2); виражена патологічна рухомість відламків, незважаючи на тривалий термін після перелому та відсутність ефекту від зовнішніх пов'язок (9 людей).

Клінічний приклад № 3

Постраждалий Ц. 38 років, отримав вогнепальні (відламкові) переломи лівої стегнової кістки (В) і задньої частини таранної кістки правої стопи. ПХО ран із використанням вакуумної системи та фіксація відламків зовнішнім апаратом проведена в лікарні поруч з бойовими діями за схемою «стегно–гомілка». Госпіталізований до Інституту через 5 діб після поранення з рентгенологічною картиною зображеною на рис. 4, а. Через 1,5 міс., коли рани загоїлися, було змінено конфігурацію АЗФ. Дистальний відламок стегнової кістки фіксували двома новими (більш ефективними) стрижнями і видалили частину апарата, що фіксувала гомілку (рис. 4, б). Це сприяло активізації хворого, почав стояти й ходити з милицями, правий надп'ятково-гомілковий суглоб фіксували ортезом. Через 2 міс. активного режиму з'явилися скарги на біль і запалення тканин навколо стрижнів через розхитування в кістці нижніх стрижнів і переломом одного з верхніх. Апарат видалено, незважаючи на наявність невеликої кутової рухомості відламків, хворому рекомендовано продовжувати ходьбу з повною опорою на ушкоджену кінцівку в ортезі (рис. 4, в).

Рис. 4. Рентгенограми та фото постраждалого Ц., 38 р. на етапах лікування: а) під час госпіталізації через 5 діб після поранення; б) заміна конфігурації АЗФ через 1,5 міс. після травми; в, г) результат через 5,5 міс. після травми

Через 2 міс. ходьби в ортезі відбулося зрощення відламків, патологічна рухомість зникла, рухи в колінному суглобі поступово відновлюються (рис. 4, г).

IV — постраждалі з дефектом діафіза кістки. Його визначено первинним, бо утворився через видалення нежиттєздатних відламків під час ПХО, або вторинним, коли проміжний фрагмент (або декілька) був у стані зміщення і з часом з'ясовувалося, що він «не бере участь» у формуванні регенерату.

У трьох хворих діафізарний дефект великогомілкової кістки склав 1–4 см, намагалися його усунути шляхом зближення відламків, фіксуючи їх у цьому положенні за допомогою АЗФ. Іноді, у таких випадках, змінювали конструкцію апарата, яка передбачала дозовану різноплощинну корекцію, а також додатково виконували резекцію ділянки малогомілкової кістки.

Клінічний випадок № 4

Постраждалий Н., 41 років, отримав вогнепальний перелом нижньої третини лівої гомілки з первинним дефектом великогомілкової кістки (D), секторальним раньовим дефектом м'яких тканин (SO) середньої величини по задньо-зовнішній частині гомілки (рис. 5, а). Фіксація відламків апаратом Stryker, раньовий дефект лікували з використанням вакуумної аспірації впродовж 6 тижнів. На заключному етапі виконано резекцію ділянки малогомілкової кістки та проксимального відламка великогомілкової (показано стрілкою), що дало змогу зблизити й адаптувати фрагменти, а також звести краї рани (рис. 5, б). Фіксація продовжена тим самим апаратом із відповідною зміною його конфігурації. Хворий почав ходити з дозованою опорою на ушкоджену кінцівку. Через 9 тижнів після травми рана загоїлась, апарат знято, гомілку зафіксовано гіпсовою пов'язкою, в якій хворий почав ходити з повною опорою. Через 7 міс. після травми пацієнт ходить без засобів додаткової опори, рухомості відламків не має, на рентгенограмі наявність кісткового регенерату без повної перебудови (рис. 5 в, г).

У випадках коли дефект мав більший обсяг виконували кісткову пластику аутотрансплантатом із малогомілкової кістки в комбінації з накістковим остеосинтезом.

Обговорення

Результат оцінювали за наявністю кісткового зрощення відламків із відновленням опорної функції кінцівки або відсутності, а також за частотою ускладнень, які виникли в процесі лікування (незрощення, контрактура, остеомієліт), (табл. 3–6).

Найбільший відсоток зрощення отримано за вогнепальних переломів стегнової кістки — 84 % з урахуванням, що основним методом фіксації відламків у цих хворих був АЗФ, методика лікування яким передбачала дозоване функціональне навантаження кінцівки. Його заміну на заглибний остеосинтез пластиною застосовано лише в 5 постраждалих: у 2 — дефект кістки, який потребував пластики, у 3 — апарат ефективно не утримував відламки. Наразі зрощення відбулося в 1 із них, у 3 — результат не визначений, 1 — невідомий.

Досить частим явищем під час лікування вогнепальних переломів стегна є утворення роз-

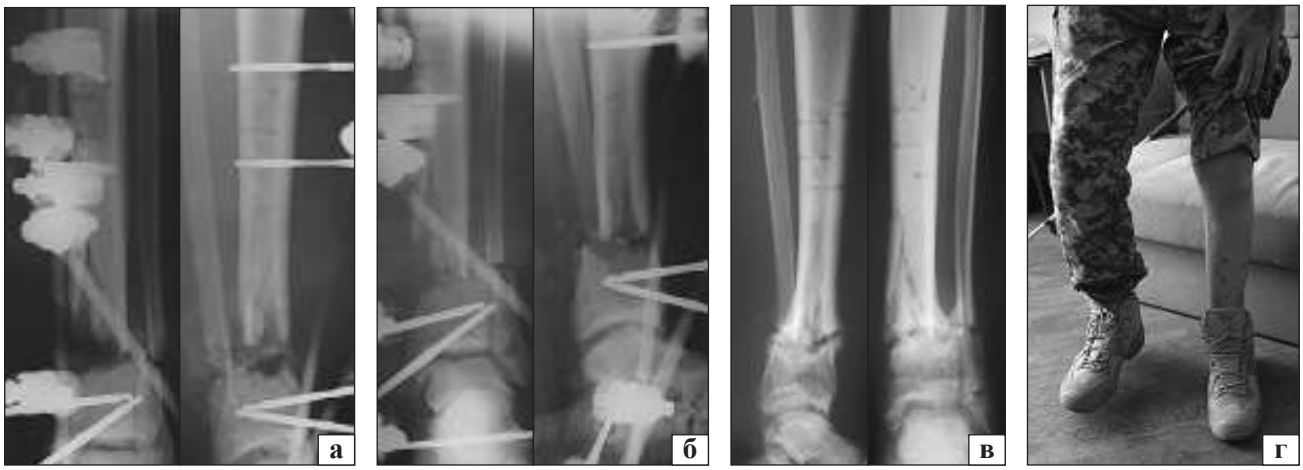

Рис. 5. Рентгенограми та фото постраждалого Н., 41 р. на етапах лікування: а) під час госпіталізації через 10 діб після поранення; б) резекція ділянки малогомілкової кістки та загостреного краю великогомілкової, зближення їх, удосконалення конфігурації АЗФ через 6 тижнів після травми; в, г) результат лікування через 7 міс. після травми

Таблиця 3

Результати лікування вогнепальних переломів стегнової кістки

Засіб фіксації, методика лікування	Кількість хворих						
	загальна	зрощення	незрощення	невизначений	невідомий	контрактура зі суттєвим порушенням функції	остеомієліт
АЗФ, функціональне навантаження кінцівки	26	22	—	2	2	5	—
АЗФ замінено на накістковий остеосинтез	3	1	—	1	1	—	—
АЗФ замінено на накістковий остеосинтез і кісткову пластику дефекту	2	—	—	2	—	—	1
АЗФ замінено на ортез, функціональне навантаження кінцівки	3	3	—	—	—	1	—
Усього кожної з ознак	34	26 (84 %)	—	5	3	6	1

Таблиця 4

Результати лікування вогнепальних переломів кісток гомілки

Засіб фіксації, методика лікування	Кількість хворих						
	загальна	зрощення	незрощення	невизначений	невідомий	контрактура зі суттєвим порушенням функції	остеомієліт
АЗФ, функціональне навантаження кінцівки	31	16	3	7	5	6	1
АЗФ замінено на накістковий остеосинтез	1	1	—	—	—	—	—
Заміна АЗФ на керований з реконструкцією кісток гомілки (резекція ділянки малогомілкової кістки, укорочення великогомілкової)	9	4	1	3	1	1	1
АЗФ, замінено на інтрамедулярний блокований остеосинтез	1	1	—	—	—	—	—
АЗФ, замінено на гіпсову пов'язку, функціональне навантаження кінцівки	12	8	2	2	—	—	—
Усього кожної з ознак	54	30 (56 %)	6	12	6	7	2

гинальної контрактури в колінному суглобі через фіксацію tractus iliotibialis у нижній частині стегна стрижнями до кістки в стані розігнутого коліна. Під час згинання гомілки нижня частина тракту має переміщатися дозаду. Тому, відповідно до нашої методики, стрижні в дистальному відділі стегна слід заводити в положенні згинання гомілки під кутом не менше 45° [1, 4]. Ми спостерігали, що ця рекомендація за умов фіксації відламків стегна апаратом не виконується, а також у багатьох випадках безпідставно додатково фіксують гомілку цим самим апаратом.

У постраждалих із вогнепальним переломом гомілки зрощення відламків констатовано в 30 із 48 (63 %), яких ми спостерігали, 6 хворих евакуйовані в інші установи, тому подальший результат невідомий. У решти, 12 осіб, процес лікування набув затяжного характеру через уповільнене утворення кісткового регенерату між відламками. У них виявлено багатовідламковий характер перелому великогомілкової кістки, за якого утворювався її дефект, виключалася можливість контактного упору відламків, оскільки малогомілкова кістка діяла як розпірка. Наявність середнього або великого дефекту м'яких тканин, тривала іммобілізація стопи апаратом за відсутності функціонального навантаження на кінцівку призводили до утворення контрактури надп'ятково-гомілкового суглоба. Такі патологічні зміни ускладнювали процес лікування як під час вибору тактики, так і технічної реалізації. Питання лікування таких наслідків вогнепальних переломів є окремою проблемною темою для дослідження.

Таблиця 5

Результати лікування вогнепальних переломів плечової кістки

Засіб фіксації, методика лікування	Кількість хворих						
	загальна	зрощення	незрощення	невизначений	невідомий	контрактура зі суттєвим порушенням функції	остеомієліт
АЗФ, функціональне навантаження кінцівки	17	9	3	2	3	3	—
АЗФ замінено на накістковий остеосинтез	2	2	—	—	—	—	—
АЗФ, замінено на ортез, функціональне навантаження кінцівки	3	2	1	—	—	1	—
Усього кожної з ознак	22	13 (59 %)	4	2	3	4	—

Таблиця 6

Результати лікування вогнепальних переломів кісток передпліччя

Засіб фіксації, методика лікування	Кількість хворих						
	загальна	зрощення	незрощення	невизначений	невідомий	контрактура зі суттєвим порушенням функції	остеомієліт
АЗФ, функціональне навантаження кінцівки	9	4	5	—	—	—	—
АЗФ замінено на накістковий остеосинтез	7	2	—	5	—	—	—
АЗФ, замінено на ортез, функціональне навантаження кінцівки	2	2	—	—	—	—	—
Усього кожної з ознак	18	8 (44 %)	5	5	—	—	—

Звертаємо увагу, що за вогнепальних переломів діафіза плеча у 59 % пацієнтів відбулося зрощення відламків після фіксації стрижневим апаратом, незважаючи на наявність допустимих залишкових зміщень. Це, здебільшого, були випадки, коли апарат з'єднував відламки в межах сегмента і зберігалася функція суміжних суглобів. Незрощення виникало в постраждалих із великим руйнуванням м'яких тканин, яке потребувало тривалої фіксації ліктьового суглоба.

За вогнепальних переломів кісток передпліччя зрощення констатовано в 44 % хворих. Серед них переважали ті, яким відламки фіксували апаратом, потім пов'язкою і, була зламана одна з кісток передпліччя. У пацієнтів із переломами обох кісток або дефект кістки, замінили фіксацію на накістковий остеосинтез та виконали кісткову пластику, зрощення відламків не досягнуто і вони знаходяться в процесі лікування та реабілітації. У цієї групи поранених пріоритетним завданням було збереження (відновлення) функції кисті й пальців. Тому перехід на заглибний остеосинтез чи гіпсову пов'язку зумовлений необхідністю відновлення функції пальців, оскільки стрижні апарата її обмежували. Окрім цього існувала необхідність проведення реконструктивних операцій на нервах і сухожилках.

Слід наголосити, що невідомі результати лікування 12 (9 %) постраждалих військовослужбовців, яких ми починали лікувати, бо вони були евакуйовані в інші медичні заклади. Така практика «колективного» лікування є досить поширеною в системі військової медицини та має суттєві недоліки, бо бракує комунікабельності між лікарями різних установ і наступності лікувальних дій, унеможливлюється дискусійне розв'язання складних клінічних питань і уникається персональна відповідальність за дії, якщо вони призвели до негативних наслідків.

Базуючись на нашому клінічному матеріалі зазначимо, що основним засобом фіксації відламків за вогнепальних діафізарних переломів кінцівок є АЗФ — 87,5 % пацієнтів, у частини з них (15,5 %) його замінено на гіпсову пов'язку або ортез після загоєння рани в разі неспроможності стрижнів. Це було здійснено в 12,5 % постраждалих. Такий підхід дозволив за 5–8 міс. отримати зрощення відламків у 84 % хворих із переломом стегна, 56 % — гомілки, 59 % — плеча, 44 % — передпліччя за мінімальної кількості гнійно-некротичних ускладнень і остеомієліту.

Факт використання нами АЗФ як основної методики лікування потребує додаткового пояснення, бо він полягає у визнання низки базових принципів, які не всі усвідомлюють, та не мають відповідних специфічних знань, умінь, досвіду. Паралельно з цим бракує дієвих апаратів для зовнішньої фіксації відламків із розширеними функціональними можливостями, а саме: наявність набору зовнішніх опорних модулів, якими можна замінювати в процесі лікування геометрію конструкції «відламки-апарат» з метою переходу на керований режим фіксації уламків; збереження рухів у суміжних суглобах і виконання хворим дозованого навантаження ушкодженої кінцівки. Доступні на сьогодні пристрої, обмежені спрощеними конструкціями механізмів, які мають одноплощинну геометрію і є ненадійними під час тримання відламків за функціонального навантаження кінцівки, не кажучи вже про можливість їхнього дозованого переміщення. Але головна проблема полягає в тому, що сучасна генерація травматологів, вихована на ідеології АО, не завжди готова сприймати принципи апаратного лікування, бо вони не співпадають із їхніми сталими уявленнями. Окрім цього процес лікування зі застосуванням апарата є більш трудомісткий і не достатньо забезпеченим інструментально на відміну від накісткового або інтрамедулярного блокованого остеосинтезу. У сучасних умовах вважаємо за необхідне прикладати зусиль технічному удосконаленню АЗФ, упровадженню їх у виробництво та популяризації розроблених методик лікування.

Стосовно застосування заглибного (накісткового й інтрамедулярного) остеосинтезу за вогнепальних діафізарних переломів, ми не вважаємо їх високоефективними й наша позиція щодо їхнього застосування стримана. Проведені нами багатоцентрові дослідження за матеріалами Харківської травматологічної МСЕК виявили, що після використання накісткового або інтрамедулярного блокованого остеосинтезу за закритих діафізарних переломів частота незрощення складала від 9,4 до 28,6 %, а остеомієліт виник у 2,9–14,3 % залежно від сегмента. Водночас за застосування АЗФ (за умови відкритих переломів або багатовідламкових) аналогічні показники були співставні або значно нижчі у деяких сегментах [13]. Цей факт дає підставу припустити, що високий ризик незрощення й остеомієліту за заглибного остеосинтезу через інфікованість чи фіброзну зміну тканин після вогнепального перелому буде залишатися. Тому доцільно робити все можливе щоб досягти зрощення відламків, використовуючи їхню фіксацію зовнішнім апаратом, гіпсовою пов'язкою, ортезом, а внутрішній металоостеосинтез застосовувати, щонайменше, у випадку обґрунтованої необхідності — недопустиме розташування відламків для процесу зрощення або формується атрофічний стан незрощення і зберігається патологічна рухомість із великою амплітудою.

Висновки

На підставі дослідженого матеріалу можна стверджувати, що більшість вогнепальних переломів діафіза мають характерну ознаку у вигляді багатовідламковості кістки зі значним обсягом, сполучаються з руйнуванням переважно периферійно розташованих м'яких тканин. Водночас окістя зі шаром прилеглих м'язів, здебільшого, зберігають свою цілісність, життєздатність і зв'язок із поверхнею фрагментів. Цю особливість потрібно враховувати для прогнозування перебігу процесу зрощення відламків і вибору раціонального способу їхньої фіксації.

Основним і раціональним методом фіксації відламків за діафізарних вогнепальних переломів слід уважати позавогнещевий остеосинтез стрижневими апаратами. За отриманими нами попередніми даними використання апаратного лікування привело до зрощення відламків у 84 % постраждалих із вогнепальним переломом стегна, 56 % — гомілки, 59 % — плеча і 44 % — передпліччя.

Заміна апарата на заглибний остеосинтез у випадках, коли відламки зберігають задовільне положення не є раціональною методикою лікування діафізарних вогнепальних переломів.

Конфлікт інтересів. Автори декларують відсутність конфлікту інтересів.

Список літератури

1. Lytvyshko, V. O. (2018). Patterns of formation of bone regenerate in the leg of a diaphyseal fracture under the conditions of functional treatment using an elastic-resistant connection of fragments: dissertation of Doctor in Medical Sciences. Kharkiv. (in Ukrainian)
2. Popsuyshapka, O. K., Lytvyshko, V. O., & Ashukina, N. O. (2015). Clinical and morphological stages of the fusion of fragments after a bone fracture. *Orthopedics, traumatology and prosthetics, 1* (598), 12–20. http://dx.doi.org/10.15674/0030-59872015112-20. (in Ukrainian)
3. Vyrva, O. E., Mikhanovskiy, D. O., Bets, I. G., Bitsadze, M. Z., Shevchenko, I. V., Rykun, M. D., & Skidanov, M. A. (2022). Treatment of explosive wounds of the extremities using negative pressure. *Orthopedics, traumatology and prosthetics, 3–4*, 45–12. http://dx.doi.org/10.15674/0030-598720223. (in Ukrainian)
4. Popsuyshapka, O. K., Lytvyshko, V. O., & Borovyk, I. M.

(2014). Functional treatment of diaphyseal fractures of limbs using rod devices for elastically stable connection of fragments (methodological recommendations). Kyiv: Ministry of Health of Ukraine, Ukrainian Center for Scientific Information and Patent and Licensing Work. (in Ukrainian)

5. Matsumura, T., Takahashi, T., Miyamoto, O., Saito, T., Kimura, A., & Takeshita, K. (2019). Clinical outcome of conversion from external fixation to definitive internal fixation for open fracture of the lower limb. *Journal of Orthopaedic Science, 24*(5), 888–893. https://doi.org/10.1016/j.jos.2019.01.009
6. Buryanov, O. A., Yarmolyuk, Yu. O., Derkach, S. O., Hrytsai, M. P., Klapchuk, Yu. V., Los, D. V., Omelchenko, T. M., & Kolov, G. B. (2023). Criteria for predicting risks in the case of replacing an external fixator with an internal fixator during the treatment of gunshot fractures of the limbs. *Orthopedics, traumatology and prosthetics, 1,* 5–9. http://dx.doi.org/10.15674/0030-5987202315-9. (in Ukrainian)
7. Grigoriev, V. V., Popsuyshapka, O. K., Ashukina, N. O., & Galkin, F. M. (2017). Localization of vascular endothelial growth factor and transforming growth factor-β in the tissues of the perifracture zone after fractures of the long bones of the limbs in humans. *Orthopedics, traumatology and prosthetics, 2* (697), 62–69. http://dx.doi.org/10.15674/0030-59872017262-69. (in Ukrainian)
8. Popsuishapka, O. K., Ashukina, N. O., Litvishko, V. O., Grigorjev, V. V., Pidgaiska, O. O., & Popsuishapka, K. O. (2018). Fibrin-blood clot as an initial stage of formation of bone regeneration after a bone fracture. *Regulatory Mechanisms in Biosystems, 9*(3), 322–328. https://doi.org/10.15421/021847
9. Lytvyshko, V. O., Popsuyshapka, O. K., & Yaresko, O. V. (2016). Stress-deformed state of fibrin-blood clot and ossification in the area of a diaphyseal fracture under different conditions of connecting fragments and its influence on the structural organization of the regenerate. *Orthopedics, traumatology and prosthetics, 1* (602), 62–71. http://dx.doi.org/10.15674/0030-59872016162-71. (in Ukrainian)
10. Popsuishapka, A., Litvishko, V., Ashukina, N., Grigoryev, V., & Pidgaiska, O. (2018). Differentiation mechanisms of regeneration blastema cells during bone fracture healing. *Orthopedics, traumatology and prosthetics, 2*(611), 78–86. https://doi.org/10.15674/0030-59872018278-86
11. Popsuyshapka, O. K., Lytvyshko, V. O., Pidgayska, O. O., Ashukina, N. O., Nesvit, K. V., & Maltseva, V. E. (2020). Mechanical and structural features of nonunion of fragments tibia and their significance for treatment. *Orthopedics, traumatology and prosthetics, 4*, 33–42. http://dx.doi.org/10.15674/0030-598720204. (in Ukrainian)
12. Klapchuk, Yu.V., Popsuyshapka, O. K., & Lytvyshko, V. O. (2023). Mechanical and clinical characteristics of the "rod–bone" connection in the case of treatment of gunshot fractures with external rod devices of different manufacturers. *Orthopedics, traumatology and prosthetics, 1,* 10–17. http://dx.doi.org/10.15674/0030-59872023110-17. (in Ukrainian)
13. Popsuyshapka, O. K., Lytvyshko, V. O., Uzhegova, O. E., & Pidgayska, O. O. (2020). The frequency of complications in the treatment of diaphyseal fractures of the extremities according to the data of the Kharkiv traumatological MSEK. *Orthopedics, traumatology and prosthetics, 1*, 20–25. http://dx.doi.org/10.15674/0030-59872020120-25. (in Ukrainian)

Стаття надійшла до редакції 29.10.2023

PROBLEMATIC ISSUES OF THE TREATMENT OF DIAPHYSEAL GUNSHOT FRACTURES OF LONG BONES OF EXTREMITIES

M. O. Korzh [1, 2], O. K. Popsuishapka [1, 2], V. O. Lytvyshko [1, 3], Ya. A. Doluda [1], S. S. Gubskyi [1], A. V. Hrytsenko [1], D. O. Mikhanovskiy [1], O. P. Maruschack [1], M. O. Tokhtamyshev [1], Z. A. Arutunan [1]

[1] Sytenko Institute of Spine and Joint Pathology National Academy of Medical Sciences of Ukraine, Kharkiv
[2] National Medical University, Kharkiv. Ukraine
[3] CHI «Kononenko Chuguyev Central District Hospital». Ukraine

✉ Mykola Korzh, MD, Prof. in Traumatology and Orthopaedics: mykola.korzh47@gmail.com
✉ Olexii Popsuishapka, MD, Prof. in Traumatology and Orthopaedics: alexecorn@gmail.com
✉ Valerii Lytvyshko, MD, DMSci in Traumatology and Orthopaedics: lvaort@yandex.ua
✉ Igor Shevchenko, MD, PhD in Traumatology and Orthopaedics: shevchenkoigor76@gmail.com
✉ Yaroslav Doluda, MD, PhD in Traumatology and Orthopaedics: dr.doluda@gmail.com
✉ Stanislav Gubskyi, MD stanislav33sergeevich@gmail.com
✉ Anastasiia Hrytsenko, MD: hrytsenkosurgery@gmail.com
✉ Dmytro Mikhanovskiy, MD, PhD in Traumatology and Orthopaedics: dmitriy.mikhanovskiy@gmail.com
✉ Olexii Marushchak, MD: dr.marushchak@yahoo.com
✉ Mykola Tokhtamyshev, MD: nikolaytravma041290@gmail.com
✉ Zorik Arutunan, PhD in Traumatology and Orthopaedics: zorik.dr@gmail.com