

УДК [616-089.8-747.727.2:612.746.755]:615.468.6

DOI: <http://dx.doi.org/10.15674/0030-59872024426-31>

Результати лікування хворих зі стійкою контрактурою плечового суглоба після шва сухожилків ротаторної манжети плеча

С. С. Страфун¹, С. В. Богдан¹, Л. М. Юрійчук², О. С. Страфун¹, Р. О. Сергієнко³

¹ ДУ «Національний інститут травматології та ортопедії НАМН України», Київ

² Івано-Франківська обласна клінічна лікарня. Україна

³ МПП «Реабілітація», Київ. Україна

Contracture of the shoulder joint is one of the complications that occurs after rotator cuff repair. The aim of the work is to investigate and compare the results of conservative and surgical treatment of patients with persistent contracture of the shoulder joint 6 months after shoulder rotator cuff repair. Methods. We included 51 patients who had resistant contracture of the shoulder joint of varying grade within 6 months after the operation. Conservative treatment was performed in 27 patients, surgical treatment under arthroscopic control was performed in 24 patients. In our study, we assessed the function of the shoulder using the Constant Shoulder Score and VAS scales before the start of treatment (i.e., 6 months after first surgery) 3 and 6 months after the start of treatment (i. e., 9 and 12 months after first surgery). Results. 3 months after the start of treatment, in the group where surgery was performed, the average functional result according to the Constant Shoulder Score scale was better than in the group where patients were treated conservatively and ranged within (16.4 ± 5.9) points, while in the group with conservative treatment the average functional result was (28.1 ± 6.7) points ($p = 0.048$). 6 months after rotator cuff repair in the group with conservative treatment the average functional result according to the Constant Shoulder Score scale was (23.1 ± 7.1) points, while in the group where surgery was performed it was (12.1 ± 6.3) points ($p = 0.03$). Conclusions. Performing arthroscopy with removal of scars from the shoulder joint and subacromial space, selective capsulotomy, subacromial decompression and excision of the coracoid-brachial ligament in patients with resistant contracture of the shoulder joint, which persists 6 months after the rotator cuff repair, provides better average functional results according to the Constant Shoulder Score scale and a lower level of pain syndrome according to the VAS scale in 3 and 6 months after first surgery compared to patients who continued conservative treatment. Keywords. Shoulder joint, rotator cuff of the shoulder, persistent contracture, selective capsulotomy.

Одним з ускладнень, яке виникає після шва сухожилків ротаторної манжети плеча, є контрактура плечового суглоба (ПС). Мета. Дослідити та порівняти результати консервативного й оперативного лікування хворих зі стійкою контрактурою плечового суглоба через 6 міс. після шва сухожилків ротаторної манжети плеча. Методи. Включили 51 хворого, які мали стійку контрактуру ПС різного ступеня в терміни 6 міс. після операції. Консервативне лікування проходили 27 осіб, хірургічне — під артроскопічним контролем проведено 24 хворим. У своєму дослідженні ми вивчали функції ПС за шкалами Constant Shoulder Score та ВАШ до початку лікування (тобто через 6 міс. після операції) та через 3 та 6 міс. від початку лікування (9 та 12 міс. після втручання). Результати. Через 3 міс. після початку лікування, у групі де було виконано оперативне втручання, середній функціональний результат за шкалою Constant Shoulder Score кращий і коливався в межах $(16,4 \pm 5,9)$ бала. Тоді як у групі з консервативним лікуванням середній функціональний результат склав $(28,1 \pm 6,7)$ бала ($p = 0,048$). Через 6 міс. після операції в групі з консервативним методом середній функціональний результат за шкалою Constant Shoulder Score є $(23,1 \pm 7,1)$ бала, тоді як в групі, де виконано операцію складав $(12,1 \pm 6,3)$ бала ($p = 0,03$). Висновки. Виконання артроскопії з видаленням рубців із плечового суглоба та субакроміального простору, селективною капсулотомією, субакроміальною декомпресією та висіченням дзьобо-плечової зв'язки у хворих зі стійкою контрактурою плечового суглоба, яка зберігається через 6 міс. після шва сухожилків ротаторної манжети плеча, має кращі середні функціональні результати за шкалою Constant Shoulder Score і менший рівень больового синдрому за шкалою ВАШ як через 3, так і через 6 міс. після операції порівняно з хворими, які продовжували консервативне лікування.

Ключові слова. Плечовий суглоб, ротаторна манжета плеча, стійка контрактура, селективна капсулотомія

Вступ

Одним із частих ускладнень, яке виникає після шва сухожилків ротаторної манжети плеча (РМП) є контрактура плечового суглоба (ПС). За даними літератури обмеження рухів у ПС після шва сухожилків РМП зустрічається від 4,9 до 32,7 % [1–3].

У доартроскопічну еру більшість хірургів плеча вважали ранню мобілізацію ПС основним заходом профілактики його контрактури і тому, незважаючи на численні рецидиви ушкодження сухожилків РМП, пропагували ранню й активну реабілітацію [1]. Із початком застосування артроскопії програма реабілітації стала більш пасивною, оскільки кількість рубців за такого шва сухожилків РМП стала суттєво меншою, а віддалені результати іммобілізації ПС протягом 6-ти чи 8-ми тижнів майже не відрізнялися. Для практикуючого хірурга важливим є той факт, що іммобілізація протягом 6–8 тижнів веде до суттєво нижчої кількості рецидивів ушкоджень сухожилків РМП, ніж іммобілізація протягом 3–4 тижнів, тому більшість ортопедів свідомо збільшують терміни післяопераційної іммобілізації, не зважаючи на можливий розвиток контрактури ПС [4–6].

Як відомо, зі збільшенням часу після шва сухожилків РМП зростає й обсяг рухів у ПС, так через 3 міс. після операції обмеження рухів виявляється у 19 % хворих, а через 12 міс. після операції лише у 7 % [7]. Переважна більшість хворих отримує задовільні результати шляхом проходження курсу реабілітаційного лікування (лікувальна фізична культура (ЛФК), фізіотерапевтичні методи), проте в 7 % хворих розвивається стійка контрактура ПС, яка потребує хірургічного втручання [8, 9].

Значна кількість вітчизняних ортопедів надає перевагу консервативному лікуванню цієї групи хворих або виконанню редресаций під наркозом, не зважаючи на сумнівні результати, що в подальшому призводить до перевантаження певних ділянок суглобового хряща під час розробки рухів, розвитку омартрозу й артрозу ключично-акроміального суглоба з погіршенням якості життя пацієнтів. Також важливим і невирішеним лишається вибір термінів переходу від консервативного до оперативного лікування цієї групи хворих.

Мета: дослідити та порівняти результати консервативного та оперативного лікування хворих зі стійкою контрактурою плечового суглоба через 6 міс. після шва сухожилків ротаторної манжети плеча.

Матеріал і методи

Із 2013 по 2023 роки на базі клініки реконструктивно-відновної хірургії верхньої кінцівки ДУ «Національний інститут травматології та ортопедії НАМН України» (м. Київ) та Івано-Франківської обласної клінічної лікарні нами проведено лікування 94 хворим із контрактурою ПС після шва сухожилків РМП. До дослідження ми включили 51 хворого, які мали стійку контрактуру ПС різного ступеня в терміни 6 міс. після операції (шов сухожилків РМП під артроскопічним контролем). Консервативне лікування проходили 27 осіб, хірургічне, під артроскопічним контролем було проведено 24 особам (рис. 1).

Вік пацієнтів складав від 35 до 65 років. Середній вік — $(47,9 \pm 19,1)$ року. У всіх хворих на МРТ, виконаному через 6 міс. після операції, не виявлено рецидиву розриву сухожилків РМП.

Комісія з біоетики ДУ «ІТО НАМН України» розглянула матеріали статті і вважає доцільним рекомендувати її до публікації (поток № 5 від 11 вересня 2024 р). Клінічне дослідження виконано з дотриманням вимог і положень Гельсінської декларації про права людини, Конституції та основ законодавства України про охорону здоров'я, усі хворі дали поінформовану згоду на участь.

Групу дослідження розділено на 2 підгрупи залежно від проведеного лікування:

– 1 — консервативне, яке включало ЛФК, фізіотерапевтичні методи (фонофорез із протизапальними мазями та магнітотерапія по 20 сеансів), дві дистензійні внутрішньосуглобові ін'єкції з пролонгованими глюкокортикоїдами з інтервалом 2–3 тижні. Усі вправи ЛФК було розділено на самостійні та ті, що виконувалися з реабілітологом. У свою чергу самостійні вправи розподілили на 3 рівні: виконувалися хворим самостійно по 10 хв кожну годину і закінчувалися за 2 год до нічного сну; хворий робив самостійно в залі ЛФК раз на добу за амбулаторного лікування та 2 рази на добу за стаціонарного (важливим моментом була швидкість зміни положення кінцівки, яка не повинна перевищувати 30° на секунду); вправи направлені на відновлення синхронної взаємодії м'язів і нервово-м'язового балансу м'язів синергістів PNF Diagonals (були продовженням занять після виконання вправ 1-го та 2-го рівня). Вправи з реабілітологом виконувалися хворими після досягнення згинання в ПС 90° раз на добу після останньої черги вправ у залі за умови їх нормальної переносимості.

Рівень болю під час виконання ЛФК не перевищував 5 балів за шкалою ВАШ.

– 2 — артроскопія ПС із видаленням рубців із ПС та субакроміального простору, селективною капсулотомією ПС із розсіченням середньої та нижньої плечелопаткової зв'язки, субакроміальною декомпресією та висіченням дзьобо-плечової зв'язки (рис. 1). У подальшому, із третього дня після операції, хворі розпочинали ЛФК аналогічно до групи 1. Через місяць після втручання лікування доповнювали фізіотерапевтичними методами та дистензійними внутрішньосуглобовими ін'єкціями аналогічно до групи 1.

Загальні характеристики груп наведено в табл. 1.

У своєму дослідженні ми проводили оцінювання функцій ПС за шкалами Constant Shoulder Score та ВАШ до лікування (тобто через 6 міс. після операції) та через 3 та 6 міс. від початку (тобто через 9 та 12 міс. після операції). За шкалою Constant Shoulder Score максимальна кількість балів — 100, мінімальна — 8. Порівнювали хвору та здорову верхні кінцівки. Різницю більше 30 балів вважали незадовільним результатом, 21–30 балів — задовільним, 11–20 балів — добрим і менше 11 балів — відмінним [1].

Критерії включення до дослідження були такими:

- 1) наявність стійкої контрактури ПС через 6 міс. після шва сухожильків РМП;
- 2) вік від 35 до 65 років;
- 3) відсутність іншої патології ПС, яку ми визначали як клінічно, так і за допомогою додаткових методів дослідження (ретгенографія, МРТ);
- 4) виконання стандартного протоколу оперативного втручання та програми реабілітації;
- 5) огляд пацієнта через 3 та 6 міс. від початку лікування (тобто через 9 та 12 міс. після операції);
- 6) виконання оперативного втручання одним спеціалістом.

Усі хворі самостійно заповнювали форму за шкалою Constant Shoulder Score та ВАШ. Тест із динамометром пацієнт виконував до появи болювих відчуттів. Контроль правильності виконання всіх тестів шкали Constant Shoulder Score покладался на одного лікаря, який був асистентом під час операції.

Статистична обробка даних проводилася за допомогою пакета STATISTICA 12,0. Застосовували методи описової статистики, дані наводили у вигляді середнього вибіркового і його стандартного відхилення ($M \pm SD$) у випадку нормального розподілу й у вигляді медіани і кuartилів ($Me [25Q-75Q]$) у випадку розподілу, відмінного від нормального. Для порівняння результатів використовували критерій Стюдента (для порівняння двох груп за умови нормального розподілу

Таблиця 1

Основні характеристики груп дослідження до операції

Характеристика	група 1 (n=27)	група 2 (n=24)	p
Вік	44,5 ± 18,1	40,1 ± 12,9	0,03*
Стать: ч/ж	12 (23,5 %) / 15 (29,4 %)	8 (15,7 %) / 16 (31,4 %)	0,04**
Кут відведення в плечовому суглобі, (°)	83,6 ± 21,3	79,3 ± 21,1	0,07*
Кут згинання в плечовому суглобі, (°)	107,8 ± 29,1	90,0 ± 20,6	0,05*
Кут зовнішньої ротації в плечовому суглобі, (°)	11,2 ± 9,5	12,8 ± 12,1	0,01*
Середня оцінка за шкалою ВАШ до початку лікування	4,7 ± 2,9	4,9 ± 2,2	0,01***
Середня оцінка за шкалою Constant Shoulder Score до початку лікування	38,6 ± 15,9	40,7 ± 11,1	0,05***

Примітки: * — критерій Стюдента; ** — критерій χ^2 ; *** — критерій Манна–Уїтні.

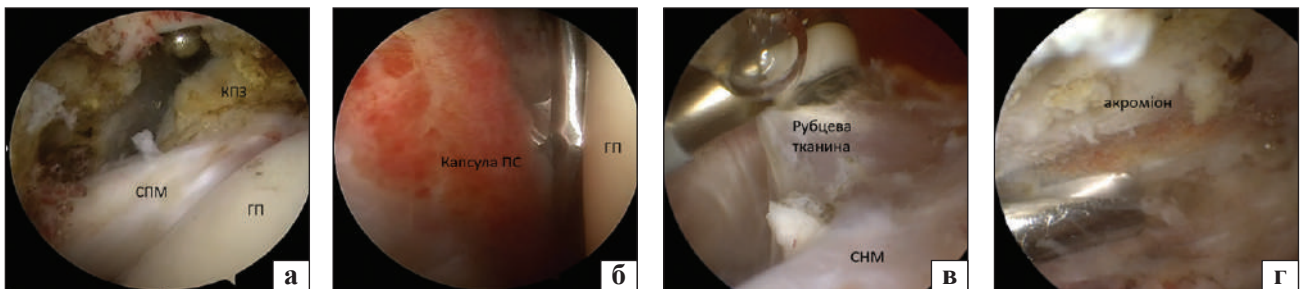


Рисунок. Етапи ревізійного оперативного втручання: а) розсічення дзьобо-плечової зв'язки (КПЗ); б) розсічення капсули плечового суглоба; в) видалення рубців з субакроміального простору; г) субакроміальна декомпресія. ГП — голівка плеча, СНМ — сухожилок надостьового м'яза

показників) і критерії Манна–Уїтні (для порівняння двох або більше груп під час аналізу значень, які демонстрували розподіл, відмінний від нормального). Відмінності розподілу двох вибірок оцінювали за допомогою критерію χ^2 . Кількісні дані подані у вигляді n (%). Розрахунок $M \pm SD$ за умови непараметричного розподілу показників використовували для порівняння отриманих нами результатів. Відмінності між показниками вважали вірогідними за умови $p < 0,05$.

Результати

У табл. 2 та 3 наведено середні результати до початку лікування (тобто через 6 міс. після операції) у хворих 2-х груп та через 3 та 6 міс. після операції. Як бачимо з табл. 2, до початку лікування середні показники функції ПС за шкалою Constant Shoulder Score в двох групах незначно відрізнялися і коливалися в межах 38–40 балів (різниця балів між здоровим і хворим ПС). Через 3 міс. після початку лікування, у групі 2 середній функціональний результат за шкалою Constant Shoulder Score був дещо кращий ніж у групі 1 і коливався в межах $(16,4 \pm 5,9)$ бала, тоді як у групі 1 середній функціональний результат склав $(28,1 \pm 6,7)$ бала ($p = 0,048$). Через 6 міс. після операції у групі 1 середній функціональний результат за шкалою Constant Shoulder Score дорівнював $(23,1 \pm 7,1)$ бала, тоді як в групі 2 він складав $(12,1 \pm 6,3)$ бала ($p = 0,03$).

За шкалою ВАШ ми отримали результати, які навели в табл. 3. До початку лікування середні показники больового синдрому хворих груп 1 та 2 за шкалою ВАШ незначно різнилися і коливалися в межах від $(4,1 \pm 1,9)$ до $(4,9 \pm 2,2)$ бала. Через 3 міс. після початку лікування, у групі 2 середній показник за шкалою ВАШ кращий ніж у групі 1 і коливався в межах $(2,4 \pm 0,9)$ бала. Через 6 міс. після операції у групі 2 середній показник за шкалою ВАШ також кращий ніж у групі 1 і коливався в межах $(1,5 \pm 1,3)$ бала ($p = 0,051$).

Таблиця 2

Середні показники шкали Constant Shoulder Score у хворих груп 1 та 2 в різні терміни спостереження

Терміни обстеження хворих	Група 1 (балів)	Група 2 (балів)	p
До початку лікування	$38,6 \pm 15,9$	$40,7 \pm 11,1$	0,054***
Через 3 міс. після операції	$28,1 \pm 6,7$	$16,4 \pm 5,9$	0,048***
Через 6 міс. після операції	$23,1 \pm 7,1$	$12,1 \pm 6,3$	0,030***

Примітка: *** — критерій Манна–Уїтні.

Таким чином, пацієнти з групи 2 мали кращі середні функціональні результати за шкалою Constant Shoulder Score та менший рівень больового синдрому за шкалою ВАШ як через 3, так і через 6 міс. після операції.

Середні показники зовнішньої ротації у хворих 2-х груп через 3 та 6 міс. після початку лікування подано в табл. 4.

Як бачимо з табл. 4, оперативне втручання, яке ми виконували в групі 2, дає суттєвий середній приріст зовнішньої ротації ПС із $12,8^\circ \pm 9,1^\circ$ до операції до $39,2^\circ \pm 12,8^\circ$ через 3 міс. та $51,2^\circ \pm 11,2^\circ$ через 6 міс. після. За статистичної обробки даних і порівняння двох груп через 3 міс. — $p = 0,01$ і через 6 — $p = 0,04$. Таким чином, оперативне втручання дає статистично достовірний приріст зовнішньої ротації ПС у хворих.

Обговорення

Будь-яке хірургічне втручання на ПС із подальшою іммобілізацією призводить до формування контрактури ПС [1, 9, 10]. Більшість таких контрактур ПС у процесі виконання хворим програми реабілітації суттєво зменшуються або зникають протягом 2–4 міс. Проте в частини пацієнтів обмеження пасивних та активних рухів залишається таким, що потребує продовження програми реабілітації чи застосування інших, більш радикальних варіантів лікування: редресації під анестезією, відкритого чи артроскопічного релізу ПС [4, 11].

Таблиця 3

Середні показники візуально-аналогової шкали болю у хворих груп 1 та 2 в різні терміни спостереження

Терміни обстеження хворих	Група 1 (балів)	Група 2 (балів)	p
До початку лікування	$4,1 \pm 1,9$	$4,2 \pm 2,2$	0,014***
Через 3 міс. після операції	$3,5 \pm 1,5$	$2,4 \pm 0,9$	0,020***
Через 6 міс. після операції	$2,8 \pm 1,2$	$1,5 \pm 1,3$	0,051***

Примітка: *** — критерій Манна–Уїтні.

Таблиця 4

Середні показники зовнішньої ротації у хворих груп 1 та 2 в різні терміни спостереження

Терміни обстеження хворих	Група 1 ($^\circ$)	Група 2 ($^\circ$)	p
До початку лікування	$11,4 \pm 8,5$	$12,8 \pm 9,1$	0,03*
Через 3 міс. після операції	$29,5 \pm 20,5$	$39,2 \pm 12,8$	0,01*
Через 6 міс. після операції	$28,8 \pm 21,2$	$51,2 \pm 11,2$	0,04*

Примітка: * — критерій Стьюдента.

Таблиця 5

Розподіл хворих із післяопераційними стійкими контрактурами ПС залежно від виконаного оперативного втручання

Операція	Кількість хворих, (%)
МОС перелому ПЕМП	56 (29,60)
МОС перелому ключиці	1 (0,53)
МОС перелому лопатки	12 (6,30)
Відкрите вправлення переднього звиху плеча	1 (0,53)
Відкрите вправлення заднього звиху плеча	9 (4,70)
Дебрідмент сухожилка РМП	9 (4,70)
Шов сухожилка РМП	46 (24,30)
Шов сухожилків РМП (2 і більше)	48 (25,40)
Рефіксація суглобової губи лопатки (SLAP)	0
Рефіксація суглобової губи лопатки (Банкарт без звиху плеча)	6 (3,17)
Тенодез сухожилка довгої головки біцепса (з приводу Pulley uszkodження)	1 (0,53)
Усього	189 (100)

У табл. 5 наведено наші дані щодо формування стійкої контрактури ПС залежно від виконаного оперативного втручання.

Як бачимо з табл. 5, найбільша кількість хворих, які мали післяопераційну контрактуру ПС була після МОС ПЕМ плечової кістки — 56 (29,6 %), що напевно пов'язано з тяжкістю травми (два та більше фрагментів), наявністю металлофіксатора (некоректне розміщення) та великою кількістю післяопераційних рубців. На другому місці пацієнти з повними та масивними розривами сухожилків РМП — 46 (24,3 %) та 48 (25,4 %) відповідно. Інші м'якотканинні uszkodження ПС мали дуже низькі показники формування контрактури ПС.

Основною причиною післяопераційної контрактури ПС є формування внутрішньосуглобових і позасуглобових рубців, потовщення капсули ПС [11, 12]. Ступінь післяопераційного рубцювання залежить від багатьох чинників, основними з яких є наявність контрактури ПС до операції, метод хірургічного втручання (відкритий чи артроскопічний), варіант післяопераційної реабілітації [8, 12].

Необхідно пам'ятати, що післяопераційна контрактура ПС значно гірше консервативно лікується, ніж післятравматична чи обмеження рухів за ідіопатичного адгезивного капсуліту [13–15]. Саме тому, хірургічне лікування стійкої

післяопераційної контрактури ПС зі застосуванням артроскопічної техніки має використовуватися частіше.

Вивчаючи англomовну літературу, ми дійшли висновку, що більшість авторів аналізує характер контрактури ПС у хворих із різноманітними uszkodженнями сухожилків РМП [6, 7], проводить дослідження впливу редресації у пацієнтів із контрактурою ПС, яким виконувався шов сухожилків РМП [11], вивчає чинники ризику розвитку контрактури ПС [8, 9], проте публікацій присвячених тактиці лікування стійкої післяопераційної контрактури ПС недостатньо. Наша робота — продовження досліджень Ch. A. Rockwood і є комбінацією хірургічного лікування uszkodження сухожилків РМП та ідіопатичного адгезивного капсуліту.

Перспективним напрямом нашого дослідження ми вважаємо розробку алгоритму переходу від консервативного реабілітаційного до хірургічного лікування хворих зі стійкою контрактурою ПС після різноманітних хірургічних втручань на ПС.

Висновки

Виконання артроскопії з видаленням рубців з плечового суглоба та субакроміального простору, селективною капсулотомією, субакроміальною декомпресією та висіченням дзьобо-плечової зв'язки у хворих зі стійкою контрактурою плечового суглоба, яка зберігається через 6 міс. після шва сухожилків ротаторної манжети плеча, має кращі середні функціональні результати за шкалою Constant Shoulder Score і менший рівень больового синдрому за шкалою ВАШ як через 3, так і через 6 міс. після операції в порівнянні з хворими, які продовжували консервативне лікування.

Конфлікт інтересів. Автори декларують відсутність конфлікту інтересів.

Список літератури

- Matsen, F. A., Cordasco, F. A., Sperling, J. W., & Lippitt, S. B. (2021). Rockwood and Matsen's the shoulder: Rockwood and Matsen's the shoulder E-book. *Elsevier Health Sciences*.
- Schneider, W. R., Trasolini, R. G., Riker, J. J., Gerber, N., & Ruotolo, C. J. (2021). Stiffness after arthroscopic rotator cuff repair: A rehabilitation problem or a surgical indication? *JSES International*, 5(1), 88–92. <https://doi.org/10.1016/j.jseint.2020.09.001>
- Kim, J., Ha, D., Kim, S., Kim, K., Han, S., & Kim, Y. (2019). Does arthroscopic preemptive extensive rotator interval release reduce postoperative stiffness after arthroscopic rotator cuff repair? A prospective randomized clinical trial. *Journal of shoulder and elbow surgery*, 28(9), 1639–1646. <https://doi.org/10.1016/j.jse.2019.05.021>
- Kraal, T., Beimers, L., The, B., Sierevelt, I., Van den Bekerom, M., & Eygendaal, D. (2019). Manipulation under anaesthesia for frozen shoulders: Outdated technique or well-established

- quick fix? *EFORT Open Reviews*, 4(3), 98–109. <https://doi.org/10.1302/2058-5241.4.180044>
5. Teratani, T. (2019). Correlation between retear after arthroscopic rotator cuff repair and stiffness of the shoulder. *Journal of orthopaedics*, 16(5), 426–429. <https://doi.org/10.1016/j.jor.2019.05.002>
 6. Guo, A. A., Hackett, L., & Murrell, G. A. (2023). Stiffness and arthroscopic rotator cuff repair: A literature review. *Annals of Joint*, 8, 7–7. <https://doi.org/10.21037/aoj-22-26>
 7. Baumann, A., Oleson, C., Curtis, D. P., Indermuhle, T., & Leland, J. M. (2023). The incidence of postoperative shoulder stiffness after Arthroscopic rotator cuff repair: A systematic review. *Cureus*. <https://doi.org/10.7759/cureus.37199>
 8. Audigé, L., Aghlmandi, S., Grobet, C., Stojanov, T., Müller, A. M., Felsch, Q., Gleich, J., Flury, M., & Scheibel, M. (2021). Prediction of shoulder stiffness after Arthroscopic rotator cuff repair. *The American journal of sports medicine*, 49(11), 3030–3039. <https://doi.org/10.1177/03635465211028980>
 9. Stojanov, T., Modler, L., Müller, A. M., Aghlmandi, S., Appenzeller-Herzog, C., Loucas, R., Loucas, M., & Audigé, L. (2022). Prognostic factors for the occurrence of post-operative shoulder stiffness after arthroscopic rotator cuff repair: A systematic review. *BMC musculoskeletal disorders*, 23(1). <https://doi.org/10.1186/s12891-022-05030-4>
 10. Kim, I., & Jung, D. (2018). A rotator cuff tear concomitant with shoulder stiffness is associated with a lower Retear rate after 1-Stage Arthroscopic surgery. *The American journal of sports medicine*, 46(8), 1909–1918. <https://doi.org/10.1177/0363546518768813>
 11. Tang, X., Huang, F., Chen, G., Li, Q., Fu, W., & Li, J. (2018). Effectiveness of rotator cuff repair with manipulation release and arthroscopic debridement for rotator cuff tear with shoulder stiffness. *Zhongguo Xiu Fu Chong Jian Wai Ke Za Zhi*, 32(1), 1–6. <https://doi.org/10.7507/1002-1892.201708073>.
 12. Park, H., Choi, K., Lee, H., & Kim, Y. (2020). Rotator cuff tear with joint stiffness: A review of current treatment and rehabilitation. *Clinics in shoulder and elbow*, 23(2), 109–117. <https://doi.org/10.5397/cise.2020.00143>
 13. Takahashi, R., Kawakami, K., Harada, Y., Kouzaki, K., & Kajita, Y. (2024). Early postoperative stiffness after Arthroscopic rotator cuff repair correlates with improved tendon healing. *Arthroscopy: the journal of arthroscopic & related surgery*, 40(8), 2186–2194. <https://doi.org/10.1016/j.arthro.2024.01.038>
 14. Cho, C., Bae, K., & Kim, D. (2019). Treatment strategy for frozen shoulder. *Clinics in orthopedic surgery*, 11(3), 249. <https://doi.org/10.4055/cios.2019.11.3.249>
 15. Cho, C., Min, B., Bae, K., Lee, K., & Kim, D. H. (2021). A prospective double-blind randomized trial on ultrasound-guided versus blind intra-articular corticosteroid injections for primary frozen shoulder. *The bone & joint journal*, 103–B(2), 353–359. <https://doi.org/10.1302/0301-620x.103b2.bjj-2020-0755.r1>.

Стаття надійшла до редакції 26.10.2024

RESULTS OF TREATMENT OF PATIENTS WITH PERSISTENT CONTRACTURE OF THE SHOULDER JOINT AFTER ROTATOR CUFF REPAIR

S. S. Strafun¹, S. V. Bohdan¹, L. M. Yuriychuk², O. S. Strafun¹, R. O. Sergienko³

¹ SI «National Institute of Traumatology and Orthopedics of the NAMS of Ukraine», Kyiv. Ukraine

² Ivano-Frankivsk Regional Clinical Hospital. Ukraine

³ SPE Company «Rehabilitation», Kyiv. Ukraine

✉ Sergiy Strafun, MD, Prof.: strafun-s@ukr.net,

✉ Sergiy Bohdan, MD, PhD: sergey-mena@ukr.net

✉ Lubomyr Yuriychuk, MD, PhD: trauma.okl@gmail.com,

✉ Olexandr Strafun, MD, PhD: o_strafun@ukr.net

✉ Ruslan Sergienko, MD: anna.vovchenko.md@gmail.com