

УДК 616.718.4+616.718.5/.6]-001.5-006](045)

DOI: <http://dx.doi.org/10.15674/0030-59872020472-79>

Клінічне значення післятравматичних деформацій довгих кісток нижніх кінцівок

К. К. Романенко ¹, Я. А. Долуда ², Д. В. Прозоровський ², В. Б. Парій ³

¹ Харківська медична академія післядипломної освіти МОЗ України

² ДУ «Інститут патології хребта та суглобів ім. проф. М. І. Ситенка НАМН України», Харків

³ Національний медичний університет імені О. О. Богомольця МОЗ України, Київ

The treatment of patients with long bones fractures, despite the development and improvement of treatment methods and fixing devices in certain cases can lead to unwanted results such as a formation of posttraumatic deformity — malunion. Objective. To provide modern approach regarding clinical significance and necessity of correction of secondary changes in moving segment that appeared as a result of formation of lower extremity malunion. Methods. The results of treatment of 196 patients were analyzed (89 men, 107 women; age from 19 to 76 years). All the patients had the malunion of the long bones of lower extremities and have been treated from 2004 to 2019 years. Analysis of special literature and own experience was performed to identify the effects of malunions. Results. It was shown that formed malunion lead to tangible shortening of injured extremity, joints overloading and muscle function violation. Malunions are compensated by the means of changing in movement arch and gait pattern. While it is noted that unphysiological load on joints, that predispose the development of degenerative changes, and muscle fatigue and pain are the results of muscle work to support inadequate position of the joints. Malunions on the level of femur and tibia became clinically significant on condition of severe restriction of extremity function, thus its restoration is the goal of treatment. Different cases of malunion development were considered: varus, valgus, antecurvatio, recurvatio, translation, torsion malalignment. Clinical examples are given. Conclusions. Clinical significance of different malunions depend upon their localization, presence and severity of secondary changes, status of injured extremity and physical condition of the patient, his or her individual demands. Secondary changes can play the role of compensation and spread on injured extremity, sacro-iliac joints, lumbar spine, contralateral extremity. The assessment of secondary changes of musculoskeletal system is mandatory for the patients with malunions during the planning of treatments measures. The indication for surgical correction should be defined with taking into consideration possible development of malunion complications in future. Key words. Posttraumatic deformity, malunion, malalignment, lower extremity, secondary changes, compensation.

Лікування хворих із переломами довгих кісток кінцівок, не зважаючи на розвиток і вдосконалення методик лікування та фіксувальних пристроїв, у деяких випадках має небажані наслідки у вигляді формування післятравматичних деформацій (ПД). Мета. Надати сучасний погляд на клінічне значення та необхідність корекції вторинних змін у руховому сегменті, які виникли внаслідок формування ПД кісток нижніх кінцівок. Методи. Проаналізовано результати лікування 196 пацієнтів (89 чоловіків, 107 жінок, вік від 19 до 76 років) із ПД довгих кісток нижніх кінцівок, які отримали медичну допомогу в період 2004–2019 рр. Для з'ясування ефектів переломів, що зрослися з деформаціями, проведено аналіз спеціальної літератури та власного клінічного досвіду. Результати. Показано, що сформовані ПД спричиняють відчутне вкорочення ушкодженого сегмента, перевантаження суглобів, порушення роботи м'язів. ПД компенсується шляхом зміни дуги рухів у суглобах і патерну ходьби, при цьому суглоби підпадають під нефізіологічне навантаження, що є передумовою розвитку дегенеративних змін, а втома м'язів і біль є наслідком спроб підтримувати незвичне положення суглобів. Клінічно значущими ПД на рівні стегна та гомілки стають за умов значного обмеження функції кінцівки, відновлення якої й є метою лікування. Розглянуто випадки формування ПД видів varus, valgus, antecurvatio, recurvatio, зміщення по ширині та довжині; ротаційних. Наведено приклади з практики. Висновки. Клінічне значення ПД залежить від її локалізації, наявності та значущості вторинних змін, стану ушкодженої кінцівки та пацієнта, його індивідуальних потреб. Вторинні зміни можуть мати компенсаторний характер і поширюватися на ушкоджену кінцівку, поперековий відділ хребта, крижово-клубові з'єднання та контралатеральну кінцівку. Під час планування лікувальних заходів у пацієнтів із ПД необхідним є оцінювання вторинних змін в опорно-руховій системі. Показання до виконання хірургічного втручання мають формулюватися з урахуванням розвитку можливих наслідків деформацій у майбутньому.

Ключові слова. Післятравматична деформація, нижня кінцівка, вторинні зміни, компенсація

Вступ

Лікування хворих із переломами довгих кісток кінцівок, не зважаючи на розвиток і вдосконалення методик лікування та фіксувальних пристроїв, у деяких випадках має небажані наслідки у вигляді формування післятравматичних деформацій, які також можна назвати переломами, що зрослися зі залишковим або неусуненим зміщенням. Незважаючи на пильну увагу науковців і клініцистів до біології зрощення переломів нижніх кінцівок, створення різноманітних фіксувальних пристроїв для інтрамедулярного, накісткового та позаосередкового остеосинтезу, незрощення переломів становлять 5–10 % незалежно від локалізації, частота ускладнень лікування ізольованих переломів довгих кісток кінцівок становить від 4 до 26 % [1–4]. При цьому приблизно в третині випадків за наявності уповільнення зрощення перелому відмічене формування значних ригідних деформацій, які мають певну клінічну симптоматику й обумовлюють використання складніших і витратних методів усунення [5, 6]. Причинами їхнього розвитку можуть бути: відсутність первинної репозиції після остаточної стабілізації відламків або її втрата через неадекватний спосіб фіксації чи невідповідну інтенсивність навантаження ушкодженого сегмента і кінцівки загалом. Сформована деформація кісток нижніх кінцівок спричинює зміни у всьому скелеті, що тягне за собою розвиток синдрому післятравматичних деформацій довгих кісток нижніх кінцівок. Під ним розуміємо патологічний стан опорно-рухової системи, що виник унаслідок перелому кісток і проявляється деформацією сегмента та його вкороченням, супроводжується вторинними змінами в ушкодженій ділянці, кінцівці загалом і у руховій системі, котра включає ушкоджену кінцівку, поперековий відділ хребта, крижово-клубові з'єднання й контралатеральну кінцівку. Сучасний підхід до процесу лікування хворих із такою патологією не може обмежуватись лише виконанням належної остеотомії для корекції сегмента кінцівки, а має бути спрямованим на усунення всіх компонентів синдрому післятравматичних деформацій довгих кісток нижніх кінцівок. Для оцінювання змін в ушкодженому сегменті в процесі лікування деформації останнім часом використовують системний підхід.

Мета роботи: надати сучасний погляд на клінічне значення та необхідність корекції вто-

ринних змін у руховому сегменті, які виникли внаслідок формування післятравматичних деформацій кісток нижньої кінцівки.

Матеріал і методи

Робота базується на аналізі результатів лікування 196 хворих із післятравматичними деформаціями довгих кісток нижніх кінцівок, які отримали медичну допомогу у відділі травматології опорно-рухової системи ДУ «ПХС ім. проф. М. І. Ситенка НАМН» за період із 2004 по 2019 рік. Серед них було 89 чоловіків, 107 жінок. Середній вік становив 47,5 року (від 19 до 76).

Для з'ясування, до яких ефектів призводять переломи, які зрослися з деформаціями, проведено аналіз спеціальної літератури та власного клінічного досвіду.

Матеріали дослідження розглянуто і схвалено локальним комітетом із біоетики при ДУ «ПХС ім. проф. М. І. Ситенка НАМН» (протокол № 139 від 12.01.2015).

Результати та їх обговорення

У всіх хворих із післятравматичними деформаціями кісток на рівні стегна й гомілки порушуються нормальні анатомічні співвідношення, що спричинює перерозподіл навантаження в травмованій кістці та прилеглих суглобах і, відповідно, впливає на функцію кульшового суглоба та поперекових сегментів і спричинює зміни на кшталт «hip–spine синдрому» [5–7]. Крім того, за умов післятравматичних деформацій довгих кісток нижньої кінцівки виникають зміни балансу навантаження та нормальної ходи, а зміщення відламків по довжині або дефект кістки призводить до відчутного вкорочення ушкодженого сегмента. Навіть за умов невеликих деформацій значно скорочується обсяг рухів у суглобах (у тому числі прилеглих) аж до їх повного блокування, змінюється дуга рухів (*англ.* arch of movement), що є чинником ризику розвитку остеоартрозу [8, 9]. Клінічної значущості післятравматичної деформації на рівні стегна та гомілки набувають лише за умов значного обмеження функції кінцівки, відновлення якої й є метою лікування. Наявність таких деформацій призводить до функціонування опорно-рухової системи в нових, відмінних від початкових, умовах. Це не може не спричинити зміни у всьому ушкодженому сегменті, іпсилатеральній і контралатеральній кінцівках. Загальне завдання лікування післятравматичних

деформацій мало відрізняється від випадку надання медичної допомоги після переломів і полягає у відновленні функціональної спроможності сегмента і кінцівки загалом. Відмінністю є необхідність урахування функціонального впливу, який чинить післятравматична деформація. Зокрема, у монографії G. Heirholzer, P. M. Naх [10] підкреслено: «Важлива клінічна відповідальність полягає в розпізнаванні функціонального впливу післятравматичної деформації та зважання на нього під час формування показань до виконання коригувальної остеотомії». Очевидно, що функціональний вплив цілком залежить від ефектів, які ці деформації ініціюють. Вони можуть бути розподілені на короткострокові та довгострокові [5]. Перші з'являються безпосередньо після зрощення перелому, за умов вираженої деформації та браку компенсаторних механізмів. Прикладом цього є ефекти, які виникають за наявності перелому дистального відділу стегнової кістки, що зрослися з деформацією *antecurvatio*. При цьому механічна вісь у сагітальній площині зміщується назад від колінного суглоба, чим запобігає його пасивному замиканню під час ходьби, тому вплив деформації матиме своє проявлення безпосередньо після зрощення перелому від початку осьового навантаження [11]. Для довгострокових ефектів притаманною є відкладена симптоматика, перевантаження суглобів із поступовим погіршенням їхнього стану. Вважається, що вони є частішими в порівнянні з короткостроковими, їх також називають первинно-відкладеними (*англ. delayed-on-set*) [11]. Вивченню впливу різних видів деформацій на суглоби ушкодженої кінцівки сприяє проведення експериментального моделювання. Проте отримані результати досить суперечливі [12–14], при цьому зроблено наголос на необхідність прийняття до уваги впливу не лише власне деформації, а й первинної травми. У наших дослідженнях на математичній моделі [15] та в експерименті на лабораторних щурах [16] показано, яку дію чинять післятравматичні позасуглобові деформації на прилеглі та віддалені суглоби, а також на контралатеральну кінцівку. Зокрема, у суглобовому хрящі ушкодженої кінцівки встановлено виникнення та розвиток деструктивних змін (розшарування поверхневої зони хряща, зменшення кількості клітин і порушення гістоархітекτονіки), які прогресували із плином часу. Крім того, констатовано розвиток деструктивних порушень у хрящі колінного суглоба неушкодженої кінцівки, хоча їхні прояви значно менші [16].

Характеризуючи клінічне значення післятравматичних деформацій С. С. Butcher і R. M. Atkins [17], відзначили, що цей нефізіологічний стан інші суглоби компенсують шляхом зміни дуги рухів і в такий спосіб змінюється патерн ходьби, при цьому суглоби підпадають під нефізіологічне навантаження, що є передумовою розвитку дегенеративних змін, крім того, втома м'язів і біль є наслідком спроб підтримувати неадекватне положення суглобів.

Під час аналізу деформації в ділянці кульшового суглоба, можна виділити низку характерних ознак вторинних змін. Наприклад, за наявності зрощення перелому шийки стегнової кістки (31-B за АО/ОТА) із неусуненим зміщенням констатуємо типове положення (згинання в кульшовому суглобі та положення варус), що призводить до формування імпінджмент-ефекту та, у решті-решт, розвитку коксартрозу (рис. 1).

Схожу клінічну картину виявляють у разі формування зрощення з неусуненою деформацією після переломів вертлюгової зони (типу 31-A за АО/ОТА). А саме: спостерігають зміну шийчно-діафізарного кута (варус), що зумовлює відхилення у роботі тазово-вертлюгових м'язів, вкорочення сегмента, контрактуру в положенні згинання-приведення, можливо, розвиток імпінджмент-синдрому та, насамкінець, порушення функції опори та ходьби, розвиток «hip-spine» синдрому. При цьому кульшовий суглоб достатньо довго може залишатись інтактним (рис. 2).

За наявності будь-якого виду післятравматичних деформацій (*varus/valgus; antecurvatio; translatio*) на рівні діафіза стегнової кістки спостерігається вкорочення сегмента, що негативно впливає на біомеханіку всієї нижньої кінцівки

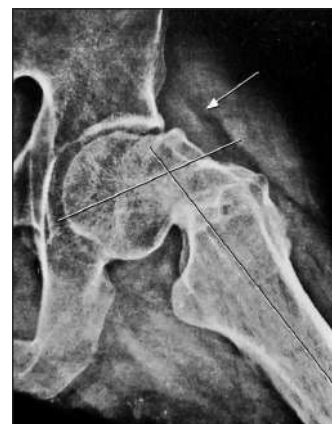

Рис. 1. Приклад формування зрощення зі залишковою деформацією *coxa vara* після перелому шийки стегнової кістки. Стрілкою вказано місце формування імпінджмент-синдрому [5]

та поперекового відділу хребта. Як зазначили Н. Tscherne та L. Gotzen [18], функціональний дисбаланс є, насамперед, результатом порушених патернів руху в суглобах і перевантаження м'язів, а лише потім розвитку артрозних змін у прилеглих суглобах. Тому важливою складовою аналізу функціонального значення післятравматичної деформації є обстеження ділянок можливого розвитку вторинних змін, а не лише рентгенограм деформованого сегмента. Слід зазначити, що для оцінювання діафізарних деформацій важливим фактором є площина, в якій вони сформовані. Наприклад, деформація в ділянці середньої третини стегнової кістки в сагітальній площині може компенсуватись за рахунок згинання в колінному суглобі, ротаційна — кульшовому. Але деформація у фронтальній площині, локалізована в нижній третині стегнової кістки, погано компенсується та

приводить до перевантаження колінного суглоба. Саме така ситуація призвела до необхідності звертання до лікаря пацієнта Б., який скаржився на біль у медіальному відділі колінного суглоба, що виник унаслідок його перевантаження через дисадаптацію (рис. 3).

Вважають, що клінічно значущими деформації стають, якщо їхній кут більше 10° (*varus/valgus; ante/recurvatio*) та ротаційній деформації понад 20° [19]. Власне, наявність деформації може не призводити до значних функціональних обмежень, наприклад, як сталося в пацієнта Д., 23 роки (рис. 4).

Локалізація деформації, наприклад, *antecurvatio*, біля колінного суглоба (зміщення механічної осі позаду нього в сагітальній площині) призводить до необхідності збільшення сили чотириголового м'яза для можливості замикання суглоба [11].

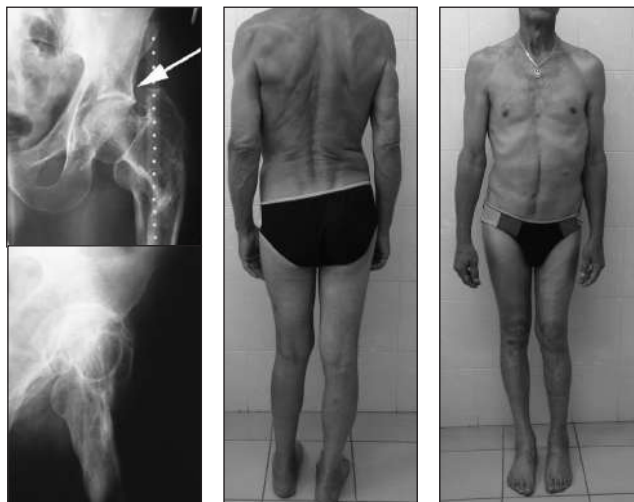

Рис. 2. Фотовідбитки рентгенограм і зовнішній вигляд хворого П., 56 років. Стрілкою вказано місце виникнення імпінджмент-синдрому. На загальному вигляді видно перекіс таза (компенсаторне пристосування)

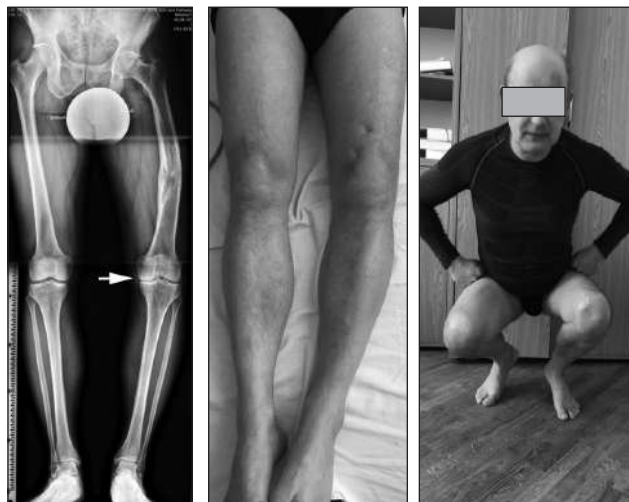

Рис. 3. Фотовідбитки рентгенограм і загальний вигляд хворого Б., 48 років, із післятравматичною деформацією стегнової кістки, візуалізується асиметрія суглобової щілини й інші ознаки гонартрозу (стрілка)

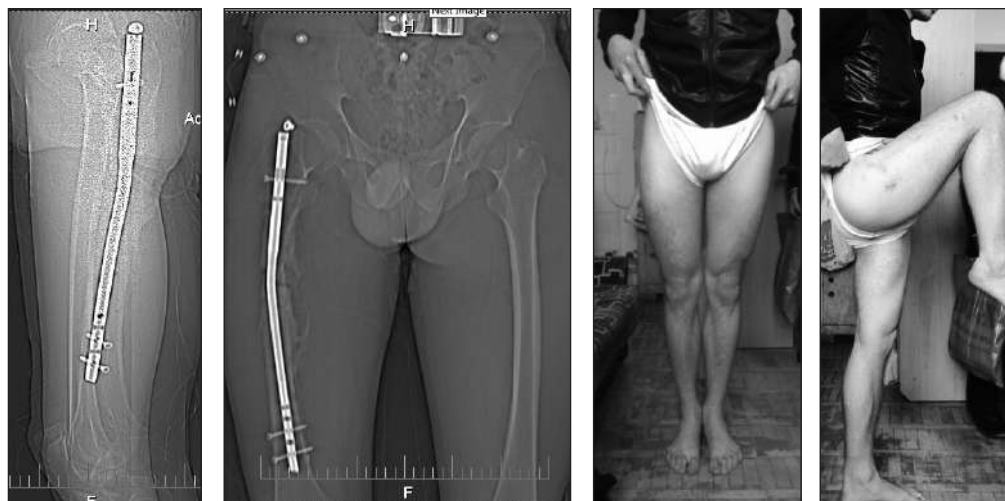


Рис. 4. Фотовідбитки рентгенограм і загальний вигляд хворого Д., 23 роки. Відсутність обмеження функції кінцівки на фоні деформації *varus/recurvatio* на рівні середньої третини стегнової кістки

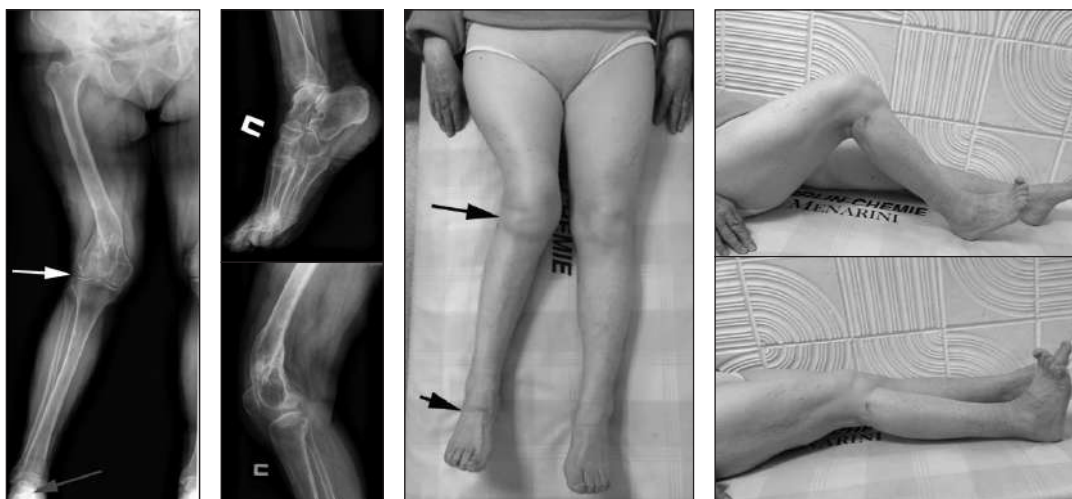

Рис. 5. Фотовідбитки рентгенограм і загальний вигляд хворої Б., 62 роки. Стрілкою вказано локалізацію больових відчуттів хворої згідно з її скаргами

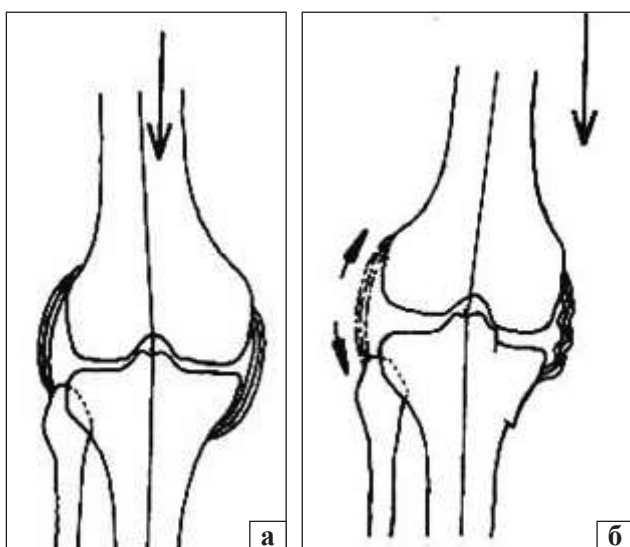


Рис. 6. Ілюстрація розподілу навантаження в колінному суглобі за нормальних умов (а) і деформації великогомілкової кістки (б) згідно з G. Heirholzer та P. M. Naх [10]

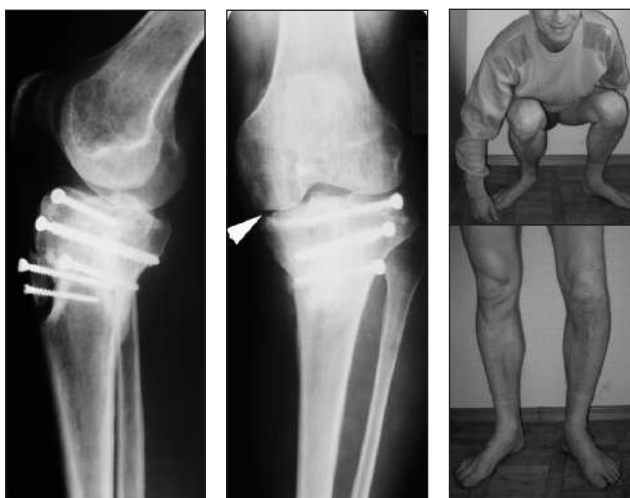

Рис. 7. Фотовідбитки рентгенограм і загальний вигляд хворого Л., 48 років. Стрілкою показано ділянку перенавантаження колінного суглоба

А за відсутності такої сили значно знижуються функціональні можливості кінцівки, виникають артрозні зміни в колінному та віддалених суглобах. Зокрема, у пацієнтки Б. із внутрішньо-/позасуглобовою деформацією *valgus/anteversion* зміни відмічено в колінному, над'яtkовогомілкового, піднад'яtkовогомілкового суглобах (рис. 5).

Наявність зрощеного перелому виростків великогомілкової кістки також має велику клінічну значущість, бо може призвести до перевантаження однієї ділянки суглоба та перерозтягнення зв'язок протилежного відділу, що було зазначено G. Heirholzer і P. M. Naх [10] (рис. 6).

Як було зауважено, наявність післятравматичної внутрішньо-/позасуглобової деформації (*varus/anteversion*) проксимального відділу великогомілкової кістки, яку виявлено, наприклад, у пацієнта Л., призводить до перенавантаження медіального відділу колінного суглоба з розвитком у ньому початкових дегенеративних змін і нестабільності (рис. 7). Унаслідок цього хворий звернувся зі скаргами на біль у колінному суглобі, що зумовили необхідність коригувального хірургічного втручання.

Такі зміни можуть бути пояснені відсутністю компенсаторних можливостей за умов деформації у фронтальній площині в дистальному відділі стегнової кістки або проксимальному великогомілкової, що призводить до перенавантаження медіального відділу колінного суглоба [20].

Післятравматична деформація на рівні діяфіза кісток гомілки із вкороченням і порушенням осьових і ротаційних співвідношень спричинює зміни осі навантаження, перенавантаження м'язів для утримання балансу в нефізіологічному положенні, компенсаторної зміни дуги рухів у суглобах.

Найбільш клінічно значущими такі деформації стають за умов їхнього значення більше 10° (*varus/valgus; ante-/recurvatio*). Особливої уваги потребують молоді пацієнти, яким важливо виконати корекцію заради запобігання розвитку вторинних змін в опорно-руховій системі. Щодо колінного суглоба, деформація в сагітальній площині матиме менший негативний вплив на нього завдяки компенсації з боку надп'яtkовогомілкового суглоба та роботи м'язів. Деформація у фронтальній площині (переважно *valgus*) також може певною мірою компенсуватись за рахунок піднадп'яtkового суглоба (рис. 8).

Саме завдяки цьому компенсаторному механізму, а також молодому віку (19 років) в пацієнта Л. значна деформація *valgus* не супроводжувалася будь-якими вторинними змінами та скаргами (рис. 9).

Особливе місце серед післятравматичних деформацій кісток гомілки займають ті, що розвинулись після переломів кісточок (44-ABC за

АО/ОТА) та pilon (43-BC за АО/ОТА). Важливість зовнішньої кісточки як ключа надп'яtkовогомілкового суглоба актуальна й за аналізу впливу післятравматичних деформацій у цій ділянці. Найбільш типові прояви вторинних змін зумовлюються несиметричним навантаженням суглоба, що супроводжується розвитком артрозних порушень, анатомо-функціональними змінами капсульно-зв'язкового апарату та роботи м'язів. Але за нормалізації осьових співвідношень у метадіафізарній ділянці та відновлення довжини зовнішньої кісточки можна досягти достатньо прийнятний функціональний результат, навіть у разі внутрішньосуглобової деформації (рис. 10–12).

Таким чином, із періодичної літератури та результатів власних досліджень можна констатувати наявність впливу післятравматичних деформацій на функціональний стан опорно-рухової системи, що має бути прийнято до уваги під час проведення лікувальних заходів і планування хірургічного втручання.

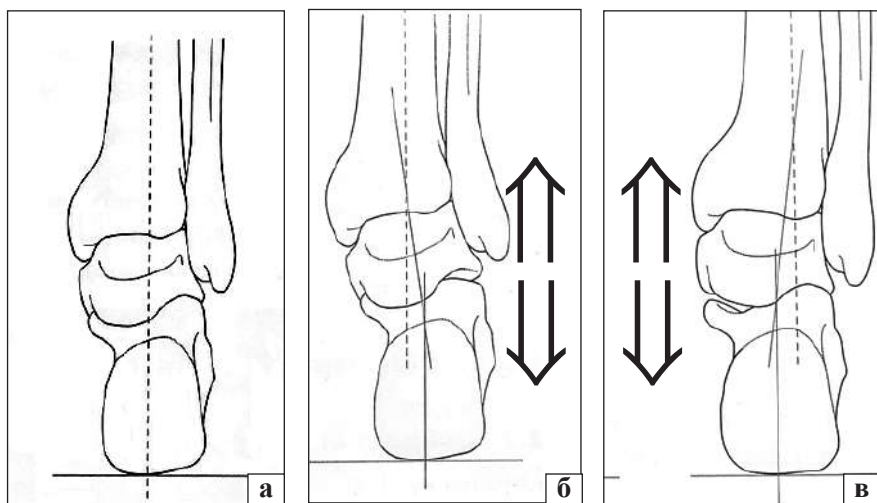


Рис. 8. Механізми компенсації деформації кісток гомілки у фронтальній площині за рахунок піднадп'яtkового суглоба за R. Marti та R. J. van Heerwaarden [5]: а) норма; б) *valgus*; в) *varus*

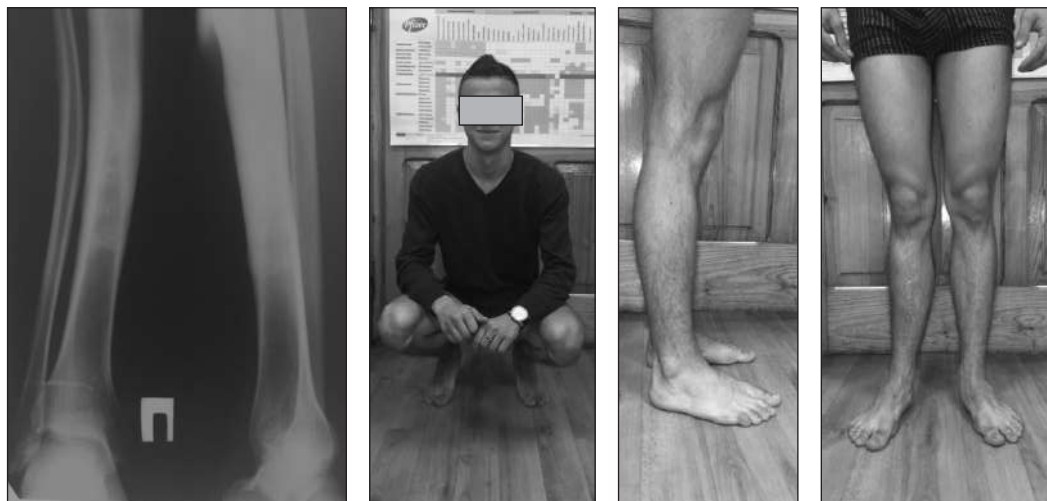

Рис. 9. Фотовідбитки рентгенограм і загальний вигляд хворого Л., 19 років. Компенсація деформації на рівні середньої третини кісток гомілки за рахунок піднадп'яtkового суглоба

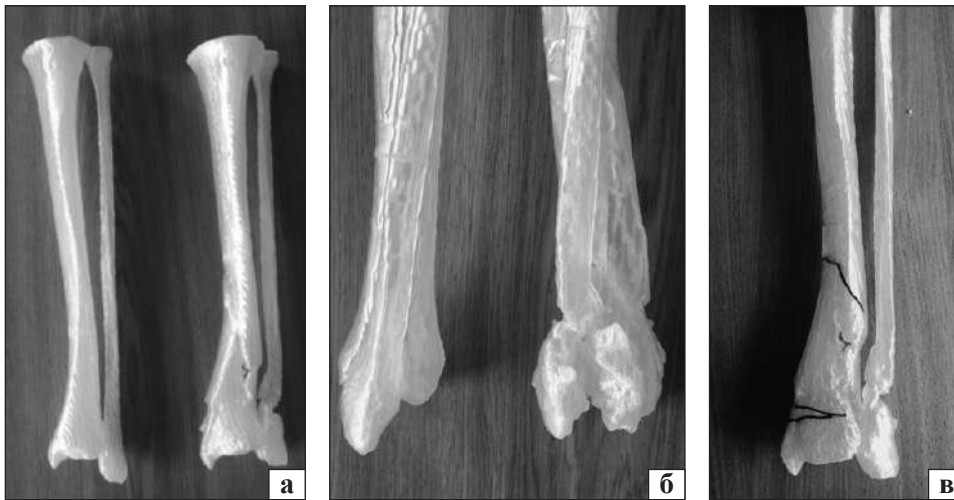


Рис. 10. Моделі деформованої кінцівки, виготовлені з використанням 3D-друку на підставі КТ-сканів хворого Ш., 28 років: порівняння зі дзеркальним відображенням інтактної кінцівки — фронтальна (а) та сагітальна (б) проєкції; планування виконання коригувальних остеотомій, лінії яких помічено маркером (в)

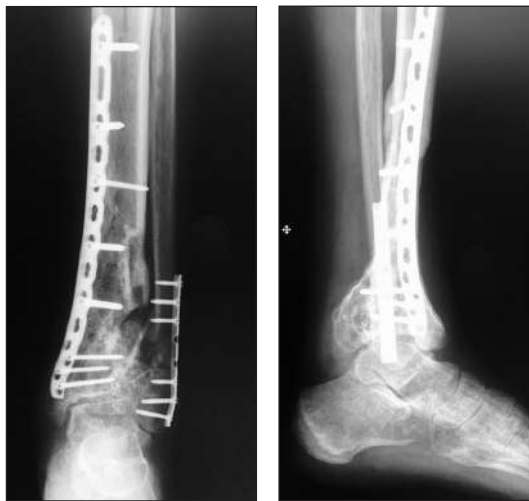

Рис. 11. Фотовідбитки рентгенограм після коригувальних втручань і досягнення зрощення в ділянках остеотомій у пацієнта Ш., 28 років

Висновки

Клінічне значення післятравматичних деформацій залежить від багатьох чинників, а саме: від локалізації, наявності та значущості вторинних змін в опорно-руховій системі, стану ушкодженої кінцівки та пацієнта, його індивідуальних потреб.

Вторинні зміни можуть мати компенсаторний характер і поширюватися на всю ушкоджену кінцівку, поперековий відділ хребта, крижово-клубові з'єднання та контралатеральну кінцівку.

Під час планування лікувальних заходів у пацієнтів із післятравматичними деформаціями на рівні стегна та гомілки необхідним є оцінювання вторинних змін в опорно-руховій системі.

Показання до виконання хірургічного втручання мають формулюватися лікарем з урахуванням розвитку можливих наслідків деформацій у майбутньому.

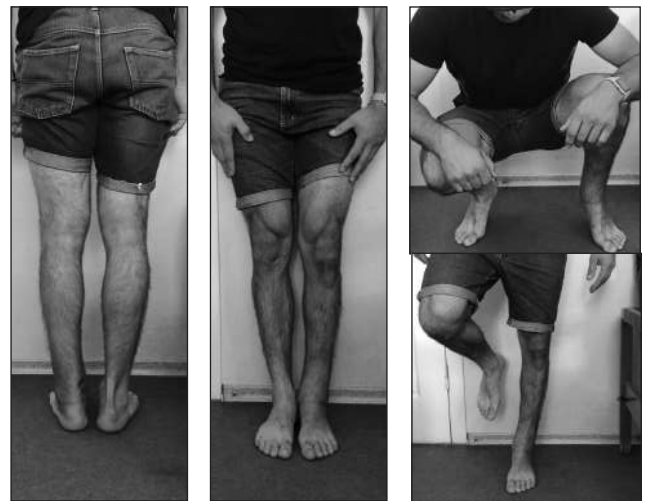

Рис. 12. Загальний вигляд і відновлення функціональних властивостей ушкодженої кінцівки пацієнта Ш., 28 років

Конфлікт інтересів. Автори декларують відсутність конфлікту інтересів.

Список літератури

1. The role stem cells in fracture healing and nonunion / C. Y. Fayaz, C. V. Giannoudis, M. S. Vrahas [et al.] // *International Orthopaedics*. — 2011. — Vol. 35 (11). — P. 1586–1597. — DOI: 10.1007/s00264-011-1338-z.
2. Распространенность переломов костей и результаты их лечения в Украине (клинико-эпидемиологическое исследование) / Н. А. Корж, С. И. Герасименко, В. Г. Климовицкий [и др.] // *Ортопедия, травматология и протезирование*. — 2010. — № 3. — С. 5–14. — DOI: 10.15674/0030-5987201035-14.
3. Попсуйшапка А. К. Частота несращения отломков при изолированных диафізарных переломах длинных костей конечностей / А. К. Попсуйшапка, О. Е. Ужегова, В. А. Литвишко // *Ортопедия, травматология и протезирование*. — 2013. — № 1. — С. 39–43. — DOI: 10.15674/0030-59872013139-43.
4. Частота ускладнень лікування діафізарних переломів кінцівок за даними Харківської травматологічної МСЕК / О. К. Попсуйшапка, В. О. Литвишко, О. С. Ужегова, О. О. Підгайська // *Ортопедия, травматология и протезирование*. — 2020. — № 1. — С. 20–26. — DOI: 10.15674/0030-59872020120-25.

5. Marti R. K. Osteotomies for posttraumatic deformities / R. K. Marti, R. J. van Heerwaarden. — Georg Thieme Verlag, 2008. — 704 p.
6. Paley D. Principles of deformity correction / D. Paley. — 2002. — 806 p.
7. Improved function and joint kinematics after correction of tibial malalignment / J. Engsborg, S. Leduc, W. Ricci, J. Borrelli Jr // American Journal of Orthopaedics. — 2014. — Vol. 43 (12). — P. E313–E318.
8. Fan C. H. One-stage femoral osteotomy and computer-assisted navigation total knee arthroplasty for osteoarthritis in a patient with femoral subtrochanteric fracture malunion / C. H. Fan // Case Reports in Orthopaedics. — 2014. — Vol. 2014. — Article ID: 45927. — DOI: 10.1155/2014/645927.
9. Lonner J. H. Simultaneous femoral osteotomy and total knee arthroplasty for treatment of osteoarthritis associated with severe extra-articular deformity / J. H. Lonner, J. M. Siliski, P. A. Lotke // The Journal of Bone and Joint Surgery. American volume. — 2000. — Vol. 82 (3). — P. 342–348. — DOI: 10.2106/00004623-200003000-00005.
10. Heirholzer G. Corrective osteotomies of the lower extremities after trauma / G. Heirholzer, P. M. Hax. — Springer-Verlag Berlin Heidelberg, 1985. — 407 p.
11. Probe R. A. Lower extremity angular malunion: evaluation and surgical correction / R. A. Probe // The Journal of the American Academy of Orthopaedic Surgeons. — 2003. — Vol. 11 (5). — P. 302–311. — DOI: 10.5435/00124635-200309000-00003.
12. The effect of simulated fracture-angulations of the tibia on cartilage pressures in the knee joint / H. A. McKellop, G. Sigholm, F. C. Redfern [et al.] // The Journal of Bone and Joint Surgery. American volume. — 1991. — Vol. 73 (9). — P. 1382–1391.
13. Changes in tibiotalar joint contact areas following experimentally induced tibial angular deformities / R. R. Tarr, C. T. Resnick, K. S. Wagner, A. Sarmiento // Clinical orthopaedics and related research. — 1985. — Vol. 199. — P. 72–80.
14. The role of subtalar motion and ankle contact pressure changes from angular deformities of the tibia / A. J. Ting, R. R. Tarr, A. Sarmiento [et al.] // Foot Ankle. — 1987. — Vol. 7 (5). — P. 290–299. — DOI: 10.1177/107110078700700505.
15. Математичне моделювання впливу деформації стегнової кістки на навантаження суглобів нижньої кінцівки / М. О. Корж, К. К. Романенко, М. Ю. Карпінський [та ін.] // Ортопедія, травматологія і протезування. — 2015. — № 4. — С. 25–30. — DOI: 10.15674/0030-59872015425-30.
16. Морфологія суглобового хряща колінного суглоба шурів за умов позасуглобової деформації стегнової кістки / К. К. Романенко, Н. О. Ашукіна, І. О. Батура, Д. В. Прозоровський // Ортопедія, травматологія і протезування. — 2017. — № 1. — С. 63–71. — DOI: 10.15674/0030-59872017163-71.
17. Butcher C. C. Principles of deformity correction / C. C. Butcher, R. M. Atkins // Curr Orthopaedics. — 2003. — Vol. 17 (6). — P. 418–435. — DOI: 10.1016/j.cuor.2003.10.001.
18. Tscherne H. Posttraumatische Fehlstellungen / H. Tscherne, L. Gotzen // Chirurgie der Gegenwart / R. Zenker, F. Deuscher, W. Schink (Hrsg). — Bd IVa. Unfallchirurgie. — Urban & Schwarzenberg, München Wien Baltimore, 1979. — Bd IVa Unfallchirurgie II, Beitrag 52.
19. Winquist R. A. Closed intramedullary nailing of femoral fractures. A report of five handled and twenty cases / R. A. Winquist, S. T. Hansen Jr, D. K. Clawson // The Journal of Bone and Joint Surgery. American volume. — 1984. — Vol. 66 (4). — P. 529–539.
20. McKellop H. A. Effects of tibial malalignment on the knee and ankle / H. A. McKellop, A. Llinas, A. Sarmiento // The Orthopedic Clinics of North America. — 1994. — Vol. 25 (3). — P. 415–423.

Стаття надійшла до редакції 16.11.2020

THE CLINICAL SIGNIFICANCE OF POSTTRAUMATIC MALUNIONS OF LOWER EXTREMITIES LONG BONES

K. K. Romanenko¹, Ya. A. Doluda², D. V. Prozorovskiy², V. B. Pariy³

¹ Kharkiv Medical Academy of Postgraduate Education of the Ministry of Health of Ukraine

² Sytenko Institute of Spine and Joint Pathology National Academy of Medical Sciences of Ukraine, Kharkiv

³ Bogomolets National Medical University, Kyiv, Ukraine

✉ Kostiantyn Romanenko, PhD in Traumatology and Orthopaedics: romanen_kost@yahoo.com,

✉ Yaroslav Doluda, PhD in Traumatology and Orthopaedics: dol-yaroslav@yandex.ua

✉ Dmytro Prozorovskiy, PhD in Traumatology and Orthopaedics: prozorovskiy1973@gmail.com

✉ Vasyl Pariy, PhD in Traumatology and Orthopaedics: pariy67@gmail.com