

# ТРАНСПОЗИЦІЇ СУХОЖИЛКІВ ПРИ ПОШКОДЖЕННЯХ ДВОХ ПЕРИФЕРИЧНИХ НЕРВІВ ВЕРХНЬОЇ КІНЦІВКИ

*Носівець Д.С.*

*Військово-медичний клінічний центр Східного регіону,  
м. Дніпро, Україна.*

**Вступ.** За даними різних авторів в умовах війни пошкодження кінцівок внаслідок бойової травми сягають від 44 до 70% від усіх травм опорно-рухового апарату [1-3]. При цьому ураження периферичних нервів верхньої кінцівки внаслідок бойової травми складає від 9 до 25%, а найпоширенішими типами ураження нервів є нейропраксія у 45% випадків, аксонотмезис - 35% та нейротмезис - 20% [4-6].

Актуальність питання пошкоджень периферичних нервів верхньої кінцівки (променевого, ліктьового та серединного) обумовлена функціональними, сенсорними та косметичними наслідками цих пошкоджень внаслідок втрати чутливості відповідних зон та виключенням функції м'язів передпліччя та кисті, тому що ці нерви за своїм складом та функціональним призначенням є змішаними (чутливими та руховими) [7-9].

Так, пошкодження променевого нерву призводить до втрати розгинання у промене-зап'ястковому суглобі, пальцях кисті, I пальці кисті, зниженню сили захоплення та формуванням типової деформації внаслідок опущення зап'ястка (drop-wrist). Пошкодження ліктьового нерву унеможливають рухи I пальця кисті, згинання IV і V пальців, формується «пазуриста» кисть внаслідок атрофії III і IV червоподібних м'язів, міжкісткових м'язів та короткого згинача V пальцю кисті. Пошкодження серединного нерву обумовлює втрату функції I пальцю кисті, що порушує функцію захоплення кисті [7].

Особливого клінічного значення внаслідок тяжкості функціональних наслідків для кисті, набувають випадки одночасно ураження двох периферичних нервів верхньої кінцівки [10-12]. За таких умов виникає потреба у відновленні втрачених внаслідок поранення функцій верхньої кінцівки, що можливо здійснити виконанням транспозиції сухожилків [13-17], які дозволяють частково відновити втрачену функцію промене-зап'ясткового суглобу та суглобів кисті, але не поновлюють силу денервованих м'язів та не забезпечують відновлення точних координаційних рухів пальців кисті. Транспозиція сухожилків – це хірургічне втручання з перенесення

функціональної м'язово-сухожильної одиниці для заміни втраченої або відсутньої м'язово-сухожильної одиниці для відновлення руху або рівноваги зап'ястя та/або кисті [18-22].

Нажаль, у сучасній вітчизняній літературі питання хірургічного відновлення функціонального стану верхньої кінцівки внаслідок ураження одночасно обох периферичних нервів на наш погляд висвітлені недостатньо.

**Мета.** Висвітлити сучасні можливості транспозиції сухожилків при пошкодженні двох периферичних нервів верхньої кінцівки.

**Матеріал та методи.** Думка щодо використання сухожилків м'язів для відновлення втраченої функції належить Carl Nicoladoni (1847-1902), який у 1881 році доповів про хірургічне лікування післятравматичної деформації п'яtkової кістки. У 1890-х роках ці думки знайшли продовження в працях Tomasz Drobniak (1858-1901), який займався питаннями наслідків неврологічних порушень та у 1892 році доповів про результат транспозиції *m. extensor pollicis longus* до *m. extensor pollicis brevis*. У 1894 році Т. Drobniak вперше пересадив сухожилок, імплантувавши його безпосередньо в кістку. Т. Drobniak також провів першу транспозицію сухожилків у межах верхньої кінцівки 14-річній дівчинці після пошкодження променевого нерву [12-14].

На сьогоднішній день показами для виконання транспозиції сухожилків вважаються необоротні пошкодження периферичних нервів верхньої кінцівки, які призводять до порушення її функції та спотворюють якість життя хворого. Нажаль не існує загально-прийнятих показань до виконання тієї чи іншої операції в залежності від характеру пошкодження периферичних нервів верхньої кінцівки. Wolfe S.W. з співавт. (2022) вважає, що вибір оперативного втручання ґрунтується на особистих вподобаннях хірурга, проте найбільш визнаним способом відновлення розгинання кисті автор вважає транспозицію *m. pronator teres* до *m. extensor carpi radialis brevis* [7, 16].

Існують певні принципи, сформульовані Mayer L. (1916) та Bunnell S. (1924), яких необхідно дотримуватись при виконанні транспозиції сухожилків [7]. До них належать:

1. Попередження та усунення контрактур суглобів (перед виконанням транспозиції бажано відновити фізіологічну амплітуду рухів у суглобах).

2. Стан м'яких тканин (питання щодо часу виконання транспозиції є суперечливим, але її не слід проводити, доки місцеві тканини не будуть в оптимальному стані).

3. Достатня сила м'язів (м'яз, обраний для пересадки, повинен бути достатньо «сильним», щоб виконувати нову функцію у зміненому положенні).

4. Амплітуда рухів м'язів (необхідно мати уявлення про амплітуду розтягування кожного м'яза, яка пропорційна довжині окремих м'язових волокон).

5. Прямий напрямок сили тяжіння (бажано щоб транспозиція відповідала прямій лінії від точки прикріплення м'язу до дистального місця нової фіксації. За інших умов виникає необхідність докладання більших зусиль для подолання тертя з навколишніми м'якими тканинами).

6. «Один сухожилок-одна функція» (не можна очікувати, що один пересаджений сухожилок буде виконувати дві різні функції. Проте, один сухожилок може бути прикріплений до декількох сухожилків, які мають схожі функції).

7. Синергізм (доцільною вважається сумісна активність пересаджених сухожилків, тому бажано виконувати саме такі транспозиції).

8. Вибір донора (транспозиція не повинна призвести до неприйнятної втрати функції. Завжди повинен бути принаймні один інший м'яз-синергіст, що виконує ту ж функцію, що і донор для транспозиції, чим забезпечується збереження первинної функції) [14, 15].

Запорукою успіху при виконанні транспозиції сухожилків внаслідок бойової травми є виконання оперативного втручання після повного загоєння ран та усунення сформованих контрактур в суглобах верхньої кінцівки перед операцією; запобігання виконання транспозиції через рубцеві тканини або під шкірними трансплантатами; функціональний стан пересадженого м'яза повинен бути якомога кращим за параметрами тону, сили, амплітуди рухів; створення умов для функціонування пересадженого м'яза по «прямій лінії» або створення не більше одного важеля; необхідно уникати формування гострих кутів при виконанні транспозиції сухожилків; створення умов для сумісної дії (синергізму) між м'язами для полегшення хворому відновного періоду лікування [7, 16, 23].

Важливим питанням планування оперативного втручання з транспозиції сухожилків є мотивація хворого і чітке клінічне визначення пошкоджених та збережених структур. Для топічної діагностики доцільно використовувати відомі схематичні зображення ділянок іннервації шкіри тильної та долонної поверхонь передпліччя

та кисті (рис. 1), за якими по локалізації наявних у хворого чутливих порушень можна попередньо визначитись з характером пошкодження [24, 25].

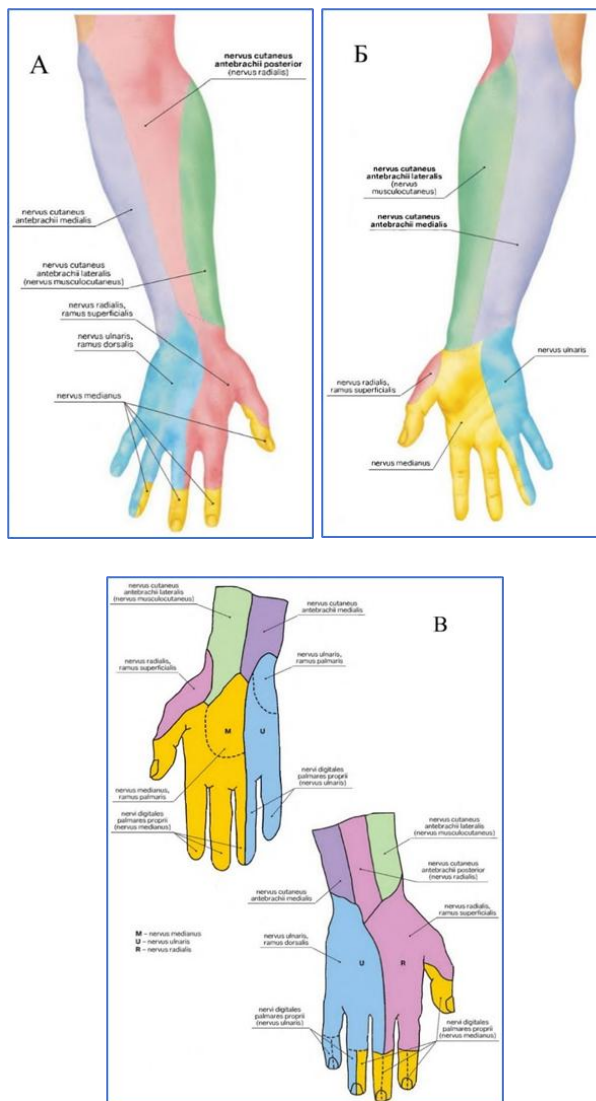


Рис. 1. Ділянки іннервації шкіри тильної (А) та долонної (Б) поверхні передпліччя та кисті (В).

Обов'язковим є призначення стимуляційного електронейроміографічного (ЕНМГ) дослідження, яке допомагає визначитись з рівнем пошкодження та його характером, за потреби, в залежності від особливостей клінічної ситуації, доцільним буде проведення МРТ.

Також для планування хірургічного втручання доцільно ретельно вивчити ступінь функціональних порушень пов'язаних з пошкодженням. За характером втраченої функції визначаються з особливостями пошкоджених нервових структур (табл.).

Найбільш тяжким ураженням, за умов ізолюваного пошкодження, вважається втрата функції *n.radialis*, що призводить до обмеження активного розгинання зап'ястка і пальців кисті та формування хибного положення у промене-зап'ястковому суглобі (*drop-wrist*), що унеможлиблює потужний захват кисті. Тому основним завданням транспозиції сухожилків за таких умов є відновлення розгинання кисті та функції захвату кисті [5, 13, 15, 19, 27].

До тяжкого ураження відноситься також ізолюване пошкодження *n.medianus*, яке обумовлює втрату функції I пальця кисті, що унеможлиблює функцію захоплення кисті. За таких умов, завданням реконструктивної хірургії при ізолюваному пошкодженні *n.medianus* є компенсація рухів I пальця кисті (його опозиція) та *m. flexor pollicis longus* [9, 18, 20, 25, 26].

Ізолюване пошкодження *n.ulnaris* за даними різних авторів, вважається більш «легким» і сприятливим у порівнянні з ураженням *n.radialis* і *n.medianus*. Основними завданнями реконструктивно-відновного втручання при ізолюваному пошкодженні *n.ulnaris* є покращення функції стискання I пальця, корекція «пазуристої» кисті та відновлення згинання IV-V пальців [8, 13, 18, 20, 23].

Проте найбільш тяжкими за функціональними наслідками та складними для реконструктивно-відновного лікування є випадки одночасного ураження двох периферичних нервів верхньої кінцівки внаслідок бойової травми. За таких умов, ці пошкодження супроводжуються або ускладнюються тяжким ураженням м'язів, судин, кісток та наявністю інфекції, атрофії м'язів, контрактур суглобів, обмеженим вибором кількості м'язів-донорів, що потребує індивідуального підходу у вирішенні наявних проблем [6, 7, 10, 11].

## Іннервація та функція м'язів передпліччя та кисті

М'яз	Функція м'яза	Іннервація м'яза
m. brachioradialis	Згинання у ліктьовому суглобі при проміжному положенні між пронацією і супінацією ліктьової кістки	n.radialis
m. anconeus	Екстензія у ліктьовому суглобі. Частково приймає участь в пронації ліктьового суглобу	n.radialis
m. extensor carpi radialis longus	Екстензія зап'ястка, а також абдукція та променевий нахил. Приймає участь в згинанні ліктьового суглобу	n.radialis
m. extensor carpi radialis brevis	Екстензія зап'ястка. Приймає участь в згинанні ліктьового суглобу	n.radialis
m. extensor carpi ulnaris	Екстензія зап'ястка і променевий нахил. Незначно приймає участь в розгинанні ліктьового суглобу	n.radialis
m. extensor digitorum	Екстензія в п'ястково-фалангових суглобах (окрім I пальцю), а також приймає участь в розгинанні зап'ястка і міжфалангових суглобів	n.radialis
m. extensor indicis proprius	Екстензія в п'ястково-фаланговому суглобі II пальцю. Абдукція II пальцю	n.radialis
m. extensor digiti minimi	Екстензія в п'ястково-фаланговому суглобі V пальцю. Абдукція V пальцю	n.radialis
m. abductor pollicis longus	Абдукція I пальцю і незначно згинає I п'ясткову кістку. Приймає участь в згинанні, абдукції і променевому нахилі зап'ястка	n.radialis
m. extensor pollicis brevis	Екстензія в п'ястково-фаланговому суглобі I пальцю. Приймає участь в абдукції зап'ястка	n.radialis
m. extensor pollicis longus	Розгинає I палець, нахилиючи його у тильний бік	n.radialis

m. flexor carpi ulnaris	Згинання зап'ястка і аддукція ліктьової кістки. Незначно приймає участь в згинанні ліктьового суглобу	n.ulnaris
m. flexor digitorum profundus	Згинає дистальні фаланги II-V пальців	n.ulnaris n.medianus
mm. interossei	Абдукція і аддукція пальців кисті. Згинання в п'ястково-фалангових суглобах без залучення суглобів II і III фаланги (на цих рівнях пальці залишаються прямими)	n.ulnaris
mm.lumbricales (III та IV)	Згинання в п'ястково-фалангових суглобах. Розгинання в міжфалангових суглобах	n.ulnaris
m. opponens digiti minimi	Згинання п'ясткової кістки разом з її аддукцією і зовнішню ротацією	n.ulnaris
m. abductor digiti minimi	Абдукція V пальцю і згинання його п'ястково-фалангового суглобу	n.ulnaris
m. flexor digiti minimi brevis	Згинання п'ястково-фалангового суглобу V пальцю	n.ulnaris
m. adductor pollicis	Аддукція і згинання I п'ясткової кістки разом зі згинанням в п'ястково-фаланговому суглобі	n.ulnaris
m. palmaris brevis	Натягує долонний апоневроз, утворюючи складки на шкірі піднесення мізинця	n.ulnaris
m. pronator teres	Пронація в ліктьовому суглобі і незначна участь в згинанні ліктьового суглоба	n.medianus
m. supinator	Супінація плечової кістки	n.medianus
m. palmaris longus	Згинання зап'ястка. Незначна участь в згинанні ліктьового суглоба	n.medianus
m. flexor carpi radialis	Згинання зап'ястка і променевий нахил зап'ястка. Незначна участь в згинанні і пронації ліктьового суглобу	n.medianus
m. flexor pollicis longus	Згинає дистальну фалангу I пальцю кисті	n.medianus

m. flexor digitorum superficialis (також половина m. flexor digitorum profundus)	Згинання середніх фаланг II-V пальців, а також приведення проксимальної фаланги в згинання відносно п'ясткової кістки. Незначно приймає участь в згинанні ліктьового суглобу	n.medianus
m. flexor pollicis brevis	Згинання в п'ястково-фаланговому суглобі разом з внутрішньою ротацією, згинанням і незначною абдукцією п'ясткової кістки	n.medianus (поверхнева головка) n.ulnaris (глибока головка)
m. opponens pollicis	Згинання і абдукція I п'ясткової кістки разом з її внутрішньою ротацією	n.medianus
m. abductor pollicis brevis	Абдукція п'ясткової кістки і згинання в п'ястково-фаланговому суглобі	n.medianus
mm. lumbricales (I та II)	Згинання проксимальної і розгинання середньої і дистальної фаланг I і II пальців кисті	n.medianus

**Результати.** При клінічному огляді хворих з ураженням двох периферичних нервів верхньої кінцівки внаслідок бойової травми відмічається комбінація змін, притаманних «класичному» ізольованому ураженню n.radialis, n.medianus та n.ulnaris (рис. 2-3). Проте ступінь прояву клінічних ознак залежить від терміну з моменту поранення, характеру первинного пошкодження верхньої кінцівки та обсягу оперативних втручань, проведених для корекції супутніх патологічних змін.

Клінічна функціональна оцінка спроможності верхньої кінцівки хворих з ураженням двох периферичних нервів верхньої кінцівки внаслідок бойової травми, як правило відображає спроможність та збереження функції непошкодженого периферичного нерву, що обов'язково повинно підтверджуватись результатами ЕНМГ-дослідження

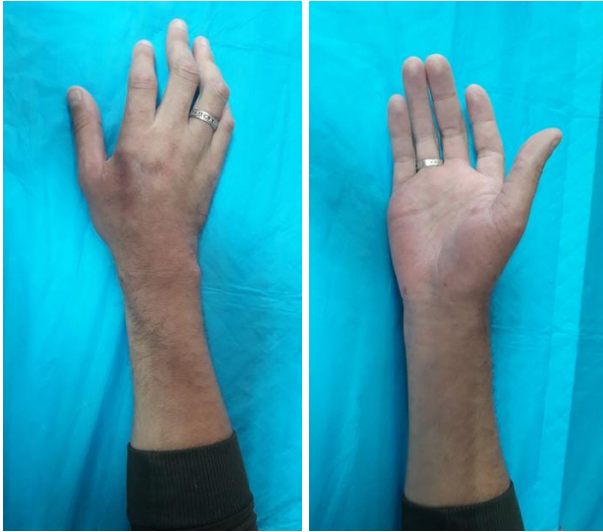

Рис. 2. Зовнішній вигляд правої кисті при пошкодженні *n.medianus* та *n.radialis*

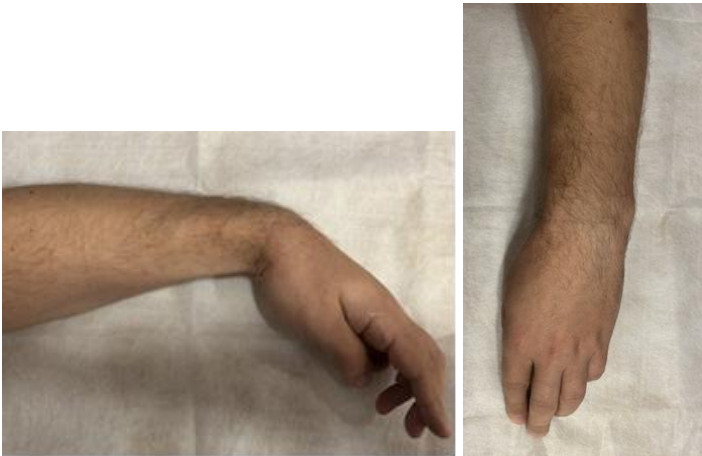

Рис. 3. Зовнішній вигляд лівої кисті при пошкодженні *n.ulnaris* та *n.radialis*

Так, при комбінованому пошкодженні *n.medianus* і *n.ulnaris* та збереженому *n.radialis* зберігається іннервація м'язів - *m. brachio-radialis*, *m. anconeus*, *m. extensor carpi radialis longus*, *m. extensor carpi radialis brevis*, *m. extensor carpi ulnaris*, *m. extensor digitorum*, *m. extensor*

indicis proprius, m. extensor digiti minimi, m. abductor pollicis longus, m. extensor pollicis brevis, m. extensor pollicis longus (табл.) та у хворого зберігається спроможність виконувати наступні рухи:

- розгинання кисті та I-V пальців кисті,
- згинання в ліктьовому суглобі.

Можливими завданнями лікування за умов такого пошкодження є відновлення згинання пальців та опозиції I пальцю кисті. Проте, Wolfe S.W. з співавт. (2022) вважає, що за умов пошкодження n.medianus і n.ulnaris відновлення опозиції I пальця кисті є недоцільним [7].

Для вирішення означених завдань можна виконати:

- Транспозицію m. brachioradialis до m. flexor digitorum profundus для відновлення згинання II-V пальців, яка забезпечує достатній діапазон згинання та прийнятну функцію кисті, що дозволяє хворому виконувати більшість побутових завдань [18, 28-30].

- Відновлення опозиції I пальцю кисті шляхом транспозиції m. extensor indicis proprius (Burkhalter W., 1973) [31-34].

При комбінованому пошкодженні n.medianus та n.radialis та збереженому n.ulnaris зберігається іннервація м'язів - m. flexor carpi ulnaris, частково m. flexor digitorum profundus, mm. interossei, mm. lumbricales (III та IV), m. opponens digiti minimi, m. abductor digiti minimi, m. flexor digiti minimi brevis, m. adductor pollicis, m. palmaris brevis, частково m. flexor pollicis brevis (глибока головка м'яза) (табл.) та хворий може виконувати такі рухи:

- згинання кисті,
- згинання у п'ястково-фалангових суглобах та міжфалангових суглобах IV-V пальців кисті,
- згинання та розгинання у V пальці кисті,
- приведення I пальцю кисті.

Можливими завданнями лікування при такому пошкодженні є відновлення розгинання кисті та пальців, згинання пальців кисті та рухи I пальцем.

Для вирішення цих завдань можна використати наступні втручання:

- Транспозицію m. flexor carpi ulnaris до m. extensor carpi radialis brevis для відновлення розгинання кисті [13, 19, 26].

- Транспозицію розщепленого сухожилку m. flexor carpi ulnaris до m. extensor digitorum та m. extensor pollicis longus для відновлення розгинання пальців кисті [20, 35, 36].

- Транспозицію *m. abductor digiti minimi* (Huber E., 1921; Nicolaysen J., 1922) для відновлення опозиції I пальцю кисті [7].

- Тенодез *m. flexor digitorum profundus* для відновлення згинання дистальних фаланг II-V пальців кисті [30, 37].

При комбінованому пошкодженні *n.ulnaris* та *n.radialis* та збереженому *n.medianus* зберігається іннервація м'язів - *m. pronator teres*, *m. supinator*, *m. palmaris longus*, *m. flexor carpi radialis*, *m. flexor digitorum superficialis* (також половина *m. flexor digitorum profundus*), *m. flexor pollicis longus*, *m. flexor pollicis brevis* (поверхнева головка м'яза), *m. opponens pollicis*, *m. abductor pollicis brevis*, *mm. lumbricales* (I та II) (табл.) та хворий може виконувати наступні рухи:

- згинання кисті,
- згинання у п'ястково-фалангових суглобах та міжфалангових суглобах I-V пальців кисті,
- зберігається опозиція I пальцю кисті та пронація передпліччя.

Можливими завданнями лікування при такому пошкодженні є відновлення розгинання кисті та I-V пальців кисті. Для відтворення таких рухів за умов збереження функції тільки *n.medianus* можна використати:

- Транспозицію *m. pronator teres* до *m. extensor carpi radialis brevis* для відновлення функції розгинання кисті [7, 38, 39].

- Транспозицію розщепленого сухожилку *m. flexor carpi radialis* до *m. extensor digitorum* та *m. abductor pollicis longus* [7, 40, 41].

В післяопераційному періоді використовується іммобілізація кисті у функціонально вигідному положенні протягом 3-4 тижнів в залежності від особливостей виконаного хірургічного втручання. Після загоєння післяопераційних ран розпочинається лікувальна гімнастика, яка спрямована на адаптацію виконаної транспозиції сухожилку у функцію кисті та передпліччя спочатку у пасивному, а потім у активному режимі протягом наступних 10-12 тижнів.

**Висновки.** Актуальність питань пошкоджень периферичних нервів верхньої кінцівки внаслідок бойової травми обумовлена високою частотою та наслідками цих травм, що призводять до функціональних, сенсорних та косметичних порушень.

Найбільш тяжкими ураженнями є одночасні пошкодження двох периферичних нервів верхньої кінцівки, що призводить до вираженого порушення динамічної функції всієї кінцівки.

Транспозицію сухожилків м'язів можна вважати ефективним засобом відновлення втраченої внаслідок бойової травми функції верхньої кінцівки через можливість відтворення функції променево-зап'ясткового суглобу та суглобів кисті.

Ретельне планування оперативного втручання, дотримання принципів транспозиції сухожилків та мотивація хворого є запорукою успіху реконструктивного втручання та гарного відновлення функціональної спроможності верхньої кінцівки.

**Ключові слова:** пошкодження периферичних нервів, верхня кінцівка, транспозиції сухожилків, бойова травма, реконструктивно-відновні операції

### Список літератури

1. Денисюк МВ, Дубров СО. Вибір методу анестезіологічного забезпечення у випадку мінно-вибухових або вогнепальних пошкоджень кінцівок. *Pain, Anaesthesia & Intensive Care*. 2024;(2):57-63.
2. Грицай МП, Поляченко ЮВ, Цокало ВМ, Колов ГБ, Євлантьєва ТА. Особливості виникнення та розвитку інфекційних ускладнень у пацієнтів, які отримали бойові травми опорно-рухової системи (за власним досвідом). *Вісник ортопедії, травматології та протезування*. 2022;(4):53-68.
3. Заруцький ЯЛ, Білий ВЯ, редактори. *Воєнно-польова хірургія: підручник*. Київ: Фенікс; 2018. 544 с.
4. Педаченко ЄГ, редактор. *Стандартизація в нейрохірургії. Ч. 1. Травматичні ушкодження центральної та периферичної нервової системи*. Київ: ДУ "ІНХ НАМНУ"; 2019. 152 с.
5. Karabeg R. Assessment of the Forearm Tendon Transfer with Irreparable Radial Nerve Injuries Caused by War Projectiles. *Med Arch*. 2019;73(6):415-420. doi:10.5455/medarh.2019.73.415-420.
6. Lahiri A. Managing Mutilating Hand Injuries. *Clin Plast Surg*. 2019;46(3):351-357. doi:10.1016/j.cps.2019.02.009.
7. Wolfe SW, Pederson WC, Kozin SH, Cohen MS. *Green's Operative Hand Surgery*. 8th ed. Elsevier; 2022.
8. Patterson JM. High Ulnar Nerve Injuries: Nerve Transfers to Restore Function. *Hand Clin*. 2016;32(2):219-226. doi:10.1016/j.hcl.2015.12.009.
9. Isaacs J, Ugwu-Oju O. High Median Nerve Injuries. *Hand Clin*. 2016;32(3):339-348. doi:10.1016/j.hcl.2016.03.004.
10. Omer GE. Tendon transfers for combined traumatic nerve palsies of the forearm and hand. *J Hand Surg Br*. 1992;17(6):603-610. doi:10.1016/0266-7681(92)90183-3.

11. Makarewich CA, Hutchinson DT. Tendon Transfers for Combined Peripheral Nerve Injuries. *Hand Clin.* 2016;32(3):377-387. doi:10.1016/j.hcl.2016.03.008.
12. Loewenstein SN, Adkinson JM. Tendon Transfers for Peripheral Nerve Palsies. *Clin Plast Surg.* 2019;46(3):307-315. doi:10.1016/j.cps.2019.02.004.
13. Jones NF, Machado GR. Tendon transfers for radial, median, and ulnar nerve injuries: current surgical techniques. *Clin Plast Surg.* 2011; 38(4): 621-642. doi:10.1016/j.cps.2011.07.002.
14. Moutet F, Corcella D, Forli A, Bouyer M, Aribert M, Giot JP. General principles of tendon transfers: The ten commandments. *Hand Surg Rehabil.* 2022;41S. doi:10.1016/j.hansur.2018.03.010.
15. Jain NS, Barr ML, Kim D, Jones NF. Tendon Transfers, Nerve Grafts, and Nerve Transfers for Isolated Radial Nerve Palsy: A Systematic Review and Analysis. *Hand (N Y).* 2024;19(3):343-351. doi:10.1177/15589447221150516.
16. Giuffre JL, Bishop AT, Spinner RJ, Shin AY. The best of tendon and nerve transfers in the upper extremity. *Plast Reconstr Surg.* 2015;135(3):617e-630e. doi:10.1097/PRS.0000000000001071.
17. Gohritz A, Fridén J, Herold C, Aust M, Spies M, Vogt PM. Ersatzoperationen bei Ausfall motorischer Funktionen an der Hand [Tendon transposition to restore muscle function in the hand]. *Unfallchirurg.* 2007;110(9):759-776. doi:10.1007/s00113-007-1322-7.
18. Sammer DM, Chung KC. Tendon transfers: Part II. Transfers for ulnar nerve palsy and median nerve palsy. *Plast Reconstr Surg.* 2009;124(3):212e-221e. doi:10.1097/PRS.0b013e3181b037c7.
19. Sammer DM, Chung KC. Tendon transfers: Part I. Principles of transfer and transfers for radial nerve palsy. *Plast Reconstr Surg.* 2009;123(5):169e-177e. doi:10.1097/PRS.0b013e3181a20526.
20. Seiler JG 3rd, Desai MJ, Payne SH. Tendon transfers for radial, median, and ulnar nerve palsy. *J Am Acad Orthop Surg.* 2013;21(11):675-684. doi:10.5435/JAAOS-21-11-675.
21. Wilbur D, Hammert WC. Principles of Tendon Transfer. *Hand Clin.* 2016;32(3):283-289. doi:10.1016/j.hcl.2016.03.001.
22. Coulet B. Principles of tendon transfers. *Hand Surg Rehabil.* 2016;35(2):68-80. doi:10.1016/j.hansur.2015.12.011.
23. Diaz-Garcia RJ, Chung KC. A Comprehensive Guide on Restoring Grasp Using Tendon Transfer Procedures for Ulnar Nerve Palsy. *Hand Clin.* 2016;32(3):361-368. doi:10.1016/j.hcl.2016.03.006.
24. Al-Qattan M. The "double wrist flexor" tendon transfer for radial nerve palsy. *Ann Plast Surg.* 2013;71(1):34-36. doi:10.1097/SAP.0b013e31823dcdc5.
25. Sridhar K. Tendon transfer for median nerve palsy. *Indian J Plast Surg.* 2011;44(2):357-361. doi:10.4103/0970-0358.85357.
26. Kozin SH. Tendon transfers for radial and median nerve palsies. *J Hand Ther.* 2005;18(2):208-215. doi:10.1197/j.jht.2005.02.003.

27. Cheah AE, Etcheson J, Yao J. Radial Nerve Tendon Transfers. *Hand Clin.* 2016;32(3):323-338. doi:10.1016/j.hcl.2016.03.003.
28. Srikanth R, Rayidi KR, Kakumanu S. Brachioradialis to flexor digitorum profundus tendon transfer to restore finger flexion. *Indian J Plast Surg.* 2018;51(2):123-130. doi:10.4103/ijps.IJPS\_7\_18.
29. Kummari VK, Bhardwaj P, Varadharajan V, Madhusudhan NC, Venkatramani H, Raja Sabapathy S. Restoration of Hand Function in Isolated Lower Brachial Plexus Injury with Brachioradialis to Flexor Pollicis Longus and Biceps to Flexor Digitorum Profundus Transfer. *J Hand Surg Asian Pac Vol.* 2022;27(4):599-606. doi:10.1142/S2424835522500655.
30. Goubier JN, Teboul F. Tendon transfers for C8-T1 palsy of the brachial plexus in adults. *Hand Surg Rehabil.* 2022;41S. doi:10.1016/j.hansur.2018.03.009.
31. Coulshed N, Xu J, Graham D, Sivakumar B. Opponensplasty for Nerve Palsy: A Systematic Review. *Hand (NY)*. Published online June 2, 2023. doi:10.1177/15589447231174481.
32. Lemonas P, Laing T, Ghorbanian S, Malahias M, Ragoowansi R. Extensor indicis proprius opponensplasty - the Burkhalter revisited. *J Hand Microsurg.* 2012;4(2):47-49. doi:10.1007/s12593-012-0074-5.
33. Wiboonthanasarn N, Limudomporn K, Uerpairojkit C, et al. Modified Extensor Indicis Proprius Opponensplasty. *Tech Hand Up Extrem Surg.* 2024;28(3):146-153. Published 2024 Sep 1. doi:10.1097/BTH.0000000000000478
34. Mehta R, Malaviya GN, Husain S. Extensor indicis opposition transfer in the ulnar and median palsied thumb in leprosy. *J Hand Surg Br.* 1996;21(5):617-621. doi:10.1016/s0266-7681(96)80143-4
35. Sharma YK, Saini N, Khurana D, Meena DS, Gautam V. Tendon Transfer for Persistent Radial Nerve Palsy Using Single-Split FCU Technique and Re-Routing of Extensor Pollicis Longus: A Prospective Study of 25 Cases. *Indian J Orthop.* 2019;53(5):607-612. doi: 10.4103/ortho.IJOrtho\_9\_18
36. Bansal A, Wall LB, Goldfarb CA. Cerebral Palsy Tendon Transfers: Flexor Carpi Ulnaris to Extensor Carpi Radialis Brevis and Extensor Pollicis Longus Reroutement. *Hand Clin.* 2016;32(3):423-430. doi: 10.1016/j.hcl.2016.03.010
37. Akasaka T, Matsuura Y, Kuniyoshi K, Suzuki T, Ohtori S. The Effect of Flexor Digitorum Profundus Dynamic Tenodesis on the Distal

Interphalangeal Joint: A Cadaver Study. *J Hand Surg Glob Online*. 2020; 2(6):359-362. Published 2020 Sep 11. doi: 10.1016/j.jhsg.2020.08.007

38. Tordjman D, d'Utruy A, Bauer B, Bellemère P, Pierrart J, Masméjean E. Tendon transfer surgery for radial nerve palsy. *Hand Surg Rehabil*. 2022;41S:S90-S97. doi: 10.1016/j.hansur.2018.09.009

39. Reina M, Odella S, Magnani M, et al. Results of Tendon Transfers in Radial Nerve Palsies: A New Evaluation Protocol. *J Pers Med*. 2024;14(7):758. Published 2024 Jul 16. doi:10.3390/jpm14070758

40. Hua J, Kumar VP, Pereira BP, Lim AY, Pho RW, Liu J. Split flexor carpi radialis muscle. *Plast Reconstr Surg*. 1999;103(3):930-934. doi:10.1097/00006534-199903000-00024

41. Lim AY, Lahiri A, Pereira BP, Kumar VP, Tan LL. Independent function in a split flexor carpi radialis transfer. *J Hand Surg Am*. 2004;29(1):28-31. doi: 10.1016/j.jhsa.2003.09.011

✉ Носівець Дмитро Сергійович  
[dsnosivets@ukr.net](mailto:dsnosivets@ukr.net)