

УДК 616.718.16-001.5-035-036(045)

DOI: <http://dx.doi.org/10.15674/0030-598720221-277-84>

Аналіз результатів лікування пацієнтів із переломами кульшової западини

О. Є. Вирва, Д. Б. Ватаманіца

ДУ «Інститут патології хребта та суглобів ім. проф. М. І. Ситенка НАМН України», Харків

Treatment of patients with acetabulum fractures (AF) remains a big challenge for orthopaedists and traumatologists. Such fractures are known for their complications that lead to disability. Objective. To analyze the results of treatment of patients with AF and complications that arise depending on the of the injury mechanism and the method of treatment, to evaluate the effectiveness available methods of preventing the development of these complications. Methods. A retrospective study was done on the basis of 89 AF patients analysis (age 17–75 years, 22 women and 67 men) with different terms after the fracture. The majority of patients got primary care in other clinics. Diagnostic measures: clinical examination; X-ray examination of the pelvis, that under conditions of acute injuries were supplemented with CT scan; ultrasound of abdominal cavity, chest X-ray, brain MRI, electroneuromyography of the lower limbs. Results. Most AF occurred as a result of traffic accidents. The most common types are A1 and B1 according to the classification of AO/ASIF. The system of skeletal traction has been applied often at the stage of primary treatment. During surgical treatment the Kocher-Langenbeck approach and osteosynthesis was mainly used to stabilize the posterior wall and acetabulum column. The typical complications of AF are coxarthrosis, femoral head aseptic necrosis despite the chosen treatment tactics. Their clinical manifestation with the hip impaired function occurred within a year after the trauma. Defined complications led to the need for total hip replacement in 67 (75.3 %) cases out of 89. In 8 patients, total hip replacement was performed in the acute period of injury and it was possible to restore the joint function with better early functional results compared to the rest of the patients. Conclusions. Primary total hip replacement in the case of AF is an effective treatment measure that gives the possibility restore the function of the hip joint in the shortest time and prevent the development of typical complications. Key words. Acetabulum fractures, osteosynthesis, primary total hip replacement, posttraumatic coxarthrosis.

Лікування пацієнтів із переломами кульшової западини (КЗ) залишається складним завданням для ортопедів-травматологів. Такі переломи відомі своїми небезпечними ускладненнями та наслідками, які призводять до інвалідизації. Мета. Проаналізувати результати лікування пацієнтів із переломами КЗ та ускладнення, які виникають залежно від характеру травми і способу лікування, оцінити ефективність наявних методів запобігання розвитку цих ускладнень. Методи. Ретроспективне дослідження здійснено на підставі аналізу історій хвороби 89 пацієнтів (вік 17–75 років, 22 жінки та 67 чоловіків) із переломами КЗ у різні терміни після травми. Первинне лікування більшість осіб одержала в інших установах. Діагностичні заходи: клінічне обстеження; оглядова рентгенографія таза, яку за умов гострої травми доповнювали КТ-обстеженням; за показаннями — УЗД черевної порожнини, рентгенографія грудної клітки, МРТ головного мозку, електронейромиографія кінцівок. Результати. Більшість переломів КЗ виникло внаслідок ДТП. Найпоширеніші типи — А1 і В1 за класифікацією АО/АСІФ. Систему скелетного витягнення застосовано частіше на етапі первинного лікування. Під час хірургічного втручання використано переважно доступ Кохера-Лангенбека й остеосинтез для стабілізації задньої стінки та колони КЗ. Незважаючи на обрану лікувальну тактику, виявлено типові для переломів КЗ ускладнення — коксартроз, асептичний некроз головки стегнової кістки. Їхня клінічна маніфестація з порушенням функції кульшового суглоба відбувалася протягом року після травми. Визначені ускладнення привели до необхідності ендопротезування в 67 (75,3 %) випадках із 89. У 8 пацієнтів проведено первинне ендопротезування в гострому періоді травми, що дозволило швидше відновити функцію суглоба з ліпшими функціональними результатами порівняно з рештою постраждалих. Висновки. Первинне ендопротезування в разі переломів КЗ є ефективним лікувальним заходом, який дає змогу відновити функцію кульшового суглоба в найкоротший термін і попередити розвиток типових ускладнень.

Ключові слова. Переломи кульшової западини, остеосинтез, первинне ендопротезування, післятравматичний коксартроз

Вступ

Переломи кульшової западини були та є складною, не до кінця вирішеною проблемою, з якою доводиться працювати більшості ортопедів-травматологів сьогодення. Частіше переломи кульшової западини стають наслідком високоенергетичної травми, отриманої в результаті дорожньо-транспортної пригоди (ДТП), кататравми та, зазвичай, є складовою частиною політравми [1, 2]. За останні 30 років намітилася тенденція до збільшення кількості низькоенергетичних, ізольованих переломів кульшової западини на фоні системного остеопорозу, серед осіб похилого віку [3].

Переломи кульшової западини відомі своїми наслідками з порушенням функції кульшового суглоба, які, не дивлячись на увесь арсенал сучасних лікувальних заходів, призводять до інвалідизації в 73–88 % випадків [4]. Водночас у нещодавно опублікованій роботі N. Ziran і співавт. [5] навели серію спостережень зі залученням 492 і 816 пацієнтів, яким виконано відкриту репозицію та металоостеосинтез (МОС) фрагментів кульшової западини. У першій групі виявлено 80 % добрих і відмінних (за модифікованою шкалою Merle d'Aubigne and Postel), у другій — встановлено двадцятирічну виживаність кульшового суглоба в 79 % осіб, що доводить вирішальний вплив якості та своєчасності репозиції на клінічний результат лікування. Така розбіжність у результатах свідчить про різну ефективність підходів до лікування переломів кульшової западини.

Для встановлення шляхів покращення результатів лікування переломів кульшової западини необхідним є ретельний аналіз хірургічних методик, які найпоширеніші сьогодні в практиці, з урахуванням можливих наслідків і ускладнень.

Мета: проаналізувати результати лікування пацієнтів із переломами кульшової западини й ускладнення, які виникають, залежно від характеру травми і способу лікування, оцінити ефективність наявних методів запобігання розвитку цих ускладнень.

Матеріал і методи

Матеріали роботи розглянуто на засіданні комітету з біоетики при ДУ «ПХС ім. проф. М. І. Ситенка НАМН України» та отримано позитивне рішення (протокол № 197 від 28.10.2019).

Ретроспективне дослідження здійснено на підставі аналізу історій хвороби 89 пацієнтів із переломами кульшової западини в різні терміни після травми, які в період із 2006 по 2021 рік отримали лікування у відділенні невідкладної травматології та відновної хірургії та ортопедичної артрології ДУ «ПХС ім. проф. М. І. Ситенка НАМН України». Вік пацієнтів становив від 17 до 75 років, жінок було 22 (24,7 %), чоловіків — 67 (75,3 %) (табл. 1). Первинне лікування більшість осіб одержала в інших установах в різні терміни після травми.

Серед обстежених більшість, 79 (88,7 %) осіб, зазнали травми внаслідок ДТП, 9 (10,1 %) випадків — у результаті падіння з висоти, 1 (1,1 %) — на виробництві (придавлений трактором). Із дослідження було виключено пацієнтів із патологічними переломами кульшової западини, які виникли на фоні різкого зниження щільності кісткової тканини через остеопороз або пухлинне ураження.

Усім пацієнтам на етапі діагностики після клінічного обстеження виконано оглядову рентгенографію таза, яку у випадку гострої травми доповнювали КТ-обстеженням [6]. За наявності супутніх ушкоджень за показаннями виконували УЗД черевної порожнини, рентгенографію грудної клітки, МРТ головного мозку, електронейроміографію кінцівок. Виділено найпоширеніші травми, що супроводжували переломи кульшової западини та теоретично могли впливати на кінцевий результат лікування, а саме: вивих стегна, ушкодження тазового кільця, переломи / хрящові дефекти головки стегнової кістки, закрита травма грудної клітки або живота, переломи інших ділянок скелета, первинна післятравматична нейропатія сідничного нерва [7].

Аналізуючи переломи кульшової западини, користувалися класифікацією АО/ASIF, яка базується на концепції її двоколонної будови та враховує ступінь ураження суглобової поверхні [8].

Таблиця 1

Розподіл пацієнтів за статтю та віком

Вікова група (роки)	15–24		25–54		55–64		65 та більше		Усього	
	ч	ж	ч	ж	ч	ж	ч	ж	ч	ж
Кількість	7	—	46	18	14	4	2	—	67	22

Таблиця 2

Розподіл основних видів супутніх ушкоджень за різних типів переломів

Тип перелому за AO/ASIF	Супутнє ушкодження						
	Вивих головки стегнової кістки	Перелом тазового кільця	Перелом / хрящовий дефект головки стегнової кістки	Торако-абдомінальна травма	ЧМТ	Скелетна травма	Нейропатія сідничного нерва
A1	43	—	9	3	2	5	3
A1.2	3	—	1	—	—	—	—
A2	2	—	—	—	—	—	1
B1.2	9	1	—	—	—	—	—
B1.2b	15	1	7	—	2	1	3
B2.2 b	3	—	—	—	—	1	1
B2.3c	1	—	—	1	—	1	1
B3.2	—	—	—	—	—	—	—
B3.3	—	—	—	—	—	—	—
C	1	2	—	1	—	1	—

Зважаючи, що більшість пацієнтів зазнали травми внаслідок ДТП, логічним виявилось переважання переломів типу A1 та B1 у загальній структурі (рис. 1).

Основні методики лікування: скелетне витягнення, відкрита репозиція фрагментів кульшової западини й остеосинтез різними типами фіксаторів, закриті чи відкриті усунення вивиху головки стегнової кістки з подальшою гіпсовою фіксацією, тотальне ендпротезування кульшового суглоба (ТЕКС). Для оцінювання ефективності певної методики до уваги брали ускладнення, які виникли в різні терміни після лікування переломів кульшової западини, аналізували підходи до їхнього усунення. Аналізували функціональний стан ураженого кульшового суглоба натеper за рейтинговою шкалою Merle d'Aubigne and Postel (ураховані такі параметри, як біль, обсяг рухів і здатність до пересування) у балах від 1 до 6: 1 — найгірший результат, 6 — відмінний. Розраховували середній показник [9].

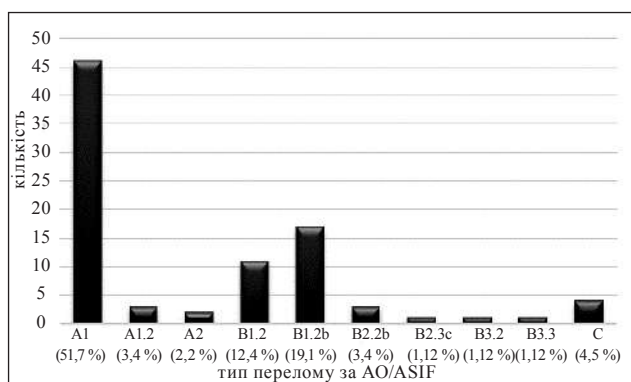


Рис. 1. Діаграма розподілу пацієнтів за типом перелому кульшової западини за класифікацією AO/ASIF

Результати та їх обговорення

Визначено, що за середнього віку пацієнтів 42,3 року, абсолютну більшість 46 (51,68 %) склали чоловіки працездатного віку від 25 до 54 років, що підкреслює соціально-економічну значущість проблеми. Серед механізмів травми першу сходинку посідає ДТП — 79 (88,7 %), що є абсолютно типовим для стрімкого темпу життя більшості мегаполісів. Із урахуванням домінування саме такого механізму травми, розподіливши пацієнтів за типом перелому кульшової западини, визначили цілковиту перевагу переломів типу А (57,3 %) і В (38,2 %), які виникають під дією переданого опосередковано (через стегнову кістку та її головку) імпульсу. Такі переломи характерні для водіїв та пасажирів переднього сидіння автомобіля, здебільшого поширюються на задню стінку або колону кульшової западини, також можуть бути поперечними за орієнтацією, зазвичай супроводжуються заднім чи центральним вивихом головки стегнової кістки. Переломи кульшової западини, внаслідок високоенергетичної травми, супроводжуються супутніми ушкодженнями, які впливають на вибір тактики, визначають етапність лікування та зумовлюють кінцевий результат. Загалом вивих головки стегнової кістки виявлений у 77 (86,5 %) випадках, переломи тазового кільця — 4 (4,5 %), переломи або дефекти хряща головки стегнової кістки — 17 (19,01 %), торако-абдомінальна травма — 6 (5,6 %), черепно-мозкова (ЧМТ) із різним ступенем залишкового неврологічного дефіциту — 4 (4,5 %), множинна скелетна — 9 (10,1 %), післятравматична нейропатія сідничного нерва — 9 (10,1 %) (табл. 2).

Слід відмітити, що ушкодження головки стегнової кістки, вплив якого на розвиток вторинних змін у кульшовому суглобі важко переоцінити, переважно визначені в групі пацієнтів із переломами типу A1 і B1.2b серед них найбільшою є частота вивихів стегна. Нерідко ушкодження головки стегнової кістки діагностують під час інтраопераційних знаходів, коли зміна плану втручання є технічно неможливою. На нашу думку, вивих стегнової кістки доцільно розглядати як предиктор імовірного ушкодження головки, стану якої слід приділити окрему увагу ще на етапі діагностики. Зокрема, із 77 хворих із вивихами стегнової кістки на фоні перелому кульшової западини асептичний некроз головки стегнової кістки не розвинувся лише у 8 (10,4 %) випадках [6, 10, 11].

Під час аналізу методів лікування, які були застосовані, увагу зосередили саме на спрямовані безпосередньо на перелом кульшової западини та проведені з перших днів після травмування (табл. 3).

Методу скелетного витягнення перевагу надавали частіше — як самостійно, так і в складі етапного лікування (репозиція фрагментів, вправлення вивиху стегнової кістки, утримання досягнутої репозиції та конгруентності суглоба перед подальшим хірургічним втручанням). До підгрупи «інші» включено 2 пацієнти, яким у процесі лікування за допомогою системи постійного скелетного витягнення довелося провести відкрите усунення вивиху стегна. Середній термін здійснення постійного скелетного витягнення самостійно склав 42 доби, перед іншим лікувальним заходом — 21 добу. Детально вивчаючи кожен випадок, ми переконалися, що доцільність застосування різних лікувальних заходів після скелетного витягнення здебільшого обґрунтована його неспроможністю, недопустимим зміщенням фрагментів, або рецидивом вивиху стегна. Це може свідчити про неправильну оцінку тяжкості ушкодження та переоцінку універсальності й ефективності цього методу.

Відкриту репозицію фрагментів кульшової западини з МОС здійснено за переломів типу А та В як первинно, так і після скелетного витягнення. Вона полягала у фіксації фрагмента заднього краю або колони кульшової западини пластинами

та гвинтами. Найчастіше для цього використано задній доступ Кохера-Лангенбека, що не давало змогу провести анатомічну репозицію фрагментів, особливо у випадках відтермінованих хірургічних втручаннях після травми. Наочним тому підтвердженням став аналіз післяопераційних рентгенограм і розвиток коксартрозу в ранньому періоді після операції. Менш поширеним втручанням (2 випадки) була фіксація передньої колони кульшової западини пластиною та керамодез крижово-клубового зчленування через передні доступи. Здебільшого якість репозиції та надійність фіксації, особливо в ділянках медіальної стінки кульшової западини, квадрилатеральної поверхні та передньої колони, залишали бажати кращого. Така ситуація, на нашу думку, свідчить про відсутність у хірургів досвіду застосування передніх внутрішньотазових доступів до кульшової западини (Stoppa, здухвинно-паховий) і брак специфічного тазового інструментарію для ефективного здійснення репозиційних маневрів.

У 8 випадках через характер ушкодження кульшової западини успішна її реконструкція та задовільна функція кульшового суглоба виявилися неможливими, що обумовило виконання первинного ТЕКС. У середньому період спостереження перед виконанням ендопротезування склав 17 діб. Такий термін необхідний для моніторингу та лікування супутніх ушкоджень, проте певний час витрачено на дистанційні консультації та організацію переводу до інституту ім. проф. М. І. Ситенка, де виконані операції ендопротезування. Увесь час перебування в інших лікувальних закладах пацієнтам проводили постійне скелетне витягнення, яке найімовірніше носило характер дисциплінувального заходу та суттєво не вплинуло на тактику лікування. В одному випадку постраждалий звернувся до інституту безпосередньо після отриманої травми і йому скелетне витягнення перед ендопротезуванням не застосовано.

Клінічний приклад

Пацієнт Х., 36 років, травму отримав у результаті ДТП (зіткнення автомобілей, водій). Госпіталізований бригадою швидкої медичної допомоги через 2 год після травми зі скаргами на біль у лівому кульшовому суглобі, порушення його функції.

Таблиця 3

Розподіл пацієнтів за методом лікування

МОС	ТЕКС	Скелетне витягнення	Відкрите вправлення вивиху, гіпсова фіксація	Закрите вправлення вивиху, гіпсова фіксація	Медикаментозна терапія	Інше
36	8	37	2	1	1	4

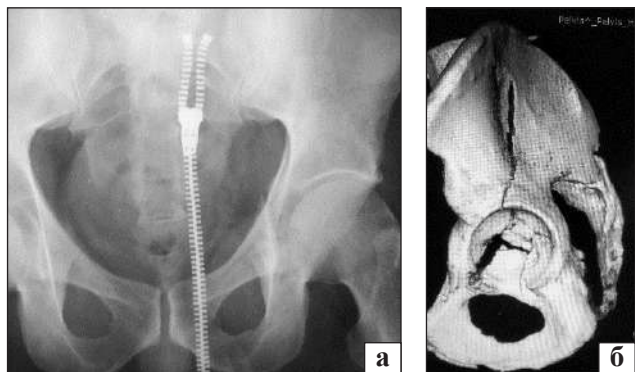


Рис. 2. Пацієнт X., 36 років, уламковий перелом лівої кульшової западини з поперечним компонентом і переходом на тіло клубової кістки 62 B3.2 за AO/ASIF: а) рентгенограма; б) КТ таза (3D-реконструкція)

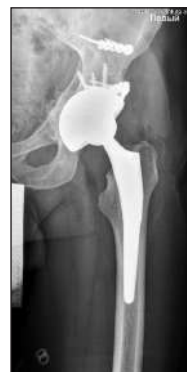

Рис. 3. Рентгенограма лівого кульшового суглоба пацієнта X., 36 років, після операції



Рис. 4. Пацієнт X., 36 років, функціональний результат через 4 тижні після остеосинтезу й ендопротезування

Виконана рентгенографія органів грудної клітки, черепа в двох проєкціях, оглядова рентгенографія таза (рис. 2, а), УЗД органів черевної порожнини. Для уточнення характеру ушкодження лівої кульшової западини виконано КТ таза (рис. 2, б). Встановлено діагноз: уламковий перелом лівої кульшової западини з поперечним компонентом і переходом на тіло клубової кістки 62 B3.2 за класифікацією AO/ASIF. Перелом мав багатоуламковий характер, значну зону фрагментації медіальної стінки, поперечний компонент перелому розташований у навантажуваній зоні, перелом тіла клубової кістки з порушенням цілісності передньої колони (рис. 2). Перспективи відновлення конгруентності кульшової западини зі стабільною її фіксацією були розцінені як сумнівні. Ураховуючи тяжкий характер ушкодження, неминучий стрімкий розвиток вторинних дегенеративних змін у суглобі, прагнення пацієнта до відновлення повноцінної його функції у найкоротший термін, ухвалено рішення про виконання ТЕКС. Через 7 діб після травми проведено: безцементне ТЕКС лівого кульшового суглоба, кісткова автопластика медіальної стінки кульшової западини автотрансплантатами з головки стегно-

вої кістки, стабілізація передньої колони кульшової западини, тіла здухвинної кістки пластинами (рис. 3).

У післяопераційному періоді застосовано стандартну антибіотикопрофілактику, антикоагулянтну й анальгетичну терапію. Пацієнт вертикалізований на другу добу після операції, на четверту — розпочата ходьба за допомогою ходунків. На сьому добу через локальний обмежений некроз м'язів у ділянці післяопераційної рани виконана її ревізія та некректомія. Відновлювальну реабілітаційну терапію проводили без змін загального плану заходів. Післяопераційна рана загоїлася, функція ходьби без додаткової опори відновлена через 4 тижні після ендопротезування (рис. 4).

За такої тактики лікування переломів кульшової западини ми використовуємо ендопротези безцементного типу фіксації. Обираючи ацетабулярний компонент ендопротеза, перевагу віддавали чашкам з трабекулярною структурою покриття для формування міцнішого з'єднання з кісткою за умов меншої площі контакту. Первинну press-fit фіксацію чашки ендопротеза доповнювали поліаксіальною фіксацією гвинтами через отвори в останній. За умов оптимального

планування траєкторії проведення гвинтів, на нашу думку, чашка ендопротеза виконує функцію напівсферичної фіксувальної пластини, що є вкрай доцільним за певних типів переломів. В окремих випадках для досягнення необхідної стабільності, збільшення площі контакту з кісткою під час фіксації чашки виконували додаткову стабілізацію фрагментів кульшової западини пластинами та гвинтами. За наявності дефектів медіальної стінки кульшової западини проводили автокісткове їхнє заміщення. Автотрансплантати отримували з головки стегнової кістки. Реабілітацію та відновне лікування здійснювали так само, як і після стандартного первинного ендопротезування, з незначними змінами залежно від типу перелому й особливостей фіксації ацетабулярного компонента.

Ми проаналізували ускладнення, які виникли в ранньому та пізньому періодах, після проведеного лікування. На момент проведення аналізу лише в 6 (6,7 %) випадках не зафіксовано ускладнень, які порушували функцію кульшового суглоба та знижували якість життя хворих. Це були переломи типів A1 і B1 в осіб молодого віку, яким у найкоротший термін після травми було вдало виконано МОС пластинами. У решті випадків у різні терміни після травми та лікування в пацієнтів зафіксовані певні ускладнення (табл. 4).

До групи «обмеження рухів» ми розподілили пацієнтів, в яких зазначене ускладнення виникло через біль або м'язову дисфункцію. Анкілозування суглоба разом із параартикулярною, гетеротопічною осифікацією ми віднесли до групи «інші». Група «порушення конгруентності» містить випадки підвивихів, зрощення фрагментів кісток із недопустимим зміщенням, міграції металоконструкцій із вторинним зміщенням на фоні

порушення процесу консолидації. Отримані результати підтверджують постулат Е. Letournel (1964 р.): своєчасно проведене хірургічне лікування з анатомічною репозицією та стабільною фіксацією значно підвищує виживаність суглоба [12]. Висока частка ускладнень у групі пацієнтів, яким застосовано остеосинтез, змушує замислитись щодо якості його виконання.

Зруйнований через травму кульшовий суглоб неминуче зазнає вторинних дегенеративно-дистрофічних змін, здебільшого протягом першого року після травми. На сучасному етапі розвитку ортопедії лише ТЕКС дає змогу повернути пацієнтові спроможність до безболісної реалізації функції опори та ходьби. У нашому спостереженні 62 (69,9 %) випадки переломів кульшової западини із 89 привели до ТЕКС через критичне руйнування суглоба з повною втратою здатності до артикуляції та розвитком вторинних дегенеративно-дистрофічних змін [13]. Частково реалізовано двоетапний підхід до відновлення функції суглоба, а саме: на першому етапі лікувальні заходи спрямовані на консолидацію перелому та збереження природної кісткової тканини для створення сприятливих умов для ендопротезування, а на другому — виконували тотальну заміну кульшового суглоба. Проміжок часу від моменту травми до клінічної маніфестації ускладнень, які обумовили виконання ТЕКС, варіював від 2 тижнів до 30 років (34 тижні в середньому з медіаною 6 міс.). Відповідно, розрізнялися й терміни проведення операції ендопротезування — від 1 міс. до 48 років після травми (75 тижнів у середньому, медіана 2 роки) (рис. 5).

На підставі проведеного аналізу визначено, що здебільшого ускладнення та необхідність виконання ТЕКС виникають протягом першого року

Таблиця 4

Розподіл найпоширеніших ускладнень залежно від способу лікування

Ускладнення	Методика лікування							Усього (n = 89)
	МОС (n = 36)	Скелетне витягнення (n = 37)	ТЕКС (n = 8)	Відкрите вправлення вивиху, гіпсова фіксація (n = 2)	Закрите вправлення вивиху, гіпсова фіксація (n = 1)	Медикаментозна терапія (n = 1)	Інше (n = 4)	
Біль	28 (77 %)	35 (94 %)	2 (25 %)	1 (50 %)	1 (100 %)	1 (100 %)	4 (100 %)	72 (80,1 %)
Обмеження рухів	14 (39 %)	18 (49 %)	1 (12,5 %)	1 (50 %)	1 (100 %)	1 (100 %)	3 (75 %)	39 (43,8 %)
Асептичний некроз	27 (75 %)	33 (89 %)	—	1 (50 %)	1 (100 %)	1 (100 %)	4 (100 %)	67 (75,2 %)
Коксартроз	16 (44 %)	18 (49 %)	—	1 (50 %)	1 (100 %)	1 (100 %)	4 (100 %)	41 (46,1 %)
Порушення конгруентності	12 (33 %)	17 (46 %)	—	—	—	—	1 (25 %)	30 (33,7 %)
Інше	8 (22 %)	12 (32 %)	—	—	—	—	4 (100 %)	24 (27 %)

Таблиця 5

Середній бал за параметрами шкали M. D'Aubigne та M. Postel залежно від проведеного лікування

Методика лікування	ТЕКС після хірургічного лікування	ТЕКС після консервативного лікування	Хірургічне лікування	Консервативне лікування	Первинне ТЕКС
Кількість	34	28	16	3	8
Середній бал	4,27	4,61	3,60	2,70	5,00

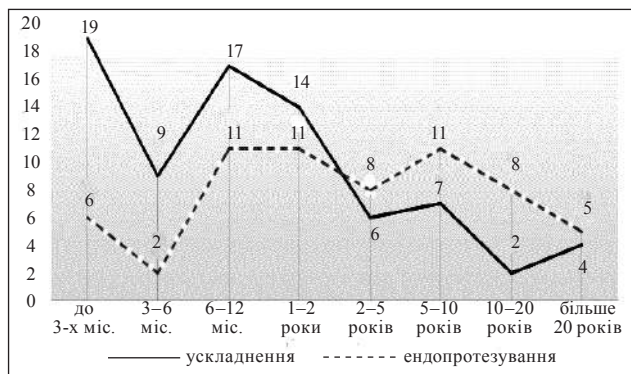


Рис. 5. Діаграма розподілу кількості ускладнень та операцій ендопротезування в часі

після травми, часто ще до повноцінної вертикалізації та відновлення опороспроможності. Маючи на меті відновлення функції кульшового суглоба, лікування пацієнта з переломом кульшової западини можна вважати завершеним лише після ендопротезування. Таким чином, лікувальний процес пролонгується приблизно на 1,5 року, що має очевидні негативні соціально-економічні наслідки. Відсутність адекватної функції суглоба протягом такого часу призводить до дегенеративно-дистрофічних змін у м'язах і капсульно-зв'язковому комплексі кульшового суглоба, що в подальшому значно погіршує функціональний результат після ендопротезування. Із таких міркувань у 8 випадках виконане первинне ТЕКС у гострий період травми, що дозволило відновити функцію суглоба та працездатність постраждалих у терміни не більш, ніж 3 міс. після травми.

Оцінюючи результати лікування, ми використовували рейтингову шкалу M. D'Aubigne та M. Postel [9] (табл. 5).

Аналізуючи функціональні результати лікування станом на сьогодні, усіх пацієнтів умовно розподілили на групи з урахуванням проведеного ТЕКС через ускладнення в 62 (69,9 %) випадках із 89. Привернув увагу дещо кращий результат у групі пацієнтів, яких лікували консервативно (ураховуючи скелетне витягнення) із приводу перелому та виконали ендопротезування внаслідок ускладнень, порівняно з тими постраждалими, кому перед ТЕКС здійснені хірургічні втручання. Таке явище можна пояснити технічними

складнощами під час виконання ендопротезування раніше оперованого суглоба та певними функціональними порушеннями в дистрофічно змінених параартикулярних тканинах і м'язах ділянки кульшового суглоба. Вочевидь, на сьогодні ендопротезування є незамінним інструментом в арсеналі лікувальних заходів у разі переломів кульшової западини. Безумовно, це втручання передбачає комплекс специфічних ускладнень, які, звісно, мали місце серед проаналізованих випадків і вплинули на кінцевий результат. Аналіз таких ускладнень потребує окремої уваги. Недостатньо добрі результати органозбережної тактики вказують на необхідність опанування сучасних методик остеосинтезу з належним технічним забезпеченням і диференційованим їхнім застосуванням разом із реалізацією актуальних тенденцій функціональної терапії.

Висновки

На сьогодні переломи кульшової западини переважно трапляються внаслідок ДТП, частіше страждають чоловіки працездатного віку, що вказує на соціально-економічну значущість ефективного їхнього лікування.

Найпоширенішими є переломи типу A1 та B1.2b за класифікацією AO/ASIF. Доволі часто переломи супроводжуються супутніми ушкодженнями, що впливає на етапність і терміни лікування (торако-абдомінальні ушкодження) або на результат лікування (вивихи, переломи головки стегнової кістки, ушкодження сідничного нерва, ЧМТ зі стійким неврологічним дефіцитом). Установлено, що серед пацієнтів із вивихом стегна, асептичний некроз головки стегнової кістки трапляється частіше, ніж у разі ізолюваного перелому кульшової западини.

У діагностиці, традиційно, останнє слово залишається за КТ, завдяки якій можна оптимально оцінити конфігурацію перелому та спланувати лікування.

Серед застосованих методів лікування в нашому спостереженні частіше за все використане скелетне витягнення як самостійний лікувальний захід.

Остеосинтез переважно виконували з доступу Кохера-Лангенбека, використання якого унеможливило анатомічну репозицію та фіксацію фрагментів за певних типів переломів, що частково пояснює велику кількість ускладнень після МОС, а саме: асептичний некроз головки стегнової кістки, коксартроз, підвивихи, незрощення або хибне зрощення перелому.

Клінічна маніфестація ускладнень виникає в перший рік після травми. У проведеному дослідженні ускладнення привели до необхідності виконання операції ендпротезування в 67 (75,3 %) випадках із 89 та проведенні його в 62 (69,7 %) пацієнтів. Відмова від ТЕКС у 5 випадках пов'язана зі соціально-економічними чинниками чи наявністю медичних протипоказань. У 8 випадках проведено первинне ТЕКС у гострому періоді травми, що дозволило відновити функцію суглоба не пізніше ніж через 3 міс. Саме серед цих пацієнтів зафіксовано максимально кращий показник функціональних результатів.

Конфлікт інтересів. Автори декларують відсутність конфлікту інтересів.

Список літератури

1. Epidemiology of pelvic and acetabular fractures in France / E. Melhem, G. Riouallon, K. Habboubi [et al.] // *Orthopaedics & Traumatology, Surgery & Research*. — 2020. — Vol. 106 (5). — P. 831–839. — DOI: 10.1016/j.otsr.2019.11.019.
2. Outcomes of total hip arthroplasty after acetabular open reduction and internal fixation in the elderly-acute vs delayed total hip arthroplasty / G. M. Nicol, E. B. Sanders, P. R. Kim [et al.] // *The Journal of Arthroplasty*. — 2021. — Vol. 36 (2). — P. 605–611. — DOI: 10.1016/j.arth.2020.08.022.
3. Acetabular fractures in elderly patients: a comparative study of low-energy versus high-energy injuries / J. W. Kim, B. Herbert, J. Hao [et al.] // *International Orthopaedics*. — 2015. — Vol. 39. — P. 1175–1179. — DOI: 10.1007/s00264-015-2711-0.
4. Zhigun A. I. Consequences of acetabulum fractures: prediction, diagnostics, treatment (clinico-experimental research) [Naslidky perelomiv kul'shovoyi zapadyny: prohnouzuvannya, diahnozyka, likuvannya (kliniko-eksperymentalne doslidzhennya)]: Tesis ... doctor of medical sciences / A. I. Zhigun. — Kharkiv, 2010. — 307 p. (in Russian)
5. Ziran N. Outcomes after surgical treatment of acetabular fractures: a review / N. Ziran, G. Soles, J. M. Matta // *Patient Safety in Surgery*. — 2019. — Vol. 13. — Article ID: 16. — DOI: 10.1186/s13037-019-0196-2.
6. Femoral head subchondral impaction on CT: what does it mean in patients with acetabular fracture? / P. A. Poletti, M. Sahin, R. Peter [et al.] // *Skeletal Radiology*. — 2019. — Vol. 48 (6). — P. 939–948. — DOI: 10.1007/s00256-018-3100-8.
7. Iatrogenic nerve injury in acetabular fracture surgery: a comparison of monitored and unmonitored procedures / G. J. Haidukewych, J. Scaduto, D. Herscovici [et al.] // *Journal of Orthopaedic Trauma*. — 2002. — Vol. 16 (5). — P. 297–301. — DOI: 10.1097/00005131-200205000-00002.
8. Fractures of the pelvis and acetabulum: Principles methods of management / M. Tile, D. L. Helfet, J. F. Kellam, M. Vrahas. — 4th edition. — Thieme: AO Foundation, 2015. — 978 p.
9. Evaluation of the reliability of the modified Merle d'Aubigné and Postel Method / Fernanda Kazue Ugino, Carolina Moraes Righetti, Débora Pinheiro Lédio Alves [et al.] // *Acta Ortopédica Brasileira*. — 2012. — Vol. 20 (4). — P. 213–217. — DOI: 10.1590/S1413-78522012000400004.
10. Size and location of posterior wall fragment on CT can predict hip instability in a cadaveric model / T. Apiwatthakakul, J. L. Kerner, S. Luangsod [et al.] // *Injury*. — 2021. — Vol. 52 (8). — P. 2104–2110. — DOI: 10.1016/j.injury.2021.03.041.
11. Contributions of the capsule and labrum to hip mechanics in the context of hip microinstability / A. M. Johannsen, L. Ejnisman, A. W. Behn [et al.] // *Orthopaedic journal of sports medicine*. — 2019. — Vol. 7 (12). — Article ID: 2325967119890846. — DOI: 10.1177/2325967119890846.
12. Judet R. Fractures of the acetabulum: classification and surgical approaches for open reduction. Preliminary report / R. Judet, J. Judet, E. Letournel // *The Journal of Bone and Joint Surgery. American volume*. — 1964. — Vol. 46. — P. 1615–1646. — DOI: 10.2106/00004623-196446080-00001.
13. Functional outcomes of elderly patients with nonoperatively treated acetabular fractures that meet operative criteria / S. P. Ryan, T. T. Manson, M. F. Sciadini [et al.] // *Journal of Orthopaedic Trauma*. — 2017. — Vol. 31 (12). — P. 644–649. — DOI: 10.1097/BOT.0000000000000990.

Стаття надійшла до редакції 30.05.2022

ACETABULUM FRACTURES. ANALYSIS OF TREATMENT RESULTS

O. Ye. Vyrva, D. B. Vatamanitsa

Sytenko Institute of Spine and Joint Pathology National Academy of Medical Sciences of Ukraine, Kharkiv

✉ Oleg Vyrva, MD, Prof. in Traumatology and Orthopaedics: dr.olegvyrva@gmail.com

✉ Dmytro Vatamanitsa, MD: dmitryvatamanica@gmail.com