

ОРИГІНАЛЬНІ СТАТТІ

УДК 616.728.3:617.583]-089.843:004.942](045)

DOI: <http://dx.doi.org/10.15674/0030-5987202335-12>**Аналіз застосування індивідуального інструмента для ендопротезування колінного суглоба****М. Л. Головаха¹, С. А. Бондаренко²**¹ Запорізький державний медичний університет. Україна² Клініка «Мотор Січ», Запоріжжя. Україна

Objective. On the basis of comparative radiometric analysis, before and after surgery, to assess the accuracy of the knee arthroplasty with an individual instrument. *Methods.* The analysis of knee arthroplasty of 26 patients operated with a special instrument was performed. Age: 50–59 years — 6, 0–69 — 12, 70–79 — 5, 80 and older — 3 patients. Men — 3, women — 18. Before the operation performed a computed tomography of the lower extremities, and after operation radiography of the lower extremities completely with the vertical positions of the feet. Patient specific instrument made according to the original method. The results of the analysis were performed by comparing X-ray parameters before and after operations: 1) position of the mechanical axis in the frontal plane on the plateau of the tibia in percent; 2) medial tibial resection angle to the mechanical axis; 3) the size of the components of the endoprosthesis (femoral, tibial and liner height). *Results.* Deviations in the values of the medial tibial and of the lateral femoral angles between the planned and actually obtained value was an average of 0.7 %, which can be considered a high indicator of the accuracy of the implant position. The position of the mechanical axis of the limb after the operation differed from the planned by a little more than 0.9 %. The dimensions of the endoprosthesis components and the height of the tibial insert fitted to the patients matched the planning results in 100 % of the cases, with the tibial insert height being 9 mm in all cases. The use of an individual tool made it possible to reduce the time of the operation, not to open the bone marrow canal of the thigh. *Conclusions.* The use of the original individual tool for knee arthroplasty provided a high precision to install the components of the arthroplasty. *Key words.* Knee joint, gonarthrosis, primary endoprosthesis, individual tool.

Мета. На підставі порівняльного рентгенометричного аналізу до та після операції оцінити точність встановлення ендопротеза колінного суглоба за допомогою індивідуального інструмента. *Методи.* Проаналізовано результати ендопротезування колінного суглоба 26 пацієнтів (8 чоловіків, 18 жінок), прооперованих за допомогою індивідуального інструмента. Вік хворих: 50–59 років — 6 осіб, 60–69 — 12, 70–79 — 5, 80 і старше — 3. До операції пацієнтам виконували комп'ютерну томограму нижніх кінцівок, а після неї — рентгенографію нижніх кінцівок повністю з вертикальним установленням положення стоп. Індивідуальний інструмент виготовляли за оригінальною методикою. Аналіз результатів провели шляхом порівняння рентгенометричних показників до та після операції: положення механічної осі нижньої кінцівки у фронтальній площині на плато великогомілкової кістки у відсотках; медіальний великогомілковий кут спилування до механічної осі; розміри компонентів ендопротеза (стегновий, великогомілковий і висота вкладиша). *Результати.* Відхилення в значеннях медіального великогомілкового та латерального стегнового кутів між запланованим і фактично отриманим становили в середньому 0,7 %, що можна вважати високим показником точності розташування імплантатів. Положення механічної осі кінцівки після операції відрізнялася від запланованої трохи більше ніж 1,8 %. Розміри компонентів ендопротеза та висота великогомілкового вкладиша, встановлені пацієнтам, співпали в 100 % випадків із результатами планування, причому у всіх випадках великогомілкова вставка мала висоту 9 мм. Застосування індивідуального інструмента дозволило скоротити час операції, не відкривати кістково-мозковий канал стегна. *Висновок.* Застосування запропонованого індивідуального інструмента для ендопротезування колінного суглоба забезпечило високу точність встановлення компонентів ендопротеза, про що свідчить аналіз рентгенограм після операції.

Ключові слова. Колінний суглоб, гонартроз, первинне ендопротезування, індивідуальний інструмент

Вступ

Щороку підвищується кількість операцій ендопротезування колінного суглоба. Їхні результати поліпшуються завдяки використанню нових технологій та імплантатів, але одночасно збільшуються вимоги й очікування пацієнтів. Вони сподіваються на кращу рухову активність і відсутність болю, тобто на повніше відновлення функції нижніх кінцівок [1–4]. Деякі хворі не можуть позбутися відчуття про замінений колінний суглоб у повсякденному житті. Як відомо з різних досліджень питома вага хворих, очікування котрих після ендопротезування не здійснилися, сягає 20,0 % [2, 5, 6]. Однією зі значущих проблем, що призводить до безлічі небажаних наслідків, є невідповідність позиції компонентів ендопротеза індивідуальній анатомії колінного суглоба, яка, за даними різних авторів, становить від 20 до 40 % [3, 7–10]. На сьогодні цю проблему намагаються вирішити за допомогою різних методів, зокрема, використання індивідуального інструмента для встановлення імплантатів і різноманітних систем комп'ютерної навігації. Точність встановлення компонентів ендопротеза може впливати на післяопераційну реабілітацію, повноту відновлення функції, виживаність імплантатів, задоволеність пацієнта результатом лікування. Наявні підходи до встановлення ендопротеза колінного суглоба відрізняються принципами вирівнювання осі кінцівки та відновлення лінії колінного суглоба [7, 11–14]. Є три основні концепції, які сьогодні реалізуються на практиці, — це механічне, анатомічне та кінематичне вирівнювання. Усі вони засновані на відтворенні шуканої фронтальної осі кінцівки та лінії колінного суглоба. Дискусія про переваги та недоліки цих методів триває. Сьогодні точність відтворення будь-якого виду вирівнювання колінного суглоба визначається інструментарієм і навичками хірурга з його використання для реалізації плану операції, побудованого за рентгенограмою нижніх кінцівок у фронтальній площині. Відмінним інструментом у руках хірурга є комп'ютерна навігаційна система, але вона не завжди дозволяє точно врахувати тривимірну форму кінцівки. Інший напрям — це індивідуальний інструмент для встановлення компонентів ендопротеза колінного суглоба, який може забезпечити високу точність, але вимагає виконання КТ нижніх кінцівок перед операцією та має певну криву освоєння та більше підходить для хірурга з досвідом. У нашій клініці розроблено оригінальну методику проектування

та виготовлення індивідуального інструмента для ендопротезування колінного суглоба.

Мета: на підставі порівняльного рентгенометричного аналізу до та після операції оцінити точність встановлення ендопротеза колінного суглоба за допомогою індивідуального інструмента.

Матеріал і методи

Клінічний матеріал

Дослідження схвалено комісією з питань біоетики Запорізького державного медичного університету (протокол № 7 від 26.10.2016).

У роботі наведено результати первинного ендопротезування колінного суглоба в 26 пацієнтів, яких прооперовано зі застосуванням індивідуального інструмента на базі відділення травматології та ортопедії Клініки «Мотор Січ». У всіх випадках пацієнтам імплантовано однакову модель ендопротеза «Zimmer Biomet», Nex Gen із заміщенням задньої схрещеної зв'язки. Вік хворих: 50–59 років — 6 осіб, 60–69 — 12, 70–79 — 5, 80 і старше — 3. Чоловіків було 8, жінок — 18. Варусна деформація у 25 пацієнтів не перевищувала 18°, у однієї хворої була вальгусна деформація 8°. Усі пацієнти були з первинним гонартрозом III–IV стадії. Повністю обстежити після операції вдалося 21 особу, рентгенографічні дослідження котрих використані для статистичного аналізу.

Оцінювання результатів лікування

Перед операцією всім пацієнтам виконували КТ нижніх кінцівок повністю з вертикальним встановленням положення стоп, після операції — рентгенографічне обстеження нижніх кінцівок також повністю з вертикальним встановленням положення стоп. Для оцінювання результату порівнювали показники до і після операції: положення механічної осі нижньої кінцівки у фронтальній площині на плато великогомілкової кістки у відсотках; медіальний великогомілковий кут резекції до механічної осі; розміри компонентів ендопротеза (стегновий, великогомілковий і висота вкладиша).

Статистичну обробку отриманих числових значень проводили за допомогою комп'ютера та ліцензійних пакетів Office Excel 2010 та STATISTICA 13.0 TIBCO Software inc. (Ліцензія JPZ804I382130ARCN10-J).

Методика побудови індивідуального інструмента

Отримавши тривимірну модель нижніх кінцівок, ми планували хірургічне втручання в програмному середовищі 3DFreeform+.

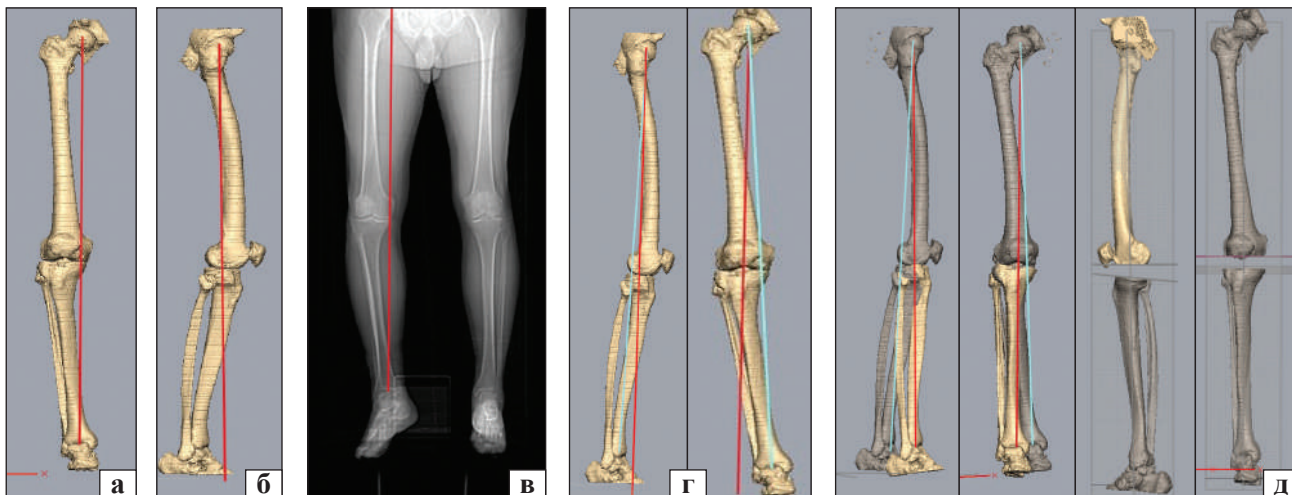


Рис. 1. Побудова тривимірної моделі нижньої кінцівки, визначення механічної осі стегнової кістки та рівня резекції стегнової та великогомілкової кісток: модель лівої кінцівки, вигляд спереду (а) та збоку (б), рентгенограма ніг повністю (в), установка осі нижньої кінцівки по стегнової кістці (г), корекція деформації ноги до фізіологічної осі встановленням голімки у правильну позицію (д)

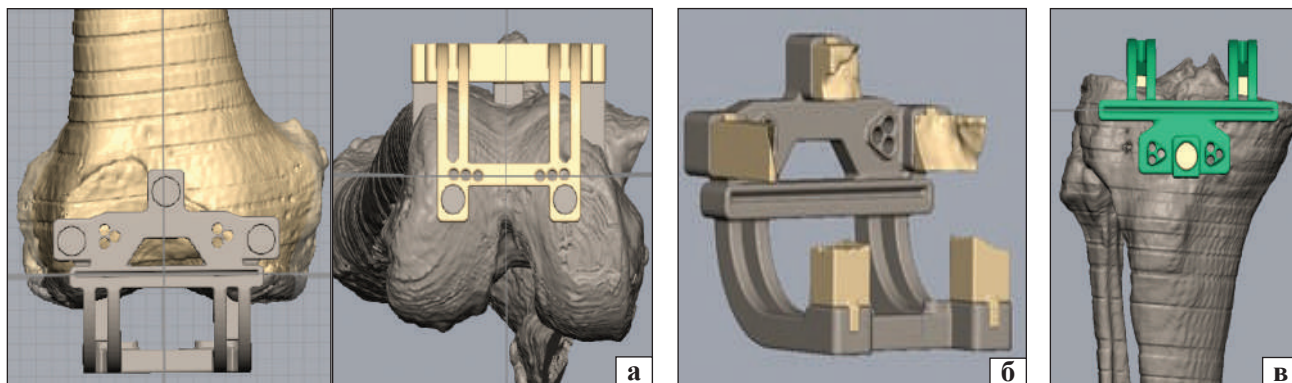


Рис. 2. Етапи моделювання індивідуального інструмента: а) стегновий шаблон відповідно до рівня резекції; б) модель стегнового шаблону зсередини підготовлена до адитивного друку; в) великогомілковий шаблон відповідно до рівня резекції

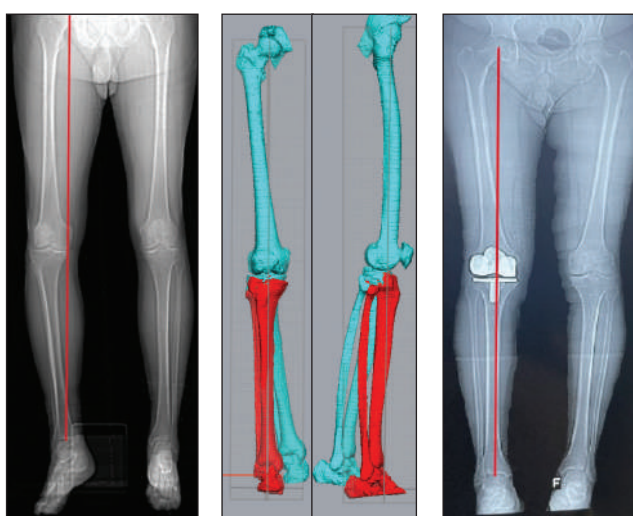


Рис. 3. Пацієнтка Д., 70 років, результат вирівнювання правої нижньої кінцівки, яке проведено точно за аналогією з прооперованою раніше лівою нижньою кінцівкою. На рентгенограмі після операції на правому коліні відзначено симетричне положення механічної осі

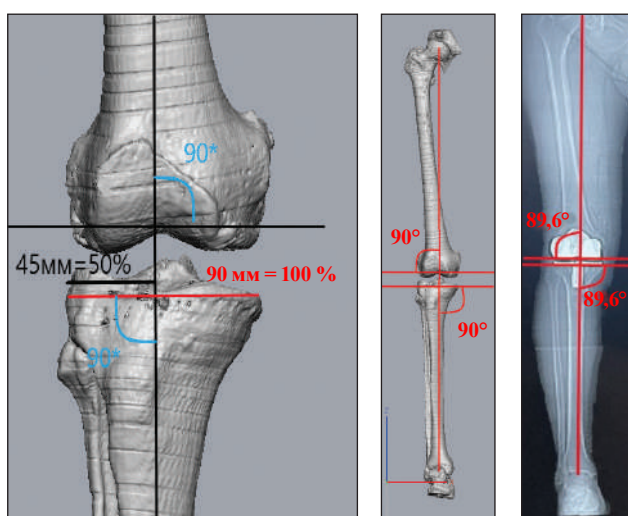


Рис. 4. Заплановано латеральний стегновий кут 90° , виявився $89,6^\circ$. Проксимальний медіальний великогомілковий кут заплановано 90° , отримано $89,6^\circ$. Механічну вісь заплановано 50 % (ширина плато 90 мм, її встановлено на 45 мм від медіального краю), а вона змістилася латерально на 0 % (45 мм або 50 %)

Програма дозволяє провести віртуальне виправлення осі кінцівки, вибрати площини резекції стегнової та великогомілкової кісток, а також рівень резекції (рис. 1).

Для побудови індивідуального інструмента необхідно знати товщину стінки ендопротеза, а також особливості кондукторів для резекції стегнової та великогомілкових кісток. Розроблений нами індивідуальний інструмент дозволяє задати правильне положення напрямних шпильок, на яких фіксують кондуктор для резекції кістки в такому положенні, за допомогою якого виконуємо запланований зріз суглобового кінця. На рис. 2 показано формування шаблонів для індивідуального встановлення блоків обпилювання стегнової кістки під час ендопротезування колінного суглоба. На першому етапі встановлюємо позицію площини установки направляючих шпильок і поєднуємо з нею заздалегідь розроблений шаблон, ніжки якого повністю відповідають формі поверхні кістки.

Вимірюємо товщину спилування та визначаємо товщину вкладиша. На індивідуальних шаблонах вказуємо прізвище пацієнта, товщини спилувань, розміри імплантатів та товщину вкладиша. Проводимо 3D-друк шаблонів і суглобових кінців кісток. Індивідуальний інструмент друкуємо SLA-методом на принтері Anycubic Photon Mono 4K із медичної смоли Violadent Surgical Guide, яку можна стерилізувати методом автоклавування. Планування та виготовлення індивідуального інструмента після отримання КТ нижніх кінцівок займає 2–3 дні. Методика побудови та використання описана нами раніше [15].

Методика хірургічного втручання

Виконавши стандартну артротомію, виділення стегнової та великогомілкової кісток, встановлюємо індивідуальний шаблон на великогомілкову кістку. Правильність позиції визначаємо порівнюючи його положення на кістці та її пластиковій моделі, на якій заздалегідь нанесені ділянки розташування індивідуального інструмента. Уводимо напрямні шпильки, шаблон знімаємо, а на шпильки одягаємо кондуктор для спилування великогомілкової кістки. Далі повторюємо таке саме на стегновій кістці. У 26 прооперованих нами пацієнтів передопераційне планування відповідало інтраопераційній ситуації, що не потребувало додаткової корекції резекції. Оскільки індивідуальний інструмент відповідає резекційним блокам звичайного інструмента для протезування, за необхідності можна змінити висоту резекції. У ситуації, коли вісь кінцівки не відпові-

дає запланованій, можна використати звичайний інструмент для ендопротезування.

Результати та їх обговорення

Усім пацієнтам після операції виконано рентгенографію нижніх кінцівок повністю, для того щоб мати можливість виміряти позицію механічної осі на плато великогомілкової кістки, а також медіальний великогомілковий і латеральний стегновий механічні кути.

На рис. 3 показана рентгенограма нижніх кінцівок пацієнтки Д., 70 років, до операції на правому коліні, результат тривимірного вирівнювання кінцівки та рентгенограма після операції.

На рис. 4 подано методику рентгенометрії нижньої кінцівки, зображено три визначені показники та приклад вимірювання за моделлю кінцівки з механічним вирівнюванням і результатом операції. Результати рентгенометрії наведено в табл. 1, 2 та на рис. 5–7.

Після операції вдалося виконати рентгенограму кінцівок повністю 21 пацієнтам (80,7 % від усіх прооперованих). Не всім хворим проведено механічне вирівнювання — 14 особам виконано анатомічне з відтворенням медіального нахилу лінії колінного суглоба. Відхилення значень медіального великогомілкового та латерального стегнового кутів склали в середньому 0,7 %, що можна вважати високим показником точності позиції імплантатів. Середнє значення відносної похибки за умов вимірювання проксимального медіального великогомілкового та дистального латерального стегнового кутів у післяопераційному періоді дорівнювало 0,7 і 0,7 % відповідно, що можна вважати високим рівнем точності розташування імплантатів.

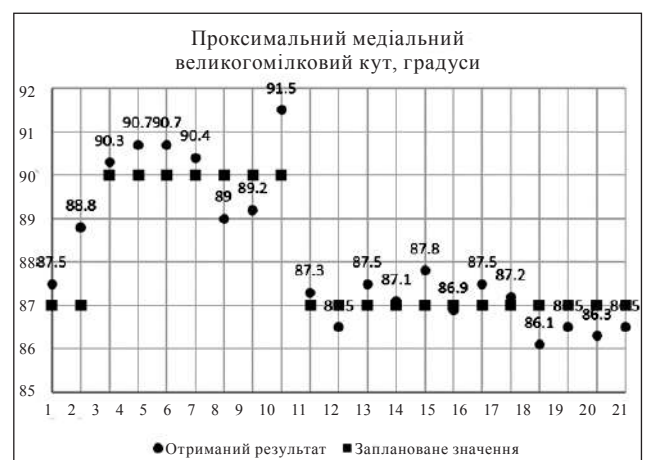


Рис. 5. Результати рентгенометричного визначення проксимального медіального великогомілкового кута в пацієнтів, прооперованих із використанням індивідуального інструмента

Таблиця 1

Результати рентгенометрії нижньої кінцівки пацієнтів, прооперованих із використанням індивідуального інструмента

| № пацієнта | Проксимальний медіальний великогомілковий кут, градуси | | Абсолютна похибка, ° | Відносна похибка, % | Дистальний латеральний стегновий кут, градуси | | Абсолютна похибка, ° | Відносна похибка, % |
|------------------|--|-----------|----------------------|---------------------|---|-----------|----------------------|---------------------|
| | за планом | результат | | | за планом | результат | | |
| 1 | 87,0 | 87,5 | 0,5 | 0,6 | 87,0 | 88,1 | 1,1 | 1,3 |
| 2 | 87,0 | 88,8 | 1,8 | 2,1 | 87,0 | 86,5 | 0,5 | 0,6 |
| 3 | 90,0 | 90,3 | 0,3 | 0,3 | 90,0 | 90,3 | 0,3 | 0,3 |
| 4 | 90,0 | 90,7 | 0,7 | 0,8 | 90,0 | 90,7 | 0,7 | 0,8 |
| 5 | 90,0 | 90,7 | 0,7 | 0,88 | 90,0 | 90,4 | 0,4 | 0,4 |
| 6 | 90,0 | 90,4 | 0,4 | 0,4 | 90,0 | 88,4 | 1,6 | 1,8 |
| 7 | 90,0 | 89,0 | 1,0 | 1,1 | 90,0 | 89,0 | 1,0 | 1,1 |
| 8 | 90,0 | 89,2 | 0,8 | 0,9 | 90,0 | 91,2 | 1,2 | 1,3 |
| 9 | 90,0 | 91,5 | 1,5 | 1,7 | 90,0 | 91,0 | 1,0 | 1,1 |
| 10 | 87,0 | 87,3 | 0,3 | 0,3 | 87,0 | 86,7 | 0,3 | 0,3 |
| 11 | 87,0 | 86,5 | 0,5 | 0,6 | 87,0 | 87,5 | 0,5 | 0,6 |
| 12 | 87,0 | 87,5 | 0,5 | 0,6 | 87,0 | 86,5 | 0,5 | 0,6 |
| 13 | 87,0 | 87,1 | 0,1 | 0,1 | 87,0 | 86,9 | 0,1 | 0,1 |
| 14 | 87,0 | 87,8 | 0,8 | 0,9 | 87,0 | 86,2 | 0,8 | 0,9 |
| 15 | 87,0 | 86,9 | 0,1 | 0,1 | 87,0 | 87,1 | 0,1 | 0,1 |
| 16 | 87,0 | 87,5 | 0,5 | 0,6 | 87,0 | 86,5 | 0,5 | 0,6 |
| 17 | 87,0 | 87,2 | 0,2 | 0,2 | 87,0 | 87,6 | 0,6 | 0,7 |
| 18 | 87,0 | 86,1 | 0,1 | 0,1 | 87,0 | 86,2 | 0,8 | 0,9 |
| 19 | 87,0 | 86,5 | 0,5 | 0,6 | 87,0 | 86,5 | 0,5 | 0,6 |
| 20 | 87,0 | 86,3 | 0,3 | 0,3 | 87,0 | 86,7 | 0,3 | 0,3 |
| 21 | 87,0 | 86,5 | 0,5 | 0,6 | 87,0 | 86,4 | 0,6 | 0,7 |
| Середнє значення | 88,0 | 88,2 | 0,6 | 0,7 | 88,0 | 87,9 | 0,6 | 0,7 |

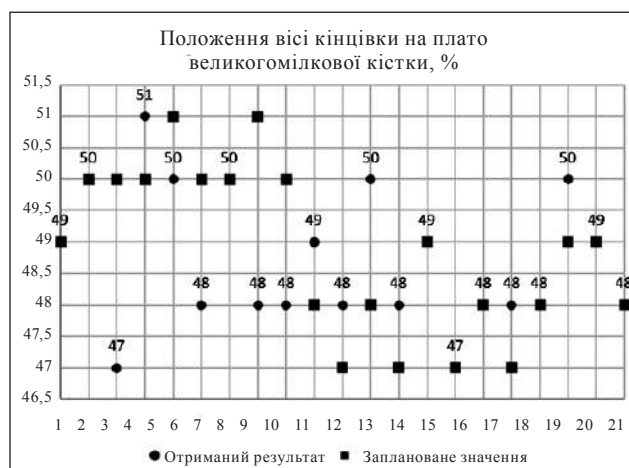
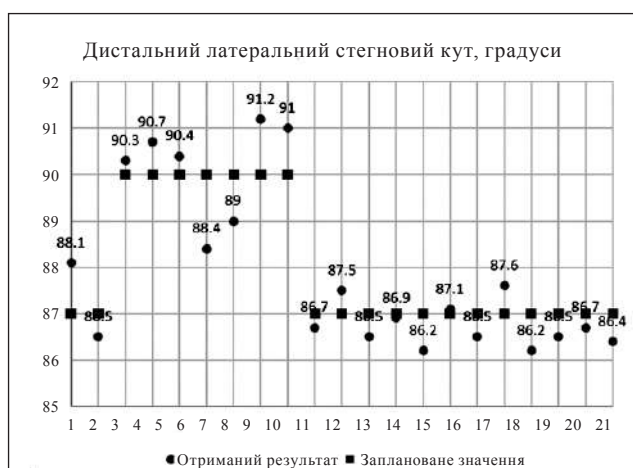


Рис. 6. Результати рентгенометричного визначення дистального латерального стегнового кута в пацієнтів, прооперованих із використанням індивідуального інструмента

Рис. 7. Результати визначення положення механічної осі нижньої кінцівки пацієнтів, прооперованих із використанням індивідуального інструмента

Є один недолік цих вимірювань — до операції вимір кута був абсолютно точним за тривимірною моделлю, а після ми міряли кути на пласкій рентгенограмі всієї кінцівки. Яка точна не була б ро-

тація кінцівок під час виконання такого знімка, немає можливості визначити ці кути саме в передній площині, як це проводили під час планування на підставі КТ. Також це стосується й визначення

позиції механічної осі кінцівки після операції. За її вимірювання середнє значення відносної похибки становило 1,8 % від запланованих значень, що підтверджує високий рівень достовірності використання цього методу в передопераційному плануванні перед ендопротезуванням колінного суглоба. Відхилення позиції механічної осі після операції становило в середньому 1,8 % (табл. 2).

Слід зазначити, що до цієї групи ввійшли пацієнти, яких оперували на етапі освоєння методики. Розміри компонентів ендопротеза і висота великогомілкового вкладиша, встановлених хворим, співпали у 100 % випадків із результатами планування, причому у всіх випадках планували висоту великогомілкової вставки 9 мм.

Обговорення

Робота з тривимірного моделювання нижніх кінцівок дозволила нам не лише запроєктувати та побудувати індивідуальний інструмент для первинного ендопротезування колінного суглоба, а й правильно оцінити вісь кінцівки до операції

і визначити конституційну вісь пацієнта, що важливо для виконання кінематичного вирівнювання кінцівки, яке зараз є однією з найпопулярніших і обговорюваних методик ендопротезування колінного суглоба [12–14]. Ми звернули увагу на ротаційні деформації стегнової та великогомілкових кісток. Серед наших пацієнтів не було жодного без істотних (понад 20°) ротаційних деформацій стегна та (або) гомілки. Тобто, усі хворі мали ротаційні деформації нижніх кінцівок. У всіх без винятку була дисплазія блока стегнової кістки (типів B, C і D за Dejour). Аналіз тривимірних моделей нижніх кінцівок дозволяє задати не лише фронтальне та сагітальне вирівнювання ноги, а й оцінити ротаційні деформації, побачити позицію наколінка після ендопротезування.

Заплановані до операції розміри компонентів ендопротезів, висоти вкладиша в програмі збігалися з результатом. Недоліком методики є необхідність навчання в програмі, придбання навичок використання індивідуального інструмента, додаткові витрати на його підготування та друк, а також на КТ.

Таблиця 2

Результати визначення положення механічної осі нижньої кінцівки пацієнтів, прооперованих із використанням індивідуального інструмента

| № пацієнта | Положення осі кінцівок на плато великогомілкової кістки, % | | Абсолютна похибка, % | Відносна похибка, % |
|------------------|--|-----------|----------------------|---------------------|
| | заплановано | результат | | |
| 1 | 49 | 48 | 0,0 | 0,0 |
| 2 | 50 | 50 | 0,0 | 0,0 |
| 3 | 50 | 47 | 3,0 | 6,0 |
| 4 | 50 | 51 | 1,0 | 2,0 |
| 5 | 51 | 50 | 1,0 | 1,9 |
| 6 | 50,5 | 48 | 2,0 | 4,0 |
| 7 | 50 | 50 | 0,0 | 0,0 |
| 8 | 51 | 48 | 3,0 | 5,9 |
| 9 | 50 | 48 | 2,0 | 4,0 |
| 10 | 48 | 49 | 1,0 | 2,1 |
| 11 | 47 | 48 | 1,0 | 2,1 |
| 12 | 48 | 50 | 2,0 | 4,2 |
| 13 | 47 | 48 | 1,0 | 2,1 |
| 14 | 49 | 49 | 0,0 | 0,0 |
| 15 | 47 | 47 | 0,0 | 0,0 |
| 16 | 48 | 48 | 0,0 | 0,0 |
| 17 | 47 | 48 | 1,0 | 2,1 |
| 18 | 48 | 48 | 0,0 | 0,0 |
| 19 | 49 | 50 | 1,0 | 2,0 |
| 20 | 49 | 49 | 0,0 | 0,0 |
| 21 | 48 | 48 | 0,0 | 0,0 |
| Середнє значення | 48,9 | 48,7 | 0,9 | 1,8 |

Автори, які вивчали переваги індивідуального інструмента, також підтверджують підвищення точності виконання резекції кістки та встановлення імплантатів за його використання [10, 16].

Деякі фахівці вважають, що звичайний інструмент не поступається за точністю в разі механічного вирівнювання [14, 17]. За різними даними, точність установа ендопротезів колінного суглоба з використанням індивідуального інструмента становить 0,7–2,5 % [10, 16, 18]. Уважають, що індивідуальний інструмент спрощує виконання хірургічного втручання для досвідченого хірурга, а також забезпечує впровадження методики кінематичного вирівнювання колінного суглоба, яка сприяє досягненню найкращих функціональних результатів [4, 19]. Після освоєння описаного програмного забезпечення можна виконувати передопераційне планування операції на колінному суглобі з урахуванням індивідуальних особливостей пацієнта: оцінивши стан нижніх кінцівок, слід вибрати механічну, анатомічну чи кінематичну концепцію вирівнювання. Наступним етапом є виготовлення індивідуального інструмента з подальшим виконанням операції з високою точністю встановлення компонентів ендопротеза.

Висновки

Відхилення значень медіального великогомілкового та латерального стегнового кутів становили в середньому 0,7 %. Середнє значення відносно похибки після вимірювання проксимального медіального великогомілкового та дистального латерального стегнового кутів у післяопераційному періоді дорівнювало 0,7 і 0,7 %. Відхилення позиції механічної осі після операції від запланованого становило в середньому 1,8 %. Рентгенометричний аналіз використання запропонованого індивідуального інструмента для ендопротезування колінного суглоба показав високу точність встановлення компонентів ендопротеза.

Конфлікт інтересів. Автори є розробниками методики виготовлення та використання індивідуального інструмента для встановлення компонентів ендопротеза колінного суглоба.

Список літератури

- Annual Report. Hip, Knee & Shoulder Arthroplasty / *Australian Orthopaedic Association National Joint Replacement Registry (AOANJRR)*. Adelaide; AOA, 2020. P. 1–474. URL : <https://aoanjrr.sahmri.com/annual-reports-2020>.
- Kahlenberg, C. A., Nwachukwu, B. U., McLawhorn, A. S., Cross, M. B., Cornell, C. N., & Padgett, D. E. (2018). Patient satisfaction after total knee replacement: a systematic review. *HSS Journal*, 14(2), 192–201. <https://doi.org/10.1007/s11420-018-9614-8>
- Comfort, T., Daly, P., Droggt, J., Hoeffel, D., & Gioe, T. (2011). *HealthEast Joint Replacement Registry: 20 year report*. St. Paul, MN. http://www.healtheast.org/images/stories/ortho/joint_registry_20_yr_report.pdf
- Niki, Y., Nagura, T., Nagai, K., Kobayashi, S., & Harato, K. (2018). Kinematically aligned total knee arthroplasty reduces knee adduction moment more than mechanically aligned total knee arthroplasty. *Knee surgery, sports traumatology, arthroscopy*, 26(6), 1629–1635. <https://doi.org/10.1007/s00167-017-4788-z>
- Canadian Institute for Health Information. (2020, August). *Hip and Knee Replacements in Canada: CJRR Annual Statistics Summary, 2018–2019*. Ottawa, ON: CIHI. https://secure.cihi.ca/free_products/CJRR-annual-statistics-hip-knee-2018-2019-report-en.pdf
- Price A. J., Alvand, A., Troelsen, A., Katz, J. N., Hooper, G., Gray, A., Carr, A., & Beard, D. (2018). Knee replacement. *Lancet*, 392(10158), 1672–1682. [https://doi.org/10.1016/S0140-6736\(18\)32344-4](https://doi.org/10.1016/S0140-6736(18)32344-4)
- Parratte, S., Blanc, G., Boussebart, T., Ollivier, M., Le Corroller, T., & Argenson, J. N. (2013). Rotation in total knee arthroplasty: no difference between patient-specific and conventional instrumentation. *Knee surgery, sports traumatology, arthroscopy*, 21(10), 2213–2219. <https://doi.org/10.1007/s00167-013-2623-8>
- Bonner, T. J., Eardley, W. G., Patterson, P., & Gregg, P. J. (2011). The effect of post-operative mechanical axis alignment on the survival of primary total knee replacements after a follow-up of 15 years. *The Journal of bone and joint surgery. British volume*, 93(9), 1217–1222. <https://doi.org/10.1302/0301-620X.93B9.26573>
- Rauk, R. C., Swarup, I., Chang, B., Dines, D. M., Warren, R. F., Gulotta, L. V., & Henn III, R. F. (2018). Effect of preoperative patient expectations on outcomes after reverse total shoulder arthroplasty. *Journal of Shoulder and Elbow Surgery*, 27(11), e323–e329. <https://doi.org/10.1016/j.jse.2018.05.026>
- Ehlinger, M., Favreau, H., Murgier, J., & Ollivier, M. (2023). Knee osteotomies: The time has come for 3D planning and patient-specific instrumentation. *Orthopaedics & traumatology, surgery & research : OTSR*, 109(4), 103611. <https://doi.org/10.1016/j.otsr.2023.103611>
- Canovas, F., & Dagneaux, L. (2018). Quality of life after total knee arthroplasty. *Orthopaedics & Traumatology: Surgery & Research*, 104(1), S41–S46. <https://doi.org/10.1016/j.otsr.2017.04.017>
- Howell, S. M. (2019). Calipered kinematically aligned total knee arthroplasty: an accurate technique that improves patient outcomes and implant survival. *Orthopaedics*, 42(3), 126–135. <https://doi.org/10.3928/01477447-20190424-02>
- Nedopil, A. J., Howell, S. M., & Hull, M. L. (2020). Deviations in femoral joint lines using calipered kinematically aligned TKA from virtually planned joint lines are small and do not affect clinical outcomes. *Knee surgery, sports traumatology, arthroscopy*, 28(10), 3118–3127. <https://doi.org/10.1007/s00167-019-05776-w>
- Courtney, P. M., & Lee, G. C. (2017). Early outcomes of kinematic alignment in primary total knee arthroplasty: a meta-analysis of the literature. *The Journal of arthroplasty*, 32(6), 2028–2032. <https://doi.org/10.1016/j.arth.2017.02.041>
- Golovakha, M., & Bondarenko, S. (2022). Method of preparation individual instrument for knee arthroplasty. *Orthopaedics, Traumatology and Prosthetics*, (3–4), 119–125. <https://doi.org/10.15674/0030-598720223-4119-125>
- Voleti, P. B., Hamula, M. J., Baldwin, K. D., & Lee, G. C. (2014). Current data do not support routine use of patient-specific instrumentation in total knee arthroplasty. *The Journal of arthroplasty*, 29(9), 1709–1712. <https://doi.org/10.1016/j.arth.2014.01.039>
- Parratte, S., Blanc, G., Boussebart, T., Ollivier, M., Le

- Corroller, T., & Argenson, J. N. (2013). Rotation in total knee arthroplasty: no difference between patient-specific and conventional instrumentation. *Knee surgery, sports traumatology, arthroscopy*, 21(10), 2213–2219. <https://doi.org/10.1007/s00167-013-2623-8>
18. Leon-Munoz, V. J., Martinez-Martinez, F., Lopez-Lopez, M., & Santonja-Medina, F. (2019). Patient-specific instrumentation in total knee arthroplasty. *Expert Review of Medical Devices*, 16(7), 555–567. <https://doi.org/10.1080/17434440.2019.1627197>
19. Bini, S. A., Howell, S. M., & Steele, G. D. (2021). *Calipered Kinematically aligned Total Knee Arthroplasty: Theory, Surgical Techniques and Perspectives*. Elsevier Health Sciences. <https://doi.org/10.1016/C2018-0-05402-X>

Стаття надійшла до редакції 17.05.2023

ASSESSMENT OF THE USE OF AN INDIVIDUAL TOOL FOR KNEE ARTHROPLASTY

M. L. Golovakha ¹, S. A. Bondarenko ²

¹ Zaporizhzhia State Medical University. Ukraine

² Clinic «Motor Sich», Zaporizhzhia. Ukraine

✉ Maxim Golovakha, MD, Prof. in Traumatology and Orthopaedics: golovahaml@gmail.com

✉ Stanislav Bondarenko, MD: trauma.bon.s@gmail.com