



МІНІСТЕРСТВО  
ЕКОНОМІЧНОГО  
РОЗВИТКУ І ТОРГІВЛІ  
УКРАЇНИ

УКРАЇНА

(19) **UA** (11) **115149** (13) **C2**  
(51) МПК  
**A61B 17/56** (2006.01)

## (12) ОПИС ДО ПАТЕНТУ НА ВИНАХІД

<p>(21) Номер заявки: <b>а 2015 05042</b></p> <p>(22) Дата подання заявки: <b>25.05.2015</b></p> <p>(24) Дата, з якої є чинними права на винахід: <b>25.09.2017</b></p> <p>(41) Публікація відомостей про заяву: <b>25.11.2016, Бюл.№ 22</b></p> <p>(46) Публікація відомостей про видачу патенту: <b>25.09.2017, Бюл.№ 18</b></p>	<p>(72) Винахідник(и): <b>Хмизов Сергій Олександрович (UA), Тарасенко Віктор Федорович (UA), Єршов Дмитро Валерійович (UA), Рокутов Віктор Сергійович (UA)</b></p> <p>(73) Власник(и): <b>ДЕРЖАВНА УСТАНОВА "ІНСТИТУТ ПАТОЛОГІЇ ХРЕБТА ТА СУГЛОБІВ ІМ. ПРОФ. М.І. СИТЕНКА НАЦІОНАЛЬНОЇ АКАДЕМІЇ МЕДИЧНИХ НАУК УКРАЇНИ", вул. Пушкінська, 80, м. Харків-24, 61024 (UA)</b></p> <p>(56) Перелік документів, взятих до уваги експертизою: Временное блокирование зон роста костей для коррекции угловых эпиметафизарных деформаций коленного сустава у детей / Н.А. Корж, С.А. Хмызов, А.И. Корольков и др. // Ортопедия, травматология и протезирование. – 2014. – №. 4. – С. 70-74. Klatt J. Guided growth for fixed knee flexion deformity / J. Klatt, P. M. Stevens // Journal of Pediatric Orthopaedics. – 2008. – Т. 28. – №. 6. – С. 626-631. UA 98476 U, 27.04.2015 RU 2192802 C2, 20.11.2002 RU 2185786 C2, 27.07.2002 Melt-metaphyseal and diphysal osteotomy for correction of infantile Blount's disease: a long-term follow-up study / Jie Liu, Lei Cao, Shi-Fang Guo et al. // Int J Clin Exp Med. - 2015. - № 8(2). – P. 2480-2483.</p>
--	---

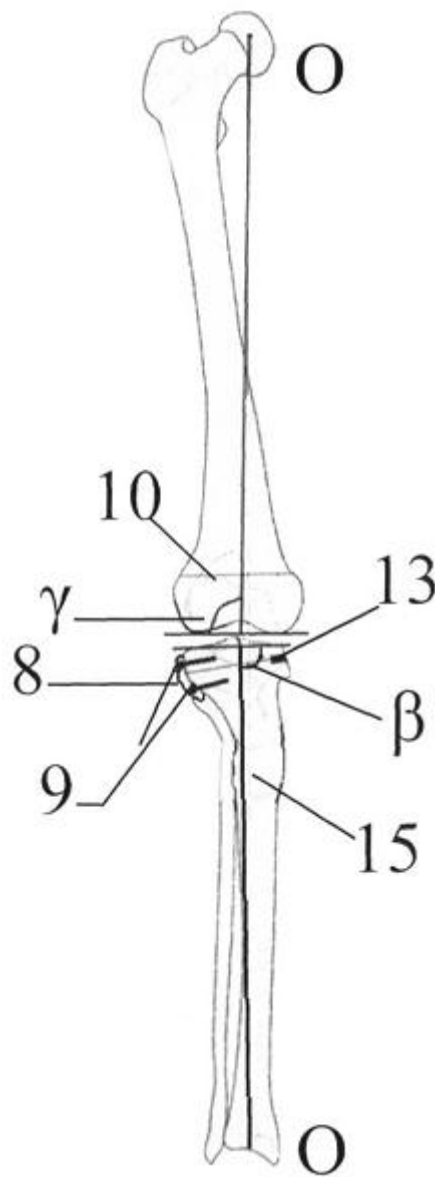
## (54) СПОСІБ ХІРУРГІЧНОГО ЛІКУВАННЯ ТЯЖКИХ ФОРМ ХВОРОБИ ЕРЛАХЕР-БЛАУНТА У ДІТЕЙ

### (57) Реферат:

Винахід стосується ортопедії та травматології і може бути використаний при хірургічному лікуванні тяжких форм хвороби Ерлахер-Блаунта у дітей, заснований на визначенні тибіофemorального кута, виконанні остеотомії кісток гомілки на визначеному рівні, корекції зазначених кісток у бік, протилежний їх деформації, на кут, достатній для нормалізації розташування механічної осі нижньої кінцівки відносно центра колінного суглоба, і наступній фіксації гомілки апаратом зовнішньої фіксації на термін консолідації кісткових фрагментів, де додатково визначають латеральний кут нахилу дистальної суглобової поверхні стегнової кістки і медіальний кут нахилу проксимальної суглобової поверхні великогомілкової кістки та здійснюють одночасне блокування латеральної частини проксимальної наросткової зони великогомілкової кістки, а також блокування медіальної частини дистальної наросткової зони стегнової кістки у випадку вальгусної деформації її дистального епіметафіза або латеральної частини дистальної наросткової зони стегнової кістки у випадку варусної деформації

UA 115149 C2

дистального епіметафіза зазначеної стегнової кістки, при цьому у випадку вальгусної деформації дистального епіметафіза стегнової кістки корекцію кісток гомілки на рівні остеотомії виконують на кут, що дорівнює сумі тибіофemorального кута та кута деформації дистального епіметафіза стегнової кістки, а у випадку варусної деформації дистального епіметафіза стегнової кістки корекцію кісток гомілки виконують на кут, що дорівнює різниці тибіофemorального кута та кута деформації зазначеного епіметафіза стегнової кістки, при цьому на рівні остеотомії здійснюють елонгацію кісток гомілки у апараті зовнішньої фіксації із темпом - 1 мм за добу, починаючи через сім діб після завершення операції, а довжину, на яку необхідно виконати подовження кісток гомілки, визначають за рівнянням:  $L=0,7(17-n)$ ; де: L - довжина, на яку необхідно виконати подовження кісток гомілки ураженої кінцівки, см; n - кількість років дитини на момент операції, і по досягненні необхідної довжини апарат зовнішньої фіксації стабілізують у даному положенні та після консолідації кісток у зоні остеотомії апарат демонтують, а у післяопераційному періоді здійснюють динамічне спостереження за хворим один раз на три місяці для визначення темпів корекції деформації дистального епіметафіза стегнової кістки, по досягненні якої блокування наросткової зони великогомілкової кістки припиняють, а блокування проксимальної наросткової зони великогомілкової кістки припиняють по закінченні росту дитини.



Фиг. 5

Винахід належить до медицини, а саме - до ортопедії та травматології, і може бути використаний при хірургічному лікуванні тяжких форм хвороби Ерлахер-Блаунта у дітей.

5 Хвороба Ерлахер-Блаунта (tibia vara) є достатньо поширеною ортопедичною патологією у дітей та характеризується поступовим прогресуючим варусним відхиленням гомілки, що розвивається внаслідок порушень процесів енхондрального окостеніння у медіальній частині проксимальної наросткової зони великогомілкової кістки. Відомо, що тяжкі форми хвороби Ерлахер-Блаунта (V-VI стадії згідно з класифікацією Langenskiold) у дітей характеризуються вираженими змінами у медіальній частині проксимальної наросткової зони великогомілкової кістки з формуванням зони кісткового її зрощення - синостозу, варусною деформацією проксимального відділу великогомілкової кістки та вторинною вальгусною або варусною деформацією дистального епіметафіза стегнової кістки, що призводить до формування похилої орієнтації щілини колінного суглоба.

10 Зазначена хвороба призводить до прогресуючих анатомічних, функціональних та косметичних порушень. Вона проявляється варусною деформацією колінного суглоба і супроводжується порушеннями ходьби та патологічними змінами біомеханіки колінного та суміжних суглобів за рахунок зміщення механічної осі кінцівки досередини, яке призводить до перенавантаження медіального відділу колінного суглоба. Це веде до подальшого прогресування деформації та раннього розвитку дегенеративно-дистрофічних змін хряща суглоба. Лікування тяжких форм хвороби у дітей здійснюється хірургічним шляхом. Мета зазначеного лікування полягає у корекції деформацій довгих кісток ураженої кінцівки із нормалізацією осьових її параметрів та відновленням нормальної горизонтальної орієнтації щілини колінного суглоба.

20 Відомий спосіб лікування тяжких форм хвороби Ерлахер-Блаунта, що заснований на одноетапному виконанні остеотомії стегнової кістки та кісток гомілки із наступною корекцією деформацій відповідних кісток та фіксацією за допомогою металевих фіксаторів (пластин, спиць) на термін, достатній для консолідації кісткових фрагментів [1]. Зазначений спосіб дозволяє ефективно коригувати деформацію кісток, що утворюють колінний суглоб, проте він є досить травматичним для дітей, так як він пов'язаний із остеотомією двох довгих кісток ураженої нижньої кінцівки та супроводжується значною інтраопераційною крововтратою та великим відсотком ускладнень у післяопераційному періоді, пов'язаних із вираженим больовим синдромом, розвитком контрактур колінного суглоба, порушенням консолідації кісток у зоні остеотомії.

25 Найбільш близьким по суті і досягнутому результату до запропонованого технічного рішення є спосіб хірургічного лікування тяжких форм хвороби Ерлахер-Блаунта у дітей, заснований на визначенні тибіофemorального кута, виконанні остеотомії кісток гомілки на визначеному рівні, корекції зазначених кісток у бік, протилежний їх деформації, на кут, достатній для нормалізації розташування механічної осі нижньої кінцівки відносно центра колінного суглоба і наступній фіксації кісткових фрагментів гомілки за допомогою апарата зовнішньої фіксації на термін консолідації відповідних кісткових фрагментів [2]. Даний спосіб лікування цієї патології менш травматичний, так як він передбачає остеотомію тільки кісток гомілки.

35 При такому способі лікування досягається тільки корекція варусної деформації кісток гомілки, без урахування деформації дистального епіметафіза стегнової кістки, яка відмічається саме при тяжких формах хвороби. Це дозволяє нормалізувати ось нижньої кінцівки, але при цьому не досягається корекція патологічної похилої орієнтації суглобової щілини колінного суглоба до нормального горизонтального рівня. Така патологічна похила орієнтація щілини колінного суглоба викликає порушення біомеханіки суглоба та веде до нерівномірного навантаження різних відділів суглобової поверхні кісток колінного суглоба, що, в свою чергу, створює передумови для раннього розвитку дегенеративно-дистрофічних змін хряща зазначеного суглоба, що в подальшому приводять до гонартрозу з больовим синдромом. Це потребує проведення складного лікування, у тому числі хірургічного, переважно на основі ендопротезування. Крім того, не виключається рецидив варусної деформації великогомілкової кістки, який може розвиватись через наявність зони синостозу у медіальній частині проксимальної наросткової зони великогомілкової кістки. Спостерігається також прогресуюче вкорочення ураженої великогомілкової кістки та відповідної гомілки відносно здорової, що виникає через наявність кутової деформації та порушення функції росту проксимальної наросткової зони великогомілкової кістки. Це в значній мірі знижує ефективність лікування тяжких форм хвороби Ерлахера-Блаунта у дітей.

40 50 55 60 Задача даного винаходу полягає у створенні способу хірургічного лікування тяжких форм хвороби Ерлахер-Блаунта у дітей, який попереджає рецидив варусної деформації великогомілкової кістки і її вкорочення, та дозволяє коригувати патологічну похилу орієнтацію

суглобової щілини колінного суглоба, попереджуючи розвиток дегенеративно-дистрофічних змін хряща колінного суглоба і, таким чином, підвищує ефективність лікування.

Поставлена задача вирішується тим, що в способі лікування тяжких форм хвороби Ерлахер-Блаунта у дітей, заснованому на визначенні тибіофemorального кута, виконанні остеотомії кісток гомілки на визначеному рівні, корекції зазначених кісток у бік, протилежний їх деформації, на кут, достатній для нормалізації розташування механічної осі нижньої кінцівки відносно центра колінного суглоба, і наступній фіксації кісткових фрагментів за допомогою апарата зовнішньої фіксації на термін консолідації кісткових фрагментів гомілки, згідно з винаходом, додатково визначають латеральний кут нахилу дистальної суглобової поверхні стегнової кістки і медіальний кут нахилу проксимальної суглобової поверхні великогомілкової кістки, та здійснюють одночасне блокування латеральної частини проксимальної наросткової зони великогомілкової кістки, а також блокування медіальної частини дистальної наросткової зони стегнової кістки у випадку вальгусної деформації її дистального епіметафіза або латеральної частини дистальної наросткової зони стегнової кістки у випадку варусної деформації дистального епіметафіза зазначеної стегнової кістки, при цьому у випадку вальгусної деформації дистального епіметафіза стегнової кістки, корекцію кісток гомілки на рівні остеотомії виконують на кут, що дорівнює сумі тибіофemorального кута та кута деформації дистального епіметафіза стегнової кістки, а у випадку варусної деформації дистального епіметафіза стегнової кістки корекцію кісток гомілки виконують на кут, що дорівнює різниці тибіофemorального кута та кута деформації зазначеного епіметафіза стегнової кістки, при цьому на рівні остеотомії здійснюють елонгацію кісток гомілки у апараті зовнішньої фіксації із темпом - 1 мм за добу, починаючи через сім діб після завершення операції, а довжину, на яку необхідно виконати подовження кісток гомілки, визначають за рівнянням:  $L=0,7(17-n)$ ;

де: L - довжина, на яку необхідно виконати подовження кісток гомілки ураженої кінцівки, см;  
n - кількість років дитини на момент операції, і по досягненні необхідної довжини апарат зовнішньої фіксації стабілізують у даному положенні та після консолідації кісток у зоні остеотомії апарат демонтують, а у післяопераційному періоді здійснюють динамічне спостереження за хворим один раз на три місяці для визначення темпів корекції деформації дистального епіметафіза стегнової кістки, по досягненні якої блокування наросткової зони цієї кістки припиняють, а блокування проксимальної наросткової зони великогомілкової кістки припиняють по закінченні росту дитини.

Аналогічних технічних рішень зі схожими ознаками при проведенні патентно-інформаційного пошуку не виявлено. Це свідчить про те, що запропоноване технічне рішення є новим і клінічно придатним.

Винахід пояснюється кресленнями і рентгенограмами, де на фіг. 1 схематично зображено варусну деформацію колінного суглоба при тяжкій формі хвороби Блаунта із варусною деформацією дистального епіметафіза стегнової кістки; фіг. 2 схематично зображено варусну деформацію колінного суглоба при тяжкій формі хвороби Блаунта із вальгусною деформацією дистального епіметафіза стегнової кістки; на фіг. 3 - схема розташування кісток нижньої кінцівки після операції у випадку тяжкої форми хвороби Блаунта із вальгусною деформацією дистального епіметафіза стегнової кістки; на фіг. 4 - теж саме, після етапу елонгації кісток гомілки; на фіг. 5 - схема розташування кісток після лікування; на фіг. 6 - фотовідбиток рентгенограми хворої до лікування; на фіг. 7 - фотовідбиток рентгенограми нижньої кінцівки після елонгації кісток гомілки, передня проекція; на фіг. 8 - теж саме, бокова проекція; на фіг. 9 - фотовідбиток рентгенограм кісток нижніх кінцівок після консолідації на рівні остеотомії та видалення апарата зовнішньої фіксації.

Спосіб хірургічного лікування тяжкої форми хвороби Ерлахер-Блаунта виконується наступним чином.

На етапі передопераційного планування виконується орторентгенограма. Визначають: тибіофemorальний кут  $\alpha$ , що в нормі складає від  $0^\circ$  до  $7^\circ$ ; латеральний кут нахилу у дистальної суглобової поверхні стегнової кістки 1, що в нормі складає  $88^\circ$  ( $85-90^\circ$ ); медіальний кут нахилу  $\beta$  проксимальної суглобової поверхні великогомілкової кістки 2, що в нормі складає  $87^\circ$  ( $85-90^\circ$ ); механічну ось кінцівки ОО - вертикальну лінію, що з'єднує центри головки стегнової кістки та надп'яtkового суглоба, при цьому в нормі зазначена ось повинна проходити через центр колінного суглоба. Додаткове визначення латерального кута нахилу у дистальної суглобової поверхні стегнової кістки 1 та медіального кута нахилу  $\beta$  проксимальної суглобової поверхні великогомілкової кістки 2 дозволяє визначити наявність та вид деформації зазначених кісток, та виявити похилу орієнтацію щілини колінного суглоба, при цьому у випадку вальгусної деформації дистального епіметафіза стегнової кістки, зазначений кут  $\gamma$  менше  $85^\circ$ ; у випадку варусної її деформації - кут  $\gamma$  більше  $90^\circ$ .

Визначення відхилення механічної осі ОО від центра колінного суглоба дозволяє виявити порушення осьових взаємовідносин кісток кінцівки.

Під спинальною анестезією із застосуванням пневматичного кровоспиняючого турнікета через лінійний поздовжній розріз шкіри по латеральній поверхні верхньої третини гомілки 3 виконують резекцію фрагмента малогомілкової кістки довжиною до 2 см (на схемі не позначена). Через прокол шкіри, із використанням свердла (діаметр 4 мм), формують чотири канали, та встановлюють різьбові конусні стержні 4 (діаметр 6 мм): два у верхній третині та два у середній третині великогомілкової кістки 2. Виконують попередній монтаж Г-подібних кронштейнів апарата зовнішньої фіксації 5. Через розріз шкіри, довжиною до 1,0 см у верхній третині гомілки 3, під рентгенологічним контролем, за допомогою свердла виконують остеотомію 6 верхньої третини великогомілкової кістки 2 на визначеному на етапі передопераційного планування рівні. Інтраопераційно проводиться одномоментна корекція положення кісткових фрагментів гомілки 3 у бік, протилежний їх деформації, на кут  $\delta$ , що у випадку вальгусної деформації дистального епіметафіза стегнової кістки дорівнює сумі тибіофemorального кута  $\alpha$  та кута  $\Theta_1$  деформації дистального епіметафіза стегнової кістки, який визначається за формулою:  $\Theta_1 = 90^\circ - \gamma$ . У випадку варусної деформації дистального епіметафіза стегнової кістки зазначений кут  $\delta$  дорівнює різниці тибіофemorального кута  $\alpha$  та кута  $\Theta_2$  деформації дистального епіметафіза стегнової кістки, останній визначається за формулою:  $\Theta_2 = \gamma - 90^\circ$ . Виконується стабілізація апарата зовнішньої фіксації 5, рентгенологічний контроль.

Виконання корекції зазначеним чином дозволяє нормалізувати осьові параметри нижньої кінцівки: виправити патологічну варусну деформацію кісток гомілки 3 шляхом інтраопераційної корекції на рівні остеотомії 6, враховуючи вальгусну або варусну деформацію дистального епіметафіза стегнової кістки 1. Це дозволяє досягти корекції осьових взаємовідносин кісток кінцівки та попереджає розвиток дегенеративно-дистрофічних змін хряща колінного суглоба і, таким чином, підвищує ефективність лікування.

По латеральній поверхні верхньої третини гомілки 3 виконують лінійний розріз шкіри довжиною до 4 см. Проводиться пошаровий розтин м'яких тканин, не пошкоджуючи окістя. Використовуючи спицю Кіршнера, під рентгенологічним контролем виконується маркування латеральної частини проксимальної наросткової зони 7 великогомілкової кістки 2. Свердлом діаметром 3,0 мм формують два канали під гвинти, один із яких формують у епіфізі, другий у метафізі великогомілкової кістки 2, не пошкоджуючи відповідної наросткової зони 7. Проводиться фіксація латеральної частини проксимальної наросткової зони 7 великогомілкової кістки 2 пластиною 8 із двома гвинтами 9, один із яких вводиться у епіфіз, а інший у метафіз відповідної кістки. Зазначена пластина 8 розташовується екстраперіостально, по боковій поверхні епіметафізарного відділу відповідно до повздовжньої осі великогомілкової кістки 2, посередині її передньо-заднього розміру. Рану промивають розчинами антисептиків, пошарово вшивають. Хірургічне втручання по блокуванню частини дистальної наросткової зони 10 стегнової кістки 1 пластиною 11 із двома гвинтами 12 виконують аналогічно. При цьому, у випадку вальгусної деформації дистального епіметафіза стегнової кістки 1 виконують блокування медіальної частини дистальної наросткової зони 10 зазначеної кістки, а у випадку варусної деформації дистального епіметафіза стегнової кістки 1 - латеральної частини відповідної дистальної наросткової зони 10.

Блокування латеральної частини проксимальної наросткової зони 7 великогомілкової кістки 2 пластиною 8 із двома гвинтами 9 виконують для профілактики рецидиву варусної деформації великогомілкової кістки 2, який можливий через наявність зони синостозу 13 у медіальному відділі зазначеної наросткової зони 7, внаслідок чого має місце асиметричний рост.

Одночасне блокування латеральної частини проксимальної наросткової зони 7 великогомілкової кістки 2 та (медіальної або латеральної) частини дистальної наросткової зони 10 стегнової кістки 1 дозволяє попередити рецидив варусної деформації кісток гомілки 3 та досягти корекції патологічної похилої орієнтації колінного суглоба до нормального горизонтального рівня в процесі подальшого лікування, за рахунок поступової корекції деформації дистального епіметафіза стегнової кістки під впливом тимчасового блокування відповідної наросткової зони 10 стегнової кістки 1 пластиною 11 із гвинтами 12. Це дозволяє нормалізувати осьові параметри нижньої кінцівки та попередити ранній розвиток дегенеративно-дистрофічних змін у суглобі.

Блокування проксимальної наросткової зони 7 великогомілкової кістки 2 пластиною 8 із гвинтами 9 виконується до її повного закриття та припинення росту, що визначається за даними рентгенологічних досліджень після чого пластину 8 видаляють. Це попереджає рецидиви варусної деформації кісток гомілки 3 та виключає необхідність повторних хірургічних втручань. Блокування латеральної або медіальної частини дистальної наросткової зони 10 стегнової

кістки 1 проводиться для корекції деформації дистального її епіметафіза, при цьому зазначене блокування виконують на термін, достатній для повної корекції деформації дистального епіметафіза стегнової кістки (до досягнення латерального кута нахилу у дистальній суглобовій поверхні стегнової кістки  $90^\circ$ ), після чого пластину 11 видаляють. Оцінку темпів корекції зазначеної деформації виконують шляхом динамічного спостереження за хворим 1 раз у 3 місяці при контрольних оглядах дитини, під час яких проводиться клінічні та рентгенологічні дослідження.

На цьому добу після операції починають дозовану елонгацію кісток гомілки 3 у апараті зовнішньої фіксації 5, середній темп дистракції становить 1 мм/добу. Довжину, на яку проводять елонгацію кісток гомілки L визначають за наступним рівнянням:

$$L=0,7(17-n);$$

де: L - довжина на яку необхідно виконати подовження кісток гомілки ураженої кінцівки, см;  
n - кількість років, що залишилось до закінчення росту дитини.

Умовно вважається, що рост дитини закінчується по досягненні нею 17 років.

При елонгації по мірі віддалення одного фрагменту кістки від іншого в міжвідламковому просторі поступово формується дистракційний регенерат 14. По досягненні необхідної довжини гомілки апарат зовнішньої фіксації 5 стабілізують у даному положенні, при цьому дистракційний регенерат 14 великогомілкової кістки 2 із часом осифікується та перебудовується в повноцінну кістку 15, після чого апарат демонтують.

Необхідність елонгації кісток гомілки 3 пояснюється повним блокуванням росту проксимальної наросткової зони 7 великогомілкової кістки 2 після виконання операції: із медіальної сторони блокування присутнє за рахунок зони синостозу 13, із латеральної сторони - за рахунок встановленої пластини 8 із двома гвинтами 9, що призводить в процесі росту дитини до появи різниці у довжині відповідної кістки та потребує корекції.

Виконання елонгації кісток гомілки 3 в апараті зовнішньої фіксації 5 на визначену по формулі довжину L дозволяє досягти корекції довжини кісток ураженої гомілки відносно здорової сторони, чим підвищує ефективність лікування зазначеної хвороби.

Клінічний приклад

Із метою ілюстрації способу що пропонується, наводимо виписку із історії хвороби № 78865.

В клініку дитячої ортопедії ДУ "Інститут патології хребта та суглобів ім. проф. М.І. Ситенка НАМН України" звернулася пацієнтка Я., 13 років із скаргами на деформацію лівої нижньої кінцівки, що збільшується з часом.

Із анамнезу: вперше деформацію нижньої кінцівки відмітили у віці 5 років. У віці 7 років пацієнтці проведено хірургічне лікування із використанням коригуючої остеотомії.

Об'єктивно: пацієнтка ходить із повною опорою на обидві нижні кінцівки, відмічається варусна деформація лівого колінного суглоба  $\approx 30^\circ$ , незначна кульгавість. Вкорочення лівої нижньої кінцівки 3,0 см (анатомічне вкорочення - 1,0 см; проєкційне - 2,0 см).

На рентгенограмі: визначається варусна деформація лівого колінного суглоба: тибіофеморальний кут  $28^\circ$ ; латеральний кут нахилу дистальної суглобової поверхні стегнової кістки -  $82^\circ$ ; медіальний кут нахилу проксимальної суглобової поверхні великогомілкової кістки -  $80^\circ$ ; відхилення механічної осі від центра колінного суглоба - 12 мм досередини. Відзначається наявність зони кісткового зрощення  $0,4 \times 0,4$  см у медіальній частині проксимальної наросткової зони великогомілкової кістки, а також зменшення її висоти і неоднорідність у медіальних відділах зазначеної наросткової зони (фіг. 5).

Проведене клініко-рентгенологічне дослідження, встановлений діагноз: хвороби Ерлахер-Блаунта, тяжка форма (Langenskiold VI). Рецидив варусної деформації лівої гомілки після хірургічного лікування.

На етапі передопераційного планування, згідно з запропонованим винаходом, визначено, що вальгусна деформація дистального епіметафіза стегнової кістки становить  $8^\circ$ , а корекція кісток гомілки дозовні має бути виконана на рівні остеотомії на кут  $20^\circ$ .

Виконано хірургічне втручання в об'ємі: коригуюча остеотомія кісток лівої гомілки у верхній третині, інтраопераційна корекція положення кісток гомілки, монтаж стержньового апарата зовнішньої фіксації, дистракційний остеосинтез. Тимчасове блокування латеральної частини проксимальної наросткової зони лівої великогомілкової кістки пластиною із гвинтами. Тимчасове блокування медіальної частини дистальної наросткової зони лівої стегнової кістки пластиною із гвинтами.

У післяопераційному періоді на 7 добу розпочата поступова елонгація кісток лівої гомілки у апараті зовнішньої фіксації. За 4 тижні досягнуто подовження кісток лівої гомілки на 2,0 см, апарат зовнішньої фіксації переведений у режим фіксації (фіг. 7; фіг. 8). Через 6 місяців досягнуто зрощення у зоні дистракційного регенерату кісток гомілки. Виконано демонтаж

апарата зовнішньої фіксації (фіг. 9). Призначена ходьба з дозованою опорою на ліву нижню кінцівку.

Пацієнтка у післяопераційному періоді проходила обстеження кожні 3 місяці, при цьому проводилось клінічне та рентгенологічне обстеження.

5 Через 9 місяців на контрольному рентгенографічному обстеженні відмічено нормалізацію кутових параметрів колінного суглоба: механічна ось нижньої кінцівки проходить через центр колінного суглоба, відмічається нормальна горизонтальна орієнтація щілини колінного суглоба, тибіофemorальний кут - 5°, латеральний кут нахилу дистальної суглобової поверхні стегнової кістки - 90°, медіальний кут нахилу проксимальної суглобової поверхні великогомілкової кістки - 10 87°. Проведене видалення пластини із дистального епіметафіза стегнової кістки. Під час контрольного огляду пацієнтки через 2 роки: зберігаються нормальні осьові параметри лівої нижньої кінцівки, довжина нижніх кінцівок однакова, відмічається добрий косметичний та функціональний ефект.

15 Аналіз клінічних спостережень за хворими, яким виконано лікування запропонованим способом показує, що випадків рецидиву варусної деформації великогомілкової кістки і її вкорочення, а також дегенеративно-дистрофічних змін хрящової поверхні кісток суглоба не спостерігалось. Зазначений спосіб лікування дозволяє також нормалізувати довжину враженої кінцівки, приводячи її у відповідність до здорової і значно підвищити ефективність лікування даної патології.

20 Перелік літератури

1. Melt-metaphyseal and diphyseal osteotomy for correction of infantile Blount's disease: a long-term follow-up study / Jie Liu, Lei Cao, Shi-Fang Guo et al.// Int J Clin Exp Med.-2015.-№ 8(2). - P:2480-2483.

25 2. Correction of Blount's disease by a multi-axial external fixation system/ N. K. Pandya, S. E. Clarke, J. J. McCarthy et al.// J Child Orthop.-2009.-№ 3(4).-P: 291-299.

#### ФОРМУЛА ВИНАХОДУ

30 Спосіб хірургічного лікування тяжких форм хвороби Ерлахер-Блаунта у дітей, заснований на визначенні тибіофemorального кута, виконанні остеотомії кісток гомілки на визначеному рівні, корекції зазначених кісток у бік, протилежний їх деформації, на кут, достатній для нормалізації розташування механічної осі нижньої кінцівки відносно центра колінного суглоба, і наступній фіксації гомілки апаратом зовнішньої фіксації на термін консолідації кісткових фрагментів, який **відрізняється** тим, що додатково визначають латеральний кут нахилу дистальної суглобової поверхні стегнової кістки і медіальний кут нахилу проксимальної суглобової поверхні великогомілкової кістки і здійснюють одночасне блокування латеральної частини проксимальної наросткової зони великогомілкової кістки, а також блокування медіальної частини дистальної наросткової зони стегнової кістки у випадку вальгусної деформації її 35 дистального епіметафіза або латеральної частини дистальної наросткової зони стегнової кістки у випадку варусної деформації дистального епіметафіза зазначеної стегнової кістки, при цьому у випадку вальгусної деформації дистального епіметафіза стегнової кістки корекцію кісток гомілки на рівні остеотомії виконують на кут, що дорівнює сумі тибіофemorального кута та кута деформації дистального епіметафіза стегнової кістки, а у випадку варусної деформації дистального епіметафіза стегнової кістки корекцію кісток гомілки виконують на кут, що дорівнює 40 різниці тибіофemorального кута та кута деформації зазначеного епіметафіза стегнової кістки, при цьому на рівні остеотомії здійснюють елонгацію кісток гомілки у апараті зовнішньої фіксації із темпом - 1 мм за добу, починаючи через сім діб після завершення операції, а довжину, на яку необхідно виконати подовження кісток гомілки, визначають за рівнянням:  $L=0,7(17-n)$ ; де: L - довжина, на яку необхідно виконати подовження кісток гомілки ураженої кінцівки, см; n - 45 кількість років дитини на момент операції, і по досягненні необхідної довжини апарат зовнішньої фіксації стабілізують у даному положенні та після консолідації кісток у зоні остеотомії апарат демонтують, а у післяопераційному періоді здійснюють динамічне спостереження за хворим один раз на три місяці для визначення темпів корекції деформації дистального епіметафіза стегнової кістки, по досягненні якої блокування наросткової зони цієї кістки припиняють, а блокування проксимальної наросткової зони великогомілкової кістки припиняють по закінченні 55 росту дитини.

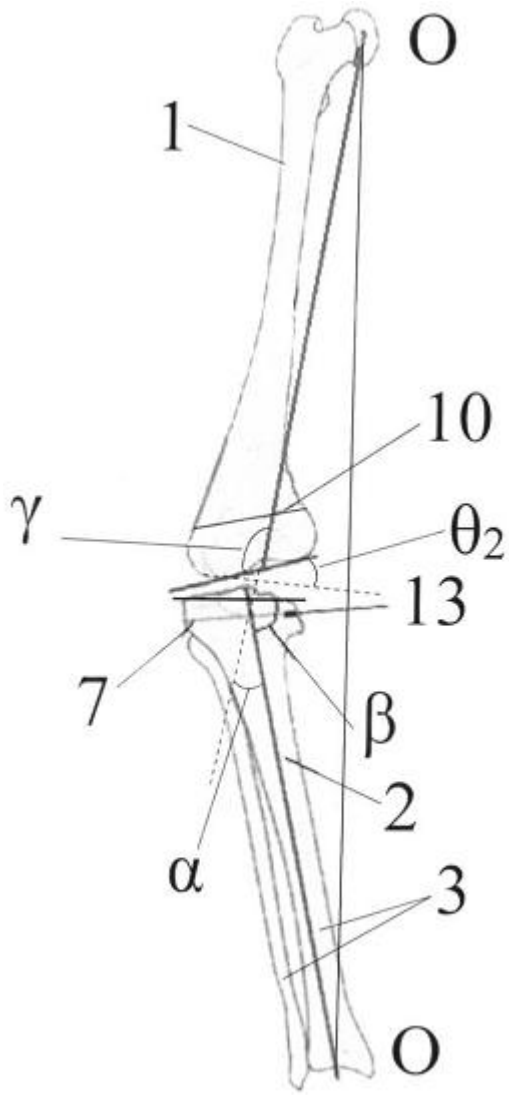


Fig. 1

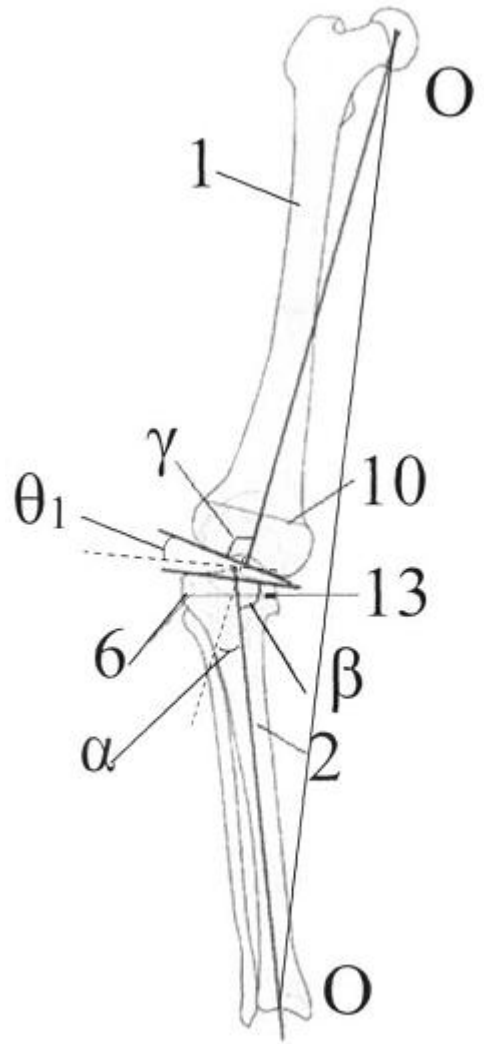


Fig. 2

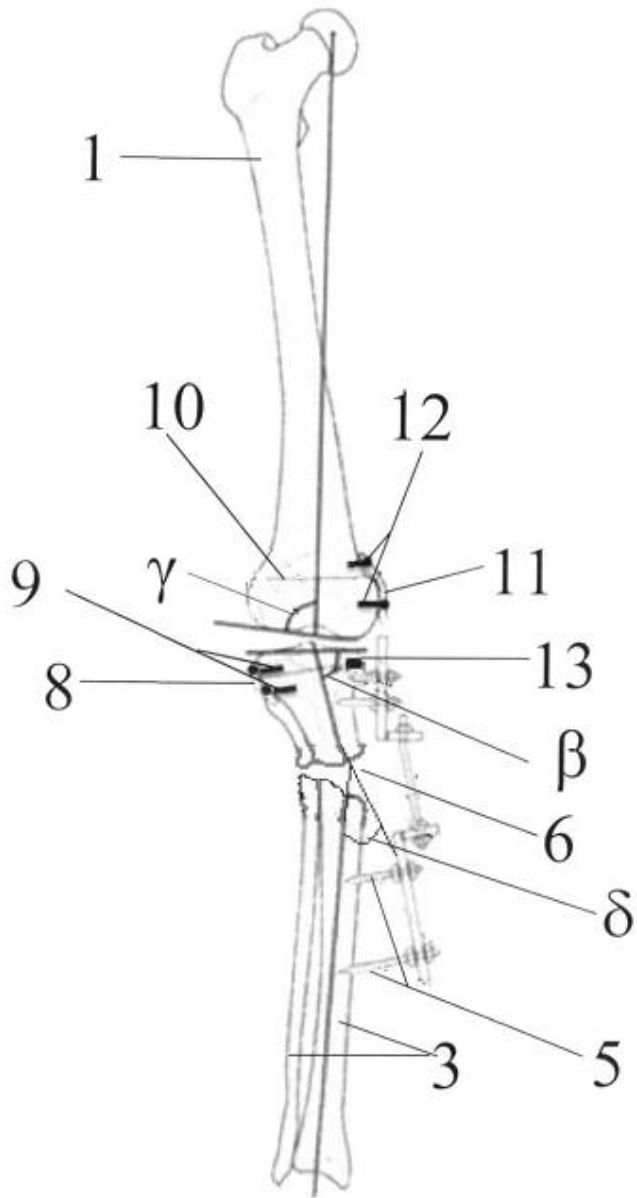


Fig. 3

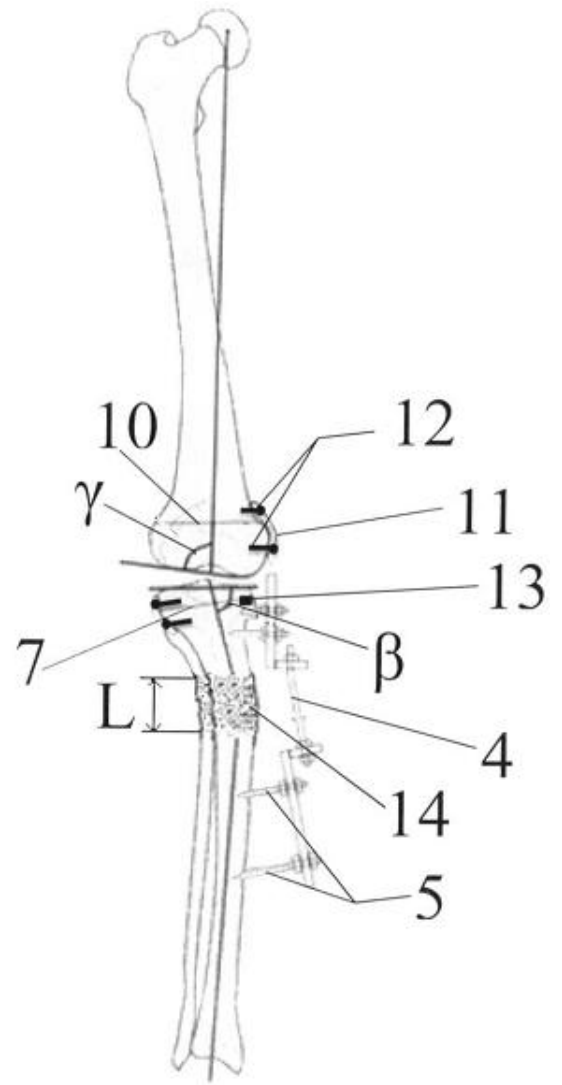


Fig. 4

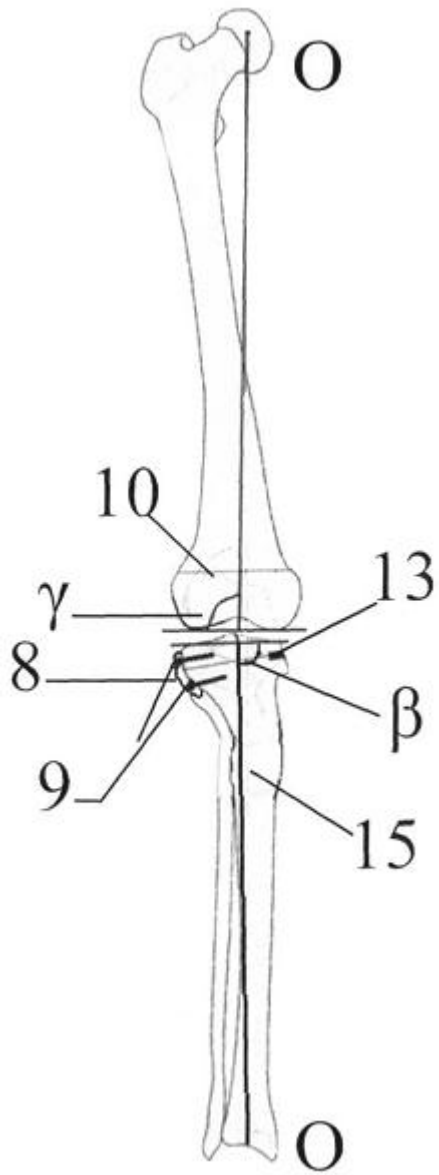


Fig. 5

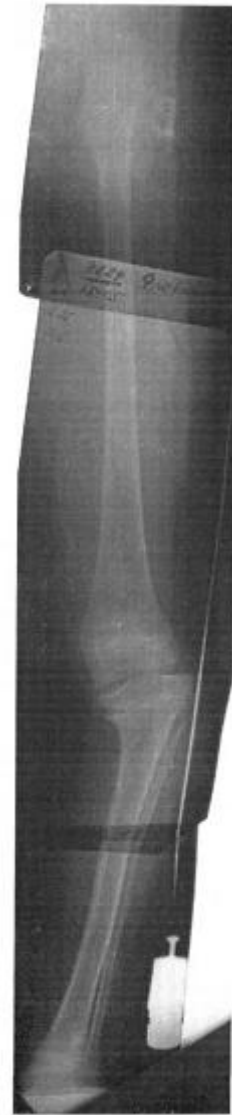

Fig. 6

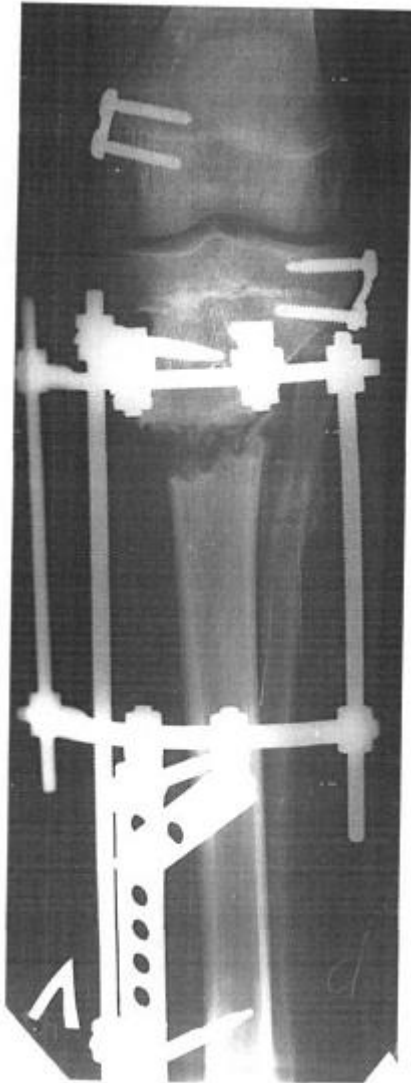

Fig. 7

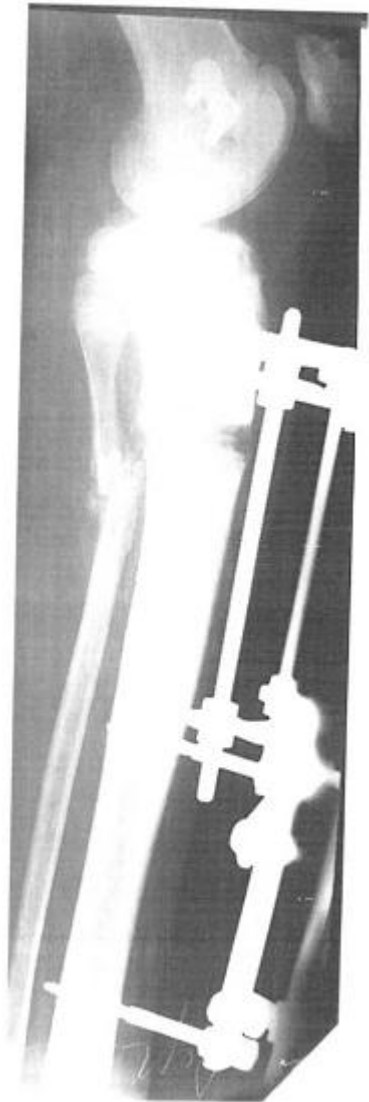
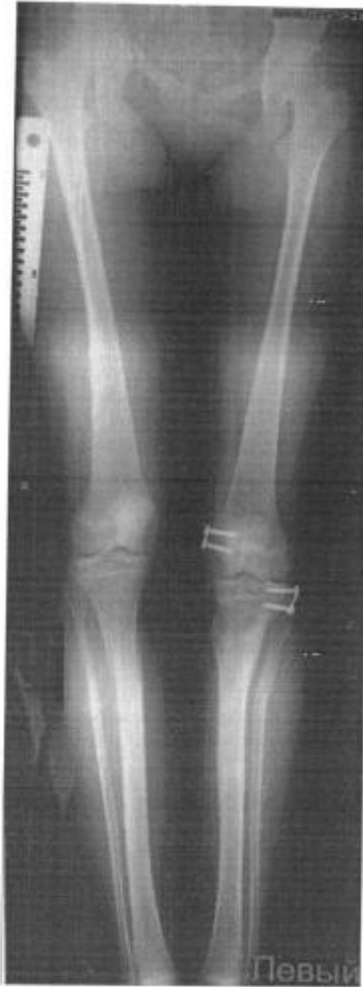
Fig. 8



Фиг. 9

---

Комп'ютерна верстка Г. Паяльніков

---

Міністерство економічного розвитку і торгівлі України, вул. М. Грушевського, 12/2, м. Київ, 01008, Україна

---

ДП "Український інститут промислової власності", вул. Глазунова, 1, м. Київ – 42, 01601