КОРОТКІ ПОВІДОМЛЕННЯ ТА НОТАТКИ З ПРАКТИКИ

УДК 616.727.2-001.6-089.21:004.942*3D](045)

DOI: http://dx.doi.org/10.15674/0030-59872023493-97

Використання 3D-друку за відкритої репозиції застарілого заднього вивиху плеча (випадок з практики)

М. Л. Головаха [1], С. А. Бондаренко [2]

[1] Запорізький державний медичний університет. Україна

[2] Клініка «Мотор Січ», Запоріжжя. Україна

Objective. An example of the treatment of a patient with chronic posterior dislocation of the shoulder, previously operated on by the Latarge technique due to recurrence of anterior instability, is given. Methods. The patient presented with an old fixed posterior dislocation of the left shoulder joint, large bone defect of the front part of the head (reverse Hill-Sachs). The patient has already undergone 2 operations on the left shoulder due to chronic anterior dislocation of the humeral head: 2018 — arthroscopy and capsuloplasty according to Bankart; 2020 — arthrotomy with Latarje transposition (due to recurrence of anterior instability). The peculiarity of this case is a bone block with screws located on the front surface of the glenoid made a massive defect front part of the humeral head. Planning performed on the basis of a CT scan of the shoulder joint in the FreeformPlus program. Assessment of functioning performed on the QuickDASH and Constant scales. The results. To improve the performance of intraoperative osteoplasty of the defect, a plastic model of the humeral head was printed for simulating bone graft and osteosynthesis. According to the QuickDASH scale before the operation, the patient had 45 points, that is, a significant decrease in the function of the upper limb — constant discomfort, pain. After surgery for 2 days — 35 points, 6 weeks — 12, and 3 months. — 12 points, that is, the patient's quality of life has improved significantly. According to the Constant scale before the operation, there were 16 points, of which: pain — 6, household activity — 2, range of motion — 8. After surgery on the 2nd day, a total of 33 points: pain — 10, household activity — 7, range of motion (passive) — 16, after 6 weeks — 80 points, this result remained after 3 months. Conclusion. The use of three-dimensional planning and an individual tool greatly facilitated the main stages of surgical intervention in the case of chronic posterior dislocation of the humeral head and made it possible to quickly and conveniently prepare a bone graft and install it in the defect. The printed navigation made it possible to perform a stabilizing osteosynthesis, ensure high patient satisfaction and a good functional result. Keywords. Shoulder joint, posterior dislocation, Hill-Sachs impression fracture, 3D-modeling

Мета. Наведено приклад лікування пацієнта з застарілим заднім вивихом плеча, прооперованого раніше за методикою Латарже через рецидив передньої нестабільності. Методи. Хворий звернувся з діагнозом застарілий задній фіксований вивих лівого плечового суглоба, великий кістковий дефект переднього відділу головки (зворотний Хілл-Сакс). Пацієнту вже було виконано 2 операції на лівому плечовому суглобі з приводу звичного переднього вивиху головки плеча: 2018 — артроскопія та капсулопластика за Банкартом; 2020 — артротомія транспозицій дзьобоподібного відростка за Латарже (через рецидив передньої нестабільності). Особливість цього випадку — кістковий блок із гвинтами на передній поверхні гленоїду утворив масивний дефект передньої частини головки плечової кістки. Планування проведено на основі комп'ютерної томограми плечового суглоба в програмі FreeformPlus. Оцінювання функціонування здійснено за шкалами QuickDASH та Constant. Результати. Для зручності виконання інтраопераційної кісткової пластики дефекту виконано друк пластикової моделі головки плечової кістки для моделювання кісткового трансплантата й остеосинтезу. За шкалою QuickDASH до операції в пацієнта було 45 балів, тобто значне порушення функції верхньої кінцівки — постійний дискомфорт, біль. Після операції на 2 добу — 35 балів, 6 тижнів — 12 та 3 міс. — 12 балів, тобто якість життя хворого значно покращилася. За шкалою Constant до операції було 16 балів з яких: біль — 6, побутова активність — 2, обсяг рухів — 8. Після операції на 2 добу загальна сума 33 бали: біль — 10, побутова активність — 7, обсяг рухів (пасивних) — 16, через 6 тижнів — 80 балів, цей результат зберігся й через 3 міс. Висновок. Використання тривимірного планування й індивідуального інструмента значно полегшило основні етапи оперативного втручання в разі застарілого заднього вивиху головки плечової кістки. Дозволило швидко та зручно підготовити кістковий трансплантат, встановити його в дефект, а надрукована навігація дала змогу виконати стабілізований остеосинтез, забезпечити високу задоволеність пацієнта й добрий функціональний результат.

© Головаха М. Л., Бондаренко С. А., 2023

Ключові слова. Плечовий суглоб, задній вивих, імпресійний перелом Хілл-Сакс, 3D-моделювання

Вступ

Плечовий суглоб найбільш схильний до вивиху, насамперед через свою анатомії. Однією з основних причин вивиху головки є диспропорція розмірів суглобових поверхонь плечового суглоба [1]. Передні вивихи плеча діагностують у 95–97 % [2], задні — 3–5 % випадків [3, 4]. Задні вивихи зустрічаються не часто, тому їхня діагностика та лікування набагато складніші. Унаслідок вторинних патологічних змін після первинного вивиху, зазвичай, виявляють рецидиви [5]. Повторні вивихи збільшують ризики виникнення додаткових ушкоджень анатомічних структур (зворотний імпресійний дефект головки типу Хілла-Сакса; прогресуючий дефект заднього краю гленоїду) — це спричинює зниження загальної стабільності суглоба [6]. Потрібно звернути окрему увагу саме на задні вивихи плеча, бо вони зустрічаються рідко та часто несвоєчасно виявляються. Як наслідок запізніла діагностика та лікування мають серйозні наслідки для функції верхньої кінцівки [7, 8]. Усі випадки задніх вивихів плеча вимагають підвищеної уваги та відповідної діагностики. Виявлення супутніх травм, таких як переломи та розриви обертальної манжети плеча, є вкрай необхідним для визначення тактики лікування [9, 10]. У гострому випадку заднього вивиху закрита репозиція із іммобілізацією в положенні нейтральної ротації плеча дає добрі функціональні результати, у разі застарілого — відкрита репозиція з урахуванням імпресійного перелому переднього відділу головки плечової кістки. За значного дефекту головки плеча, у деяких випадках навіть використовують ендопротезування плечового суглоба [11].

Мета: навести клінічний приклад пацієнта із рідкісним випадком застарілого заднього вивиху головки плечової кістки, прооперованого раніше за методикою Латарже через рецидив передньої нестабільності.

Матеріал і методи

Дослідження схвалено локальним комітетом із біоетики (комісія з питань біоетики Запорізького державного медичного університету, протокол № 7 від 26.10.2016).

Пацієнт П., 39 років уперше звернувся в клініку в 2022 р. зі скаргами на біль і значне обмеження рухів у лівому плечовому суглобі, труднощі в побуті. З анамнезу відомо, що в 2006 р. в результаті травми отримав передній вивих головки лівого плеча, було виконано закриту репозицію, іммобілізацію терміном 3 тижні з курсом відновного лікування. Рецидив виник у 2012 р., після нього вивихи траплялися 3 рази на рік. У 2018 здійснено артроскопію та капсулопластику за Банкартом. Рецидив вивиху в 2020 р. відбувався під час епілептичного нападу. Хворому виконано артротомію лівого плечового суглоба та транспозицію дзьобоподібного відростка за Латарже, після котрої, зі слів пацієнта, функція лівого плеча повністю відновилася. Проте, у 2022 р. звернувся зі скаргами на біль у плечі, порушення функції. Під час рентгенографії виявили задній вивих головки лівої плечової кістки та післяопераційні зміни після транспозиції дзьобоподібного відростка за Латарже. Зі слів пацієнта, травму отримав під час епілептичного нападу. Своєчасному зверненню до ортопеда завадив розвиток у нього гострої ниркової недостатності, тому головка лівого плеча в положенні заднього вивиху знаходилася мінімум 2 міс. Хворіє на епілепсію з нечастими генералізованими епілептичними нападами знаходиться на обліку в лікаря-психіатра та приймає всі призначені препарати.

Саме в цьому випадку ми обрали методику відкритої репозиції для лікування застарілого заднього вивиху плеча з використанням 3D друку, а не ендопротезування плечового суглоба або операцію McLaughlin. Обумовлене це кількома ключовими чинниками: по-перше, анамнез хворого ускладнений епілептичними нападами, що після ендопротезування значно підвищує ризик вивиху ендопротеза. По-друге, збереження природного суглоба (природної біомеханіки) завжди переважає над протезуванням чи операціями з транспозицією м'язів. Плечовий суглоб не має значних осьових навантажень, що дозволяє використовувати ширше заміщення дефектів головки в порівнянні з суглобами нижніх кінцівок. Індивідуалізований підхід до лікування, забезпечений 3D-моделлю, допомагає адаптувати відкриту репозицію під конкретні особливості кожного пацієнта. Вибір цієї методики мотивований не лише технічною ефективністю, але й підтримкою природного функціонального механізму плечового суглоба, що має важливе значення в довгостроковій перспективі [12, 13].

Для передопераційного планування виконано комп'ютерну томограму (КТ) (товщина зрізів 1,3 мм), побудовано 3D-модель плечової кістки (рис. 1, а); визначено задовільну позицію кісткового блока дзьобоподібного відростка по передній

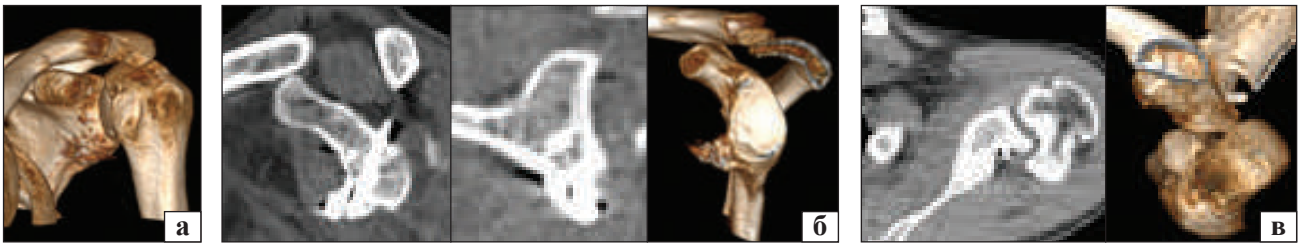

Рис. 1. Комп'ютерна томограма плечового суглоба для передопераційного планування: а) модель плечового суглоба; б) реконструкція суглобової западини лопатки; в) ілюстрація розмірів переднього та заднього дефектів головки плечової кістки

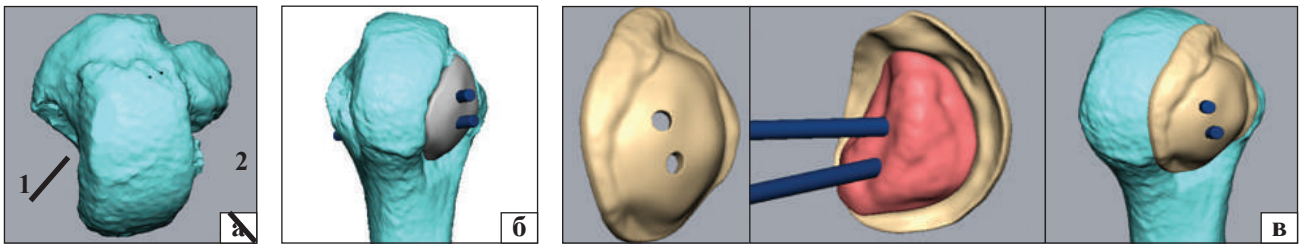

Рис. 2. Передопераційне планування: а) анатомії плечової кістки: 1 — зворотний Hill Sachs, 2 — класичний Hill Sachs; б) передопераційне планування; в) кондуктор для свердління каналів під гвинти в аугменті та плечовій кістці



Рис. 3. Модель головки плечової кістки з кондуктором для свердління каналів у кістковому трансплантаті: а) 1 — плечова кістка, 2 — трансплантат, 3 — навігація, б) вигляд фіксованого кісткового трансплантата на плечовій кісці

Рис. 4. Інтраопераційне порівняння надрукованої анатомії з плечовою кісткою

поверхні гленоїду та фіксуючих його гвинтів (рис. 1, б). Особливість випадку — суглобова поверхня головки значно зменшена внаслідок типового для передньої нестабільності дефекту Hill Sachs та зворотного дефекту Hill Sachs через застарілий задній вивих (рис. 1, в), за перетином дефект суглобової поверхні склав близько 70 %. Операція за McLaughlin як у класичному вигляді, так і модифікована (із транспозицією малого бугорка) не була б результативною. Під час моделювання суглобової поверхні лопатки дефекту заднього краю не виявлено (рис. 1, в).

Передопераційне планування. Тривимірну модель побудували у форматі «STL» у програмі RadiAnt DICOM Viewer Version 2021.2 й імпортували в програмне середовище FreeformPlus. Після сегментації отримали модель головки плечової кістки (рис. 2, а). На ділянку кісткового дефекту задньої частини головки віртуально встановлений аугмент (рис. 2, б), в якому запланували два гвинти (3,5 мм) для остеосинтезу, свердління каналів під гвинти побудовано кондуктор, який потім надруковано, простерилізовано для використання під час операції (рис. 2, в). Отримані моделі головки плеча та аугмента, кондуктор відправили на 3D-друк із хірургічної смоли ViolaDent (рис. 3), потім стерилізували газовим методом.

Особливості хірургічної техніки. Під загальною анестезією виконано артротомію лівого плечового суглоба дельтопекторальним доступом по наявному рубцю. Виділено передню поверхню головки плеча, здійснено субпекторальний тенодез сухожилка довгої головки двоголового м'яза. Субперіостально відсічено та прошито підлопатковий м'яз, виконано його звільнення медіально до рівня основи дзьобоподібного відростка, видалено рубці в ротаторному інтервалі та всередині плечового суглоба. Шляхом часткової нижньої капсулотомії здійснено репозицію головки плеча. Проведено ревізію субакроміального простору із міолізом надостьового та підостьового м'язів.

Після очищення передньої поверхні головки від рубців порівняли форму зворотного дефекту

Хілл-Сакса з надрукованою моделлю (рис. 4). Аутокістковий трансплантат із гребня клубової кістки поетапно підігнали на моделі до форми дефекту. Потім його розмістили в зоні дефекту, далі за допомогою надрукованої навігації (рис. 5), яка накладалась поверх плечової кістки з трансплантатом, просвердлили канали під гвинти у запланованому напрямку. Виконали остеосинтез канюльованими гвинтами діаметром 4 мм. Сухожилок підлопаткового м'яза трансосально пришили до малого бугорка. Рентгеноскопічно перевірили положення кісткового трансплантата й гвинтів. Встановили трубчатий дренаж, рану закрито пошарово. Іммобілізація пов'язкою в положенні нейтральної ротації та відведення плеча на 10°. У післяопераційному періоді за листом призначень приймав: фленокс 0,4 п/ш 1 р/д, анальгін 500 мг в/м 2 р/д, декскетопрофен 100 мг в/в 2 р/д, прегабалін 75 мг на ніч, парацетамол 1 000 мг в/в 2 р/д, нефопам 20 мг в/м 2 ін'єкції протягом першої доби. Післяопераційний період пройшов без ускладнень.

Рис. 5. Проведення спиць через навігацію в кістковий блок і плечову кістку

Результати

На першу добу після операції виконано контрольне КТ, розпочато активізацію й комплекс вправ, які він виконував 2–3 рази на день по 5–10 хв або до виникнення больового відчуття. Динаміка показників загального аналізу крові на 1, 2 добу; 6 тижнів, 3 міс. свідчить про їхнє повне відновлення до 6-го тижня після операцій (таблиця).

Реконструкція плечового суглоба за КТ наведена на рис. 6. Проаналізовано КТ після операції зі запланованою позицією кісткового трансплантата під час планування (рис. 7). Відзначено точне позиціювання кісткового блока. Контрольна рентгенограма через 1,5 міс. (рис. 8).

За шкалою QuickDASH до операції в пацієнта було 45 балів. Тобто значне порушення функції кінцівки — постійний дискомфорт, інколи біль. Після операції на 2 добу — 35 балів, 6 тижнів — 12, а 3 міс. — 12 балів, тобто якість життя хворого значно покращилась. За шкалою Constant до операції було 16 балів, з яких: біль — 6, побутова активність — 2, обсяг рухів — 8. Після операції на 2 добу загальна сума балів склала 33: біль — 10, побутова активність — 7, обсяг рухів (пасивних) — 16. Через 6 тижнів після хірургічного втручання за шкалою Constant — 80 балів, так само й через 3 міс.

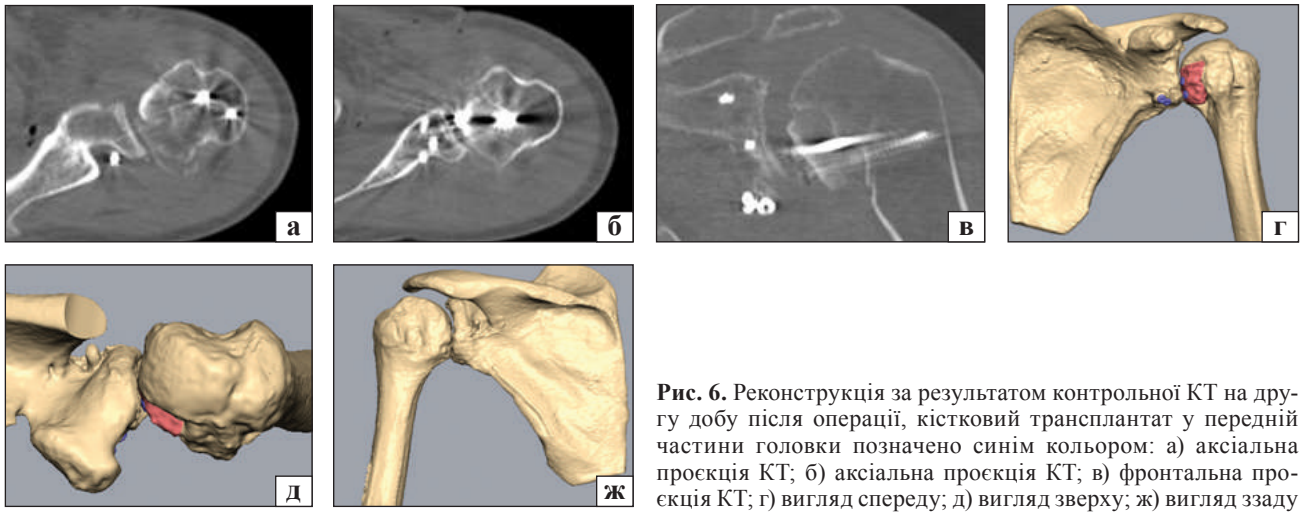

Рис. 6. Реконструкція за результатом контрольної КТ на другу добу після операції, кістковий трансплантат у передній частини головки позначено синім кольором: а) аксіальна проєкція КТ; б) аксіальна проєкція КТ; в) фронтальна проєкція КТ; г) вигляд спереду; д) вигляд зверху; ж) вигляд ззаду

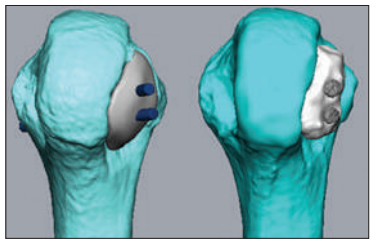

Рис. 7. Аналіз післяопераційної КТ (праворуч) та порівняння результату з передопераційним планом (ліворуч)

Рис. 8. Контрольна рентгенограма через 6 тижнів після оперативного втручання

Таблиця

Відновлення показників загального аналізу крові

Показник	До операції	Термін після операції	
		1 доба	6 тижнів
Лейкоцити, ×109/л	8,2	6,2	4,2
Еритроцити, ×106/мкл	4,61	3,41	4,44
Гемоглобін, г/л	135	123	137
ШОЕ, мм/год	3	15	5
Тромбоцити, ×109/л	310	270	313

Пацієнт був «дуже задоволений» результатом через 3 міс. після операції.

Обговорення

Завдяки передопераційному плануванню в програмі для 3D-моделювання визначено обсяг дефекту, оцінено деформацію плечової кістки й обрано раціональні напрямки для гвинтів. Надрукована модель і навігація дали змогу точно обробити та підготувати кістковий аутотрансплантат і виконати відповідне проведення гвинтів. Ручне його припасування на моделі головки на столі, а не в рані, дозволило краще його адаптувати. Використання планування знизило ризики їхнього неправильного встановлення й дало можливість краще зрозуміти форму гленоїда та головки плечової кістки, а надрукована пластикова модель значно покращила точність адаптації трансплантата. Планування напрямку гвинтів допомагає провести їх точно через щільну кісткову тканину головки плечової кістки, що забезпечує стабільність остеосинтезу.

Наведений клінічний випадок — рідкісний варіант поєднання результату лікування рецидиву передньої нестабільності та застарілого заднього вивиху головки плеча. Можливості 3D-моделювання відкривають подальшу перспективу виготовлення індивідуальних імплантатів для заміщення масивних дефектів головки внаслідок імпресійних переломів типу Hill Sachs.

Висновки

Використання індивідуального тривимірного планування значно полегшило основні етапи втручання за застарілого заднього вивиху головки плечової кістки. Дозволило швидко та зручно підготовити кістковий трансплантат, встановити його в дефект, а надрукована навігація дала змогу виконати стабілізований остеосинтез, що забезпечило високу задоволеність пацієнта й добрий функціональний результат.

Конфлікт інтересів. Автори декларують відсутність конфлікту інтересів.

Список літератури

1. Speer, K. P. (1995). Anatomy and pathomechanics of shoulder instability. *Clinics in sports medicine, 14* (4), 751–760.
2. Liavaag, S., Svenningsen, S., Reikerås, O. A., Enger, M., Fjalestad, T., Pripp, A. H., & Brox, J. I. (2011). The epidemiology of shoulder dislocations in Oslo. *Scandinavian journal of medicine & science in sports, 21* (6), e334–e340.
3. Yeap, J. S., Lee, D. J., Fazir, M., Borhan, T. A., & Kareem, B. A. (2004). The epidemiology of shoulder dislocations in Malaysia. The Medical journal of Malaysia, 59, 19–23.
4. Rowe, C. R. (1956). Prognosis in dislocations of the shoulder. *JBJS, 38*(5), 957–977.
5. McLaughlin, H. L., & MacLellan, D. I. (1967). Recurrent anterior dislocation of the shoulder II. A comparative study. *Journal of Trauma, 7* (2), 191–201. https://doi.org/10.1097/00005373-196703000-00002.
6. Kao, J. T., Chang, C. L., Su, W. R., Chang, W. L., & Tai, T. W. (2018). Incidence of recurrence after shoulder dislocation: a nationwide database study. *Journal of Shoulder and Elbow Surgery, 27* (8), 1519–1525.
7. Bushnell, B. D., Creighton, R. A., & Herring, M. M. (2008). Bony instability of the shoulder. Arthroscopy: The Journal of *Arthroscopic & Related Surgery, 24* (9), 1061–1073.
8. Dumont, G. D., Russell, R. D., & Robertson, W. J. (2011). Anterior shoulder instability: a review of pathoanatomy, diagnosis and treatment. *Current reviews in musculoskeletal medicine, 4,* 200–207.
9. Ahlgren, S. A., Hedlund, T., & Nistor, L. (1978). Idiopathic posterior instability of the shoulder joint: results of operation with posterior bone graft. *Acta Orthopaedica Scandinavica, 49* (6), 600–603.
10. Provencher, M. T., LeClere, L. E., King, S., McDonald, L. S., Frank, R. M., Mologne, T. S., ... & Romeo, A. A. (2011). Posterior instability of the shoulder: diagnosis and management. *The American Journal of Sports Medicine, 39* (4), 874–886. Bigliani, L. U., Weinstein, D. M., Glasgow, M. T., Pollock, R. G., & Flatow, E. L. (1995). Glenohumeral arthroplasty for arthritis after instability surgery. *Journal of Shoulder and Elbow Surgery, 4* (2), 87–94.
11. Paparoidamis, G., Iliopoulos, E., Narvani, A. A., Levy, O., Tsiridis, E., & Polyzois, I. (2021). Posterior shoulder fracture-dislocation: A systematic review of the literature and current aspects of management. *Chinese Journal of Traumatology, 24* (01), 18–24.
12. Longo, U. G., Ciuffreda, M., Locher, J., Casciaro, C., Mannering, N., Maffulli, N., & Denaro, V. (2020). Posterior shoulder instability: a systematic review. *British Medical Bulletin, 134* (1), 34–53.
13. Longo, U. G., Ciuffreda, M., Locher, J., Casciaro, C., Mannering, N., Maffulli, N., & Denaro, V. (2020). Posterior shoulder instability: a systematic review. *British Medical Bulletin, 134* (1), 34–53.

Стаття надійшла до редакції 18.11.2023

USING 3D PRINTING FOR OPEN REDUCTION OF CHRONIC POSTERIOR SHOULDER DISLOCATION (CASE FROM PRACTICE)

M. L. Golovakha [1], S. A. Bondarenko [2]

[1] Zaporizhzhia State Medical University. Ukraine
[2] Clinic «Motor Sich», Zaporizhzhia. Ukraine

✉ Maxim Golovakha, MD, Prof. in Traumatology and Orthopaedics: golovahaml@gmail.com
✉ Stanislav Bondarenko, MD: trauma.bon.s@gmail.com