

УДК 616.717/.718-006-089.843/.844-06-036.8(045)

DOI: <http://dx.doi.org/10.15674/0030-5987202025-15>

Системний огляд і метааналіз результатів модульного й алокомпозитного ендопротезування за умов кістково-суглобових дефектів після резекції пухлин

О. Є. Вирва, Я. О. Головіна, Р. В. Малик, О. О. Головіна

ДУ «Інститут патології хребта та суглобів ім. проф. М. І. Ситенка НАМН України», Харків

Introduction: in order to replace large post-resection defects of long bones, modular endoprostheses (ME), segmental bone allografts and allograft-prosthetic composite (APC) are predominantly used (a technique combining both methods). Objective: to conduct a comparative analysis of studies/papers (according to the literature data) as for using of modular endoprostheses and allograft-prosthetic composite after bone tumor resection. Methods: we have done comparative statistical analysis of the literature data (44 studies) and a meta-analysis of the treatment results of patients with long bone malignant tumors using ME and APC (4 studies). Statistical processing (meta-analysis) of the data was carried out with certified Cochrane Collaboration software Review manager 5.3. Results: a total of 2840 patients were analyzed (comparative analysis). For the statistical analysis, specific criteria were selected: infectious complications, nonunion of allograft and recipient bone, bone fractures, structural fractures (mechanical complications), allograft resorption, functional result according to the MSTS. We have selected 4 comparative studies for functional results (by meta-analysis method) assessment. There are results of 2 techniques for femoral defect replacement: ME and APC. These studies were retrospective, included 157 patients. Conclusions: better functional results and less infection complications were observed at APC technique for proximal humerus replacement compare to ME. The results of both methods of comparative analysis for the proximal femur revealed the absence of hip head dislocation and a significant reduction an infection rates with allograft-prosthetic composite. As a result of the meta-analysis, it has been showed that APC has a statistically significant advantages of these functional results (MSTS score) over the tumor ME for proximal femur tumor surgery procedures. Key words: modular endoprosthesis, allograft-prosthetic composite, postresection bone-joint defects, bone tumors.

Для замещения больших пострезекционных дефектов длинных костей используют модульные эндопротезы, сегментарные костные аллотрансплантаты и алокомпозитное эндопротезирование (АЭ) — методику, объединяющую оба способа. Цель: провести сравнительный анализ разных исследований применения модульного эндопротезирования (МЭ) и АЭ при онкологических заболеваниях длинных костей конечностей. Методы: проведен сравнительный статистический анализ данных литературы (44 исследования) и метаанализ описанных результатов лечения пациентов со злокачественными опухолями длинных костей с использованием методик МЭ и АЭ (4). Статистическая обработка проведена с помощью сертифицированного программного обеспечения Кокрановского сотрудничества Review manager 5.3. Результаты: оценены данные наблюдения за 2 840 больными (сравнительный анализ). Критерии статистического анализа: инфекционные осложнения, отсутствие сращения аллотрансплантата и кости реципиента, переломы костей и конструкций, резорбция аллотрансплантата, функциональный результат по шкале MSTS. Для исследования функциональных результатов (метаанализ) отобраны 4 работы (ретроспективные исследования, 157 пациентов), в которых представлен анализ лечения по методам МЭ и АЭ для замещения дефекта бедренной кости. Выводы: при использовании АЭ для замещения проксимального отдела плечевой кости получены лучшие функциональные результаты и отмечено уменьшение количества инфекционных осложнений, чем при выполнении только МЭ. В случае замещения методом АЭ пострезекционных дефектов проксимального отдела бедренной кости отмечено отсутствие вывихов головки эндопротеза и значительное снижение инфекционных осложнений. В результате проведенного метаанализа установлено, что метод АЭ имеет преимущество над МЭ в соответствии с функциональными результатами по шкале MSTS при лечении опухолей проксимального отдела бедренной кости. Ключевые слова: модульное эндопротезирование, алокомпозитное эндопротезирование, пострезекционные дефекты костей и суставов, опухоли костей.

Ключові слова: модульне ендопротезування, алокомполітне ендопротезування, післярезекційні дефекти кісток та суглобів, пухлини кісток

Вступ

Відновлення масивних післярезекційних дефектів довгих кісток і суглобів — одне з головних завдань, що постає перед онкоортопедом у разі лікування хворих на пухлинні ураження. За останні десятиріччя найбільшого поширення набула методика модульного пухлинного індивідуального ендопротезування. Постійно змінювалися та вдосконалювалися власне конструкції ендопротезів і способи їхньої фіксації. Алопластичне заміщення кісткових дефектів після видалення пухлин — це часто вживаний і досить успішний метод хірургічного лікування пацієнтів із кістковою онкологічною патологією та викликає велику зацікавленість у хірургів як один із методів біорекострукції скелета [1].

Для зменшення частоти ускладнень модульного ендопротезування та з метою покращення якості саме біорекострукції кісткової тканини розроблено методику алокомполітного ендопротезування, яка поєднує в собі ендопротезування та кісткову алопластику структурними сегментарними імплантатами [2]. Вона дає змогу досягти покращеної фіксації прилеглих м'яких тканин і м'язів тощо, отримати кращі функціональні результати.

Матеріал і методи

У роботі проведено порівняльний статистичний аналіз даних літератури (відібрано 44 дослідження) та метааналіз результатів лікування хворих на злоякісні пухлини довгих кісток зі застосуванням методик модульного й алокомполітного ендопротезування (відібрано 4 дослідження). Проаналізовано окремі локалізації, де найчастіше використано вказані методики: проксимальний відділ плечової та стегнової кісток, дистальний відділ стегнової кістки та проксимальний відділ великогомілкової.

Для проведення метааналізу розроблено критерії включення та виключення досліджень згідно з даними літератури (метааналіз досліджень результатів модульного індивідуального й алокомполітного ендопротезування).

Критерії включення:

1. Наявність характеристики хворих (нозологія, вік, стать, локалізація пухлинного процесу);
2. Опис методик лікування хворих (поліхіміотерапія (ПХТ), променева терапія (ПТ), алокомполітне та модульне ендопротезування);

3. Характеристика алотрансплантатів («fresh frozen» або радіаційна обробка);

4. Особливості техніки операцій (вид остеотомії, довжина ніжки ендопротеза, використання додаткових фіксаторів або автотрансплантатів, вид фіксації ендопротезів — цементний/безцементний);

5. Інформація про приживлюваність імплантатів;

6. Відомості про види ускладнень хірургічного лікування.

Критерії виключення:

1. Відсутність оцінювання функціональних та онкологічних результатів;

2. Відсутність опису техніки хірургічного втручання;

3. Публікації на всіх мовах, окрім англійської, російської та української.

Пошук та виявлення джерел

Для пошуку досліджень у літературі використано електронні бази даних: Medline, PubMed, Cochrane Collaboration та реферати дисертаційних досліджень.

Статистична обробка показників

Статистичну обробку (метааналіз) даних було проведено за допомогою сертифікованого програмного забезпечення Кокранівського співробітництва Review manager 5.3. Функціональні результати опрацьовано за методом, який базується на бінарних даних. Проаналізовано 4 праці, в яких проведено статистичне порівняльне дослідження результатів модульного й алокомполітного ендопротезування. Види ускладнень ендопротезування в разі хірургічного лікування хворих на пухлини довгих кісток розподілено згідно з класифікацією Henderson [3].

Ускладнення типу 1 — м'якотканинні порушення внаслідок хірургічного лікування. Виділяють підтипи цього ускладнення: 1А — порушення функції, 1В — покривних м'яких тканин. Функціональні 1А ускладнення можуть реалізуватися в нестабільність прооперованого суглоба (вивих) і зв'язкового апарата, порушення точок прикріплення м'язів до ендопротеза. Покривні ускладнення 1В — це асептичне розходження країв рани.

Тип 2 — асептична нестабільність ендопротеза, яка виникає з різноманітних причин, а саме: невідповідність розмірів і параметрів кістки, порушення хірургічної техніки з або без використання кісткового цементу, агресивна дія продуктів

знос матеріалів пари тертя шарніра ендопротеза на зону контакту «ендопротез – кістка» тощо.

Тип 3 — структурні порушення цілості ендопротеза. Підтип 3А — поламання ендопротеза, 3В — перипротезні переломи кістки із необхідністю ревізійного ендопротезування.

Тип 4 — інфекційні ускладнення.

Тип 5 — локальний рецидив пухлинного процесу, розділений на підтипи 5А (локальний рецидив у м'яких тканинах) та 5В (у кістці).

Тип 6 — ускладнення, які виникають у пацієнтів із незакінченим ростом скелета. Підтип 6А — порушення функціонування накісткової зони з утворенням поздовжніх або кутових деформацій, 6В — дисплазія суглоба, спричинена функціонуванням ендопротеза.

Для подальшого аналізу результатів лікування хворих ми виділили такі критерії: середній вік хворих, функціональні результати (за шкалами MSTS, TESS, EFS), механічні (типи 2 та 3 за класифікацією Henderson) й інфекційні ускладнення.

Для статистичної обробки ускладнень методик ендопротезування застосовано метод метааналізу, який базується на неперервних даних. Вживаність конструкцій проаналізовано за допомогою способу, який ураховує час до настання події. Для більшої наочності висновків аналітичного дослідження Кокранівське товариство розробило стандарт графічного зображення результатів метааналізу — форест-графік. Згідно з даними, які на ньому отримано інтерпретували результати дослідження [4].

Результати та їх обговорення

Характеристика хворих. У статистичне дослідження (порівняльний аналіз) включено 44 роботи з аналізу результатів лікування пацієнтів із пухлинами довгих кісток верхньої та нижньої кінцівок методами модульного чи алокомпозитного ендопротезування. Загалом проаналізовано результати спостереження за 2 840 хворими. Серед виявлених нозологій переважали: остеогенна саркома, хондросаркома, саркома Юїнга. За локалізацією патологічного пухлинного вогнища хворі розподілялися так: проксимальний відділ плечової кістки — 1 690 осіб (59,5 %) у 12 дослідженнях, проксимальний відділ стегнової кістки — 521 (18,3 %) у 18, дистальний відділ стегнової та проксимальний відділ великогомілкової кісток — 629 (22,2 %) у 14. Усім хворим зі злоякісними пухлинами кісток проводили поліхіміотерапію, а інколи — променеву терапію. Основними хірургічними техніками зі заміщення

післярезекційних дефектів довгих кісток і суглобів були: алокомпозитне та модульне ендопротезування, артикулююча алопластика. Алотрансплантати, які використано у всіх досліджених групах хворих, заготовлені або за допомогою свіжого глибокого заморожування — «fresh frozen», або радіаційної обробки — «irradiation». У разі виконання алокомпозитного ендопротезування застосовували переважно поперечну, ступінчасту та косу остеотомії (211 випадків). Конструктивно ендопротези були з довгими та короткими інтрамедулярними ніжками. У всіх випадках використання коротких ніжок додатково фіксували алотрансплантат до кістки реципієнта накістковою пластиною. Майже завжди фіксацію ніжки ендопротеза в алотрансплантаті виконано за допомогою кісткового цементу (метилметакрилату), фіксацію в кістці реципієнта — безцементно або на кістковому цементі. Лише у 2 роботах повідомлено про повністю безцементну фіксацію ніжки ендопротеза в алотрансплантаті та кістці реципієнта.

У разі застосування артикулюючого алотрансплантата для його фіксації використано довгу інтрамедулярну ніжку (часто інтрамедулярні стрижні).

У разі заміщення післярезекційних дефектів довгих кісток модульними ендопротезами завжди встановлювали довгі ніжки ендопротезів із цементною або безцементною фіксацією.

Для проведення статистичного аналізу обрано конкретні критерії: інфекційні ускладнення, відсутність зрощення алотрансплантата з кісткою реципієнта, переломи кісток і конструкцій (механічні ускладнення), резорбція алотрансплантата, функціональний результат за шкалою Північно-Американського Товариства Пухлин Опорно-М'язової Системи (MSTS Score).

Проксимальний відділ плечової кістки

Функціональний успіх реконструкції масивних дефектів верхньої третини плечової кістки залежить від обсягу уражених м'язів (обертальної манжети та дельтоподібного м'яза), а також залучення до пухлинного процесу *n. axillaris*. Видалення цих м'язів та ушкодження нервових структур призводить до погіршення функціональних результатів і підвищення ризику розвитку вивихів головки плечової кістки в післяопераційному періоді. М. Kassab і співавт. [5] показали, що гленохумеральна нестабільність є найчастішим ускладненням після реконструкції проксимального відділу плечової кістки та становить 37,9 % від усіх випадків (29). Другим за частотою ускладненням ендопротезування є інфекція.

Для запобігання цього розроблено ендопротези зі срібним покриттям і «Trevira tube» (Німеччина), що покриває ендопротез. До «Trevira tube» під час операції прикріплюють м'язи, які залишилися після резекції пухлини. Вони міцно зростаються з цим матеріалом, що дає змогу максимально якісно відновити функцію. J. Schmolders і співавт. [6] у результаті застосування ендопротезів зі срібним покриттям лише в одному випадку серед 30 виявили інфекційне ускладнення. У 15 пацієнтів застосовано «Trevira tube» і лише в 10 % (3 випадки) спостерігали сублюксацію головки плечової кістки (табл. 1).

У разі, коли під час планування хірургічного втручання можливе збереження обертальної манжети, перевагу віддають методу алокомполітного ендопротезування після резекційного дефекту проксимального відділу плечової кістки. Застосування цієї методики дозволяє зберегти функцію плечового суглоба та запобігти розвитку його нестабільності. С. Lazerges і співавт. [9] навели 6 випадків застосування реверсного алокомполітного ендопротеза проксимального відділу плечової кістки. Через 5,9 року лише в одного пацієнта зафіксовано вивих головки плечової кістки, що обумовило виконання ревізійного хірургічного втручання. Функціональний результат за шкалою MSTS становив 73 % (табл. 2).

Таким чином, після хірургічних втручань (модульне й алокомполітне ендопротезування) згідно з аналізом результатів MSTS і наявності інфекційних ускладнень кращі показники визначено за умов застосування методики алокомполітного ендопротезування.

Проксимальний відділ стегнової кістки

Одним із найчастіших ускладнень ендопротезування проксимального відділу стегнової кістки є вивих головки ендопротеза. Це пов'язано з тим, що зазвичай, пухлини цієї локалізації часто мають великі розміри, та під час операції разом із ними видаляється значний масив м'язів, які її оточують. Для запобігання цього

ускладнення Т. Ueda і співавт. [17] використали нероз'ємний «constrained» шарнір тотального мегаендопротеза кульшового суглоба. У цьому дослідженні виявлено 4 (16 %) випадки вивиху серед 25 хворих, яким застосовано вказану методику. Інфекційні ускладнення — друга важлива та найскладніша проблема мегаендопротезування. Завдяки використанню срібного покриття ендопротезів їхню кількість було зменшено. Зокрема, J. Hardes і співавт. [18] у своїй роботі повідомили, що встановили 51 хворому ендопротези з покриттям зі срібла та 74 — ендопротези з титану. Аналізуючи результат зафіксовано, що інфекційні ускладнення спостерігали менше у групі з ендопротезами зі срібним покриттям — 5,9 %, ніж із титановими ендопротезами без покриття — 17,9 %.

Із дослідження J. Parvizi і співавт. [19] відомо, що з метою уникнення перипротезних переломів та (або) переломів конструкцій мегаендопротезів необхідно в процесі планування хірургічного втручання враховувати довжину резекції кістки. Якщо після резекції стегнової кістки прогнозовано залишається надто коротка її частина, перевагу слід віддавати встановленню тотального ендопротеза (табл. 3).

За умов використання методики алокомполітного ендопротезування часто виникають такі ускладнення як інфекційні ураження, відсутність зрощення алотрансплантата й кістки реципієнта, резорбція алотрансплантата, перипротезні переломи. Тому під час встановлення показань до цієї методики хірургічного втручання враховують вік хворого, нозологічну форму пухлини та її розміри (табл. 4).

У процесі порівняльного аналізу результатів обох методик заміщення після резекційних дефектів проксимального відділу стегнової кістки було встановлено відсутність вивихів головки ендопротеза та значне зменшення інфекційних ускладнень за умов алокомполітного ендопротезування.

Таблиця 1

Порівняльний аналіз результатів ендопротезування дефектів проксимального відділу плечової кістки за даними літератури

Автор	Кількість хворих	Середній вік (роки)	Функціональний результат (%)	Ускладнення	
				механічне	інфекційне
A. Dubina і співавт. [7]	761	45	MSTS 74	17,0 %	4,0 %
J. Schmolders і співавт. [6]	30	41	EFS 20	2 (6,6 %) підвивиха; 1 (3,3 %) вивих; 3 (10,0 %) переломи	1 (3,3 %)
J. A. Magulanda і співавт. [8]	16	51	—	0	1 (6,3 %)

Таблиця 2

Порівняльний аналіз результатів алокомпозитного ендопротезування дефектів проксимального відділу плечової кістки за даними літератури

Автор	Кількість хворих	Середній вік (роки)	Функціональний результат (%)	Ускладнення	
				механічне	інфекційне
P. Ruggieri і співавт. [10]	14	35,0	MSTS 77,00	3 (21,4 %) переломи алотрансплантата; 2 (14,2 %) переломи металокопункції	2 (14,2 %)
A. Abden і співавт. [11]	36	23,0	MSTS 26,00	1 (2,7 %) вивих	0
A. W. Black і співавт. [12]	6	40,7	MSTS 74,00	1 (16,6 %) відсутність зрощення; 1 (16,6 %) перелом імплантата	0
A. Chacon і співавт. [13]	25	—	ASES 69,40	2 (8,0 %) вивихи; 1 (4,0 %) перелом алотрансплантата	0
M. Kassab і співавт. [5]	29	—	MSTS 72,60	1 (3,4 %) нестабільність	0
C. Lazerges і співавт. [9]	6	65,5	MSTS 73,00	1 (16,6 %) відсутність зрощення	0
B. K. Potter і співавт. [14]	49	48,5	MSTS 71,00	65,0 %	0
	17 — артикулюючий алокомпозит		MSTS 79,00	44,0 %	
	16 — алокомпозитне ендопротезування		MSTS 69,00	44,0 % (усіх ускладнень)	
T. Tennis і співавт. [15]	693	57,0	FS 50,00–78,00	0,0–15,0 %	0
	143 — артикулюючий алокомпозит		57,00–91,00	19,0–79,0 %	
	132 — алокомпозитне ендопротезування		61,00–77,00	4,5–85,0 %	
Z. Wang і співавт. [16]	26	—	MSTS 24,58	5 (19,2 %) резорбцій алотрансплантата	0
	12 — артикулюючий алокомпозит		MSTS 27,00	3 (11,5 %) переломи ендопротеза	
	7 — алокомпозитне ендопротезування		MSTS 22,50	0	
	7 — ендопротезування				

Дистальний відділ стегнової кістки

Модульним та індивідуальним ендопротезам із цементною або безцементною фіксацією ніжок зі з'єднанням за типом блокоподібного суглоба «hinge» надається перевага в разі ураження пухлинним процесом у ділянці колінного суглоба. Застосування зазначеної методики сприяє ранній функції колінного суглоба та всієї кінцівки загалом.

Проксимальний відділ великогомілкової кістки

У разі ендопротезування проксимального відділу великогомілкової кістки найбільшим питанням стає фіксація та відновлення розгинального апарата стегна, що впливає на подальшу функцію

колінного суглоба та загальну опороспроможність кінцівки. V. Titus [32] описував власну методику рефіксації зв'язки наколінка до пористого відділу ендопротеза за допомогою серкляжних швів. Через 4 роки лише в одному (10 %) випадку з 10 відбулося ушкодження розгинального апарата. G. Calori і співавт. [33] для реконструкції зв'язки наколінка використали чотириголовий м'яз і його фасцію або медіальну головку *m. gastrocnemius*. Серед 9 пацієнтів у цьому дослідженні лише в одного (11,1 %) зафіксовано розрив розгинального апарата. У разі ендопротезування проксимального відділу великогомілкової кістки інфекційні ускладнення також є однією з найважливіших і, ймовірно,

найскладніших проблем. У таких випадках, окрім використання ендопротезів зі срібним покриттям, Н. Chim і співавт. [34] рекомендують м'язову пластику дефектів м'яких тканин по передній поверхні проксимального відділу гомілки під час первинного ендопротезування. Методика дає змогу знизити кількість інфекційних ускладнень. Під час поглибленого аналізу використання цементної та безцементної фіксації ніжки ендопротеза у великогомілкової кістці встановлено, що 5-річна приживлюваність безцементних ендопротезів вища (94 %), ніж цементних (75 %) [35] (табл. 5).

Застосування алокомпозитного ендопротезування в ділянках дистального відділу стегнової та проксимального відділу великогомілкової кісток немає достовірної переваги перед модульним

ендопротезуванням як у функціональних результатах, так і з приводу інфекційних ускладнень (табл. 6).

Результати метааналізу

Для дослідження функціональних результатів нами відібрано 4 роботи порівняльного аналізу результатів 2 методик заміщення дефекту стегнової кістки: модульного пухлинного й алокомпозитного ендопротезування. Усі дослідження були ретроспективними. Усього включено інформацію щодо 157 хворих [48–51].

У кожній праці вказано перевагу методу алокомпозитного ендопротезування над модульним у показнику віддалених функціональних результатів лікування, при цьому в 3 із 4 робіт вона є статистично достовірною. Індекс гетерогенності між використаними дослідженнями склав 72 % ($p < 0,05$),

Таблиця 3

Порівняльний аналіз результатів ендопротезування дефектів проксимального відділу стегнової кістки за даними літератури

Автор	Кількість хворих	Середній вік (роки)	Функціональний результат за шкалою MSTS (%)	Ускладнення	
				механічне	інфекційне
G. S. Gosal і співавт. [20]	11	32,0	74,0	0	0
P. Ruggieri і співавт. [21]	23	21,0	66,0	1 (4,3 %) перелом конструкції	1 (4,3 %)
T. Ueda і співавт. [17]	25	44,0	55,0	4 (16,0 %) нестабільності	8 (32,0 %)
J. Bruns і співавт. [22]	25	40,1	24,9	1 (4,0 %) нестабільність; 1 (4,0 %) вивих	1 (4,0 %)
A. Bertani і співавт. [23]	23	65,0	16,2	1 (4,3 %) нестабільність	2 (8,6 %)
T. Calabro і співавт. [24]	109	60,0	21,0	0	5,8 %
P. K. Tan і співавт. [25]	17	—	78,3	2 (11,7 %) вивихи	7 (41,0 %)

Таблиця 4

Порівняльний аналіз результатів алокомпозитного ендопротезування дефектів проксимального відділу стегнової кістки за даними літератури

Автор	Кількість хворих	Середній вік (роки)	Функціональний результат (%)	Ускладнення	
				механічне	інфекційне
B. M. McGoveran і співавт. [26]	16	51	TESS 71,2	0	3 (18,8 %)
D. Donati і співавт. [27]	27	32	MTSS: відміно — 73,0; добре — 18,0; задовільно — 9,0	1 (3,7 %) незрощення; 1 (3,7 %) перелом	1 (3,7 %)
A. Langlias і співавт. [28]	21	38	MSTS 77,0	4 (19,0 %) резорбції; 4 (19,0 %) відсутності зрощення	0
L. Min і співавт. [29]	28	—	MSTS 26,5	3 (10,7 %) відсутності зрощення; 1 (3,5 %) перелом	0
Z. M. Ye і співавт. [30]	12	—	EFS 23,4	0	0
S. Subhadrabandhu і співавт. [31]	10	36	MSTS 89,3	1 (10,0 %) перелом	0

тому для порівняння отриманих показників середніх значень функціональних результатів використано модель випадкових ефектів.

Сумарно під час метааналізу отримано показники про статистично достовірну перевагу функціональних результатів за шкалою MSTS алокомполітного ендпротезування над методом модульного ендпротезування у разі лікування пухлин проксимального відділу стегнової кістки. Сумарний ефект $Z = 4,06$; $p < 0,0001$ (рис. 1).

Для подальшого статистичного аналізу відібрано 2 праці відповідно до порівняльного аналізу даних щодо виникнення інфекційних ускладнень у разі використання вказаних методів заміщення дефекту проксимального відділу стегнової кістки.

Не виявлено різниці за частотою виникнення інфекційних ускладнень між групами. Індекс гетерогенності між використаними дослідженнями склав 0 % ($p > 0,05$), тому для порівняння даних щодо ймовірності розвитку цих ускладнень ми використали модель фіксованих ефектів.

Таблиця 5

Порівняльний аналіз результатів алокомполітного ендпротезування дефектів дистального відділу стегнової та проксимального відділу великогомілкової кісток за даними літератури

Автор	Кількість хворих	Середній вік (роки)	Функціональний результат за шкалою MSTS (%)	Ускладнення	
				механічне	інфекційне
J. Bruns і співавт. [22]	25	40,1	24,9	11 (44,0 %) нестабільностей; 2 (8,0 %) порушення розгинального апарата	0
I. Puyas і співавт. [36]	48	24,0	21,0	2 (4,1 %) нестабільності	6 (12,5 %)
E. Pala і співавт. [37]	247	32,0	81,0	14 (5,6 %) нестабільностей	23 (9,3 %)
E. R. Ahlmann і співавт. [38]	6	42,0	90,0	0	0
C. C. Hu і співавт. [35]	—	40,3	25,2	5 нестабільностей цементних ніжок; 5 переломів ендпротеза	7
E. L. Staals і співавт. [39]	15	8,0	81,0	1 (6,6 %) нестабільність	1 (6,6 %)
M. N. Zimel і співавт. [40]	27	30,0	27,0	3 (11,1 %) переломи ендпротеза	4 (14,8 %)
V. Titus [32]	10	48,0	82,0	0	2 (20,0 %)
W. H. Cho і співавт. [41]	62	26,0	24,2	0	16 (25,8 %)

Таблиця 6

Порівняльний аналіз результатів модульного ендпротезування дефектів дистального відділу стегнової та проксимального відділу великогомілкової кісток за даними літератури

Автор	Кількість хворих	Середній вік (роки)	Функціональний результат за шкалою MSTS (%)	Ускладнення	
				механічне	інфекційне
B. S. Moon і співавт. [42]	12	19,0	90,0	3 (25,0 %) відсутності зрощення	3 (25,0 %)
G. L. Farfali et al. [43]	86	35,0	25,0	3 (3,4 %) переломи, 2 (2,3 %) нестабільності, 1 (1,1 %) відсутність зрощення	8 (9,3 %)
R. M. Wilkins і співавт. [44]	4	17,0	62,0	0	0
D. Donati і співавт. [45]	62	24,0	65,0	2 (3,2 %) нестабільності	15 (24,0 %)
N. F. Gilbert і співавт. [46]	12	34,5	81,0	0	1
D. G. Jeon і співавт. [47]	13	26,0	23,6	1 (7,6 %) нестабільність; 4 (30,8 %) відсутності зрощення	3 (23,0 %)

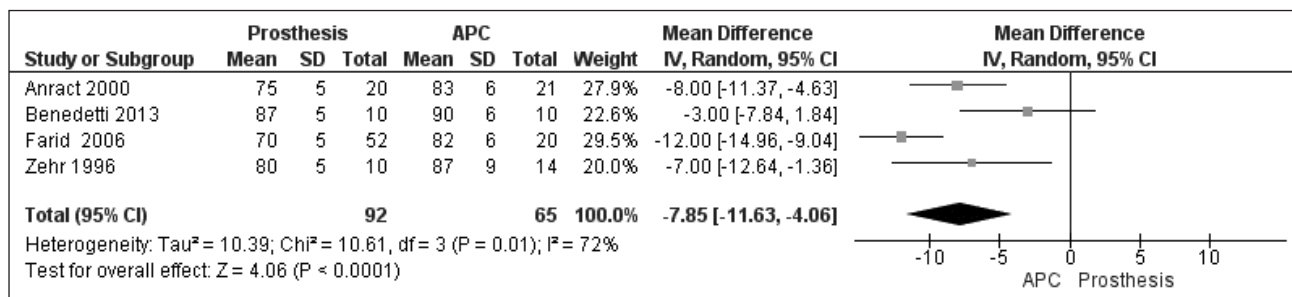


Рис. 1. Початкові дані та форест-графік результатів метааналізу даних функціональних результатів лікування пацієнтів методами модульного й алокомполітного ендпротезування

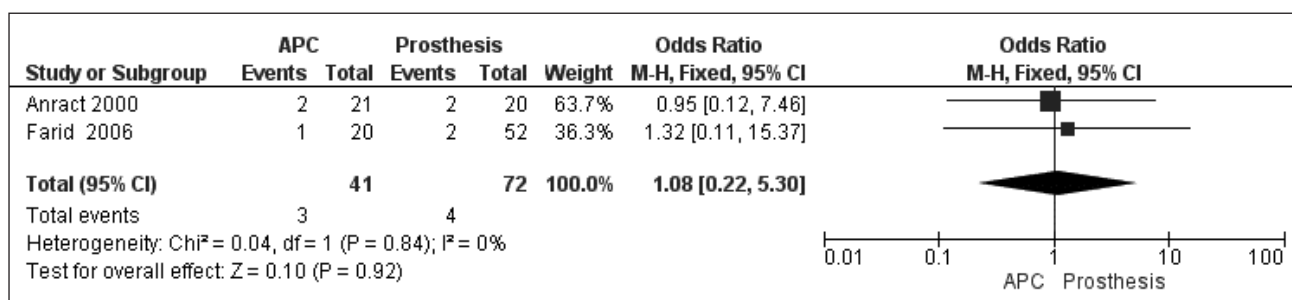


Рис. 2. Початкові дані та форест-графік результатів метааналізу методом відношення шансів виникнення інфекційного ускладнення у випадках лікування пацієнтів із використанням модульного або алокомполітного ендпротезування

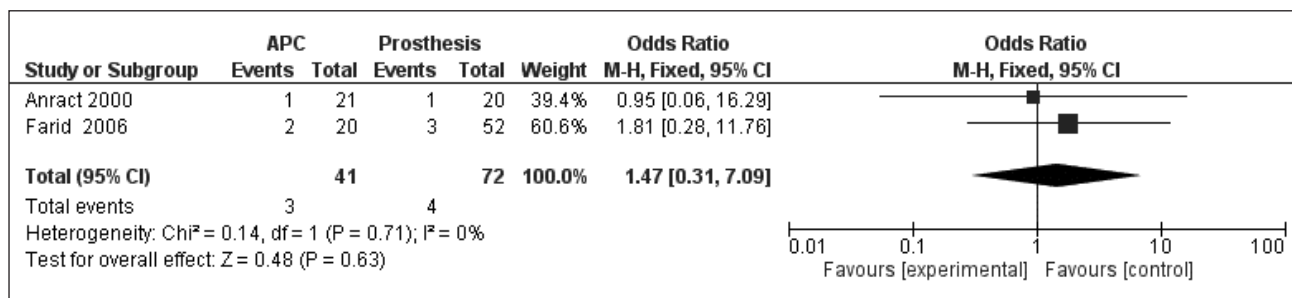


Рис. 3. Початкові дані та форест-графік результатів метааналізу методом відношення шансів виникнення нестабільності кульшового суглоба (вивиху ендпротеза) у лікуванні пацієнтів методами модульного й алокомполітного ендпротезування

У результаті метааналізу сумарно ми не отримали статистично достовірну різницю щодо ризику виникнення інфекційних ускладнень у разі виконання алокомполітного чи модульного ендпротезування під час лікування пухлин проксимального відділу стгнної кістки. Це підтверджується сумарним ефектом метааналізу $Z = 0,10$; $p = 0,92$ (рис. 2).

Для статистичного аналізу відібрано 2 дослідження за порівняльним аналізом даних щодо виникнення нестабільності кульшового суглоба в разі використання вказаних методів заміщення дефекту проксимального відділу стгнної кістки.

У кожному дослідженні різниця в частоті виникнення нестабільності кульшового суглоба між групами відсутня. Індекс гетерогенності між

дослідженнями становив 0 % ($p > 0,05$), тому для порівняння отриманих даних щодо шансів виникнення нестабільності кульшового суглоба використано модель фіксованих ефектів.

Сумарно в результаті метааналізу не вдалось отримати статистично достовірну різницю по відношенню шансів виникнення нестабільності кульшового суглоба в разі використання алокомполітного чи модульного ендпротезування в лікуванні пухлин проксимального відділу стгнної кістки. Сумарний ефект метааналізу це підтверджує: $Z = 0,48$; $p = 0,63$ (рис. 3) [52].

Висновки

Під час проведеного порівняльного аналізу результатів хірургічного лікування хворих на пухлинні ураження довгих кісток і суглобів

встановлено, що за умов застосування методики алокомполітного ендопротезування для заміщення проксимального відділу плечової кістки отримано кращі функціональні результати (до 79 % за MSTS) та зменшено кількість інфекційних ускладнень (усього 0,2 %) порівняно з виконанням лише модульного ендопротезування (13,5 % — інфекційні ускладнення, функціональні результати за MSTS — до 75 %).

Порівняльний аналіз результатів обох методик заміщення післярезекційних дефектів проксимального відділу стегнової кістки показав відсутність вивихів головки ендопротеза та значне зменшення інфекційних ускладнень у разі алокомполітного ендопротезування (3,5 % проти 10,7 % за умов модульного ендопротезування).

Застосування алокомполітного ендопротезування в зонах дистального відділу стегнової кістки та проксимального відділу великогомілкової не мало достовірної переваги перед модульним ендопротезуванням за функціональними результатами та частотою виникнення інфекційних ускладнень. У цій ділянці виконання міопластики та первинної шкірної пластики знижує відсоток інфекційних ускладнень у разі здійснення обох методик заміщення післярезекційних дефектів кісток, які утворюють колінний суглоб.

У результаті проведеного метааналізу встановлено, що метод алокомполітного ендопротезування має статистично достовірну перевагу за функціональними результатами за шкалою MSTS над методом модульного ендопротезування у разі лікування пухлин проксимального відділу стегнової кістки (сумарний ефект $Z = 4,06$; $p < 0,0001$).

Конфлікт інтересів. Автори декларують відсутність конфлікту інтересів.

Список літератури

1. Вырва О. Е. Костная аллопластика при хирургическом лечении пациентов с опухолями длинных костей / О. Е. Вырва, Я. А. Головина, Р. В. Малык // Клиническая онкология. — 2017. — № 2 (26). — С. 12–17.
2. Вырва О. Е. В. Аллокомполітне ендопротезування при хирургическом лечении пациентов со злокачественными опухолями длинных костей (обзор литературы) / О. Е. Вырва, Я. А. Головина, Р. В. Малык // Ортопедия, травматология, протезирование. — 2015. — № 2 (599). — С. 120–125. — DOI: 10.15674/0030-598720152120-125.
3. Classification of failure of limb salvage after reconstructive surgery for bone tumours / E. R. Henderson, M. I. O'Connor, P. Ruggieri [et al.] // The Bone & Joint Journal. — 2014. — Vol. 96-B (11). — P. 1436–1440. — DOI: 10.1302/0301-620x.96b11.34747.
4. Тихова Г. П. Графический портрет результатов метаанализа / Г. П. Тихова // Регионарная анестезия и лечение острой боли. — 2013. — Т. VII, № 2. — С. 48–52.
5. Twenty-nine shoulder reconstructions after resection of the proximal humerus for neoplasm with a mean 7-year follow-up / M. Kassab, V. Dumaine, A. Babinet [et al.] // Revue de chirurgie orthopedique et reparatrice de l'appareil moteur. — 2005. — Vol. 91 (1). — P. 15–23. — DOI: 10.1016/s0035-1040(05)84271-0.
6. Silver-coated endoprosthesis replacement of the proximal humerus in case of tumour—is there an increased risk of periprosthetic infection by using a trevira tube? / J. Schmolders, S. Koob, P. Schepers [et al.] // International Orthopaedics. — 2017. — Vol. 41 (2). — P. 423–428. — DOI: 10.1007/s00264-016-3329-6.
7. What is the optimal reconstruction option after the resection of proximal humeral tumors? A systematic review / A. Dubina, B. Shiu, M. Gilotra [et al.] // The Open Orthopaedics Journal. — 2107. — Vol. 11 (1). — P. 203–211. — DOI:10.2174/1874325001711010203.
8. Proximal and total humerus reconstruction with the use of an aortograft mesh / G. A. Marulanda, E. Henderson, D. Cheong, G. D. Letson // Clinical Orthopaedics and Related Research. — 2010. — Vol. 468 (11). — P. 2896–2903. — DOI:10.1007/s11999-010-1418-1.
9. Composite reverse shoulder arthroplasty can provide good function and quality of life in cases of malignant tumour of the proximal humerus / C. Lazerges, L. Dagneaux, B. Degeorge [et al.] // International Orthopaedics. — 2017. — Vol. 41 (12). — P. 2619–2625. — DOI: 10.1007/s00264-017-3538-7.
10. Preliminary results after reconstruction of bony defects of the proximal humerus with an allograft resurfacing composite / P. Ruggieri, A. F. Mavrogenis, G. Guerra, M. Mercuri // The Journal of Bone and Joint Surgery. British volume. — 2011. — Vol. 93 (8). — P. 1098–1103. — DOI: 10.1302/0301-620X.93B8.26011.
11. Allograft-prosthesis composite reconstruction of the proximal part of the humerus: functional outcome and survivorship / A. Abdeen, B. H. Hoang, E. A. Athanasian [et al.] // The Journal of Bone and Joint Surgery. American Volume. — 2009. — Vol. 91 (10). — P. 2406–2415. — DOI: 10.2106/jbjs.h.00815.
12. Black A. W. Treatment of malignant tumors of the proximal humerus with allograft-prosthesis composite reconstruction / A. W. Black, R. M. Szabo, R. M. Titelman // Journal of Shoulder and Elbow Surgery. — 2007. — Vol. 16 (5). — P. 525–533. — DOI: 10.1016/j.jse.2006.12.006.
13. Revision arthroplasty with use of a reverse shoulder prosthesis-allograft composite / A. Chacon, N. Virani, R. Shannon [et al.] // The Journal of Bone and Joint Surgery. American Volume. — 2009. — Vol. 91 (1). — P. 119–127. — DOI: 10.2106/JBJS.H.00094.
14. Proximal humerus reconstructions for tumors / B. K. Potter, S. C. Adams, J. D. Pitcher Jr [et al.] // Clinical Orthopaedics and Related Research. — 2009. — Vol. 467 (4). — P. 1035–1041. — DOI: 10.1007/s11999-008-0531-x.
15. Outcome after reconstruction of the proximal humerus for tumor resection: a systematic review / T. Teunis, S. P. Nota, F. J. Hornicek [et al.] // Clinical Orthopaedics and Related Research. — 2014. — Vol. 472 (7). — P. 2245–2253. — DOI: 10.1007/s11999-014-3474-4.
16. Functional outcomes and complications of reconstruction of the proximal humerus after intra-articular tumor resection / Z. Wang, Z. Guo, J. Li [et al.] // Orthopaedic Surgery. — 2010. — Vol. 2 (1). — P. 19–26. — DOI: 10.1111/j.1757-7861.2009.00058.x.
17. Constrained total hip megaprosthesis for primary periacetabular tumors / T. Ueda, S. Kakunaga, S. Takenaka [et al.] // Clinical Orthopaedics and Related Research. — 2013. — Vol. 471 (3). — P. 741–749. — DOI: 10.1007/s11999-012-2625-8.
18. Reduction of periprosthetic infection with silvercoated megaprotheses in patients with bone sarcoma / J. Harges, C. von Eiff, A. Streitberger [et al.] // Journal of Surgical Oncology. — 2010. — Vol. 101 (5). — P. 389–395. — DOI:10.1002/jso.21498.
19. Proximal femoral replacement in patients with non-neoplastic conditions / J. Parvizi, T. D. Tarity, N. Slenker, [et al.] // The Journal of Bone and Joint Surgery. American Volume. —

2007. — Vol. 89 (5). — P. 1036–1043. — DOI: 10.2106/00004623-200705000-00016.
20. Gosal G. S. Long-term outcome of endoprosthetic replacement for proximal femur giant cell tumor / G. S. Gosal, A. Boparai, G. S. Makkar // *Nigerian Journal of Surgery*. — 2015. — Vol. 21 (2). — P. 143–145. — DOI: 10.4103/1117-6806.162583.
 21. Local recurrence, survival and function after total femur resection and megaprosthesis reconstruction for bone sarcomas / P. Ruggieri, G. Bosco, E. Pala [et al.] // *Clinical Orthopaedics and Related Research*. — 2010. — Vol. 468 (11). — P. 2860–2866. — DOI: 10.1007/s11999-010-1476-4.
 22. Cementless fixation of megaprotheses using a conical fluted stem in the treatment of bone tumours / J. Bruns, G. Delling, H. Gruber [et al.] // *The Journal of Bone and Joint Surgery. British volume*. — 2007. — Vol. 89 (8). — P. 1084–1087. — DOI: 10.1302/0301-620x.89b8.19236.
 23. Total hip arthroplasty in severe segmental femoral bone loss situations: use of a reconstruction modular stem design (JVC IX). Retrospective study of 23 cases / A. Bertani, M. Helix, M. L. Louis [et al.] // *Orthopaedics & Traumatology: Surgery & Research*. — 2009. — Vol. 95 (7). — P. 491–497. — DOI: 10.1016/j.otsr.2009.07.011.
 24. Reconstruction of the proximal femur with a modular resection prosthesis / T. Calabro, R. Van Rooyen, I. Piraino [et al.] // *European Journal of Orthopaedic Surgery & Traumatology*. — 2016. — Vol. 26 (4). — P. 415–421. — DOI: 10.1007/s00590-016-1764-0.
 25. Tan P. K. Functional outcome study of mega-endoprosthetic reconstruction in limbs with bone tumour surgery / P. K. Tan, M. H. Tan // *Annals of the Academy of Medicine of Singapore*. — 2009. — Vol. 38 (3). — P. 192–196.
 26. Evaluation of the allograft prosthesis composite technique for proximal femoral reconstruction after resection of a primary bone tumour / B. M. McGovern, A. M. Davis, A. E. Gross, R. S. Bell // *Canadian Journal of Surgery*. — 1999. — Vol. 42 (1). — P. 37–45.
 27. Proximal femur reconstruction by an allograft prosthesis composite / D. Donati, S. Giacomini, E. Gozzi, M. Mercuri // *Clinical Orthopaedics and Related Research*. — 2002. — Vol. 394. — P. 192–200. — DOI: 10.1097/00003086-200201000-00023.
 28. Long-term results of allograft composite total hip prostheses for tumors / F. Langlais, J. C. Lambotte, P. Collin, H. Thomazeau // *Clinical Orthopaedics and Related Research*. — 2003. — Vol. 414. — P. 197–211. — DOI: 10.1097/01.blo.0000079270.91782.23.
 29. Cemented allograft-prosthesis composite reconstruction for the proximal femur tumor / L. Min, F. Tang, H. Duan [et al.] // *OncoTargets and Therapy*. — 2015. — Vol. 8. — Article ID: 2261. — DOI: 10.2147/ott.s85788.
 30. Repairing bone and joint defect after tumorexcision with allograft/prosthetic composite arthroplasty: zhejiang da xuebao / Z. M. Ye, W. X. Li, D. S. Yang, H. M. Tao // *Yi xue ban J Zhejiang Univ Med Sci*. — 2005. — Vol. 34 (5). — P. 400–404.
 31. Frozen autograft prosthesis composite reconstruction in malignant bone tumors / S. Subhadrabandhu, A. Takeuchi, N. Yamamoto [et al.] // *Orthopedics*. — 2015. — Vol. 38 (10). — P. e911–e918. — DOI: 10.3928/01477447-20151002-59.
 32. Titus V. Mark clayler protecting a patellar ligament reconstruction after proximal tibial resection a simplified approach / V. Titus, M. Clayler // *Clinical Orthopaedics and Related Research*. — 2008. — Vol. 466 (7). — P. 1749–1754. — DOI: 10.1007/s11999-008-0239-y.
 33. Reconstruction of patellar tendon following implantation of proximal tibia megaprosthesis for the treatment of post-traumatic septic bone defects / G. Calori, E. L. Mazza, L. Vaienti [et al.] // *Injury*. — 2016. — Vol. 47. — P. S77–S82. — DOI: 10.1016/s0020-1383(16)30843-9.
 34. Optimizing the use of local muscle flaps for knee megaprosthesis coverage / H. Chim, B. K. Tan, H.M. Tan [et al.] // *Annals of Plastic Surgery*. — 2007. — Vol. 59 (4). — P. 398–403. — DOI: 10.1097/01.sap.0000258955.27987.17.
 35. Superior survivorship of cementless vs cemented diaphyseal fixed modular rotating-hinged knee megaprosthesis at 7 years' follow-up / C. C. Hu, S. Y. Chen, C. C. Chen [et al.] // *The Journal of Arthroplasty*. — 2017. — Vol. 32 (6). — P. 1940–1945. — DOI: 10.1016/j.arth.2016.12.026.
 36. Modular megaprosthesis for distal femoral tumors / I. Ilyas, A. Kurar, P. G. Moreau, D. A. Younge // *International Orthopaedics*. — 2001. — Vol. 25 (6). — P. 375–377. — DOI: 10.1007/s002640100290.
 37. Survival of modern knee tumor megaprotheses: failures, functional results, and a comparative statistical analysis / E. Pala, G. Trovarelli, T. Calabro [et al.] // *Clinical Orthopaedics and Related Research*. — 2015. — Vol. 473 (3). — P. 891–899. — DOI: 10.1007/s11999-014-3699-2.
 38. Ahlmann E. R. Intercalary endoprosthetic reconstruction for diaphyseal bone tumours / E. R. Ahlmann, L. R. Menendez // *The Journal of Bone and Joint Surgery. British volume*. — 2006. — Vol. 88 (11). — P. 1487–1491. — DOI: 10.1302/0301-620x.88b11.18038.
 39. Are complications associated with the Repiphysis expandable distal Femoral Prosthesis acceptable for its continued use? / E. L. Staals, M. Colangeli, N. Ali [et al.] // *Clinical Orthopaedics and Related Research*. — 2015. — Vol. 473 (9). — P. 3003–3013. — DOI: 10.1007/s11999-015-4355-1.
 40. Revision distal femoral arthroplasty with the Compress prosthesis has a low rate of mechanical failure at 10 years / M. N. Zimel, G. L. Farfalli, A. M. Zindman [et al.] // *Clinical Orthopaedics and Related Research*. — 2016. — Vol. 474 (2). — P. 528–536. — DOI: 10.1007/s11999-015-4552-y.
 41. Cause of infection in proximal tibial endoprosthetic reconstructions / W. H. Cho, W. S. Song, D. G. Jeon [et al.] // *Archives of Orthopaedic and Trauma Surgery*. — 2012. — Vol. 132 (2). — P. 163–169. — DOI: 10.1007/s00402-011-1405-3.
 42. Distal femur allograft prosthetic composite reconstruction for short proximal femur segments following tumor resection / B. S. Moon, N. F. Gilbert, C. P. Cannon [et al.] // *Advances in Orthopedics*. — 2013. — Vol. 2013. — P. 1–5. — DOI: 10.1155/2013/397456.
 43. Comparison between constrained and semiconstrained knee allograft-prosthesis composite reconstructions / G. L. Farfalli, L. A. Aponte-Tinao, M. A. Ayerza [et al.] // *Sarcoma*. — 2013. — Vol. 2013. — Article ID: 489652. — DOI: 10.1155/2013/489652.
 44. Wilkins R. M. Revision of the failed distal femoral replacement to allograft prosthetic composite / R. M. Wilkins, C. M. Kelly // *Clinical Orthopaedics and Related Research*. — 2002. — Vol. 397. — P. 114–118. — DOI: 10.1097/00003086-200204000-00016.
 45. Allograft-prosthetic composite in the proximal tibia after bone tumor resection / D. Donati, M. Colangeli, S. Colangeli [et al.] // *Clinical Orthopaedics and Related Research*. — 2008. — Vol. 466 (2). — P. 459–465. — DOI: 10.1007/s11999-007-0055-9.
 46. Allograft prosthetic composite reconstruction of the proximal part of the tibia: an analysis of the early results / N. F. Gilbert, A. W. Yasko, S. D. Oates [et al.] // *The Journal of Bone and Joint Surgery. American Volume*. — 2009. — Vol. 91 (7). — P. 1646–1656. — DOI: 10.2106/jbjs.g.01542.
 47. Pasteurized autograft-prosthesis composite for reconstruction of proximal tibia in 13 sarcoma patients / D. G. Jeon, M. S. Kim, W. H. Cho [et al.] // *Journal of Surgical Oncology*. — 2007. — Vol. 96 (7). — P. 590–597. — DOI: 10.1002/jso.20840.
 48. Comparison of allograft prosthetic composite reconstruction and modular prosthetic replacement in proximal femur bone tumors: functional assessment by gait analysis in 20 patients /

- M. G. Benedetti, E. Bonatti, C. Malfitano, D. Donati // *Acta Orthopaedica*. — 2013. — Vol. 84 (2). — P. 218–223. — DOI: 10.3109/17453674.2013.773119.
49. Proximal femoral reconstruction with megaprosthesis versus allograft prosthesis composite. A comparative study of functional results: complications and longevity in 41 cases / P. Anract, J. Coste, L. Vastel [et al.] // *Revue de Chirurgie Orthopedique et Réparatrice de l'Appareil Moteur*. — 2000. — Vol. 86 (3). — P. 278–288.
50. Endoprosthetic and allograft-prosthetic composite reconstruction of the proximal femur for bone neoplasms / Y. Farid, P. P. Lin, V. O. Lewis, A. W. Yasko // *Clinical Orthopaedics and Related Research*. — 2006. — Vol. 442. — P. 223–229. — DOI: 10.1097/01.blo.0000181491.39048.fe.
51. Zehr R. J. Allograft-prosthesis composite versus megaprosthesis in proximal femoral reconstruction / R. J. Zehr, W. F. Enneking, M. T. Scarborough // *Clinical Orthopaedics and Related Research*. — 1996. — Vol. 322. — P. 207–223. — DOI: 10.1097/00003086-199601000-00026.
52. Gautam D. Megaprosthesis versus Allograft Prosthesis Composite for massive skeletal defects / D. Gautam, R. Malhotra // *Journal of Clinical Orthopaedics and Trauma*. — 2017. — Vol. 9 (1). — P. 63–80. — DOI: 10.1016/j.jcot.2017.09.010.

Стаття надійшла до редакції 28.04.2020

SYSTEMATIC REVIEW AND META-ANALYSIS OF MODULAR ENDOPROTHESIS AND ALLOGRAFT-PROSTHETIC COMPOSITE RECONSTRUCTION RESULTS AFTER BONE TUMOR RESECTION

O. Ye. Vyrva, Ya. O. Golovina, R. V. Malyk, O. O. Golovina

Sytenko Institute of Spine and Joint Pathology National Academy of Medical Sciences of Ukraine, Kharkiv

✉ Oleg Vyrva, MD, Prof. in Traumatology and Orthopaedics: dr.olegvyrva@gmail.com

✉ Yanina Golovina, PhD in Traumatology and Orthopaedics: dr.yanina.golovina@gmail.com

✉ Roman Malyk, PhD in Traumatology and Orthopaedics: malyk_roman@mail.ua

✉ Olga Golovina: o.golovina@ukr.net