

УДК 616.727.3-001.45-089.8(045)

DOI: <http://dx.doi.org/10.15674/0030-5987202115-8>

Особливості надання медичної допомоги хворим із вогнепальними пораненнями ліктьового суглоба

О. Є. Лоскутов, А. М. Доманський, І. І. Жердєв, С. Л. Лушня

ДЗ «Дніпропетровська медична академія МОЗ України»

Gunshot wounds of the elbow joint are the third most common after knee and shoulder injuries. Features of the anatomical and functional structure of the elbow joint, the close location of the vascular and nervous formations, favorable conditions for the development of infection determine the severity of gunshot wounds and cause the complexity of its treatment. Objective. To evaluate the frequency and nature of the elbow joint gunshot wounds in the structure of the general combat injuries, as well as to determine the volume of medical care and direction of treatment of such injuries in the conditions of the regional hospital as a stage of care. Methods. A retrospective study included 1 809 patients (96.0 % of men, mean age (33.7 ± 0.2) years). Firearms limb injuries were detected in 1 013 (56.0 %) of all victims, of which the elbow joint — 25 (2.47 %). Mines and explosives injuries were in 22 (88 %) of the patients, bullet — in 3 (12 %). Results. Tactics of treatment of elbow joint gunshot wounds depended on the severity of the condition of the victims and the nature of concomitant traumatic injuries. In the structure of combat injury of the elbow joint the majority was combined (52 %) and multiple (40 %) injuries and was accompanied by gunshot fractures in 60 %. In patients who were in severe state, applied the tactics of Damage control in two stages. At the first stage the fractures were fixed with plaster splints or external fixation devices (EF), the wounds were not subjected to full surgical debridement (SD), but only washed with antiseptics and the visible foreign bodies were removed. In patients with soft tissue injuries wounds the primary SD was performed according to general principles, injured nerves were not restored. In the second stage, after patient is stabilized, the repeated SD of the wound was performed. After their uncomplicated healing the EF was removed and the method of fixation was changed to internal osteosynthesis. Conclusions. It is recommended to perform stabilization of intra-articular gunshot fractures of the elbow joint with EF and after uncomplicated wound healing go to the internal osteosynthesis. Key words. Elbow joint, gunshot wounds, treatment.

Вогнепальні ушкодження ліктьового суглоба за частотою посідають третє місце після колінного та плечового. Особливості анатомічної та функціональної будови ліктьового суглоба, близьке розташування судинно-нервових утворень, сприятливі умови для розвитку інфекції визначають тяжкість перебігу вогнепальних поранень й обумовлюють складність лікування. Мета. Оцінити частоту і характер вогнепальних поранень ліктьового суглоба в структурі загальної бойової травми, а також визначити обсяг медичної допомоги та напрямок лікування таких ушкоджень в умовах обласної лікарні як етапу надання допомоги. Методи. У ретроспективне дослідження включено 1 809 пацієнтів (96,0 % чоловіків, середній вік $(33,7 \pm 0,2)$ року). Вогнепальні поранення кінцівок виявлено в 1 013 (56,0 %) постраждалих, із них ліктьового суглоба — у 25 (2,47 %). Мінно-вибухові поранення були у 22 (88 %) пацієнтів, кульові — в 3 (12 %). Результати. Тактика лікування вогнепальних ушкоджень ліктьового суглоба залежала від тяжкості стану постраждалих і характеру супутніх травматичних ушкоджень. У структурі бойової травми ліктьового суглоба більшість становили поєднані (52 %) та множинні (40 %) ушкодження та супроводжувались вогнепальним переломом кісток у 60 %. У пацієнтів, які перебували в тяжкому стані, застосовано тактику Damage control із двох етапів. На першому переломи фіксували гіпсовими лонгетами або апаратами зовнішньої фіксації (АЗФ), рани не піддавали повноцінній хірургічній обробці (ХО), а лише промивали антисептиками та видаляли видимі сторонні тіла. У хворих із м'якотканними ушкодженнями проводили первинну ХО ран відповідно до загальних принципів, травмовані нерви не відновлювали. На другому етапі, після стабілізації хворих, виконували повторну ХО ран. Після їх неускладненого загоєння демонтували АЗФ і замінювали метод фіксації на накістковий остеосинтез. Висновки. Рекомендовано виконувати стабілізацію внутрішньосуглобових вогнепальних переломів ділянки ліктьового суглоба за допомогою АЗФ і після неускладненого загоєння ран переходити на заглиблений остеосинтез.

Ключові слова. Ліктьовий суглоб, вогнепальні поранення, лікування

Вступ

Аналіз санітарних втрат хірургічного профілю у війнах і військових конфліктах свідчить про перевагу вогнепальних поранень кінцівок серед інших локалізацій — 54–70 %, а з переломами довгих кісток — 35–40 % [1]. Поранення ліктьового суглоба за своєю частотою посідають третє місце, поступаючись ураженням колінного та плечового суглобів [2]. У структурі вогнепальних ушкоджень верхньої кінцівки на рівні «плече – ліктьовий суглоб» частка поліструктурних проникних поранень ліктьового суглоба становить 24,4 %, більшість із них — із важкими ушкодженнями з утворенням дефектів тканин [3].

Особливості анатомічної та функціональної будови ліктьового суглоба, близьке розташування судинно-нервових утворень, сприятливі умови для розвитку інфекції визначають тяжкість перебігу вогнепальних поранень цієї локалізації й обумовлюють складність лікування [4]. Застосування раннього внутрішнього остеосинтезу в умовах вогнепальної рани більшість військових травматологів і хірургів вважає неприйнятним [5]. Водночас, оперативне лікування наслідків невогнепальної травми ліктьового суглоба є вкрай тяжким, із багатьма невирішеними питаннями, а наслідки вогнепальних ушкоджень цієї локалізації залишаються найбільш проблемними і на сьогодні [5]. На думку дослідників, використання методики двохетапного послідовного остеосинтезу в поранених з ізольованими вогнепальними переломами довгих кісток кінцівок забезпечує досягнення у них кращих анатомічних і функціональних результатів порівняно з методикою черезкісткового остеосинтезу, а також суттєво скорочує середні терміни лікування [6–8].

Мета роботи: оцінити частоту і характер вогнепальних поранень ліктьового суглоба в структурі загальної бойової травми, а також визначити обсяг медичної допомоги та напрямок лікування таких ушкоджень в умовах обласної лікарні як етапу надання допомоги.

Матеріал і методи

Матеріали роботи розглянуто на засіданні комісії з питань біомедичної етики ДЗ «Дніпропетровська медична академія МОЗ України» та отримано позитивну оцінку (протокол № 9 від 20.01.2021) відповідно до чинних міжнародних і державних етичних вимог.

Дослідження проведено серед 1 809 пацієнтів, які отримали лікування в КЗ «Дніпропетровська обласна клінічна лікарня ім. І. І. Мечникова»

у період із 09.05.2014 по 09.01.2016 рік. Середній вік хворих становив $(33,7 \pm 0,2)$ року, 96,0 % із них були чоловіки. Вогнепальні поранення кінцівок виявлено в 1 013 (56,0 %) постраждалих, із них ліктьового суглоба — у 25 (2,47 %).

Вогнепальні поранення ліктьового суглоба частіше спостерігали в складі поєднаних (52 %) і множинних (40 %) ушкоджень, ізольовані поранення зафіксовано лише у 8 % випадків (рис. 1). За характером бойової травми, залежно від механізму дії травмувального агента, переважали мінно-вибухові поранення — 22 пацієнти (88 %), кульові виявлено в 3 (12 %).

Залежно від виду уражених тканин переважали поранення з переломами кісток — 15 (60 %) випадків, а ушкодження лише м'якотканинних структур — 10 (40 %).

У структурі ураження м'яких тканин поєднане ушкодження дистальних відділів плеча та проксимального відділу передпліччя виявлені в 16 (64 %) постраждалих, лише проксимального відділу передпліччя — в 5 (20 %), дистального відділу плеча — 4 (16 %).

Переломи локалізувались у дистальній третині плеча в 6 (40 %) випадках; у проксимальній третині передпліччя — в 4 (37 %); у дистальній третині плеча, поєднані з ушкодженнями проксимальної третини передпліччя, — у 5 (33 %).

Вогнепальні ушкодження нервів і судин діагностовано в 7 (28 %) випадках. Наявність осколків травмувального агента, підтверджена рентгенограмою, зафіксовано в 10 (40 %) пацієнтів.

Результати та їх обговорення

Тактика лікування вогнепальних ушкоджень ліктьового суглоба залежала від тяжкості стану постраждалих і характеру супутніх травматичних уражень.

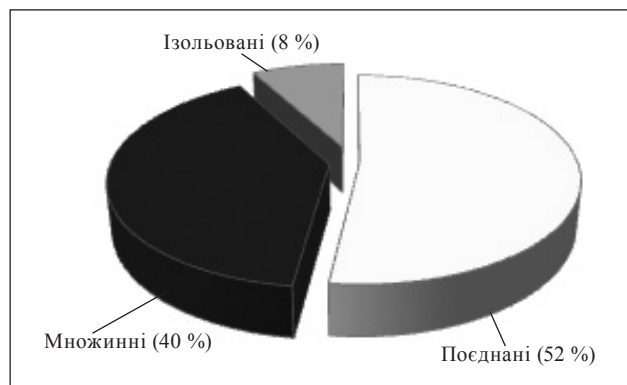


Рис. 1. Розподіл постраждалих із вогнепальними пораненнями ліктьового суглоба за характером травми

Відмічено, що через високу кінетичну енергію й особливості балістики, сучасні кулі в момент зіткнення з м'якими тканинами мають тенденцію відхилитися від траєкторії польоту та спричинюють ушкодження, які можна порівняти за тяжкістю з осколковими пораненнями. Тому, як і в разі поранень, обумовлених боєприпасами вибухової дії, кульові поранення часто супроводжувались значною травмою тканин.

У 13 пацієнтів із вогнепальними пораненнями ліктьового суглоба, які перебували в тяжкому стані, застосовано тактику Damage control, котра складалась із двох етапів. На першому етапі переломи фіксували гіпсовими лонгетами або апаратами зовнішньої фіксації (АЗФ), рани не піддавали повноцінній хірургічній обробці, а лише промивали антисептиками та видаляли видимі сторонні тіла, краї обколювали антибіотиками та закривали пов'язками з антисептиками.

У хворих із м'якотканними ушкодженнями проводили обробку ран відповідно до загальних принципів хірургічної обробки вогнепальних ран (розсічення, висічення, незашивання). Із метою очищення та швидшого закриття рани у 5 хворих застосовано VAC-дренування, що дозволило виконати шкірну пластику в одного хворого, а в 3 випадках накласти вторинні шви.

У разі відриву сухожилків м'язів проводили їхню реінсерцію. Травмовані нерви на етапі первинної хірургічної обробки не відновлювали. За умов дуже забруднених поранень ревізію нерва не проводили, але за наявності його в рані застосовували маркування та відновлення на наступних ланках хірургічних втручань.

На другому етапі, після стабілізації хворих, виконували повторну хірургічну обробку ран. Після неускладненого загоєння ран демонтували АЗФ і замінювали метод фіксації на накістковий остеосинтез.

Виявлені під час ревізії ран сторонні тіла видаляли. Спеціальний пошук дрібних сторонніх предметів здійснювали лише у випадках їхньої локалізації в проекції судинно-нервових пучків і в суглобі, а також за умов виникнення запальних змін навколо суглоба. В інших випадках він був недоцільний, оскільки обсяг руйнування тканин унаслідок пошуку цих осколків значно перевищує обсяг ушкоджень, який вони наносять.

У 7 хворих із вогнепальними переломами зони ліктьового суглоба, 5 із яких були з переломами дистального відділу плечової кістки, 2 — проксимального відділу передпліччя, виконано послідовний остеосинтез зі зміною методу фіксації.

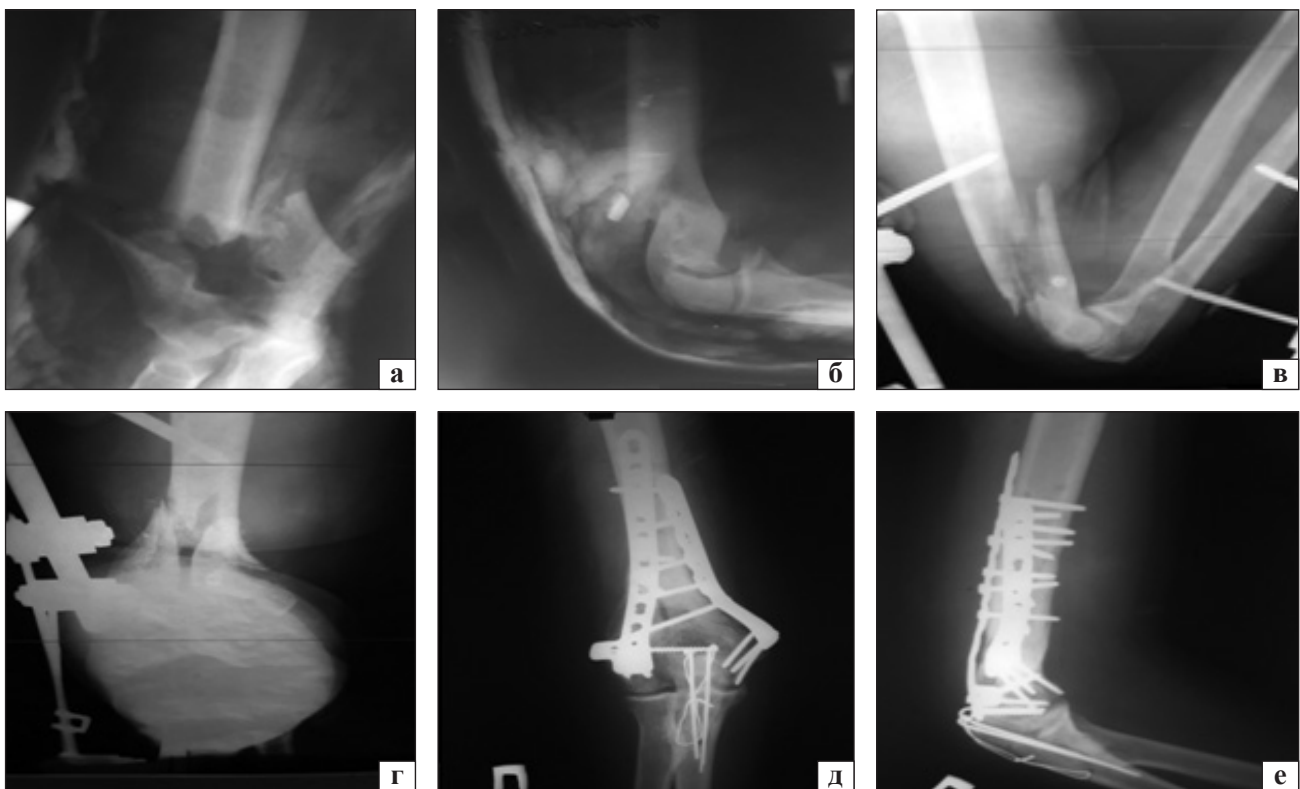


Рис. 2. Рентгенограми хворого з вогнепальним переломом дистального відділу плечової кістки до (а, б) та після першого етапу (в, г), після другого етапу (д, е) лікування

На першому етапі використано АЗФ, потім — накістковий остеосинтез (рис. 2).

У 4 із 7 хворих із вогнепальними переломами відстежено результати лікування. За шкалою ASES добрі та задовільні результати отримано у 3 постраждалих. Незадовільний результат діагностовано в одного пацієнта, що пов'язано з рефрактурою та відмовою фіксатора. У решти 8 хворих із переломами кісток, які утворюють ліктьовий суглоб, використано АЗФ, а подальше лікування після стабілізації загального стану вони отримали у військових шпиталях.

У одного пораненого через великий дефект суглобової поверхні плечової кістки після загоєння рани через пів року та видалення фіксаторів виконано ендопротезування ліктьового суглоба. Результат лікування хворого — добрий.

Висновки

У структурі загальної бойової травми вогнепальні поранення ліктьового суглоба становлять 2,47 % випадків переважно у складі поєднаних (52 %) та множинних (40 %) ушкоджень унаслідок мінно-вибухових травм (88 %) і супроводжуються вогнепальним переломом кісток у 60 % випадків.

Стабілізацію внутрішньосуглобових переломів ділянки ліктьового суглоба слід проводити за допомогою апаратів зовнішньої фіксації та після неускладненого загоєння ран переходити на заглибний остеосинтез з метою досягнення анатомічної репозиції й абсолютної стабільності.

Конфлікт інтересів. Автори декларують відсутність конфлікту інтересів.

Список літератури

1. Методична розробка заняття для підготовки студентів на тему: «Вогнепальні поранення верхніх та нижніх кінцівок» / О. А. Бур'янов, М. П. Комаров, В. В. Лиходій [та ін.] // Літопис травматології та ортопедії. — 2015. — № 12. — С. 3–32.
2. Ахмедов Б. А. Оперативное лечение внутрисуставных огнестрельных повреждений крупных суставов конечностей / Б. А. Ахмедов, Р. М. Тихилов // Травматология и ортопедия России. — 2008. — Т. 2 (48). — С. 5–13.
3. Борзих Н. О. Хірургічне лікування поранених із вогнепальними проникними ушкодженнями ліктьового суглоба / Н. О. Борзих, О. С. Страфун, М. О. Власенко // Ортопедия, травматология и протезирование. — 2018. — № 1 (610). — С. 29–33. — DOI: 10.15674/0030-59872018129-33.
4. Вказівки з воєнно-польової хірургії: для медичного складу Збройних сил України та інших силових відомств / С. А. Асланян [та ін.] ; за ред. Я. Л. Заруцького, А. А. Шудрака ; Військ.-мед. департамент МО України. — Київ : Чалчинська Н. В., 2015. — 399 с.
5. Stanely D. Operative Elbow Surgery : Expert Consult : Online and Print / D. Stanely, I. A. Trail. — Churchill Livingstone Elsevier, 2011. — 816 p.
6. Шаповалов В. М. Возможности последовательного остеосинтеза при лечении раненых с огнестрельными переломами длинных костей конечностей / В. М. Шаповалов, В. В. Хоминец // Гений ортопедии. — 2010. — № 3. — С. 5–12.
7. Радченко О. М. Асоційована з бойовою травмою патологія серця: від Першої світової війни до наших часів / О. М. Радченко // Therapia. Український медичний вісник. — 2016. — № 6 (110). — С. 46–48.
8. Лоскутов О. С. Сучасна концепція діагностики та лікування вогнепальних і мінно-вибухових поранень кінцівок / О. С. Лоскутов, Я. Л. Заруцький // Ортопедия, травматология и протезирование. — 2018. — № 2. — С. 57–62. — DOI: 10.15674/0030-59872018257-62.

Стаття надійшла до редакції 12.06.2020

FEATURES OF MEDICAL CARE IN PATIENTS WITH ELBOW JOINT GUNSHOT WOUNDS

O. Ye. Loskutov, A. M. Domanskyi, I. I. Zherdev, S. L. Lushnya

SE «Dnipropetrovsk Medical Academy of Ministry of Health Ukraine»

✉ Aleksandr Loskutov, MD, Prof. in Traumatology and Orthopaedics: Loskutovae@ukr.net

✉ Andriy Domanskyi, PhD in Traumatology and Orthopaedics: domanskiak@gmail.com

✉ Ivan Zherdev, PhD in Traumatology and Orthopaedics: 415_09@dma.edu.ua

✉ Svyatoslav Lushnya, PhD in Traumatology and Orthopaedics: lushsinfo@gmail.com