

УДК 616.717.4-001.5-007.234:617.572-089.168

DOI: <http://dx.doi.org/10.15674/0030-59872025137-44>

Аналіз післяопераційних ускладнень у разі хірургічного лікування переломів проксимального відділу плечової кістки в пацієнтів зі зниженням мінеральної щільності кісткової тканини

В. Б. Макаров^{1,2}, М. О. Корж¹

¹ ДУ «Інститут патології хребта та суглобів ім. проф. М. І. Ситенка НАМН України», Харків

² КНП «Міська клінічна лікарня № 16» ДМР, Дніпро, Україна

Objective. To conduct a comparative retrospective analysis of the impact of postoperative complications on functional outcomes following different surgical treatment methods for proximal humeral fractures of AO/OTA types 11-B and 11-C in patients over 45 years old with decreased bone mineral density. *Methods.* The study analyzed the surgical treatment outcomes and postoperative complications in 102 patients aged (61.1 ± 8.1) years, who were divided into three groups based on the treatment method: (1) open reduction and internal fixation (ORIF) using a PHILOS plate (n = 50); (2) ORIF with a PHILOS plate combined with 3D-printed PLA implants (n = 44); (3) primary reverse total shoulder arthroplasty (RTSA) using a newly developed total reverse endoprosthesis (n = 8). Functional outcomes in patients with complications were assessed using the Constant-Murley Score at 3, 6, and 12 months postoperatively and analyzed based on individual preoperative parameters and treatment methods. *Results.* A total of 30 postoperative complications were recorded, the most common being superficial infection (7.8 % of the total population), secondary displacement (6.9 %), varus malalignment of fragments (6.9 %), and avascular necrosis of the humeral head (3.9 %). The highest number of complications was observed in Group (1), with 19 patients affected, accounting for 38 %. For all complications except avascular necrosis, a significant improvement in functional outcomes was observed between 3 and 12 months postoperatively. The mean Constant-Murley Score in patients with complications at 12 months postoperatively was (78.7 ± 8.5). *Conclusions.* A retrospective analysis of postoperative complications following different surgical treatment methods established that, compared to other options, reverse total shoulder arthroplasty (RTSA) is a modern and optimal surgical treatment option for proximal humeral fractures of AO/OTA types 11-B or 11-C in the context of severe bone mineral density reduction, particularly in elderly patients. *Keywords:* Proximal humerus fracture, reverse total shoulder arthroplasty, RTSA, complications, Constant-Murley Score, reduced bone mineral density, functional assessment.

Мета. Провести порівняльний ретроспективний аналіз впливу післяопераційних ускладнень на функціональні результати за різних методик хірургічного лікування переломів проксимального відділу плечової кістки типів AO/OTA 11-B, 11-C у пацієнтів старших за 45 років із зниженням мінеральної щільності кісткової тканини. *Методи.* Вивчено результати хірургічного втручання та післяопераційні ускладнення в 102 осіб віком (61,1 ± 8,1) року, які за методом лікування розділені на 3 групи: (1) відкрита репозиція та накістковий металоостеосинтез пластиною PHILOS (n = 50); (2) відкрита репозиція та накістковий металоостеосинтез пластиною PHILOS із використанням 3D-імплантів PLA (n = 44); (3) первинне RTSA розробленим тотальним реверсивним ендопротезом (n = 8). Функціональні результати пацієнтів із ускладненнями оцінювали за системою Constant-Murley Score через 3, 6, 12 міс. після хірургічного втручання й аналізували залежно від індивідуальних передопераційних показників і методики лікування. *Результати.* Усього зафіксовано 30 випадків післяопераційних ускладнень, з яких найпоширенішими були поверхнева інфекція (7,8 % від загальної популяції), вторинне зміщення (6,9 %), варусне зміщення відламків (6,9 %), аваскулярний некроз головки плечової кістки (3,9 %). Найбільша кількість ускладнень зафіксована в (1) групі — 19 осіб (38 %). Для всіх видів ускладнень, окрім аваскулярного некрозу, встановлено достовірне покращення функціональних результатів у терміни з 3 до 12 міс. Середній бал Constant-Murley Score в осіб з ускладненнями через 12 міс. після втручання становив (78,7 ± 8,5). *Висновки.* Ретроспективний аналіз післяопераційних ускладнень за різних методик хірургічного лікування довів, що RTSA є сучасним і оптимальним варіантом операції проксимальних переломів плечової кістки AO/OTA 11-B або 11-C на фоні вираженого зниження мінеральної щільності кісткової тканини, особливо в пацієнтів похилого віку.

Ключові слова. Перелом проксимального відділу плечової кістки, реверсивна тотальна артропластика плечового суглоба, RTSA, ускладнення, Constant-Murley Score, мінеральна щільність кісткової тканини, функціональне оцінювання

Вступ

Переломи проксимального відділу плечової кістки (ПВПК) є другими за поширеністю травмами верхньої кінцівки та складають у структурі її ушкоджень від 40 до 82 %, а серед ушкоджень опорно-рухової системи — 5–7 % [1, 2]. Останнім часом у розвинених країнах світу це питання все частіше розглядається не лише як медична проблема, а й як причина значних економічних втрат, оскільки травми плеча та біль, який виникає внаслідок цього, є підставою зниження якості життя, бо призводить до значної середньої кількості днів лікарняного. Так, наприклад, серед працездатного населення до 30 % пацієнтів повідомляють про щоденний біль у плечовому суглобі протягом року після травми [3, 4]. Порушення функції верхньої кінцівки, зокрема плеча, створює критичні обмеження професійної та повсякденної діяльності, призводить до погіршення здоров'я через зменшення активності, зниження доходу та загальної якості життя. Тому значна частка ускладнень і повторних втручань у разі хірургічного лікування травм плечового суглоба стає справжнім викликом для системи охорони здоров'я у світі [3, 4]. Переважно ушкодження ППВК спостерігають у пацієнтів вікової групи старше 50 років на фоні зниження мінеральної щільності кісткової тканини, що ускладнює вибір оптимальної методики лікування для забезпечення стабільної фіксації і ранньої мобілізації рухів [5–8]. На відміну від більшості двофрагментарних переломів ПВПК, коли вдається отримати хороші функціональні результати під час консервативного лікування, у разі нестабільних 3- та 4-фрагментарних переломів ПВПК (АО/ОТА 11-В, 11-С), які найбільш поширені у віковій групі старше 50 років, позитивних результатів можливо досягти лише за допомогою хірургічного втручання [9, 10].

Останнім часом під час лікування переломів ПВПК у пацієнтів на фоні зниження мінеральної щільності кісткової тканини спостерігається збільшення частки застосування реверсивної тотальної артропластики плечового суглоба (RTSA), як порівняти з відкритою репозицією та внутрішньою фіксацією (ORIF) та геміартропластикою (НА) [11–14]. Завдяки біомеханічно доведеним принципам функціонування та конструктивним особливостям реверсивних ендопротезів RTSA, значно покращили функціональні результати за оцінкою Constant-Murley Score, бо вони забезпечують відносно кращий вплив на пов'язану зі здоров'ям якість життя, ніж інші методики лі-

кування [15]. Проте загалом частка ускладнень і повторних операцій за травм плечового суглоба все ще залишається високою, а аналіз ускладнень і функціональних результатів у осіб із переломами ПВПК є актуальним. Так, за повідомленнями французького дослідження, пацієнти з болем у плечовому суглобі втратили від 1,8 до 8,1 року роботи протягом 9-річного періоду спостереження, зниження якості життя може зберігатися навіть після виходу на пенсію [4]. Зазначається недостатня якість досліджень і нестача в літературі даних щодо відносної частки ускладнень під час хірургічного лікування ПВПК та їх розподілу за типами [16]. Показники здебільшого отримані з метааналізів або інформації, узагальненої різними клініками і навіть країнами, що ускладнює прогноз ефективності оперативного лікування переломів ПВПК і прийнятної для пацієнта динаміки функціональних результатів або необхідності повторних втручань.

Мета: провести порівняльний ретроспективний аналіз впливу післяопераційних ускладнень на функціональні результати за різних методик хірургічного лікування переломів проксимального відділу плечової кістки типів АО/ОТА 11-В, 11-С у пацієнтів старших за 45 років зі зниженням мінеральної щільності кісткової тканини.

Матеріал і методи

Матеріали дослідження розглянуто й ухвалено комітетом із біоетики при ДУ «Інститут патології хребта та суглобів ім. проф. М. І. Ситенка НАМН України» (протокол № 191 від 22.04.2019 р., № 229 від 20.02.2023 р.). Усі залучені до дослідження пацієнти ознайомлені з планом хірургічних втручань і підписали інформовану згоду.

Вивчено анатомо-функціональні результати оперативного лікування 102 осіб (середній вік $61,1 \pm 8,1$; діапазон 45–78 років) зі зниженням мінеральної щільності кісткової тканини і три- та 4-фрагментарними переломами ПВПК типів 11-В, 11-С за класифікацією АО/ОТА, а також післяопераційні ускладнення, які зафіксовано в цій популяції. Ступінь вираженості зниження мінеральної щільності кісткової тканини визначали за рентгенограмами плечової кістки в передньо-задній проекції з обчисленням кіркового індексу (КІ). За методикою лікування пацієнтів розподілили на групи таким чином:

– I — відкрита репозиція, накістковий металоостеосинтез пластиною PHILOS, період 2009–2022 р. (n = 50);

– II — застосовано відкриту репозицію та на-кiстковий металоостеосинтез пластиною PHILOS із використанням 3D-імплантатів PLA, період 2015–2022 р. (n = 44);

– III — проведено первинне RTSA розробленим тотальним реверсивним ендопротезом, показанням до якого у всіх випадках були переломи типу АО/ОТА 11-В або 11-С на фоні вираженого зниження мінеральної щільності кісткової тканини; період 2015–2023 р. (n = 8).

Докладно методику проведення операцій, а також здійснення обстежень у перед- та післяопераційному періодах описано в попередній роботі [17]. Функціональні результати саме лікування оцінювали за системою Constant-Murley Score через 3, 6, 12 міс. після хірургічного втручання, а пацієнтів із ускладненнями аналізували залежно від індивідуальних передопераційних показників і методик лікування.

У статистичному аналізі категоріальні змінні були подані у відсотках, демографічні дані — як середні значення та діапазони, а кількісні оцінки наведені як середні значення вибірки і стандартні відхилення (SD), виражені як ($M \pm SD$). Для візуалізації порівняння вибірових значень побудовано графіки з маркерами SD. Під час вивчення відмінностей середніх значень використовували ANOVA та тест Тьюки з рівнем значущості $p < 0,01$.

Результати

За результатами лікування 102 пацієнтів зафіксовано 30 випадків післяопераційних ускладнень. Їхній розподіл за видами та групами лікування (табл. 1) показав вищу кількість ускладнень у I групі як за абсолютним значенням, так і за часткою.

У I групі в 4 осіб (2 жінки, 2 чоловіки) внаслідок несприятливого результату ORIF (відсутність ознак консолидації, міграція металоконструкції) діагностовано аваскулярний некроз головки плечової кістки, тому їм видалено конструкцію та проведено RTSA протягом від 6 до 12 міс. після первинного хірургічного втручання; у 6 осіб через місяць після операції виявлено вторинне зміщення великого горбка до 10–15 мм; у 2 хворих відбулася варусна міграція головки без суттєвого порушення функції плечового суглоба; у одного з пацієнтів виникла повна дестабілізація металоконструкції, що призвело до її видалення вже через 3 міс. після встановлення.

У II групі в післяопераційному періоді в однієї хворої сталася перфорація фрагмента го-

Таблиця 1

Розподіл післяопераційних ускладнень за видами та групами лікування

Ускладнення	Група		
	I (n = 50)	II (n = 44)	III (n = 8)
Поверхнева інфекція	5	2	1
Вторинне зміщення	6	1	—
Варусне зміщення уламків	2	5	—
Аваскулярний некроз головки плечової кістки	4	—	—
Перфорація фрагмента головки плечової кістки гвинтом	1	1	—
Дестабілізація металоконструкції	1	—	—
Вивих ендопротеза	—	—	1
Разом	19	9	2

ловки плечової кістки гвинтом через 6 тижнів після операції, і його видалили під контролем С-Артм через прокол шкіри під місцевою анестезією; в одного пацієнта через 3 міс. після хірургічного втручання відбулося вторинне зміщення малого горбка до 8–10 мм; у 5 осіб діагностовано варусне зміщення головки плечової кістки до 5 мм, проте це не привело до перфорації гвинтами. Ознак аваскулярного некрозу головки плечової кістки у хворих II групи не зафіксовано.

У III групі серед пацієнтів зафіксовано один випадок поверхневої інфекції та один вивих ендопротеза.

Поверхневу інфекцію у всіх випадках усували антибактеріальною місцевою та системною терапією.

Для визначення напрямів подальшого аналізу розглянуто демографічні та передопераційні показники хворих (табл. 2). У межах вікового діапазону пацієнтів 45–78 років поділ на вікові підгрупи проведено з 10-річним інтервалом групування, а саме 45–54, 55–64 та 65–78 років; останню підгрупу розширено до 78 років, оскільки загалом було лише 6 осіб старше 75 років і виділення їх в окрему вікову підгрупу недоцільне.

За середнім віком, співвідношеннями за статтю та за стороною ушкодження відмінностей між підгрупами пацієнтів з ускладненнями та без них не було. Серед хворих вікових підгруп 55–64 та 65–78 років ускладнення зафіксовано в середньому удвічі частіше, ніж в осіб віком 45–54 роки. У підгрупі пацієнтів з ускладненнями частка переломів типу 11-С вища, як порівняти з хворими без ускладнень.

Таблиця 2

Демографічні та передопераційні показники пацієнтів (N = 102)

Показник	Пацієнт		Категорія	Особа	
	з ускладненнями	без ускладнень		з ускладненнями	без ускладнень
Кількість (частка)	30 (29,4 %)	72 (70,6 %)			
Вік, роки	63,2 ± 7,6	60,3 ± 8,2			
Стать, кількість (частка): жінки/чоловіки	23 (76,7 %) / 7 (23,3 %)	55 (76,4 %) / 17 (23,6 %)	Вікова група, кількість (частка): 45–54 років (n = 19) 55–64 років (n = 44) 65–78 років (n = 39)	3 (15,8 %) 13 (29,5 %) 14 (35,9 %)	16 (84,2 %) 31 (70,5 %) 25 (64,1 %)
Сторона ушкодження, кількість (частка): права/ліва	22 (73,3 %) / 8 (26,7 %)	56 (77,8 %) / 16 (22,2 %)	Методика лікування, кількість (частка): I група (n = 50) II група (n = 44) III група (n = 8)		
Тип перелому за АО/ОТА, кількість (частка): 11-B / 11-C	17 (56,7 %) / 13 (43,3 %)	54 (75,0 %) / 18 (25,0 %)		19 (38,0 %) 9 (20,5 %) 2 (25,0 %)	31 (62,0 %) 35 (79,5 %) 6 (75,0 %)

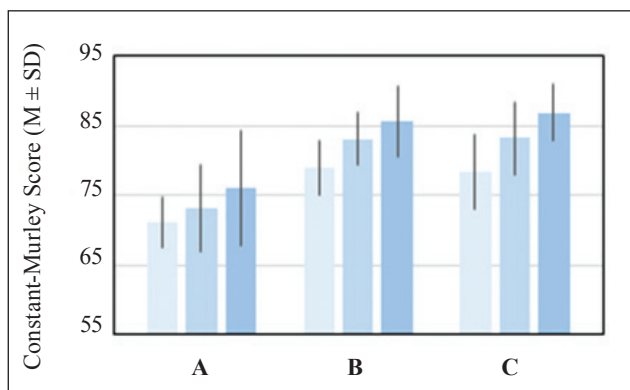


Рис. 1. Функціональні результати пацієнтів з ускладненнями та без них; вісь X — підгрупи порівняння: А — ускладнення за виключенням поверхневої інфекції (n = 22), В — поверхнева інфекція (n = 8), С — без ускладнень (n = 72). Значення для різних термінів після втручання (міс.) позначені різними кольорами: світло-блакитний — 3, блакитний — 6, синій — 12

Під час аналізу показників мінеральної щільності кісткової тканини для осіб без ускладнень кірковий індекс становив ($0,386 \pm 0,020$), із ускладненнями — ($0,374 \pm 0,025$), причому серед пацієнтів, які мали КІ в межах $0,38 \div 0,40$ частка ускладнень складала 20,2 %, у разі $KI \leq 0,36$ — вже 53,6 %.

За порівняння функціональних результатів пацієнтів за шкалою CMS у межах кожного окремого часу спостереження (3, 6 і 12 міс. після втручання) не отримано достовірної різниці між показниками хворих із поверхневою інфекцією (n = 8) та осіб без ускладнень: водночас середні значення у цих підгрупах мали достовірні ($p = 0,005 < 0,01$) позитивні зміни від 3 до 12 міс. спостереження (рис. 1). З урахуванням досягнення хворими з поверхневою інфекцією функціонального результату на рівні осіб без ускладнень,

їхні дані не бралися до уваги під час подальшого вивчення післяопераційних ускладнень.

Для наступного дослідження обрано три підгрупи найбільш поширених ускладнень, кількість яких дозволяє провести порівняльний аналіз, а саме: вторинне зміщення (n = 7), варусне зміщення уламків (n = 7), аваскулярний некроз головки плечової кістки (n = 4). Оскільки в загальній популяції частка ускладнень різна за різних типів перелому та значень показників мінеральної щільності кісткової тканини, для обраних підгруп проведено більш детальний розгляд індивідуальних передопераційних показників пацієнтів, який виявив різні як частку переломів типу АО/ОТА 11-B і 11-C, так і середні значення КІ для цих підгруп (табл. 3): варусне зміщення уламків спостерігалось переважно після переломів типу 11-B, вторинне зміщення — за 11-C, аваскулярний некроз головки плечової кістки — у разі 11-C за значень $KI \leq 0,36$.

Для підгруп хворих із трьома найбільш поширеними у цьому дослідженні післяопераційними ускладненнями також проведено аналіз динаміки показників за шкалою Constant-Murley Score через 3, 6 і 12 міс. після втручання (табл. 3). Встановлено достовірне покращення функціональних результатів пацієнтів із вторинним зміщенням у термін з 3 до 6 міс. ($p = 0,001 < 0,01$), а для осіб із варусним зміщенням уламків — з 3 до 12 міс. після травми ($p = 0,003 < 0,01$). У хворих із аваскулярним некрозом головки плечової кістки показники Constant-Murley Score погіршилися з ($72,5 \pm 2,9$) через 3 міс. до ($62,5 \pm 2,9$) через 6 міс. після втручання.

Таблиця 3

Передопераційні показники та функціональні результати пацієнтів за видами ускладнень

Показник	Вторинне зміщення (n = 7)	Варусне зміщення уламків (n = 7)	Аваскулярний некроз головки плечової кістки (n = 4)
Частка у загальній популяції	6,9 %	6,9 %	3,9 %
Вік, роки	58,8 ± 9,5	67,9 ± 4,2	66,3 ± 8,2
Кірковий індекс	0,380 ± 0,020	0,366 ± 0,018	0,358 ± 0,005
Кількість (частка) переломів 11-B / 11-C за АО/ОТА	2 (28,6 %) / 5 (71,4 %)	6 (85,7 %) / 1 (14,3 %)	1 (25 %) / 3 (75 %)
Constant-Murley Score через – 3 міс.	70,9 ± 2,3* **	70,0 ± 5,0*	72,5 ± 2,9* **
– 6 міс.	75,7 ± 1,9**	75,0 ± 5,0	62,5 ± 2,9**
– 12 міс. після втручання	77,1 ± 3,9*	81,4 ± 6,3*	62,5 ± 2,9*

Примітка. Різна кількість * позначає значення, які достовірно відрізняються одне від одного в межах одного стовпчика таблиці за результатами порівняння за допомогою тесту Тьюкі.

Обговорення

Демографічні показники пацієнтів, які брали участь у дослідженні, та, зокрема, підгрупи з ускладненнями, відповідають відомим світовим тенденціям щодо поширеності переломів ПВПК переважно у віковій категорії осіб старше 50 років [2] та середнім європейським показникам у 2–3 рази більшого рівня таких переломів серед жінок [1, 6, 7].

Загальна частка ускладнень у досліджуваній популяції становила 29,4 %, найвище значення за групами лікування — 38 % у I групі. Систематичні огляди та звіти про дослідження останніх років містять суперечливі значення й оцінювання щодо частки післяопераційних ускладнень за різних методик хірургічного лікування переломів ПВПК.

У роботі [18] повідомляється, зокрема, що під час застосування ORIF для лікування переломів ПВПК у 173 пацієнтів, старших 60 років, рівень ускладнень становив 44 %, повторних операцій — 11 %; причому в осіб із 3-фрагментарними переломами рівень невдач дорівнював 39 %, із 4-фрагментарними — 45 %. Середній рівень ускладнень після операції на плечовому суглобі становив 42,6 % [1]. За даними [19] за RTSA загальна частота ускладнень склала 12,1 %, найчастішим виявився вивих (2,5 %). Зазначається також, що порівняно з пацієнтами після ORIF або геміартропластики, особи, яким виконано RSA, — старшого віку або жінки, мають вищий індекс коморбідності Чарлсона. У хворих, яким здійснено ORIF, зафіксовано вищу частоту як ускладнень (23,03 проти 18,62 %), так і повторних операцій (20,3 % порівняно з 10,3 %), ніж у пацієнтів, яким виконали RSA [12]. Після ревізійного ендо-

протезування плечового суглоба ускладнення виникли у 34 % випадків, 20 % хворих вимагали повторної операції [20].

Зафіксована в цих роботах частка пацієнтів з аваскулярним некрозом складає 3,9 % збігається з результатами інших дослідників (4 %) [1].

Таким чином, виявлені в цьому спостереженні загальна частка ускладнень і відсоток їхніх окремих типів загалом знаходяться в межах діапазонів оцінок післяопераційних ускладнень, зазначених у літературі для аналогічних типів хірургічних втручань.

Середні показники CMS у підгрупі пацієнтів з ускладненнями менші, ніж у решти хворих (рис. 1), проте результати через 12 міс. після операції, окрім осіб із аваскулярним некрозом, задовільні. Середній бал CMS для хворих із ускладненнями через 12 міс. становив (78,7 ± 8,5). Це свідчить про вдало обрану методику лікування та подолання наслідків ускладнень і відповідає сучасним підходам щодо застосування RTSA — частка ускладнень менша, ніж середня за групою.

Аналіз негативних результатів ORIF хворих I групи, де можна було б використати пористі PLA-імпланти, дозволив запропонувати диференційований підхід до вибору хірургічного лікування для осіб із переломами ПВПК типів АО/ОТА 11-B, 11-C, відповідно до якого в разі KI = 0,4–0,5 вважається доцільним і необхідним виконання ORIF; за умов KI < 0,4 ORIF можливе, з обов'язковим використанням в якості армуючого матеріалу 3D-пористих імплантів із полілактиду; за типів АО/ОТА 11-C; KI < 0,4 у разі технічної неможливості проведення стабільного ORIF необхідно проводити первинне реверсивне тотальне ендопротезування [17].

Первинне використання RTSA у разі переломів ПБПК типу АО/ОТА 11-В, 11-С і за умов технічної неможливості проведення ORIF дозволило отримати в терміни від 6 до 12 міс. після операції позитивні результати у 75 % випадків із середнім балом CMS у підгрупі ($81,2 \pm 6,4$) із відновленням функції плечового суглоба за відсутності ознак нестабільності компонентів ендопротеза [17]. Проте обмеженням цього дослідження є відносно невелика як загальна кількість осіб з RTSA, так і число серед них пацієнтів з ускладненнями, що унеможливило проведення кількісного аналізу для виявлення основних чинників ризику післяопераційних ускладнень під час цієї методики лікування.

У рекомендаціях Європейського товариства травматологічної та невідкладної хірургії (ESTES) щодо переломів ПБПК у людей похилого віку зазначається, що факторами ризику виникнення невдачі в разі застосування НА є вік, стать, наявність осколкових горбків, переломів авульсійного типу та зниження мінеральної щільності кісткової тканини. Існує явна тенденція до зворотного ендопротезування плечового суглоба, особливо в осіб старше 75 років, водночас RTSA, зокрема і вторинне, після іншого хірургічного втручання, забезпечує хороший клінічний результат із невеликою кількістю ревізій [21]. Ця методика вважається золотим стандартом лікування 3- та 4-фрагментарних переломів зі зміщенням у людей похилого віку [16].

Наведена інформація [15] доводить, що консервативна терапія і RTSA пов'язані з меншим ризиком необхідності повторного втручання. У той же час низка авторів вважає, що через складність техніки RTSA хірург повинен мати повний дизайн характеристики перелому, доступних варіантів операції та можливих ускладнень, які можуть виникнути, оскільки саме це підвищить безпеку і забезпечить задовільні клінічні результати [1].

За спостереженнями Tagliero зі співавторами [20], серед пацієнтів із негативними наслідками RTSA 12 % мали стійкі вивихи, а 10 % — рентгенологічні ознаки розхитування ніжки ендопротеза. Аналіз результатів RTSA, включаючи оцінювання попереднього консервативного чи хірургічного лікування перелому ПБПК, типу перелому, виду реверсивного ендопротеза, типу протеза чи остеосинтезу горбків, довів відсутність статистичної значущості факторів, які впливають на ризик вивиху ендопротеза [20]. Молодший вік і наявність цукрового діабету під час RTSA значно підвищують ризик повторного хірургічного

втручання ($p = 0,013$ та $p = 0,037$ відповідно). Авторами зазначена тенденція щодо підвищення ризику повторної операції в пацієнтів, яким на першому етапі проведено невдалий ORIF перелому ПБПК (коефіцієнт ризику = 2,95), проте без досягнення статистичної значущості [20].

Під час порівняння двох груп (усього 125 осіб, ORIF у 66 (52,8 %), RTSA у 59 (41,2 %), обидві групи мали порівняльні індекси Чарльсона) доведено, що загальна частота ускладнень становила 37,8 для ORIF і 22,0 % для RTSA, з частотою ревізій 12,1 і 5,1 % відповідно [22]. Багатофакторний аналіз не продемонстрував суттєвих відмінностей між двома типами операцій ($P = 0,500$), проте вік — це незалежний найважливіший фактор щодо отримання загальних ускладнень ($P = 0,018$) [22]. Чинниками ризику серйозних ускладнень за ORIF вважали низьку мінеральну щільність кістки, варусні імпресійні переломи ПБПК, задньомедіальну лінію перелому з відстанню між уламками більше 8 мм, зміщення діафіза > 4 мм і багатофрагментні переломи горбків. Для RTSA більшу кількість ускладнень спостерігали в пацієнтів із вищим індексом Чарльсона, цукровим діабетом і переломами горбків, водночас автори підкреслюють, що система класифікації за Neer не була прогностичною в обох групах [22].

Слід зазначити, що для кожної методики хірургічного втручання під час лікування переломів ПБПК, частота ускладнень останніми роками зменшується [13]. Це пов'язано з покращенням біомеханічних характеристик і дизайну імплантів як для ORIF, так і для RTSA, у поєднанні з накопиченням досвіду хірургів [23]. Важливим чинником є відмова від геміартропластики і надання переваги RTSA у разі переломів ПБПК, особливо в осіб старше 65 років [14].

Таким чином, вибір RTSA порівняно з іншими хірургічними варіантами є сучасним і оптимальним способом лікування проксимальних переломів плечової кістки АО/ОТА 11-В або 11-С на фоні вираженого зниження мінеральної щільності кісткової тканини, особливо в пацієнтів похилого віку.

Проте рекомендації на основі доказів все ще відсутні [21]. У хворих із переломами ПБПК типів АО/ОТА 11-В, 11-С RTSA є надійним варіантом хірургічного лікування з передбачуваними функціональними результатами із невеликою кількістю ревізій [21]. Використання геміартропластики доцільне, якщо фіксація та загоєння горбків є досяжними. На жаль, у більшості переломів це не так. Факторами ризику невдачі є вік,

стать, наявність уламкових переломів горбків, переломів авульсійного типу та низька мінеральна щільність кісток [21].

Так чи можна вважати RTSA золотим стандартом лікування переломів проксимального відділу плечової кістки для людей похилого віку, коли ORIF технічно не можливо, а консервативне лікування не дозволяє позбавити больового синдрому та відновити функцію верхньої кінцівки? Відповіді наразі немає. Дані літератури пропонують переважно низькоякісні дослідження, що вимагає подальшої роботи для досягнення повного розуміння цього важливого питання.

Висновки

Ретроспективний аналіз післяопераційних ускладнень за різних методик хірургічного лікування переломів проксимального відділу плечової кістки типів АО/ОТА 11-В, 11-С у пацієнтів старших за 45 років із зниженням мінеральної щільності кісткової тканини виявив більшу частку ускладнень в осіб, яким проведено відкриту репозицію та накістковий металоостеосинтез пластиною PHILOS (38 % від випадків групи).

Порівняльний аналіз функціональних результатів з ускладненнями встановив, що пацієнти з поверхневою інфекцією за динамікою функціональних змін протягом терміну спостереження не відрізнялись від осіб без ускладнень ($p = 0,005 < 0,01$); хворі з вторинним та варусним зміщенням уламків мали достовірне покращення функціональних результатів у терміні з 3 до 12 міс. ($p = 0,001 < 0,01$; $p = 0,003 < 0,01$ відповідно).

Аваскулярний некроз головки плечової кістки у цій популяції зафіксовано лише у пацієнтів, яким проведено відкриту репозицію та накістковий металоостеосинтез пластиною PHILOS, переважно після переломів типу 11-С за значень $KI \leq 0,36$. У них показники CMS погіршилися з $(72,5 \pm 2,9)$ через 3 міс. до $(62,5 \pm 2,9)$ через 6 міс. після втручання.

RTSA порівняно з іншими методиками є сучасним і оптимальним варіантом хірургічного лікування проксимальних переломів плечової кістки АО/ОТА 11-В або 11-С на фоні вираженого зниження мінеральної щільності кісткової тканини, особливо в пацієнтів похилого віку.

Конфлікт інтересів. Автори декларують відсутність конфлікту інтересів.

Перспективи подальших досліджень. У перспективі інтерес становлять дослідження із більш детальним аналізом результатів реверсивної артропластики плечового суглоба

з використанням індивідуально надрукованих на лазерному 3D-принтері з пористого титану компонентів ендпротеза.

Інформація про фінансування. Жодної вигоди в будь-якій формі не було і не буде отримано від комерційної сторони, пов'язаної прямо чи опосередковано з предметом цієї статті.

Внесок авторів. Макаров В. Б. — концепція і дизайн, збір та обробка матеріалів, аналіз отриманих даних, написання тексту. Корж М. О. — написання та редагування тексту.

Список літератури

1. Czarnecki, P., Falis, M., Bonczar, M., Ostrowski, P., Wcislek, J., & Romanowski, L. (2024). Assessing complications and functional outcomes in proximal humerus fracture management: a retrospective comparison between conservative and intramedullary nailing treatments. *European journal of orthopaedic surgery and traumatology: orthopedie traumatologie*, 34(3), 1427–1433. <https://doi.org/10.1007/s00590-023-03822-5>
2. Iglesias-Rodríguez, S., Domínguez-Prado, D. M., García-Reza, A., Fernández-Fernández, D., Pérez-Alfonso, E., García-Piñeiro, J., & Castro-Menéndez, M. (2021). Epidemiology of proximal humerus fractures. *Journal of orthopaedic surgery and research*, 16(1), 402. <https://doi.org/10.1186/s13018-021-02551-x>
3. Yanik, E. L., Alvarez, C., Cleveland, R. J., Nelson, A. E., & Golightly, Y. M. (2024). Occupational tasks associated with shoulder pain and upper extremity disability: a cross-sectional study in the Johnston County Osteoarthritis Project. *BMC musculoskeletal disorders*, 25(1), 374. <https://doi.org/10.1186/s12891-024-07487-x>
4. Godeau, D., Fadel, M., & Descatha, A. (2022). Factors associated with limitations in daily life and at work in a population with shoulder pain. *BMC musculoskeletal disorders*, 23, 777. <https://doi.org/10.1186/s12891-022-05638-6>
5. Leino, O. K., Lehtimäki, K. K., Mäkelä, K., Äärämaa, V., & Ekman, E. (2022). Proximal humeral fractures in Finland: trends in the incidence and methods of treatment between 1997 and 2019. *The bone and joint journal*, 104-B(1), 150–156. <https://doi.org/10.1302/0301-620X.104B1.BJJ-2021-0987.R1>
6. Patel, A. H., Wilder, J. H., Ofa, S. A., Lee, O. C., Iloanya, M. C., Savoie, F. H., 3rd, & Sherman, W. F. (2021). How age and gender influence proximal humerus fracture management in patients older than fifty years. *Journal of shoulder and elbow surgery international*, 6(2), 253–258. <https://doi.org/10.1016/j.jseint.2021.11.007>
7. Patel, A. H., Wilder, J. H., Ofa, S. A., Lee, O. C., Savoie, F. H., 3rd, O'Brien, M. J., & Sherman, W. F. (2021). Trending a decade of proximal humerus fracture management in older adults. *Journal of shoulder and elbow surgery international*, 6(1), 137–143. <https://doi.org/10.1016/j.jseint.2021.08.006>
8. Relvas Silva, M., Linhares, D., Leite, M. J., Nunes, B., Torres, J., Neves, N., & Ribeiro Silva, M. (2022). Proximal humerus fractures: epidemiology and trends in surgical management of hospital-admitted patients in Portugal. *Journal of shoulder and elbow surgery international*, 6(3), 380–384. <https://doi.org/10.1016/j.jseint.2021.12.003>
9. Samborski, S. A., Haws, B. E., Karnyski, S., Soles, G., Gorczyca, J. T., Nicandri, G., Voloshin, I., & Ketz, J. P. (2022). Outcomes for type C proximal humerus fractures in the adult population: comparison of nonoperative treatment, locked plate fixation, and reverse shoulder arthroplasty. *Journal of shoulder and elbow surgery international*, 6(5), 755–762. <https://doi.org/10.1016/j.jseint.2022.05.006>
10. Lin, C. C., Karlin, E., Boin, M. A., Dankert, J. F., Larose, G., Zuckerman, J. D., & Virk, M. S. (2022). Operative Treatment of Proximal Humeral Fractures with Reverse Total Shoulder

- Arthroplasty in Patients ≥ 65 Years Old: A Critical Analysis Review. *The journal of bone and joint surgery. reviews*, 10(5), e21.00245. <https://doi.org/10.2106/JBJS.RVW.21.00245>
11. Larose, G., & Virk, M. S. (2022). The Evolution of Reverse Total Shoulder Arthroplasty and Its Current Use in the Treatment of Proximal Humerus Fractures in the Older Population. *Journal of clinical medicine*, 11(19), 5832. <https://doi.org/10.3390/jcm11195832>
 12. Alrabaa, R. G., Ma, G., Truong, N. M., Lansdown, D. A., Feeley, B. T., Zhang, A. L., & Ma, C. B. (2022). Trends in Surgical Treatment of Proximal Humeral Fractures and Analysis of Postoperative Complications Over a Decade in 384,158 Patients. *The journal of bone and joint surge: open access*, 7(4), e22.00008. <https://doi.org/10.2106/JBJS.OA.22.00008>
 13. Cognetti, D. J., Arana, A. A., Hoof, M., Mason, G., Lin, A., & Sheean, A. J. (2022). Short-term Complications for Proximal Humerus Fracture Surgery Have Decreased: An Analysis of the National Surgical Quality Improvement Program Database. *Clinical orthopaedics and related research*, 480(11), 2122–2133. <https://doi.org/10.1097/CORR.0000000000002391>
 14. George N. E. (2022). CORR Insights®: Short-term Complications for Proximal Humerus Fracture Surgery Have Decreased: An Analysis of the National Surgical Quality Improvement Program Database. *Clinical orthopaedics and related research*, 480(11), 2134–2136. <https://doi.org/10.1097/CORR.0000000000002430>
 15. Zheng, Y., Tang, N., Zhang, W. J., Shi, W., Zhao, W. W., & Yang, K. (2024). Comparative efficacy and safety of medical treatments for proximal humerus fractures: a systematic review and network meta-analysis. *BMC musculoskeletal disorders*, 25(1), 17. <https://doi.org/10.1186/s12891-023-07053-x>
 16. Vall, M., Natera, L., Witney-Lagen, C., Imam, M. A., Narvani, A. A., Sforza, G., Levy, O., Relwani, J., & Consigliere, P. (2022). Reverse shoulder replacement versus hemiarthroplasty for proximal humeral fracture in elderly patients: a systematic review. *Musculoskeletal surgery*, 106(4), 357–367. <https://doi.org/10.1007/s12306-022-00761-y>
 17. Korzh, M., Makarov, V., Gupalov, I., Pertseva, O., Boyko, K., & Pidgaiska, O. (2023). Results of a differential approach to surgical treatment of proximal humerus fractures in patients with osteoporosis. *Orthopaedics, Traumatology and Prosthetics*, (3-4), 13–21. <https://doi.org/10.15674/0030-598720223-413-21>
 18. Barlow, J. D., Logli, A. L., Steinmann, S. P., Sems, S. A., Cross, W. W., Yuan, B. J., Torchia, M. E., & Sanchez-Sotelo, J. (2020). Locking plate fixation of proximal humerus fractures in patients older than 60 years continues to be associated with a high complication rate. *Journal of Shoulder and Elbow Surgery*, 29(8), 1689–1694. <https://doi.org/10.1016/j.jse.2019.11.026>
 19. Dolci, A., Melis, B., Verona, M., Capone, A., & Marongiu, G. (2021). Complications and Intraoperative Fractures in Reverse Shoulder Arthroplasty: A Systematic Review. *Geriatric orthopaedic surgery & rehabilitation*, 12, 21514593211059865. <https://doi.org/10.1177/21514593211059865>
 20. Tagliero, L. E., Esper, R., Sperling, J. W., Morrey, M. E., Barlow, J. D., & Sanchez-Sotelo, J. (2024). Complications after reverse shoulder arthroplasty for proximal humerus nonunion. *Journal of shoulder and elbow surgery*, S1058-2746(24)00466-X. Advance online publication. <https://doi.org/10.1016/j.jse.2024.05.020>
 21. Wendt, K. W., Jaeger, M., Verbruggen, J., Nijs, S., Oestern, H. J., Kdolsky, R., & Komadina, R. (2021). ESTES recommendations on proximal humerus fractures in the elderly. *European journal of trauma and emergency surgery: official publication of the European Trauma Society*, 47(2), 381–395. <https://doi.org/10.1007/s00068-020-01437-7>
 22. Klug, A., Wincheringer, D., Harth, J., Schmidt-Horlohé, K., Hoffmann, R., & Gramlich, Y. (2019). Complications after surgical treatment of proximal humerus fractures in the elderly-an analysis of complication patterns and risk factors for reverse shoulder arthroplasty and angular-stable plating. *Journal of shoulder and elbow surgery*, 28(9), 1674–1684. <https://doi.org/10.1016/j.jse.2019.02.017>
 23. Nabergoj, M., Denard, P. J., Collin, P., Trebše, R., & Lädermann, A. (2021). Mechanical complications and fractures after reverse shoulder arthroplasty related to different design types and their rates: part I. *European federation of national associations of orthopaedics and traumatology open reviews*, 6(11), 1097–1108. <https://doi.org/10.1302/2058-5241.6.210039>

Стаття надійшла до редакції 10.01.2025	Отримано після рецензування 18.02.2025	Прийнято до друку 19.02.2025
---	---	---------------------------------

ANALYSIS OF POSTOPERATIVE COMPLICATIONS IN THE SURGICAL TREATMENT OF PROXIMAL HUMERAL FRACTURES IN PATIENTS WITH DECREASED MINERAL BONE DENSITY

V. B. Makarov^{1,2}, M. O. Korzh¹

¹ Sytenko Institute of Spine and Joint Pathology National Academy of Medical Sciences of Ukraine, Kharkiv

² Municipal non-profit enterprise «City Clinical Hospital № 16» of the Dnipro City Council. Ukraine

✉ Vasyl Makarov: MD, DMSci, PhD in Orthopaedics and Traumatology: vasylmakarov2010@gmail.com; <https://orcid.org/0000-0003-0936-7039>

✉ Mykola Korzh: MD, Prof. in Traumatology and Orthopaedics: mykola.korzh47@gmail.com; <https://orcid.org/0000-0002-0489-3104>