

УДК 616.728.3:616.718-007-053.1-073.75-026.16

DOI: <http://dx.doi.org/10.15674/0030-59872024261-68>

## Параметри міжвиросткової ямки стегнової кістки у дітей в нормі та за вроджених вад розвитку нижніх кінцівок

Є. Ю. Якушкін, С. О. Хмизов, Р. В. Златнік

ДУ «Інститут патології хребта та суглобів ім. проф. М. І. Ситенка НАМН України», Харків

*According to literature sources, radiography can indirectly visualize congenital insufficiency of the cruciate ligaments both in isolated form and in combination with other congenital malformations of the lower extremities. Objective. To study the parameters of the intercondylar fossa of the femur in children of different age groups with stable/unstable knee joints due to congenital malformations of the lower limbs using instrumental imaging methods. Methods. A prospective diagnostic study was conducted of 359 knee joints of 217 children who were treated at the pediatric orthopedics clinic from 2019 to 2022 and with a retrospective control group (2010–2021). limbs, as well as with congenital malformations of the lower limbs. X-ray examinations were performed on the OPERA T90cex X-ray and fluoroscopic system. Results. 217 patients took part in the study, including 105 patients without knee joint pathology and 112 with congenital malformations of the lower limbs. Comparison of the accuracy of radiological diagnostic indicators was performed using the Student's t-test with the results of computer and magnetic resonance imaging studies, which showed the absence of a statistically significant difference in the results research. A diagnostic study was also conducted to find the regularity of the development of the knee joints and to identify the parameters of the radiological norm of the development of the intercondylar fossa of the femur in children of different age categories. Conclusions. Using the results of instrumental studies, the parameters of the intercondylar fossa of the femur in children of different age categories with stable and unstable knee joints due to congenital malformations of the lower limbs were investigated. The results of the study should be taken into account for the diagnosis of congenital defects of the knee joint. Keywords. Knee joint, congenital defects of the lower limb, radiography, instability of the knee joint.*

*Згідно з літературними джерелами, рентгенографія може опосередковано візуалізувати вроджену недостатність схрещених зв'язок як в ізольованій формі, так і в поєднанні з іншими вродженими вадами розвитку нижніх кінцівок. Мета. Вивчити параметри міжвиросткової ямки стегнової кістки в дітей різної вікової категорії зі стабільними/нестабільними колінними суглобами за вроджених вад розвитку нижніх кінцівок за допомогою інструментальних методів візуалізації. Методи. Проведено проспективне діагностичне дослідження 359 колінних суглобів 217 дітей, які проходили лікування в клініці дитячої ортопедії з 2019 по 2022 рік, із ретроспективною контрольною групою (2010–2021 рр). У дослідженні взяли участь діти віком від 2 до 18 років, як без патології нижніх кінцівок, так і з уродженими вадами розвитку цієї локалізації. Діагностування виконували на рентгенографічній і флюороскопічній системі OPERA T90cex. Результати. У дослідженні прийняли участь 217 пацієнтів, з них 105 пацієнтів без патології колінних суглобів та 112 із уродженими вадами розвитку нижніх кінцівок. Порівняння точності показників рентгенологічної діагностики виконано за допомогою t-критерію Стьюдента з результатами комп'ютерних і магнітно-резонансних томографічних досліджень, які показали відсутність статистично значущої різниці в результатах дослідження. Також проведено діагностичний аналіз для знаходження закономірності розвитку колінних суглобів і виявлення параметрів рентгенологічної норми розвитку міжвиросткової ямки стегнової кістки у дітей різних вікових категорій. Висновки. Використовуючи результати інструментальних досліджень було виявлено параметри міжвиросткової ямки стегнової кістки в дітей різної вікової категорії зі стабільними та нестабільними колінними суглобами за вроджених вад розвитку нижніх кінцівок. Результати дослідження доцільно враховувати для діагностики вроджених вад колінних суглобів.*

**Ключові слова.** Колінний суглоб, уроджені вади нижньої кінцівки, рентгенометрія, нестабільність колінного суглоба

## Вступ

Згідно з літературою рентгенографія може опосередковано візуалізувати вроджену недостатність схрещених зв'язок, яка зустрічається 0,017 на 1 000 новонароджених і проявляється як в ізольованій формі, так і в поєднанні з іншими вродженими вадами розвитку нижніх кінцівок (ВВРНК) (фібулярна геміmelія, вроджене вкорочене стегно й ін.) [1, 2]. Використання рентгенографії може бути корисним для диференційної діагностики нестабільності колінного суглоба (НКС) після травм, а також для вибору подальшої тактики під час планування лікування та корекції ВВРНК у дітей. D. Paley зі співавт. [3] зазначили, що у пацієнтів із такими вадами потрібно враховувати довготривалість, етапність лікування та те, що на початку лікування клінічно та симптоматично НКС через дефіцит схрещених зв'язок може на себе не звертати уваги, а виявитися вже під час корекції деформації кінцівки за рахунок дестабілізації компенсаторних механізмів і збільшення навантаження на кінцівку [4, 5].

Одним із науковців, що все ж таки приділив цьому увагу, був Н. М. Manner зі співавт. [6], які у своєму дослідженні довели прямий зв'язок між зміною форми міжвиросткової ямки стегнової кістки (МЯСК) та дефіцитом схрещених зв'язок використовуючи рентгенографію й артроскопічний контроль. J. L. Walker зі співавт. [7] досліджуючи НКС за фібулярної геміmelії виявили закономірність у недорозвиненні міжвиросткового підвищення великогомілкової кістки в разі дефіциту схрещених зв'язок. Згадані роботи мають наукову значимість, але водночас мале практичне використання, через те, що рентгенологічні параметри досліджувались у дітей із завершеним або майже завершеним ростом. Зазвичай у літературі не вказано параметри вікової норми для дітей різних вікових категорій, які можна було б використовувати в клінічній практиці для диференційної діагностики НКС після травм або під час планування лікування дітей з ВВРНК.

*Мета:* вивчити параметри міжвиросткової ямки стегнової кістки в дітей різної вікової категорії зі здоровими (стабільними) та нестабільними колінними суглобами за вроджених вад розвитку нижніх кінцівок за допомогою інструментальних методів візуалізації.

## Матеріал і методи

На базі ДУ «ІПХС ім. проф. М. І. Ситенка НАМН України», після схвалення комітету з біоетики (протокол № 17 від 26.11.2019 р.) про-

ведено проспективне діагностичне дослідження 359 колінних суглобів 217 дітей, які проходили лікування в клініці дитячої ортопедії з 2019 по 2022 рік, та з ретроспективною контрольною групою (2010–2021 рр.).

У дослідженні взяли участь діти віком від 2 до 18 років, як без патології нижніх кінцівок, так і з ВВРНК. Усі пацієнти (або їхні представники) дали інформовану згоду на участь у дослідженні.

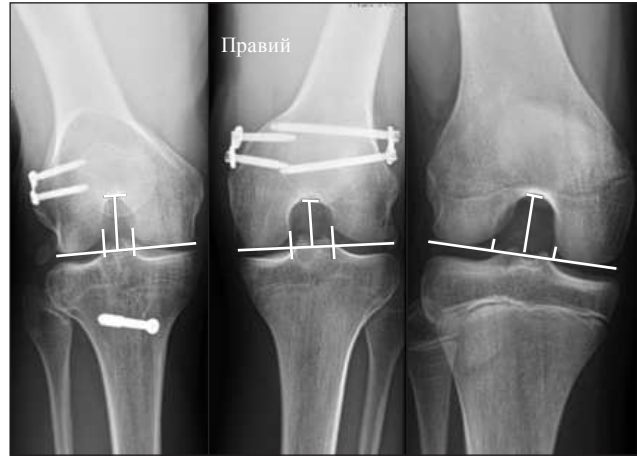
Дітей розділили на дві когорти. До першої включили осіб від 2 до 18 років, які знаходились на діагностиці або лікуванні в установі на момент дослідження. Пацієнтів із цієї когорти розділили на дві групи. Першу склали хворі без патології нижніх кінцівок, другу — діти з ВВРНК. Ці групи розділили на 6 підгруп за віком (вікову градацію вибрали за Садоф'євою [8]), де I група складалася з пацієнтів від 2 до 3 років, II — 3,5–5, III — 6–7, IV — 8–11, V — 12–14 років, VI — 15–18. Їм виконувалося клінічне дослідження на стабільність КС (тест Лахмана та висувної шухляди) та подальшу рентгенографію в проєкції тонеля. Хворих розташовували за методикою Холмблада [9], яка не приводить до проєкційних спотворень (рис. 1).

До другої когорти віднесли пацієнтів від 2 до 18 років, які проходили лікування у відділенні з 2010 по 2021 рр., і в історії яких збереглися комп'ютерні томографічні (КТ) або магнітно-резонансні томографічні (МРТ) дослідження колінних суглобів. Розділення на групи та підгрупи проводили аналогічно першій когорти. На початку дослідження планувалося використовувати для вимірювання параметрів МЯСК за методикою запропонованою Manner зі співавт. [6, 10], яка визначала висоту ямки від суглобової щілини до вершини купола та ширину ямки й дистального відділу стегна паралельно суглобовій щілині на рівні підколінної борозни. Під час проведення аналізу результатів рентгенологічних досліджень ми зіткнулися з проблемою, яка полягала в тому, що у дітей молодше 10 років підколінна борозна не візуалізувалася. Для стандартизації всіх вікових груп ми змінили методику розрахунку, в якій висоту вимірювали як вказано вище, а ширину дистального відділу стегнової кістки та МЯСК на рівні суглобової щілини, водночас, за необхідності, продовжували лінію ямки по внутрішній поверхні латерального виростку.

Для порівняння та виведення параметрів норми було введено показники параметрів, тобто співвідношення ширини МЯСК до ширини виростків стегнової кістки (індекс А), співвідношення ширини виростків на ширину МЯСК (індекс В), співвідношення ширини на висоту МЯСК (індекс С) (рис. 2).



**Рис. 1.** Виконання рентгенографії в проекції тунеля (розташування за Холмбладом)



**Рис. 2.** Схематичне зображення індексів параметрів у дітей із різними патологіями колінного суглоба

Таблиця 1

## Розподілення учасників дослідження за віком

Група (роки)	I когорта (без патології КС)		II когорта (із ВВРНК)	
	кількість			
	пацієнтів	КС	пацієнтів	КС
I (2–3)	15	20	11	19
II (3,5–5)	6	11	12	20
III (6–7)	7	13	12	21
IV (8–11)	30	47	31	58
V (12–14)	21	31	18	35
VI (15–18)	26	38	28	46
Усього	105	160	112	199

Діагностувальний аналіз було виконано на рентгенографічній і флюороскопічній системі OPERA T90сех (General Medical Merate S. p. a., Italy), досвідченим лікарем-рентгенологом. Вимірювання виконано в програмах: Mугian®, RadiAnt® AutoCAD2021®. Розрахунки та графіки — в програмі Excel®.

Для виявлення точності результатів рентгендіагностики проведено порівняння за допомогою t-критерію Стьюдента за результатами КТ і МРТ досліджень.

### Результати

У вивченні було задіяно 217 пацієнтів, із них 105 хворих без патології КС та 112 із ВВРНК, розподілення за віковими групами вказано в табл. 1.

Клінічно проаналізовано 90 (180 КС) дітей і проведено рентгенологічне дослідження 90 пацієнтів (177 КС) (табл. 2).

Вивчено результати 84 (119 КС) КТ досліджень, з яких 64 КС без патології та 55 — із

Таблиця 2

## Розподілення пацієнтів різних вікових груп за патологіями колінних суглобів

Група (роки)	I когорта (без патології КС)		II когорта (із ВВРНК)	
	пацієнтів			
	стабільний	нестабільний	стабільний	нестабільний
I (2–3)	10	5	5	5
II (3,5–5)	10	10	1	1
III (6–7)	10	9	2	2
IV (8–11)	20	17	9	9
V (12–14)	14	11	1	1
VI (15–18)	20	20	3	3
Усього	84	72	21	21

ВВРНК. Із вибірки пацієнтів із вродженими вадами розвитку нижніх кінцівок 6 мали НКС та перенесли хірургічне лікування з цього приводу.

Проаналізовано результати 42 (42 КС) МРТ результатів, з яких 20 КС без вродженої патології та 22 із ВВРНК, серед яких 9 в анамнезі мали НКС і перенесли хірургічне лікування з цього приводу.

Для освітлення числових параметрів і вивчення результатів отриманих індексів у дітей зі стабільними КС за різних видів інструментальних досліджень створено порівняльні графіки, на яких зіставлено індекси А (рис. 3), В (рис. 4), С (рис. 5).

Результати статистичної обробки варіаційного ряду параметрів стабільного КС наведено в табл. 3–6.

Порівняння параметрів отриманих індексів у дітей зі стабільними КС та НКС за ВВРНК наведено в графіках порівняння: А (рис. 6), В (рис. 7), С (рис. 8).

Таблиця 3

## Результати рентгенологічних досліджень

Індекс	Вікова група	Кількість спостережень (n)	Середня арифметична (M)	Медіана (Me)	Стандартне квадратичне відхилення ( $\sigma$ )	Коефіцієнт варіації (Cv), %	Середня похибка середньої арифметичної (m)
C	I (2-3)	15	2,85	2,95	0,35	12,33	0,09
	II (3,5-5)	20	2,55	2,51	0,24	9,26	0,05
	III (6-7)	19	1,92	1,90	0,18	9,28	0,04
	IV (8-11)	37	1,48	1,43	0,38	25,49	0,06
	V (12-14)	25	0,90	0,89	0,23	25,76	0,05
	VI (15-18)	40	0,99	0,96	0,16	16,51	0,03
A	I (2-3)	15	0,37	0,36	0,03	7,49	0,01
	II (3,5-5)	20	0,38	0,37	0,06	15,21	0,01
	III (6-7)	19	0,34	0,34	0,02	6,66	0,01
	IV (8-11)	37	0,35	0,34	0,03	9,08	0,01
	V (12-14)	25	0,29	0,30	0,02	8,62	0,01
	VI (15-18)	40	0,30	0,31	0,03	10,17	0,00
B	I (2-3)	15	2,65	2,64	0,09	3,34	0,02
	II (3,5-5)	20	2,79	2,77	0,22	7,81	0,05
	III (6-7)	19	2,89	2,91	0,14	4,89	0,03
	IV (8-11)	37	2,84	2,89	0,28	10,50	0,05
	V (12-14)	25	3,40	3,33	0,30	8,62	0,01
	VI (15-18)	40	2,86	2,82	0,30	25,76	0,05

Таблиця 4

## Результати досліджень комп'ютерної томографії

Індекс	Вікова група	Кількість спостережень (n)	Середня арифметична (M)	Медіана (Me)	Стандартне квадратичне відхилення ( $\sigma$ )	Коефіцієнт варіації (Cv), %	Середня похибка середньої арифметичної (m)
C	I (2-3)	299	2,65	2,84	0,44	16,59	0,16
	II (3,5-5)	9	2,60	2,87	0,49	18,65	0,17
	III (6-7)	11	1,37	1,37	0,24	17,17	0,07
	IV (8-11)	43	1,44	1,34	0,43	29,77	0,07
	V (12-14)	33	1,00	0,97	0,17	16,92	0,03
	VI (15-18)	29	0,99	0,94	0,18	17,87	0,03
A	I (2-3)	9	0,48	0,48	0,06	13,56	0,02
	II (3,5-5)	9	0,41	0,42	0,03	7,84	0,01
	III (6-7)	11	0,40	0,40	0,02	4,85	0,01
	IV (8-11)	43	0,41	0,40	0,05	11,69	0,01
	V (12-14)	33	0,36	0,36	0,06	15,44	0,01
	VI (15-18)	29	0,34	0,34	0,03	9,72	0,10
B	I (2-3)	9	2,10	2,04	0,28	13,38	0,10
	II (3,5-5)	9	2,39	2,36	0,18	7,70	0,07
	III (6-7)	11	2,46	2,46	0,12	18,65	0,17
	IV (8-11)	43	2,43	2,49	0,24	9,97	0,04
	V (12-14)	33	2,82	2,77	0,43	15,37	0,08
	VI (15-18)	29	2,80	2,86	0,54	19,14	0,10

Таблиця 5

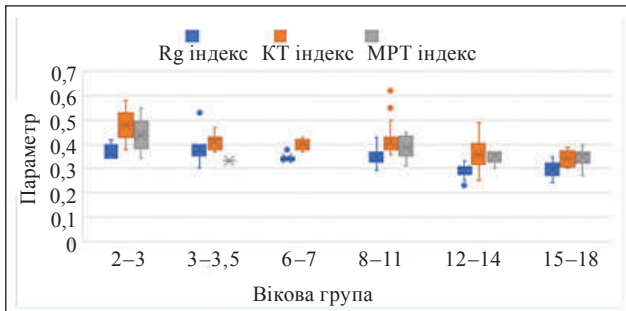
## Результати досліджень магнітно-резонансної томографії

Індекс	Вікова група	Кількість спостережень (n)	Середня арифметична (M)	Медіана (Me)	Стандартне квадратичне відхилення ( $\sigma$ )	Коефіцієнт варіації (Cv), %	Середня похибка середньої арифметичної (m)
C	I (2–3)	8	2,44	2,35	0,53	21,83	0,20
	II (3,5–5)	—	—	—	—	—	—
	III (6–7)	—	—	—	—	—	—
	IV (8–11)	10	1,02	1,02	0,16	15,52	0,05
	V (12–14)	5	1,03	1,06	0,10	9,34	0,05
	VI (15–18)	9	0,91	0,91	0,07	8,31	0,03
A	I (2–3)	8	0,44	0,44	0,07	15,57	0,03
	II (3,5–5)	—	—	—	—	—	—
	III (6–7)	—	—	—	—	—	—
	IV (8–11)	10	0,39	0,39	0,05	13,02	0,02
	V (12–14)	5	0,35	0,37	0,03	8,62	0,02
	VI (15–18)	9	0,35	0,36	0,04	11,08	0,01
B	I (2–3)	8	2,29	2,35	0,34	14,90	0,13
	II (3,5–5)	—	—	—	—	—	—
	III (6–7)	—	—	—	—	—	—
	IV (8–11)	10	2,58	2,51	0,36	13,91	0,12
	V (12–14)	5	2,81	2,67	0,25	9,05	0,13
	VI (15–18)	9	2,84	2,73	0,32	11,16	0,11

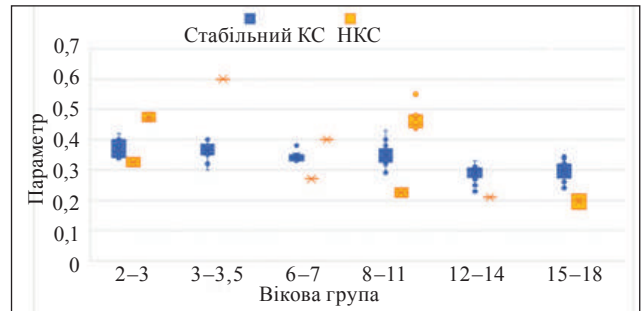
Таблиця 6

## Результати обробки узагальнених показників

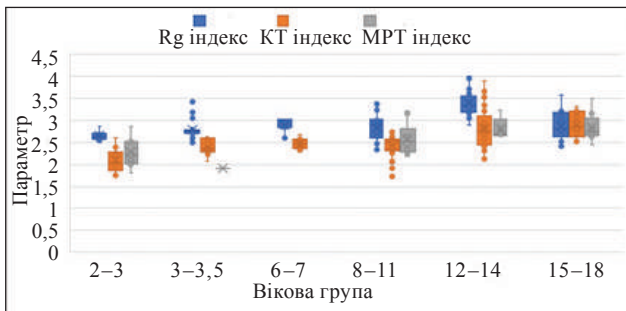
Індекс	Вікова група	Кількість спостережень (n)	Середня арифметична (M)	Медіана (Me)	Стандартне квадратичне відхилення ( $\sigma$ )	Коефіцієнт варіації (Cv), %	Середня похибка середньої арифметичної (m)
C	I (2–3)	32	2,69	2,87	0,44	16,31	0,08
	II (3,5–5)	30	2,54	2,51	0,35	13,69	0,06
	III (6–7)	30	1,72	1,79	0,33	19,13	0,06
	IV (8–11)	90	1,41	1,34	0,41	29,05	0,04
	V (12–14)	63	0,98	0,97	0,15	15,79	0,02
	VI (15–18)	78	0,98	0,93	0,16	16,44	0,02
A	I (2–3)	32	0,42	0,40	0,07	16,43	0,01
	II (3,5–5)	30	0,39	0,38	0,05	13,43	0,01
	III (6–7)	30	0,37	0,35	0,03	9,02	0,01
	IV (8–11)	90	0,38	0,39	0,05	13,54	0,01
	V (12–14)	63	0,33	0,32	0,05	16,53	0,01
	VI (15–18)	78	0,32	0,32	0,04	12,14	0,00
B	I (2–3)	32	2,40	2,55	0,33	13,61	0,06
	II (3,5–5)	30	2,64	2,70	0,30	11,35	0,05
	III (6–7)	30	2,73	2,80	0,24	8,91	0,04
	IV (8–11)	90	2,62	2,57	0,33	12,67	0,03
	V (12–14)	63	3,05	3,07	0,47	15,30	0,06
	VI (15–18)	78	2,87	2,82	0,29	10,07	0,03



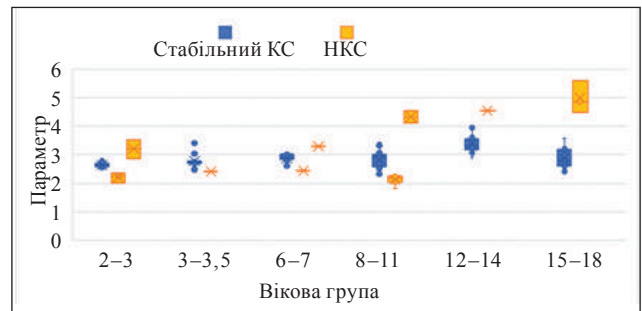
**Рис. 3.** Графік порівняння співвідношення ширини МЯСК до ширини виростків стегнової кістки (Індекс А)



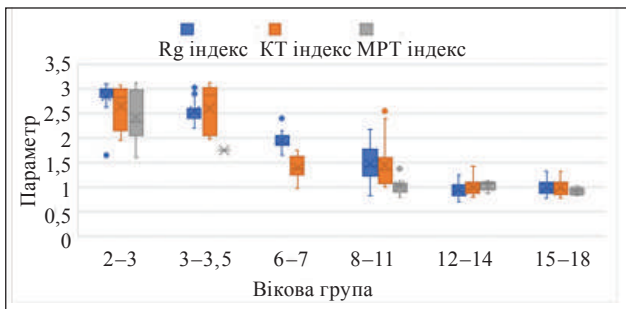
**Рис. 6.** Графік порівняння показника індексу А в різних вікових групах між параметрами норми та патології



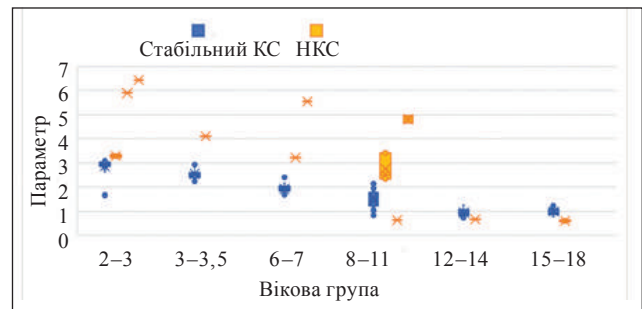
**Рис. 4.** Графік порівняння співвідношення ширини виростків на ширину МЯСК (Індекс В)



**Рис. 7.** Графік порівняння показника індексу В у різних вікових групах між параметрами норми та патології



**Рис. 5.** Графік порівняння співвідношення ширини на висоту МЯСК (Індекс С)



**Рис. 8.** Графік порівняння показника індексу С у різних вікових групах між параметрами норми та патології

Із метою з'ясування точності результатів виконаної рентгенодіагностики було проведено порівняння за допомогою t-критерію Стюдента з показниками комп'ютерних і магнітно-резонансних томографічних досліджень. За їхніми результатами доведено відсутність статистично значущої різниці в опрацьованому нами матеріалі. Наведемо приклад — у результаті порівняння індексу С (співвідношення ширини на висоту МЯСК) за допомогою розрахунку значення парного t-критерію = 1,18;  $p = 0,24282$ , що показує статистичну незначущість відмінностей, число ступенів свободи  $f = 67$ . Критичне значення t-критерію Стюдента за цієї кількості ступенів свободи складає 1,997 за умов рівня значимості  $\alpha = 0,05$ .

## Обговорення

Однією з особливостей дитячої ортопедії є те, що параметри опорно-рухової системи змінюються з віком, тому для успішної діагностики та лікування пацієнтів різних вікових груп потрібне знання вікових норм. Для прикладу, на рис. 9–11 зображено фотовідбитки рентгенограм колінних суглобів пацієнтів різних вікових груп.

G. T. Manner зі співавт. [5] у своєму дослідженні вже висвітлювали рентгенологічні параметри МЯСК у дітей із НКС, але обмеження цієї праці в тому, що було вибрано малу вибірку для дослідження та діти були старшої вікової групи зі завершеним або майже завершеним ростом. Проте в літературі не вказано параметри вікової норми для дітей різних вікових категорій.

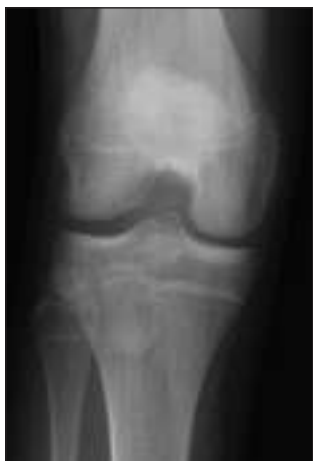

Рис. 9. Фотовідбитки рентгенограми стабільного КС пацієнтки Н., 14 років

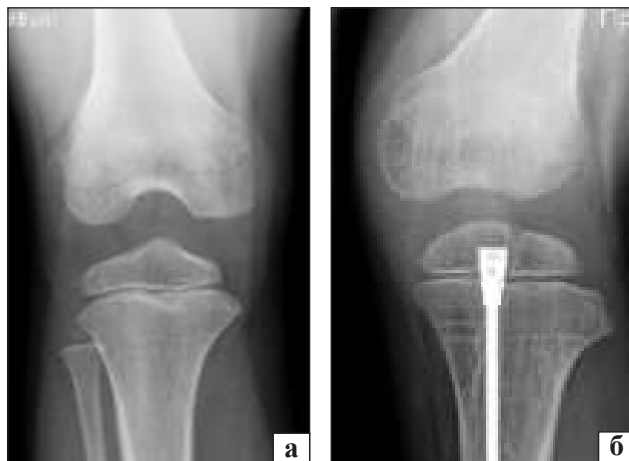

Рис. 11. Фотовідбитки рентгенограм КС пацієнтки Н., 7 років: а) стабільний КС; б) нестабільний КС за ВВРНК

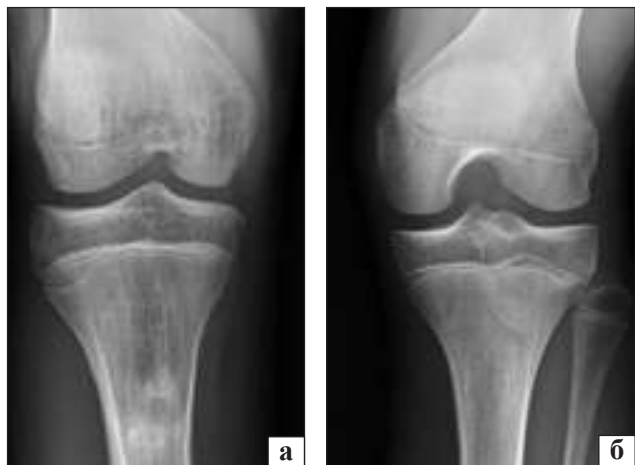

Рис. 10. Фотовідбитки рентгенограм КС пацієнта Н., 15 років: а) стабільний кульшовий суглоб; б) нестабільний КС за ВВРНК

Тому нами було проведене велике діагностичне дослідження для знаходження закономірності розвитку КС та виявлення параметрів рентгенологічної норми розвитку МЯСК у дітей різних вікових категорій.

Усі три індекси вибрані для характеризування параметрів норми МЯСК та вивчених особливостей за НКС за ВВРНК були інформативні (рис. 6–8). Але, на нашу думку, найоптимальніший індекс С — співвідношення ширини на глибину МЯСК.

Нами розраховано параметри норми для кожного індексу та вікової групи (табл. 7).

## Висновки

Використовуючи результати інструментальних досліджень (Rg, КТ, МРТ) 359 колінних суглобів у 217 осіб досліджено параметри МЯСК у дітей різної вікової категорії зі здоровими

Таблиця 7

### Параметри норми для кожного індексу залежно від вікової групи

Індекс	Вікова група	Параметр	Стандартне відхилення
С	I (2–3)	2,87	± 0,44
	II (3,5–5)	2,51	± 0,35
	III (6–7)	1,79	± 0,33
	IV (8–11)	1,34	± 0,41
	V (12–14)	0,97	± 0,15
	VI (15–18)	0,93	± 0,16
А	I (2–3)	0,40	± 0,07
	II (3,5–5)	0,38	± 0,05
	III (6–7)	0,35	± 0,03
	IV (8–11)	0,39	± 0,05
	V (12–14)	0,32	± 0,05
	VI (15–18)	0,32	± 0,04
В	I (2–3)	2,55	± 0,33
	II (3,5–5)	2,70	± 0,30
	III (6–7)	2,80	± 0,24
	IV (8–11)	2,57	± 0,33
	V (12–14)	3,07	± 0,47
	VI (15–18)	2,82	± 0,29

(стабільними) колінними суглобами та НКС за ВВРНК. Використовуючи t-критерій Стьюдента порівняно результати рентгенологічних, КТ, МРТ досліджень та було доведено відсутність статистично значущої різниці в результатах. Результати дослідження доцільно враховувати для діагностики вроджених вад колінного суглоба.

**Конфлікт інтересів.** Автори декларують відсутність конфлікту інтересів.

## Список літератури

1. Leite, C. B., Grangeiro, P. M., Munhoz, D. U., Giglio, P. N., Camanho, G. L., & Gobbi, R. G. (2021). The knee in congenital femoral deficiency and its implication in limb lengthening: A systematic review. *EFORT Open Reviews*, 6(7), 565-571. doi:10.1302/2058-5241.6.200075
2. Chomiak, J., Podškubka, A., Dungal, P., Ošťádal, M., & Frydrychová, M. (2012). Cruciate ligaments in proximal femoral focal deficiency. *Journal of Pediatric Orthopaedics*, 32(1), 21-28. doi:10.1097/bpo.0b013e31823d34db
3. Paley, D., Standard, S. C., & Wiesel, S. W. (2010). Treatment of congenital femoral deficiency. Operative techniques in orthopaedic surgery. Philadelphia : lippincott Williams & Wilkins
4. Khmyzov, S. O., Yakushkin, E. S., & Katsalap, E. S. (2021). Instability of the knee joint under the conditions of congenital malformations of the lower limbs (literature review). *Orthopaedics, traumatology and prosthetics*, 1, 80-85. DOI: <http://dx.doi.org/10.15674/0030-59872021180-85>. (in Ukrainian)
5. Mindler, G. T., Radler, C., & Ganger, R. (2016). The unstable knee in congenital limb deficiency. *Journal of Children's Orthopaedics*, 10(6), 521-528. doi:10.1007/s11832-016-0784-y
6. Manner, H. M., Radler, C., Ganger, R., & Grill, F. (2006). Dysplasia of the cruciate ligaments. *The Journal of Bone and Joint Surgery-American Volume*, 88(1), 130-137. doi:10.2106/00004623-200601000-00016
7. Walker, J. L., Milbrandt, T. A., Iwinski, H. J., & Talwalkar, V. R. (2019). Classification of cruciate ligament dysplasia and the severity of congenital fibular deficiency. *Journal of Pediatric Orthopaedics*, 39(3), 136-140. doi:10.1097/bpo.0000000000000910
8. Sadofyeva, V. I. (1990). Normal x-ray anatomy of the osteo-articular system of children. L. : Medicine. (in russian)
9. Bontrager, K. L., & Lampignano, J. P. (2014). Textbook of Radiographic Positioning and Related Anatomy. 8<sup>th</sup> ed. St. Louis (Mo.) : Elsevier Mosby
10. Moeller, T. B. (2007). Pocket Atlas of Sectional Anatomy : Computer Tomography and Magnetic Resonance Imaging. 3<sup>rd</sup> ed., rev. and enl. Stuttgart: Thieme

Стаття надійшла до редакції 07.05.2024

---

## PARAMETERS OF THE INTERCONDYLAR FOSSA OF THE FEMUR IN CHILDREN IN NORMAL CONDITIONS AND WITH CONGENITAL MALFORMATIONS OF THE LOWER LIMBS

Ye. Yu. Yakushkin, S. O. Khmyzov, R. V. Zlatnik

Sytenko Institute of Spine and Joint Pathology National Academy of Medical Sciences of Ukraine, Kharkiv

✉ Yevhenii Yakushkin: [fregat.ya@gmail.com](mailto:fregat.ya@gmail.com)

✉ Sergij Khmyzov, MD, Prof. in Traumatology and Orthopaedics: [s.khmyzov@gmail.com](mailto:s.khmyzov@gmail.com)

✉ Ruslan Zlatnik, MD: [ruslan.zlatnik@gmail.com](mailto:ruslan.zlatnik@gmail.com)