

КОРОТКІ ПОВІДОМЛЕННЯ ТА НОТАТКИ З ПРАКТИКИ

УДК 616.728.3-089.843:004.942](045)

DOI: <http://dx.doi.org/10.15674/0030-59872023180-85>

Використання індивідуального інструмента для кінематичного вирівнювання осі кінцівки під час ендопротезування колінного суглоба (випадок із практики)

М. Л. Головаха ¹, С. А. Бондаренко ²

¹ Запорізький державний медичний університет. Україна

² Клініка «Мотор Січ», Запоріжжя. Україна

Objective. To give a clinical example where, under the conditions of gonarthrosis, the patient underwent preoperative planning using modern technologies of three-dimensional modulation; outline the stages of individual instrument preparation and for kinematic alignment of the axis of the lower extremity and installation of knee joint endoprosthesis components. *Methods.* A 69-year-old patient was diagnosed with stage IV right-sided gonarthrosis. For preoperative planning, a computer tomography of the lower extremities was performed in the position of full extension in the knee joints and neutral rotation of the feet (slice thickness 1 mm). A 3D model of the lower extremities was built in the "STL" format in the RadiAnt DICOM Viewer Version 2021.2 program and imported into the FreeformPlus program. Preoperative planning was performed according to the principle of kinematic alignment to restore the constitutional axis of the limb and the inclination of the knee joint plane. The main stages of preparation of an individual instrument and carrying out operative intervention are given. Functional evaluation was performed before and after the operation at different stages according to the EuroQol-5D, KSS, HSS scales and a six-step functional test. *Results.* Individual navigation made it possible to precisely carry out resections of the articular ends and perform the planned kinematic alignment of the limb. According to the EuroQol-5D scale, the improvement of the patient's quality of life was determined, starting from the 3rd day after the operation. According to the KSS scale, an excellent result (85 points) was obtained 6 weeks after the surgical intervention, which remained after 3 months. The evaluation of the result of endoprosthesis according to the HSS scale after 6 weeks was 36 points, after 3 months — 38 points. *Conclusions.* A clinical example of the use of an original individual instrument for knee endoprosthesis showed the main advantages of the method — accurate installation of endoprosthesis components according to the preoperative design, which ensured high patient satisfaction and a good functional result. *Key words.* Knee joint, gonarthrosis, total arthroplasty, patient specific instrument.

Мета. Навести клінічний приклад, де за умов гонартрозу пацієнтові виконано передопераційне планування з використанням сучасних технологій тривимірного модулювання; викласти етапи підготування індивідуального інструмента для кінематичного вирівнювання осі нижньої кінцівки та встановлення компонентів ендопротеза колінного суглоба. *Методи.* У пацієнтки віком 69 років встановлено діагноз: правобічний гонартроз IV стадії. Для передопераційного планування виконано комп'ютерну томограму нижніх кінцівок у положенні повного розгинання в колінних суглобах і нейтральній ротації стоп (товщина зрізів 1 мм). Побудовано 3D-модель нижніх кінцівок у форматі «STL» у програмі RadiAnt DICOM Viewer Version 2021.2 та імпортовано в програму FreeformPlus. Передопераційне планування виконано за принципом кінематичного вирівнювання для відновлення конституціональної осі кінцівки та нахилу площини колінного суглоба. Наведено основні етапи підготовки індивідуального інструмента та проведення оперативного втручання. Функціональне оцінювання виконано до операції та після неї на різних етапах за шкалами EuroQol-5D, KSS, HSS та функціональною пробою шести кроків. *Результати.* Індивідуальна навігація дала змогу точно провести зпили суглобових кінців і виконати відповідне до запланованого кінематичне вирівнювання кінцівки. За шкалою EuroQol-5D визначено покращення якості життя пацієнтки, починаючи з 3-ї доби після операції. За шкалою KSS отримано відмінний результат (85 балів) через 6 тижнів після хірургічного втручання, який зберігся й через 3 міс. Оцінка результату ендопротезування за шкалою HSS через 6 тижнів склала 36 балів, через 3 міс. — 38 балів. *Висновки.* Клінічний приклад використання оригінального індивідуального інструмента для ендопротезування колінного суглоба показав основну переваги методу — точне встановлення компонентів ендопротеза згідно з передопераційним проектуванням, що забезпечило високу задоволеність пацієнта та добрий функціональний результат.

Ключові слова. Колінний суглоб, гонартроз, ендопротезування, індивідуальний інструмент

Вступ

Багато років ендопротезування колінного суглоба є ефективним методом лікування його захворювань. Зі збільшенням кількості операцій зросла, на жаль, і частка незадовільних результатів, пов'язаних із різними причинами (до 30 %) [1, 2]. Із метою зменшення чисельності незадоволених пацієнтів використовують високотехнологічні системи для ендопротезування, удосконалюють інструментарій, хірурги підвищують навички тощо.

Дуже довго механічне вирівнювання кінцівки вважали оптимальним для встановлення ендопротеза колінного суглоба [3]. Проте навіть прихильники цієї ідеї зазначають, що наразі залишається велика кількість незадоволених пацієнтів після артропластики (до 20 %) [4]. Останнім часом обговорюють і досліджують нові підходи до зниження питомої ваги таких випадків. Це — комп'ютерна навігація, індивідуальний інструмент для ендопротезування та використання робототехніки, які підвищують точність встановлення компонентів ендопротеза, що на практиці покращує результати лікування [5, 6].

Ідея індивідуального ендопротезування колінного суглоба найбільш послідовно реалізована в концепції кінематичного вирівнювання [7, 8]. Вона не нова, запропонована «Hungerford, Kenna, and Krackow» [9, 10] та затверджена «Food and Drug Administration» (FDA) у 1984 р., але через брак відповідних матеріалів для виготовлення імплантатів на той час вона не була реалізованою. Уперше кінематичне вирівнювання виконано у 2006 р. із використанням звичайного інструментарію. Ідея полягає в тому, щоб розташувати компоненти ендопротеза індивідуально для відновлення передартритної, не завжди механічно правильної, осі кінцівки та лінії колінного суглоба. Стегновий компонент устанавлюють в анатомічну позицію, як було до появи деформації. Позиція великогомілкового компонента також відповідає анатомії коліна, що завжди збігається з відновленням гарного балансу м'яких тканин. Опубліковано вже чимало досліджень, де показано клінічну перевагу кінематичного вирівнювання перед механічним [11–14]. Також доведено, що частота ревізійних утручань у таких випадках не збільшилася, але функціональні результати отримані кращі [15, 16].

Мета: навести клінічний приклад, де за умов гонартрозу пацієнтові виконано передопераційне планування з використанням сучасних технологій

тривимірного модулювання; викласти етапи підготовки індивідуального інструмента для кінематичного вирівнювання осі нижньої кінцівки та встановлення компонентів ендопротеза колінного суглоба.

Матеріал та методи

Дослідження схвалено локальним комітетом з біоетики (комісія з питань біоетики Запорізького державного медичного університету, протокол № 7 від 26.10.2016).

Пацієнтка Д., 69 років, звернулася зі скаргами на дискомфорт, біль під час ходьби та у спокої, кульгавість, обмеження рухів і деформацію правого колінного суглоба (рис. 1, а, б). Хворіла не менше ніж 8 років, отримувала консервативне лікування з тимчасовим полегшенням, повідомила про загострення 1–2 рази на рік. За останній рік біль посилювався, почала прогресувати варусна деформація. На рентгенограмі виявлено ознаки правобічного гонартрозу IV стадії (рис. 1, в).

Супутня патологія: ожиріння I ступеня, цукровий діабет 2 тип компенсований, високий ризик тромбоемболічних ускладнень (за шкалою Капріні 7 балів). Обсяг рухів у правому колінному суглобі: розгинання — 10°, згинання — 70°. Функціональне оцінювання виконано до операції та після неї на різних етапах за шкалами EuroQol-5D, KSS, HSS та функціональною пробою шести кроків.

Для передопераційного планування виконано комп'ютерну томограму нижніх кінцівок у положенні повного розгинання в колінних суглобах і нейтральної ротації стоп (товщина зрізів 1 мм). Побудовано 3D-модель нижніх кінцівок (рис. 2).

Передопераційне планування

Тривимірна модель побудована у форматі «STL» у програмі RadiAnt DICOM Viewer Version 2021.2 та імпортована в програму FreeformPlus. Передопераційне планування виконано за принципом кінематичного вирівнювання для відновлення конституціональної осі кінцівки та нахилу площини колінного суглоба. Площину резекції дистального та заднього відділів стгенової кістки встановили на рівні 7 мм незалежно від отриманого кута деформації. Отже, ми відновили фізіологічний нахил площини дистального відділу стгенової кістки (за традиційного планування у двовимірній системі координат це називали лінією колінного суглоба). Планування виконано для ендопротеза Zimmer Nex Gen CR із товщиною великогомілкового вкладиша 9 мм.

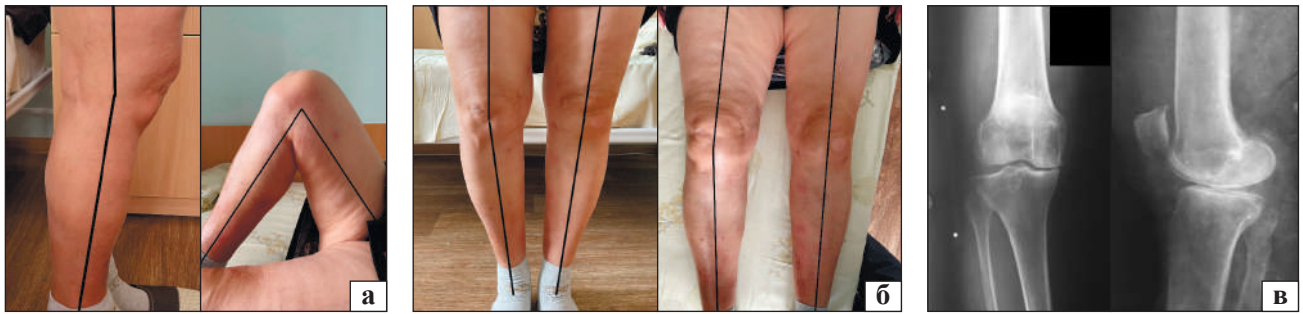

Рис. 1. Зовнішній вигляд нижніх кінцівок (а, б) та рентгенограма правого колінного суглоба (в) пацієнтки Д. перед операцією: а) функція коліна; б) осі кінцівок стоячи та лежачи

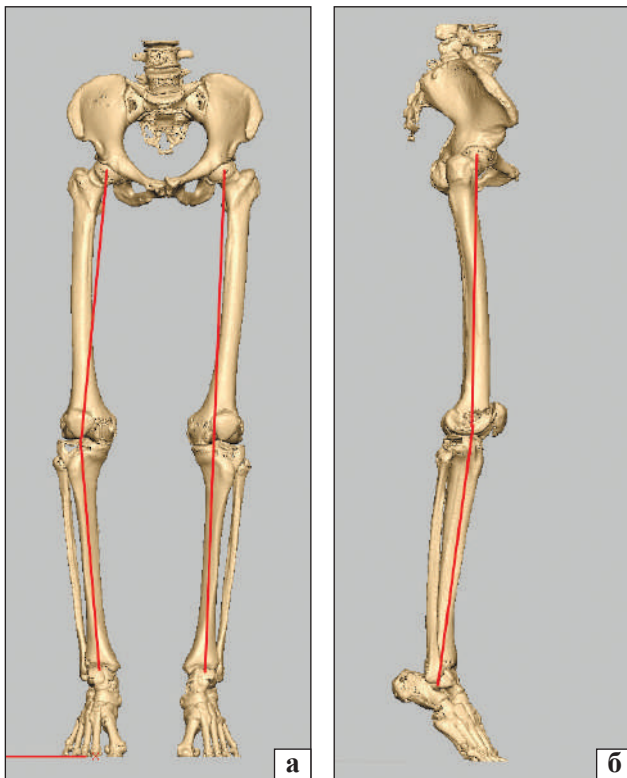


Рис. 2. Деформація правої нижньої кінцівки: а) варусна 8° , б) згинальна 10°

Після моделювання резекції суглобових кінців побудували індивідуальні кондуктори резекції кісток, які враховують конструкцію інструмента для встановлення ендопротеза (рис. 3). Виконавши моделі й індивідуальні кондуктори, відправляли їх на 3D-друк. Готові моделі стерилізували газовим методом.

Особливості хірургічної техніки

Під спінальною анестезією стандартним операційним доступом виконано артротомію з економним виділенням суглобових кінців. Для зручності та розуміння позиції індивідуальної навігації користувалися моделлю кістки для перевірки відповідної посадки індивідуального кондуктора (рис. 3). Правильно ввели кондуктор, порівнюючи його позицію з моделлю, та провели направляючі шпильки, на які

встановили стегновий резекційний блок і виконали дистальну резекцію (рис. 4). Штангенциркулем перевірили товщину резекції: у нашому випадку вона становила 8 мм на латеральному виростку, тому що там залишився хрящ, і 7 мм — на медіальному, де хряща не було (рис. 4). Аналогічно встановили індивідуальну навігацію на плато великогомілкової кістки та виконали резекцію. Перевірили товщину резектованих медіального та латерального відділів, порівнюючи з планом (7 мм латерально та 5 мм медіально). Оцінили стабільність колінного суглоба в положенні розгинання. Далі встановили на блоки кінцевого обпилювання. Спейсером знову оцінили розгинальний і сагітальний зазори. Операція тривала 50 хв. Дренаж не встановлювали.

Результати та їх обговорення

Після операції пацієнтка перебувала в палаті інтенсивної терапії під наглядом. На першу добу, після виконання рентгенографії (рис. 5) і повернення до відділення, почали активізацію, дозволили вільно згинати ногу в колінному суглобі (рис. 6) до виникнення больового відчуття. Рекомендували навантаження на прооперовану кінцівку до виникнення болю під час ходьби з однією милицею. Динаміка показників загального аналізу крові на 1, 3-тю доби; 6 тижнів, 3 міс. свідчить про їхнє відновлення до 6-го тижня після операцій (табл. 1). Проаналізовано рентгенограми та порівняно результати зі запланованими (рис. 5). Контрольні рентгенограми через 1,5 міс. та 1 рік наведено на рис. 7.

За шкалою EuroQol-5D до операції в пацієнтки було 5 балів, це відповідає наявності труднощів під час ходьби, постійного дискомфорту, інколи болю, депресію. Після операції на 3-тю добу, 6 тижнів, та 3 міс. за цією самою шкалою було вже 0 балів, тобто якість життя хворої значно покращилася. Оцінки результату ендопротезування за шкалою KSS в динаміці свідчать про відмінний результат (85 балів) вже через 6 тижнів після хірургічного втручання, такий самий результат зберігся й через 3 міс.

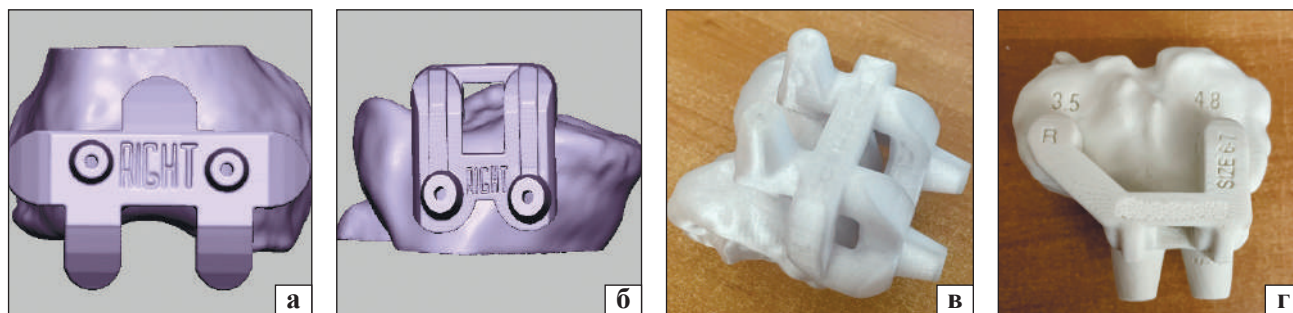


Рис. 3. Завершальний етап передопераційної підготовки індивідуального інструмента для ендопротезування колінного суглоба: готові для друку шаблони стегна (а) та гомілки (б); надруковані шаблони та моделі для стегна (v) та гомілки (г)

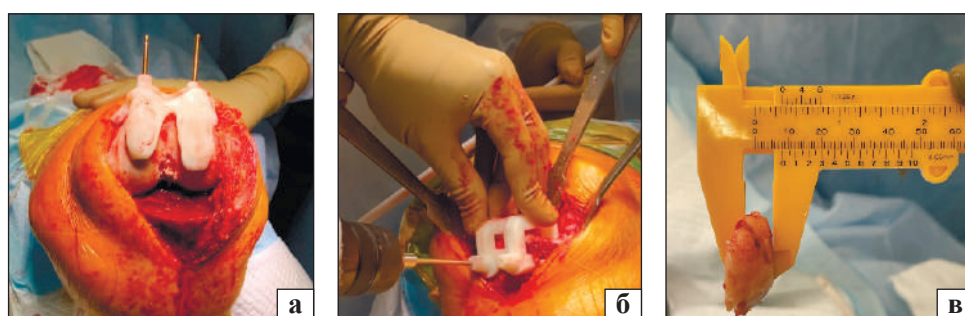


Рис. 4. Приклад операції з використанням індивідуального інструмента: встановлення його для стегна (а) та гомілки (б) із проведенням шпильок; вимірювання штангенциркулем товщини зпилів виростків стегна (v)

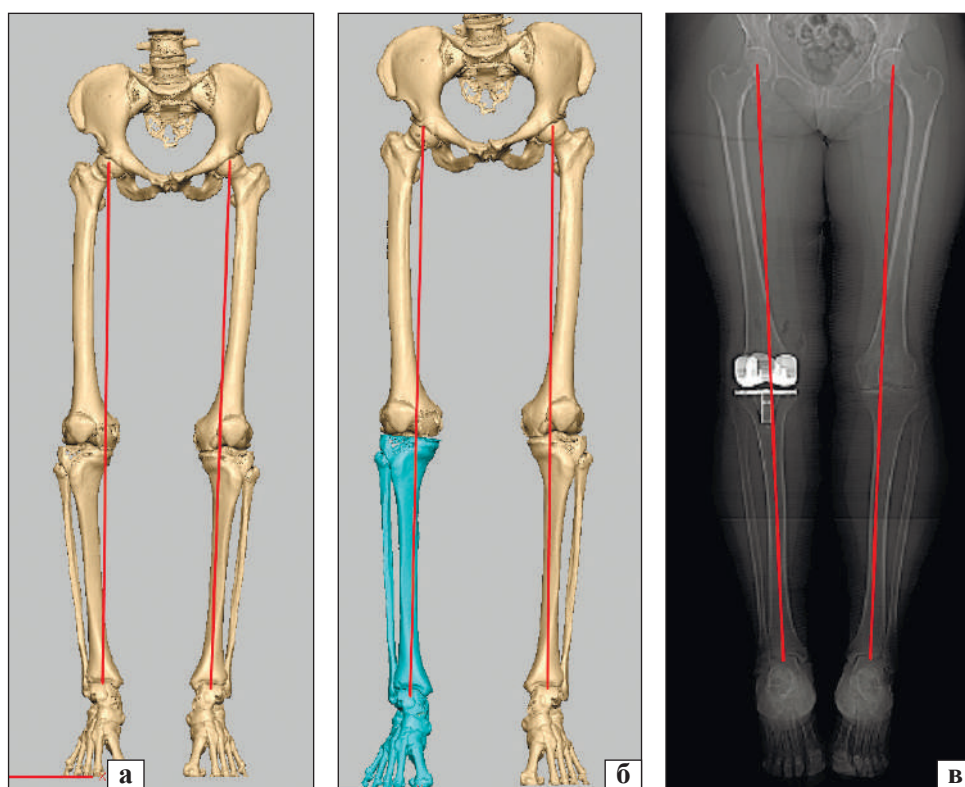


Рис. 5. Порівняння рентгенограм пацієнтки Д. після операції з результатом планування: а) вигляд нижніх кінцівок до операції; б) планування кінематичного вирівнювання з урахуванням здорового колінного суглоба; в) рентгенограма нижніх кінцівок після операції

Оцінка результату ендопротезування за шкалою HSS через 6 тижнів склала 36 балів (свідчить про значне покращення функції колінного суглоба, зменшення больового синдрому), через 3 міс. — 38 балів.

У динаміці за результатами функціональної проби «шести кроків» виявлено покращення функції

з кожним днем, а саме: на 3-тю добу з однією милицею зі здорового боку результат був 8 с; на 6-й тиждень і 3-й місяць пацієнтка проходила шість кроків за 3 с без милиць (табл. 2). На питання про задоволеність результатом через 3 міс. після операції вона обрала відповідь «дуже задоволена».

Таблиця 1

Динаміка відновлення показників загального аналізу крові

Показник	До операції	Термін після операції			
		1 доба	3 доби	6 тижнів	3 міс.
Лейкоцити, $\times 10^9/\text{л}$	5,6	6,0	6,0	6,5	5,6
Еритроцити, $\times 10^6/\text{мкл}$	4,11	3,82	3,67	4,59	4,54
Гемоглобін, г/л	39	103	106	318	137
ШОЕ, мм/год	14	25	17	5,3	3,1
Тромбоцити, $\times 10^9/\text{л}$	194	162	142	194	191

Таблиця 2

Результат функціональної проби «шість кроків»

Використання додаткової опори	Функціональна проба «шість кроків» після операції (скільки секунд витрачено)				
	1 доба	3 доби	5 діб	6 тижнів	3 міс.
Одна милиця	9	8	8	—	—
Без милиць	—	5	5	3	3

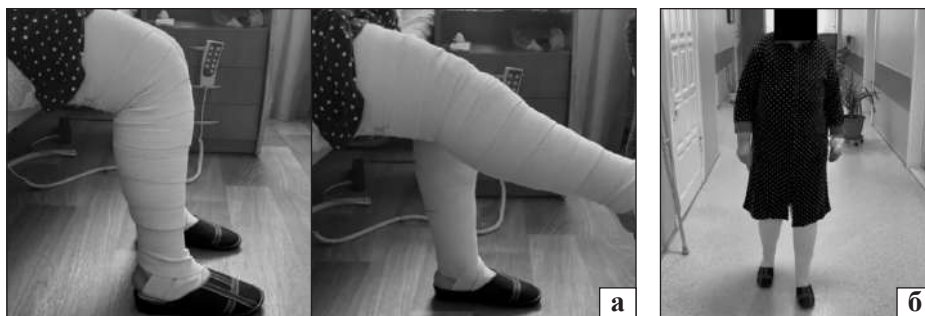

Рис. 6. Функція колінного суглоба пацієнтки Д. після операції: а) згинання та розгинання у колінному суглобі, 1-ша доба; б) ходьба без милиць, 5-та доба

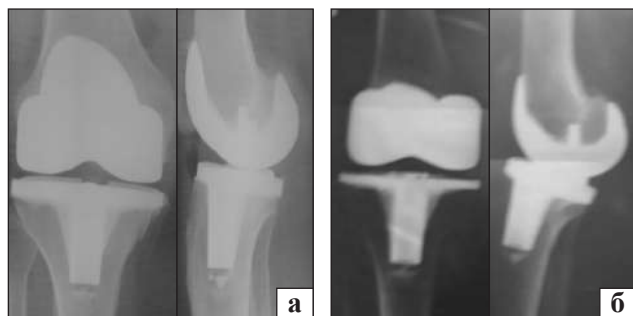

Рис. 7. Рентгенограми колінного суглоба пацієнтки Д. після операції: а) 1,5 міс.; б) 1 рік

Обговорення

Завдяки освоєнню програми 3D-моделювання ми надрукували індивідуальний інструмент для кінематичного вирівнювання колінного суглоба під час ендопротезування. Метод дозволив правильно оцінити деформацію кінцівки пацієнтки та визначати конституційну вісь. Індивідуальна навігація дала змогу точно провести зпили суглобових кінців та виконати відповідне до запланованого кінематичне вирівнювання кінцівки. Застосування індивідуального інструмента

може знизити ризики неправильного встановлення компонентів ендопротеза, а також зменшити тривалість операції завдяки можливості не відкривати кістковомозковий канал стегнової кістки. За допомогою програмного забезпечення ми встановили в пацієнтки варусну деформацію 8° та дефект медіального виростка великогомілкової кістки. Відповідно до лівої нижньої кінцівки визначили кінематичну вісь і підготували індивідуальний інструмент. Звертає на себе увагу, що на рентгенограмі нижньої кінцівки лінія правого колінного суглоба після ендопротезування проходить так само, як і контралатерального (рис. 5, в). При цьому на рентгенограмах лінія правого колінного суглоба має невеликий варусний нахил (рис. 7). Саме таке кінематичне вирівнювання дає змогу покращити післяопераційне відновлення, поліпшити функцію колінного суглоба та сподіватися на високу задоволеність пацієнта, що ми спостерігали в цьому клінічному прикладі. Слід зазначити, що відпрацьований алгоритм уможливує виготовлення індивідуального інструмента за 1–2 доби після отримання результату комп'ютерної томографії нижніх кінцівок.

Висновок

Клінічний приклад використання оригінального індивідуального інструмента для ендопротезування колінного суглоба показав основні переваги методу — точне встановлення компонентів ендопротеза згідно з передопераційним проєктуванням, що забезпечило високу задоволеність пацієнта та добрий функціональний результат.

Конфлікт інтересів. Автори декларують відсутність конфлікту інтересів.

Список літератури

1. Patient satisfaction after total knee arthroplasty: who is satisfied and who is not? / R. B. Bourne, B. M. Chesworth, A. M. Davis [et al.] // *Clinical orthopaedics and related research*. — 2010. — Vol. 68 (1). — P. 57–63. — DOI: 10.1007/s11999-009-1119-9.
2. The John Insall Award: patient expectations affect satisfaction with total knee arthroplasty / P. C. Noble, M. A. Conditt, K. F. Cook, K. B. Mathis // *Clinical orthopaedics and related research*. — 2006. — No. 452. — P. 35–43. — DOI: 10.1097/01.blo.0000238825.63648.1e.
3. Total knee arthroplasty / J. N. Insall, R. Binazzi, M. Soudry, L. A. Mestriner // *Clinical orthopaedics and related research*. — 1985. — No. 192. — P. 13–22.
4. Gibon E. Patient satisfaction after total knee arthroplasty: a realistic or imaginary goal? / E. Gibon, M. J. Goodman, S. B. Goodman // *Orthopedic Clinics*. — 2017. — Vol. 48 (4). — P. 421–431. — DOI: 10.1016/j.ocl.2017.06.001.
5. Bellemans J. Neutral mechanical alignment: a requirement for successful TKA: opposes / J. Bellemans // *Orthopedics*. — 2011. — Vol. 34 (9). — P. e507–e509. — DOI: 10.1016/j.ocl.2017.06.001.
6. Residual varus alignment does not compromise results of TKAs in patients with preoperative varus / R. A. Magnussen, F. Weppe, G. Demey [et al.] // *Clinical orthopaedics and related research*. — 2011. — Vol. 469 (12). — P. 3443–3450. — DOI: 10.1007/s11999-011-1988-6.
7. Kinematic alignment in total knee arthroplasty: concept, evidence base and limitations / T. Calliess, M. Ettinger, C. Stukenborg-Colsmann, H. Windhagen // *Der Orthopade*. — 2015. — Vol. 44 (4). — P. 282–286. — DOI: 10.1007/s00132-015-3077-0.
8. Howell S. M. Kinematic alignment in total knee arthroplasty / S. M. Howell, M. L. Hull, M. R. Mahfouz // *Insall and Scott surgery of the knee*. — Philadelphia, PA : Elsevier, 2012. — P. 1255–1268.
9. Total knee arthroplasty: a comprehensive approach / D. S. Hungerford, K. A. Krackow, R. V. Kenna. — Williams & Wilkins, 1984.
10. Hungerford D. S. The porous-coated anatomic total knee / D. S. Hungerford, R. V. Kenna, K. A. Krackow // *Orthopedic Clinics of North America*. — 1982. — Vol. 13 (1). — P. 103–122.
11. PSI kinematic versus non-PSI mechanical alignment in total knee arthroplasty: a prospective, randomized study / T. Calliess, K. Bauer, C. Stukenborg-Colsman [et al.] // *Knee Surgery, Sports Traumatology, Arthroscopy*. — 2017. — Vol. 25 (6). — P. 1743–1748. — DOI: 10.1007/s00167-016-4136-8.
12. Courtney P. M. Early outcomes of kinematic alignment in primary total knee arthroplasty: a meta-analysis of the literature / P. M. Courtney, G. C. Lee // *The Journal of arthroplasty*. — 2017. — Vol. 32 (6). — P. 2028–2032. — DOI: 10.1016/j.arth.2017.02.041.
13. A randomised controlled trial of kinematically and mechanically aligned total knee replacements: two-year clinical results / H. G. Dossett, N. A. Estrada, G. J. Swartz [et al.] // *The bone & joint journal*. — 2014. — Vol. 96 (7). — P. 907–913. — DOI: 10.1302/0301-620X.96B7.32812.
14. Results of an initial experience with custom-fit positioning total knee arthroplasty in a series of 48 patients / S. M. Howell, K. Kuznik, M. L. Hull, R. A. Siston // *Orthopedics*. — 2008. — Vol. 31 (9). — P. 857–863. — DOI: 10.3928/01477447-20080901-15.
15. Slight undercorrection following total knee arthroplasty result in superior clinical outcomes in varusknees / L. Vanlommel, J. Vanlommel, S. Claes, J. Bellemans // *Knee Surgery, Sports Traumatology, Arthroscopy*. — 2013. — Vol. 21 (10). — P. 2325–2330. — DOI: 10.1007/s00167-013-2481-4.
16. Kinematically versus mechanically aligned total knee arthroplasty / H. G. Dossett, G. J. Swartz, N. A. Estrada [et al.] // *Orthopedics*. — 2012. — Vol. 35 (2). — P. e160–e169. — DOI: 10.3928/01477447-201201-04.

Стаття надійшла до редакції 18.11.2022

USE OF AN INDIVIDUAL TOOL FOR KINEMATIC ALIGNMENT OF THE LIMB AXIS DURING KNEE ARTHROPLASTY (CLINICAL CASE)

M. L. Golovakha¹, S. A. Bondarenko²

¹ Zaporizhzhia State Medical University, Ukraine

² «Motor Sich» Clinic, Zaporizhzhia, Ukraine

✉ Maxim Golovakha, MD, Prof. in Traumatology and Orthopaedics: golovaha@ukr.net

✉ Stanislav Bondarenko, MD: trauma.bon.s@gmail.com