

Результати ендопротезування кульшового суглоба при пухлинах проксимального відділу стегнової кістки

**Проценко В.В. *, Дуда Б.С. *,
Чорний В.С.****

**ДУ "Інститут травматології та
ортопедії НАМН України"*,
Національний медичний університет
ім.О.О. Богомольця МОЗ України **
Київ, Україна**

Вступ

- **Злоякісні пухлини кісток складають відносно невеликий (2-3%) процент в структурі усіх злоякісних новоутворень людини. Пухлини проксимального відділу стегнової кістки складають 15-25% в структурі пухлинних уражень кісток, які утворюють суглоби. Якщо раніше п'ятирічна виживаність пацієнтів зі злоякісними пухлинами кісток після хірургічного лікування становила близько 20%, то на даний час після комбінованого та комплексного лікування пухлин, чутливих до хіміотерапії та променевої терапії, вона досягає в деяких випадках 80%. Додаткова хіміо- і променева терапія, спрямована не тільки на зменшення об'єму пухлини перед органозберігаючою операцією, а також з метою профілактики рецидивів та метастазів первинної пухлини. На даний час для більшості хворих злоякісними пухлинами кістки хірургічний метод залишається головним, а при доброякісних пухлинах - єдино ефективним. Методикою вибору органозберігаючого лікування хворих зі злоякісними пухлинами кісток є ендопротезування. Ендопротезування дозволяє зберегти не тільки життя хворого, але і функціонуючу кінцівку.**

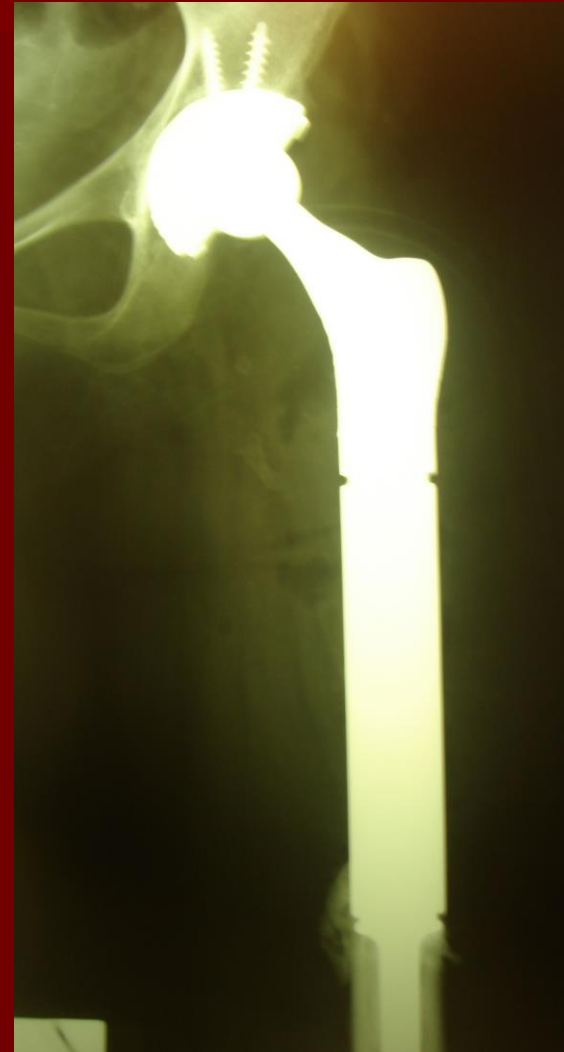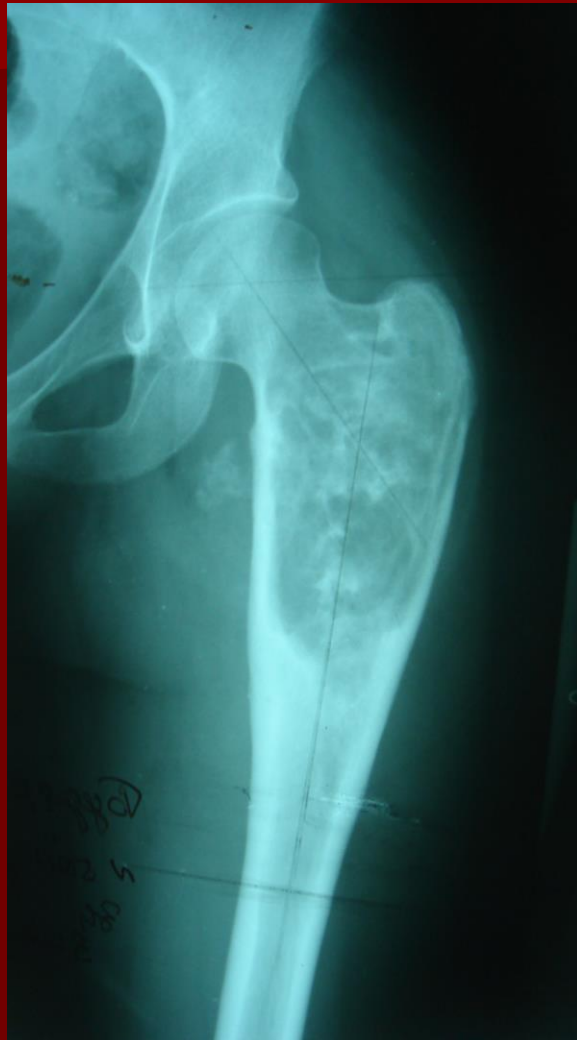Мета роботи

- **Показати ефективність ендопротезування кульшового суглоба при пухлинах кісток, як етап хірургічного лікування в комбінованому і комплексному лікуванні даної патології.**

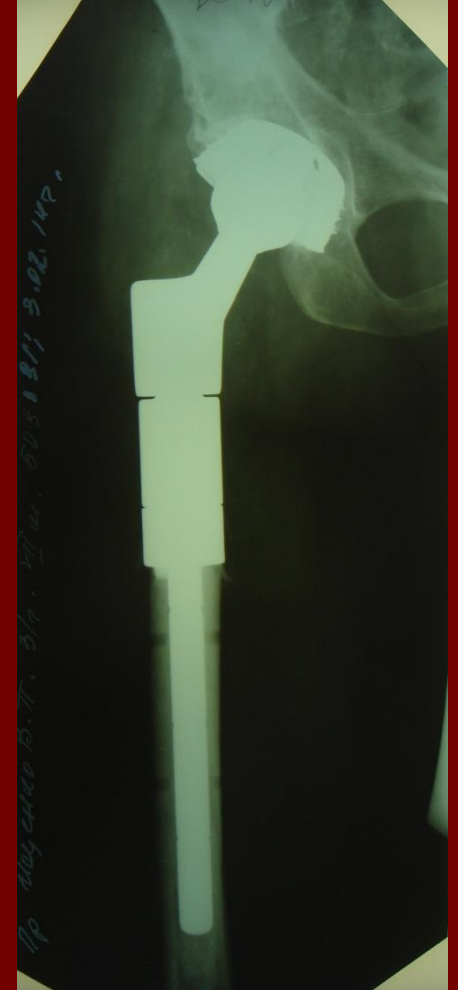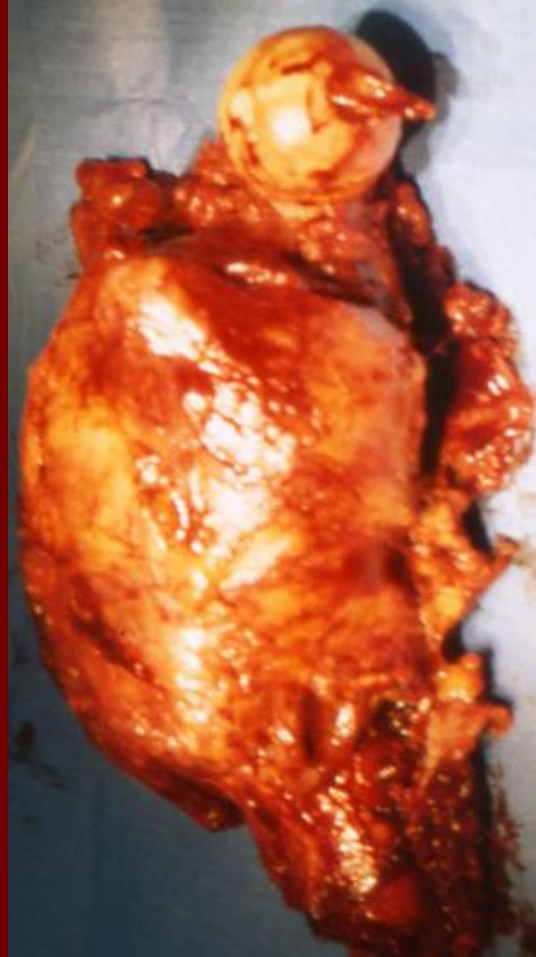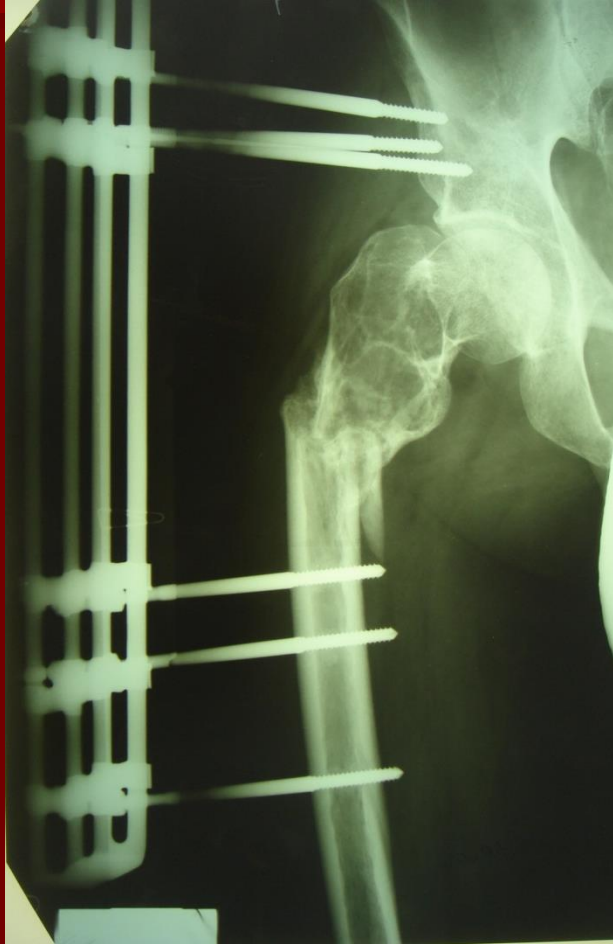
Матеріали та методи

- Ендопротезування кульшового суглоба виконано у 21 пацієнта з первинними та метастатичними пухлинами проксимального відділу стегнової кістки.
- Первинні пухлини кісток спостерігалися у 12 пацієнтів (хондросаркома - 7, остеогенна саркома - 3, гігантоклітинна пухлина - 2), метастатичні пухлини у 9 пацієнтів (метастаз раку молочної залози - 4, метастаз раку нирки - 3, метастаз раку передміхурової залози - 1, мієломна хвороба - 1).
- Застосовані ендопротези фірми "Inmed" у 18 пацієнтів, фірми "Strayker" - 2, фірми "V. Link" - 1.
- При остеогенній саркомі та метастатичних пухлинах пацієнти в передопераційному і післяопераційному періоді отримували курси поліхіміотерапії. При метастатичних пухлинах крім курсів поліхіміотерапії пацієнтам в передопераційному періоді проводилася променева терапія до 40 Грей на вогнище ураження в кістці.
- Функціональна оцінка прооперованої кінцівки проводилася за шкалою MSTs. Оцінці больового синдрому до і після ендопротезування проводилася за шкалою R. G. Watkins.
- Якість життя хворих визначалося у балах відповідно з опитувальником EORTIC QLQ-C30.
- Вживаність пацієнтів визначалася за методом Каплан-Мейер.

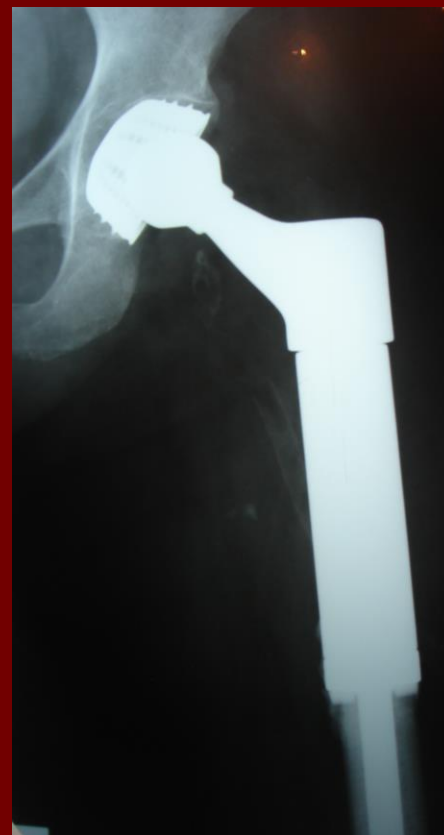
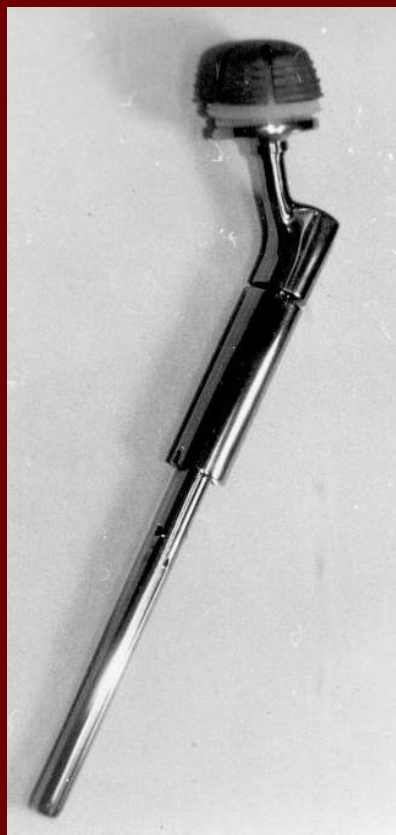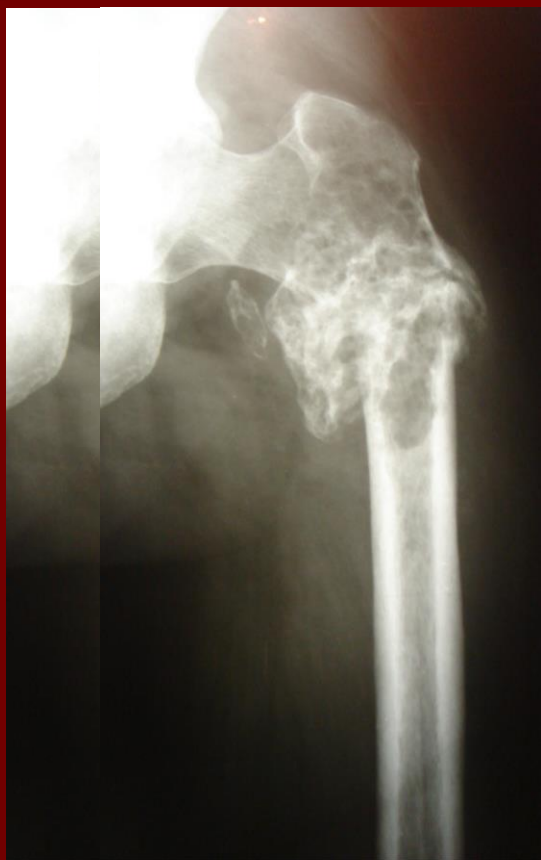Ендопротезування кульшового суглоба при хондросаркомі стегнової кістки



Ендопротезування кульшового суглоба при плазмоцитомі



Ендопротезування кульшового суглоба при метастазі рака молочної залози



Отримані результати

- Післяопераційні ускладнення виявлено у 5 (23,8%) пацієнтів (асептичне розхитування ніжки ендопротеза - 1, парапротезна інфекція - 1, переломи кістки в місці ендопротезування - 1, вивих головки ендопротеза з металопластмасової чашки - 1). Рецидиви пухлини виявлені у 1 (4,76%) пацієнта.
- Відновлення функції і опороздатності кінцівки відбулося у 21 пацієнта. Функціональний результат кінцівки

Отримані результати

- При порівняльній оцінці больового синдрому до і після ендопротезування переважна більшість хворих 18 (85,7%) до операції мали больовий синдром середньої важкості (2-3 бали за шкалою R. G. Watkins). У 2 (9,5%) хворих зберігався постійний сильний больовий синдром (4 бали за шкалою R. G. Watkins). У 1 (4,8%) пацієнта больовий синдром був мінімальним (0-1 бал за шкалою R. G. Watkins). В післяопераційному періоді у 2 (9,5%) хворих больовий синдром був мінімальний (1 бал за шкалою R. G. Watkins). У 19 (90,5%) пацієнтів больовий синдром був відсутній.
- Якість життя пацієнтів (згідно опитувальника EORTC-QLQ-C30) підвищилася з 40 балів в передопераційному періоді до 80 балів після ендопротезування. Трирічна загальна виживаність пацієнтів склала $70,2 \pm 0,76$.

Висновок

- **Застосування методики ендопротезування кульшового суглоба при комбінованому і комплексному лікуванні пацієнтів з пухлинами проксимального відділу стегнової кістки дозволяє відновити функцію і опороздатність кінцівки, зменшити больовий синдром і у зв'язку з цим покращати якість життя даної категорії пацієнтів.**