

ПОРЯТУНОК КІНЦІВКИ В УМОВАХ ТЯЖКОГО ВИБУХОВОГО УРАЖЕННЯ: ЗАСТОСУВАННЯ ІНДИВІДУАЛІЗОВАНОГО АРТИКУЛЮЮЧОГО СПЕЙСЕРА. КЛІНІЧНИЙ ВИПАДОК

Байда М.В., Зільник Р.Р., Деркач С.О., Повх В.І., Черкас В.В.

КНП «Київська міська клінічна лікарня №1»

Національний медичний університет імені О.О. Богомольця, Київ, Україна.

Ключові слова: *бластотравма, стегнова кістка, критичний дефект, індивідуальний спейсер, збереження кінцівки.*

Актуальність. З початку повномасштабного вторгнення в Україну у 2022 році, частота та складність бойових ушкоджень значно зросли, особливо внаслідок застосування вибухової зброї. За оцінками військово-медичних джерел, понад 70% поранень у зоні бойових дій – це мінно-вибухові ураження, які часто уражають кінцівки, викликаючи глибокі ушкодження м'яких тканин, кісток і судинно-нервових структур [1, 2].

Особливо складними є випадки, що супроводжуються критичними дефектами трубчастих кісток – станами, при яких традиційні методи остеосинтезу є недостатніми, а єдиною альтернативою часто розглядається ампутація [3]. Прогноз у таких пацієнтів погіршується ще більше у разі наявності інфекційного процесу в зоні дефекту, що спостерігається у 50–80% бойових ран стегна [4].

Останні роки позначені стрімким розвитком технологій тривимірного моделювання та виготовлення пацієнтспецифічних імплантів, які відкривають нові перспективи в хірургії пошкоджень опорно-рухового апарату, дозволяючи адаптувати лікування під кожного конкретного пацієнта [5, 6]. У поєднанні з VАС-терапією, яка зарекомендувала себе як ефективний метод контролю інфекції та стимуляції репаративних процесів, пацієнтспецифічні конструкції дозволяють виконувати тимчасову стабілізацію та зберегти довжину й вісь кінцівки до моменту остаточного реконструктивного втручання [7].

Таким чином, актуальність описаного клінічного випадку зумовлена необхідністю вдосконалення підходів до збереження кінцівки у випадках тяжких вибухових поранень, коли стандартні методи втрачають свою ефективність. На рис. 1 зображено вигляд рани на початку лікування та рентгенологічна картина на первинних етапах лікування.

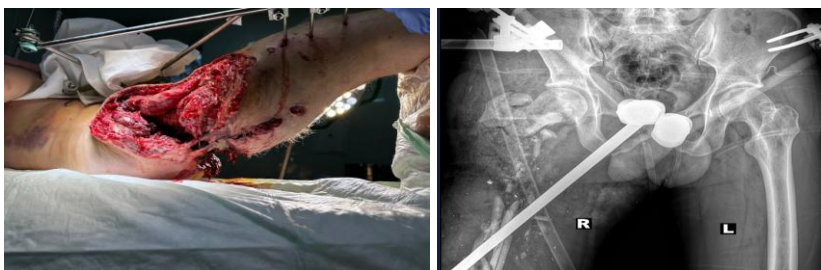

Рис. 1. Видяд рани та рентгенологічна картина на початкових етапах лікування.

Метою роботи є представлення клінічного випадку збереження нижньої кінцівки у пацієнта з тяжким мінно-вибуховим ураженням правого стегна, ускладненим критичним дефектом стегнової кістки, обширною втратою м'яких тканин та розвитком інфекційного процесу. Особливу увагу приділено аналізу поетапного хірургічного підходу, що включав багаторазові некректомії, використання VAC-терапії та встановлення індивідуального пацієнтспецифічного артикулюючого спейсера з інтрамедулярною фіксацією, як альтернативи ампутації у гострому періоді бойової травми.

Дослідження демонструє клінічну ефективність індивідуалізованого імплантологічного підходу в умовах активної інфекції та тяжкого кістково-м'якотканинного ураження, а також потенціал збереження функціональності кінцівки з подальшою підготовкою до етапу ендопротезування.

Матеріали та методи: представлений клінічний випадок пацієнта, 38 років, жителя м. Київ, який 08.02.2025 року отримав мінно-вибухове поранення внаслідок потрапляння міни в салон автотранспорту. Згідно з формою 100, у пацієнта було діагностовано:

- множинні вогнепальні осколкові поранення м'яких тканин правого стегна;
- проникаюче поранення грудної клітки справа;
- багатоуламковий перелом діяфізу правої стегнової кістки з критичним дефектом кістки та масивною втратою м'яких тканин;
- геморагічний шок II ступеня.

Упродовж лютого–березня 2025 року було виконано серію хірургічних втручань у багатопрофільному стаціонарі:

14–19.02.2025 – поетапні хірургічні обробки інфікованих ран із тотальною некректомією нежиттєздатних тканин, встановленням VAC-системи (відкрита система з герметичним покриттям, негативним тиском –125 мм рт. ст.).

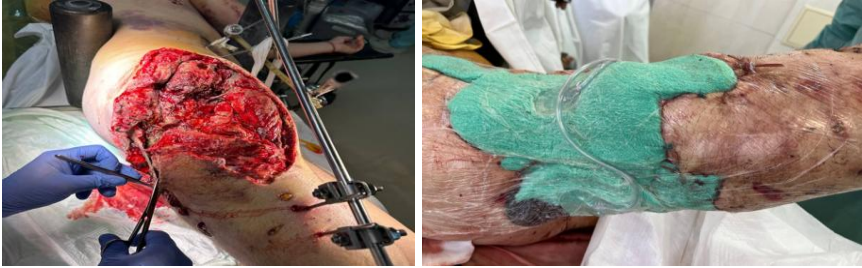

Рис. 2. хірургічні обробки інфікованих ран із тотальною некректомією нежиттєздатних тканин, встановленням VAC-системи

24.02.2025 – радикальне втручання: остеорезекція головки та вертлюгової ділянки правої стегнової кістки з формуванням контрольованого критичного дефекту. У цю ж операцію імплантовано індивідуально виготовлений пацієнтспецифічний артикулюючий спейсер з цементного полімеру з антибіотиком, стабілізований за допомогою інтрамедулярного стрижня.

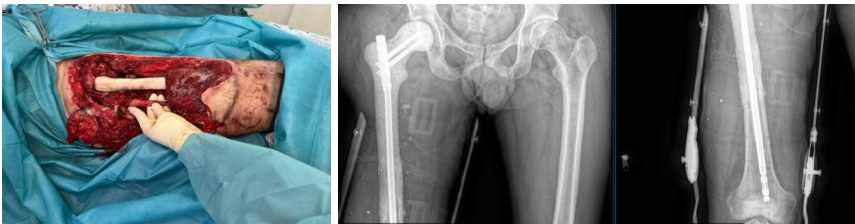


Рис. 3. Імплантація спейсера та рентгенконтроль після імплантації.

28.02–24.03.2025 – продовження VAC-терапії з регулярною заміною пов'язок, повторними некректоміями та дренажуванням.

24.03.2025 – аутодермопластика країв рани розщепленим шкірним трансплантатом.

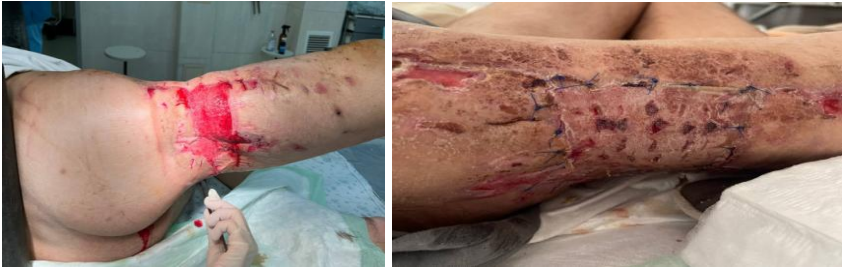

Рис 4. Зовнішній вигляд рани на фінальних етапах та вигляд рани після аутодермопластики.

Впродовж усього лікування пацієнту проводилась:

- антибактеріальна терапія відповідно до результатів мікробіологічного посіву
- моніторинг стану за допомогою лабораторних маркерів запалення (CRP, прокальцитонін),
- динамічна візуалізація (УЗД, рентгенографія у двох проєкціях).

Результати та їх обговорення. Завдяки поетапному індивідуалізованому підходу вдалося досягти низки позитивних клінічних результатів.

Стабілізація загального стану пацієнта: після контролю геморагії, ліквідації вогнища інфекції та нормалізації лабораторних показників запалення.

Контроль місцевого інфекційного процесу: через ефективне поєднання хірургічної некректомії та тривалої VAC-терапії вдалося уникнути поширення інфекції на проксимальні м'язи та кісткові структури [1].

Формування грануляційного ложа: VAC-терапія стимулювала ангіогенез та утворення життєздатної тканини, що дозволило вчасно виконати аутодермопластику [2].

Збереження довжини та анатомічної осі кінцівки: завдяки встановленню індивідуального артикулюючого цементного спейсера, зафіксованого інтрамедулярно, вдалося підтримати не лише кісткову вісь, але й функцію кульшового суглоба – пацієнт міг сидіти, змінювати положення тіла, а згодом – вертикалізуватись з навантаженням через ортез [3].

Відсутність ознак рецидиву інфекції протягом місяця спостереження після останнього оперативного втручання.

Застосування пацієнтспецифічного спейсера в умовах бойової травми виявилось клінічно обґрунтованим і перспективним рішенням. На відміну від стандартних модульних імплантів або штифтових фіксаторів, індивідуально виготовлений спейсер дозволив врахувати:

- розміри дефекту;
- положення залишеної кістки;
- необхідність формування артикулюючої поверхні для підтримки функції;
- інтеграцію із VAC-системою та можливість контролю навантаження [4, 5].

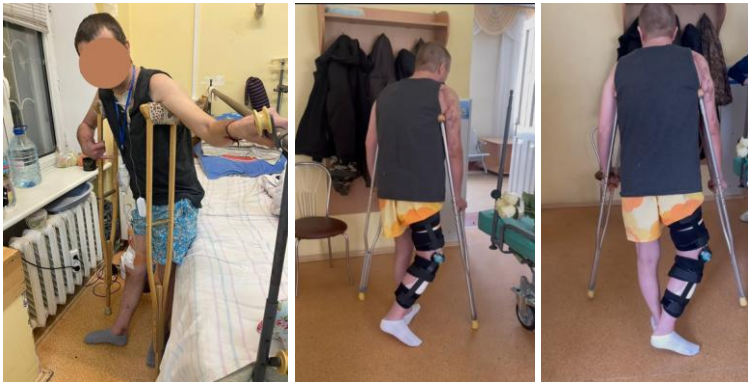

Рис. 5. Вертикалізація пацієнта на 30 добу після поранення.

Інші автори також відзначають ефективність індивідуальних імплантів у тяжких травмах, однак у літературі переважають приклади використання 3D-друку в планових умовах (наприклад, при ревізійному ендопротезуванні) [6, 7]. У даному випадку імплант створювався в умовах гострої травми, що додає йому додаткової цінності як клінічному рішення.

Висновки: Представлений клінічний випадок демонструє ефективність індивідуалізованого, поетапного підходу до лікування важкого бойового ушкодження нижньої кінцівки з критичним дефектом трубчастої кістки та інфекційними ускладненнями.

Застосування пацієнтспецифічного артикулюючого спейсера у поєднанні з VAC-терапією дозволило:

- уникнути ампутації;
- досягти стабілізації ранового процесу;
- зберегти довжину й вісь кінцівки;
- підтримати функціональну здатність кульшового суглоба;
- підготувати пацієнта до подальшого етапу ендопротезування.

Цей досвід підкреслює доцільність використання сучасних технологій персоналізованої хірургії в умовах бойової медицини, коли стандартні методи лікування є обмеженими або неефективними. У перспективі такі рішення можуть стати стандартом у мультиетапному лікуванні складних поранень із критичними дефектами.

Література

1. Owens BD, Kragh JF Jr, Wenke JC, Macaitis J, Wade CE, Holcomb JB. Combat wounds in operation Iraqi Freedom and operation Enduring Freedom. *J Trauma*. 2008;64(2):295–299. doi:10.1097/TA.0b013e318163b875
2. Tintle SM, Forsberg JA, Keeling JJ, Shawen SB, Potter BK. Extremity trauma: current management and future directions. *J Am Acad Orthop Surg*. 2010;18 Suppl 1:S32–S36. doi:10.5435/00124635-201010001-00007
3. Goudie EB, Ritchie JD, DeJong ES. Management of open fractures and infection in the military setting. *Curr Rev Musculoskelet Med*. 2015;8(3):276–282. doi:10.1007/s12178-015-9282-z
4. Eastridge BJ, Mabry RL, Seguin P, et al. Death on the battlefield (2001–2011): implications for the future of combat casualty care. *J Trauma Acute Care Surg*. 2012;73(6 Suppl 5):S431–437. doi: 10.1097/TA.0b013e3182755dcc
5. DeBaun MR, Tetreault MW, DeCoster TA, Higgins TF, Mauffrey C. Custom 3D-printed spacers in orthopaedic trauma and reconstruction: a case series. *J Orthop Trauma*. 2021;35(8):441–446. doi: 10.1097/BOT.0000000000002063
6. Shearer D, Ficke JR. Limb salvage and orthopaedic reconstruction in modern warfare. *Clin Orthop Relat Res*. 2015;473(9):2855–2862. doi:10.1007/s11999-015-4345-0
7. Greenberg JA, Narayan B, Haonga BT, et al. Patient-specific 3D-printed spacers for limb salvage in massive trauma. *Mil Med*. 2020;185(3–4): e490–e495. doi:10.1093/milmed/usz382
8. Orgill DP, Bayer LR. Negative pressure wound therapy: past, present and future. *Int Wound J*. 2013;10 Suppl 1:15–19. doi:10.1111/iwj.12145
9. Müller-Seubert W, Klingele M, Hofer M, et al. Clinical and histological outcomes of VAC therapy for infected lower-limb trauma. *Wound Repair Regen*. 2020; 28(1):110–117. doi:10.1111/wrr.12737