

УДК 616.728.2-089.843-77(045)

DOI: <http://dx.doi.org/10.15674/0030-5987202045-11>

Кісткова алопластика в разі ревізійного ендопротезування кульшового суглоба за умов асептичної нестабільності ацетабулярного компонента

**В. А. Філіпенко, П. М. Воронцов, В. С. Гусак, З. А. Арутюнян,
К. М. Самойлова, О. М. Сльота, В. О. Мезенцев**

ДУ «Інститут патології хребта та суглобів ім. проф. М. І. Ситенка НАМН України», Харків

Bone loss and significant acetabular defects remain one of the major problems in revision hip arthroplasty. A promising material for grafting of bone defects can be materials based on allogeneic bone after various types of processing, combining optimal properties for osteoregeneration. Objective. To analyze the results of acetabular reconstruction with bone implants «OMS-A» in the case of revision arthroplasty. Methods. The results of examination and treatment of 57 patients (33 women and 24 men) were analyzed. The patients' age at the time of hospitalization ranged from 24 to 81 years. Patients were diagnosed on the basis of a combination of clinical manifestations of the disease, laboratory data, radiography, computed tomography with 3D reconstruction. According to the classification of W. G. Paprosky, the largest group consisted of type I defects — 25 patients (44 %), II — 13 (23 %), III — 19 (33 %). For the reconstruction of the acetabulum, 21 patients (37%) we used fragmented cortical-cancellous pieces (CGP), 28 (49 %) — volumetric bone implants (OCI), 8 (14 %) — a combination of CGP and OCI. All patients underwent revision hip arthroplasty with an anterolateral approach according to Harding. The resulting acetabular defect was tightly filled with an allografts. Results. X-ray and G. A. Gie results were assessed as good in 36 patients (63 %), satisfactory — in 14 (25 %). The manifestations of infection associated with the use of bone implants «OMS-A» have not been determined. The necessity for repeated surgery in order to restore the acetabulum occurred in 7 patients (12 %). Conclusions. The clinical efficiency of bone implants «OMS-A» for the reconstruction of the acetabulum according to the classification of W. G. Paprosky was: with type I defect — 92 %; with type I and type defect — 92.3 %; with type II and type defect — 78.9 %. Key words. Acetabulum, allograft, revision arthroplasty, aseptic loosening, acetabular component.

Втрата кісткової тканини та значні дефекти кульшової западини залишаються однією з основних проблем у разі ревізійного ендопротезування кульшового суглоба. Перспективними для заповнення дефектів кісток можуть бути матеріали на основі алогенної кістки після різних видів опрацювання. Мета. Проаналізувати результати реконструкції кульшової западини з використанням кісткових алоімплантатів «ОМС-А» в разі ревізійного ендопротезування. Методи. Вивчено результати обстеження та лікування 57 пацієнтів (33 жінки, 24 чоловіки; вік на момент госпіталізації від 24 до 81 року). Діагноз «Асептична нестабільність компонентів ендопротеза» встановлювали на підставі сукупності клінічних проявів захворювання, даних лабораторних досліджень, рентгенографії, комп'ютерної томографії з 3D-реконструкцією. Відповідно до класифікації W. G. Paprosky дефекти I типу склали найбільшу групу — 25 пацієнтів (44 %), II — 13 (23 %), III — 19 (33 %). Для реконструкції кульшової западини у 21 людини (37 %) використаний кортикально-губчастий гранулят (КГГ), 28 (49 %) — об'ємні кісткові імплантати (ОКІ), 8 (14 %) — комбінація КГГ і ОКІ. Усім пацієнтам проведено ревізійне ендопротезування кульшового суглоба передньоблатеральним доступом за Хардінгом. Дефект кульшової западини щільно заповнювали алоімплантатом. Результати. За даними рентгенографії та класифікацією G. A. Gie результати оцінено як добрі у 36 пацієнтів (63 %), задовільні — у 14 (25 %). Проявів інфекції, пов'язаних із використанням алоімплантатів не виявлено. Необхідність повторного хірургічного втручання з метою відновлення кульшової западини виникла в 7 осіб (12 %). Висновки. Клінічна ефективність використання алоімплантатів кісткових «ОМС-А» для реконструкції кульшової западини за класифікацією W. G. Paprosky складала: з дефектом I типу — 92 %; II — 92,3 %; III — 78,9 %.

Ключові слова. Кульшова западина, алоімплантати, ревізійне ендопротезування, асептична нестабільність, ацетабулярний компонент

Вступ

Втрата кісткової тканини та значні дефекти кульшової западини залишаються однією із основних проблем у разі ревізійного ендопротезування кульшового суглоба [1]. За даними деяких авторів, масивні дефекти кульшової западини, без урахування порушень цілісності тазового кільця, виявляють під час 30 % ревізійних операцій [2, 3].

Асептична нестабільність кульшового суглоба є однією з найпоширеніших причин (80 %) ревізій [3]. Утворені кісткові дефекти слід ретельно проаналізувати під час передопераційного обстеження для планування обсягу оперативного втручання, оскільки для успішної остеointegraції необхідне щільне з'єднання «імплантат – кістка», що важливо для тривалого та стабільного функціонування штучного суглоба [4].

Для визначення ступеня втрати кісткової тканини та локалізації кісткового дефекту за умов ревізійного ендопротезування кульшового суглоба найчастіше використовують класифікацію за W. G. Paprosky та співавт. від 1994 р. [5], у якій виділяють три типи дефектів кульшової западини. Тип I — мінімальний лізис кісткової тканини, кільце западини залишається інтактним. Міграція ацетабулярного компонента відсутня, лінія Кохлера у межах норми, остеоліз у ділянці «фігури сльози» не виявляють. Тип IIa — зона остеолізу збільшується, колони залишаються інтактними, кільце западини витягується вгору. Тип IIb характеризується більш витягнутим кільцем кульшової западини, зсув чашки вгору сягає 3 мм, помірний лізис у ділянці «фігури сльози», лінія Кохлера не змінена. Тип IIc — міграція ацетабулярного компонента медіально, дефект поширюється за лінію Кохлера, захоплюючи внутрішню стінку западини. Остеоліз «фігури сльози» середнього або важкого ступеня. Тип III — значне прогресування лізису кісткової тканини, поширюється на передню та задню колони. Тип IIIa характеризується руйнуванням даху западини зі зсувом ацетабулярного компонента на 3 мм. Лізис «фігури сльози» має середній ступень тяжкості. Остеоліз сідничної кістки помірний, менш ніж 15 мм. Лінія Кохлера інтактна. Тип IIIb — масивний дефект із повною втратою опорної функції всіх структур кульшової западини. Остеоліз сідничної кістки понад 15 мм. Виразений лізис «фігури сльози» [5].

У 1993 р. G. A. Gie та співавт. розробили систему рентгенологічного оцінювання перебудови кісткових імплантатів, яку класифікували за

трьома типами: I — немає змін у порівнянні з післяопераційними рентгенограмами; II — трабекулярна інкорпорація, коли визначають утворення кісткових трабекул безпосередньо на межі з імплантатом; III — трабекулярне ремоделювання, коли імплантат набуває схожу щільність із материнською кісткою реципієнта [6].

Алогенні кісткові імплантати являють собою біосумісний каркас, через який проходить реваскуляризація, резорбція та утворення кісткової тканини [7]. На сучасному етапі розвитку тканинної трансплантології існує можливість використання різних кісткових алоімплантатів: за структурою — кортикальних, кортикально-губчастих і губчастих; за способом обробки — демінералізованих, депротейнізованих, свіжозаморожених, ліофілізованих; за формою — структурні (об'ємні) та фрагментовані (гранулят, крихта); за стерилізацією — за допомогою гамма-випромінювання чи низьких температур [1, 8]. Стерилізація кісткових імплантатів з використанням іонізуючого випромінювання забезпечує рівень біологічної безпеки 10^6 , тобто ймовірність виявлення життєздатного мікроорганізму становить 1:1 000 000 [9].

Фрагментовані кісткові алоімплантати здебільшого подрібнені до часток від 1 до 10 мм. Завдяки їхнім невеликим розмірам порівняно з об'ємними алоімплантатами швидше відбувається перебудова з формуванням кісткової тканини [10]. Такі фрагменти можуть бути використані для заповнення обмежених дефектів кістки типів I і II за класифікацією W. G. Paprosky, коли алоімплантат не бере участі в досягненні стабільності під час встановлення компонента ендопротеза. Для таких дефектів частіше використовують кортикально-губчастий гранулят, який ущільнюють імпактором, а потім імплантують чашку ендопротеза [1, 10].

Структурні кісткові алоімплантати частіше застосовують у разі заміни ацетабулярного компонента з дефектами III типу за класифікацією W. G. Paprosky [10]. У цих випадках вдається не лише замінити дефект кістки, а й відновити стінки кульшової западини за їхньої відсутності. Це дає змогу забезпечити імплантацію стандартних компонентів «press-fit» фіксації чашок із трабекулярного металу [7, 10–12].

За наявності великих кісткових дефектів можливе поєднання фрагментованих і структурних кісткових імплантатів. Така комбінація забезпечує необхідну міцність для опори ацетабулярного

компонента і певну пластичність для заповнення залишкових дефектів кістки [13].

У ДУ «Інститут патології хребта та суглобів ім. проф. М. І. Ситенка НАМН України» питання використання алоімплантатів розробляється впродовж багатьох років. У своїх роботах М. П. Новаченко, Р. Р. Талишинський, О. О. Корж [14] заклали основні клінічні принципи роботи з кістковими гомотрансплантатами (алоімплантатами): стерильний забір анатомічного матеріалу, правила зберігання та обробки, критичність віку донора для успіху пересадки кістки, показання використання авто- та алоімплантатів.

Створена нами методика передбачає отримання біоімплантатів (Остеоматрикс Ситенка алогенний — «ОМС-А») із донорської алогенної кістки. Методика містить процеси механічної, фізичної, хімічної обробки кісткового матеріалу, що забезпечує повну елімінацію як інфекційних агентів, так і аутоімунних факторів. Завдяки етапу дегідратації є можливим отримання різних фракцій матеріалу для оптимального заповнення порожнин і забезпечення щільного контакту між обробленою поверхнею кістки й імплантатом. Стерилізацію алоімплантатів проводять радіаційним випромінюванням [15].

Мета роботи: проаналізувати результати реконструкції кульшової западини з використанням імплантатів кісткових «ОМС-А» у разі ревізійного ендопротезування.

Матеріал і методи

Дослідження виконано відповідно до сучасних вимог біоетики, його матеріали ухвалені комітетом з біоетики при ДУ «ІПХС ім. проф. М. І. Ситенка НАМН» (протокол № 206 від 26.10.2020).

Методика отримання імплантатів кісткових «ОМС-А» (згідно сертифікату відповідності № UA. TR. 101-21-2016) регламентує отримання їх із донорської алогенної кістки та містить процеси механічного очищення кісткових фрагментів від м'яких тканин, хряща й окістя; здрібнювання. Для видалення елементів крові та первинної стерилізації кісткового матеріалу витримують фрагменти у розчині перекису водню. Для видалення жирових складових матеріал занурюють у суміш етилового спирту з діетиловим ефіром у співвідношенні 1:1. Для зниження антигенних властивостей за рахунок екстракції неколагенових білків, що залишилися, витримують за низьких температур у розчинах солей (NaCl, Na₂HPO₄).

Фрагменти кісткового матеріалу висушують за допомогою конвекційної сушки впродовж

4–5 діб. Завдяки етапу дегідратації стає можливим отримання різних фракцій матеріалу для оптимального заповнення порожнин і забезпечення щільного контакту між обробленою поверхнею кістки та імплантатом. Стерилізацію алоімплантатів проводять радіаційним випромінюванням у дозі від 15 до 25 кГр.

Після стерилізації по чотири зразки з кожної партії кісткових імплантатів оцінюють за допомогою мікробіологічного дослідження. Стерильним вважають відсутність зростання колоній на поживних середовищах.

Клінічний матеріал. У дослідження включено 57 пацієнтів із діагнозом «Асептична нестабільність компонентів ендопротеза», яким за період від 2016 до 2019 року у відділенні ортопедичної артрології та ендопротезування ДУ «ІПХС ім. проф. М. І. Ситенка НАМН» проведено ревізійне ендопротезування кульшового суглоба з реконструкцією кульшової западини з використанням кісткових імплантатів «ОМС-А».

Встановлювали діагноз пацієнтам ґрунтуючись на сукупності клінічних проявів захворювання, даних лабораторних обстежень, рентгенографії, комп'ютерної томографії з 3D-реконструкцією.

Серед прооперованих пацієнтів було 33 жінки (58 %) та 24 чоловіки (42 %), співвідношення 1,4:1. Вік пацієнтів на момент госпіталізації становив від 24 до 81 року. Для реконструкції кульшової западини 21 пацієнту (37 %) застосовано фрагментований матеріал кортикально-губчастий гранулят (КГГ), 28 (49 %) — об'ємні кісткові імплантати (ОКІ), 8 (14 %) — комбінацію КГГ і ОКІ.

Відповідно до класифікації W. G. Paprosky дефекти I типу складала найбільшу групу — 25 пацієнтів (44 %), II — 13 (23 %), III — 19 (33 %).

Використання модифікацій матеріалу залежно від типу дефекту наведено в таблиці.

Хірургічне втручання проводили під субду-ральною анестезією шляхом виконання передньолатерального доступу за Хардінгом. Компоненти безцементного ендопротеза підбирали за стандартними шаблонами-лекалами, який встановлювали за технологією «press-fit». Утворений дефект кульшової западини щільно заповнювали імплантатом кістковим. Під час та після завершення втручання проводили додатковий візуальний контроль за допомогою електронно-оптичного перетворювача в декількох проєкціях. Характерною особливістю використання описаного пластичного матеріалу є можливість щільного заповнення дефекту будь-якого розміру та форми.

Використання модифікацій матеріалу залежно від типу дефекту

Таблиця

Тип дефекту	Використаний матеріал		
	ОКІ	КГГ	КГГ ± ОКІ
I	12 (21,0 %)	11 (19,4 %)	2 (3,5 %)
II	8 (14,0 %)	4 (7,0 %)	1 (1,8 %)
III	8 (14,0 %)	6 (10,5 %)	5 (8,8 %)
Усього	28 (49,2 %)	21 (36,8 %)	8 (14,0 %)

Результат лікування оцінювали за даними рентгенологічного обстеження: протягом першого року після операції контрольні рентгенограми виконували кожен третій місяць; другого — раз на пів року. Аналізували рентгенологічні ознаки відновлення форми та структури кістки на місці видаленого патологічного вогнища та проведеної кісткової пластики.

Клінічно з'ясували наявність або відсутність скарг і ступінь відновлення функції кінцівки.

Результати та їх обговорення

Результати після реконструкції кульшової западини з використанням кістковопластичного матеріалу оцінено впродовж 4 років — 37 пацієнтів (65 %), 3 років — 7 (12 %), 2 — 10 (18 %), року — 3 (5 %).

Добрими, тип III за G. A. Gie та співавт. [6], вважали результати, де за даними рентгенологічного дослідження перебудову кісткової тканини в зоні операції визначали через 6–12 міс. Пізніше структура кістки пацієнтів здебільшого відповідала нормальній із відсутністю або незначними залишками пластичного матеріалу.

Задовільним, тип II за G. A. Gie та співавт. [6], вважали результат, якщо перебудова кісткової тканини відбулась через 12–46 міс.

Незадовільний, тип I за G. A. Gie та співавт. [6], результат супроводжувався відсутністю перебудови кісткового матеріалу та обумовлював виконання повторного хірургічного втручання.

Результати класифіковано як добрі у 36 пацієнтів (63 %), задовільні — у 14 (25 %). Проявів інфекції, пов'язаних із використанням імплантатів кісткових «ОМС-А», не визначено. Необхідність повторного хірургічного втручання з метою відновлення кульшової западини виникла у 7 пацієнтів (12 %). У всіх хворих були супутні захворювання, такі як: вірусні гепатити — 2 особи, онкологія — 2, цукровий діабет — 1, ожиріння III ступеня важкості — 1, ревматоїдний артрит — 1.

Клінічна ефективність використання імплантатів кісткових «ОМС-А» для реконструкції кульшової западини за класифікацією W. G. Paprosky складала: із дефектом I типу — 92,0 %; II типу — 92,3 %; III типу — 78,9 %.

Наводимо клінічні приклади застосування імплантатів кісткових «ОМС-А».

Клінічний приклад

Пацієнтка Д., 59 років, звернулась до клініки у лютому 2019 року зі скаргами на біль та обмеження рухів у ділянці лівого кульшового суглоба, кульгавість, укорочення нижньої лівої кінцівки. З анамнезу відомо, що у 2008 році в іншому закладі виконано тотальне ендопротезування лівого кульшового суглоба.

Клінічно на момент госпіталізації виявлено обмеження рухів у всіх площинах у лівому кульшовому суглобі.

Рентгенологічно ознаки нестабільності чашки ендопротеза та її протрузію було розцінено як «Асептична нестабільність чашки ендопротеза» із дефектом кульшової западини IIIa типу за W. G. Paprosky (рисунок, а).

Проведено хірургічне втручання: ревізійне ендопротезування лівого кульшового суглоба, видалення компонентів ендопротеза та застосовано розширену остеотомію верхньої третини лівої стегнової кістки. Виконано пластику кісткового дефекту кульшової западини комбінацією імплантатів кісткових КГГ + ОКІ, встановлено безцементну ревізійну конструкцію (чашка з пористого металу з керамо-полімерною парою тертя) (рисунок, в).

Після операції упродовж 6 міс. було дозволено дозоване навантаження на оперовану кінцівку. Через 6 міс. після хірургічного втручання на рентгенограмах виявлені ознаки повної перебудови (тип III за G. A. Gie та співавт. [6]) імплантатийного матеріалу в зоні дефекту (рисунок, г).

Обговорення

Реконструкція масивних дефектів кульшової западини залишається складною проблемою ревізійного ендопротезування кульшового суглоба [3]. Кісткові дефекти можуть варіювати і в низці випадків досягати значних розмірів. Дефіцит кісткової тканини створює серйозні технічні труднощі в процесі встановлення чашки ендопротеза [10]. Під час планування кісткової пластики хірург має, у першу чергу, оцінити місце та розмір дефекту кістки, який слід відновити під час ревізії, рівень післяопераційної активності, після чого провести вибір кісткового імплантата [7].

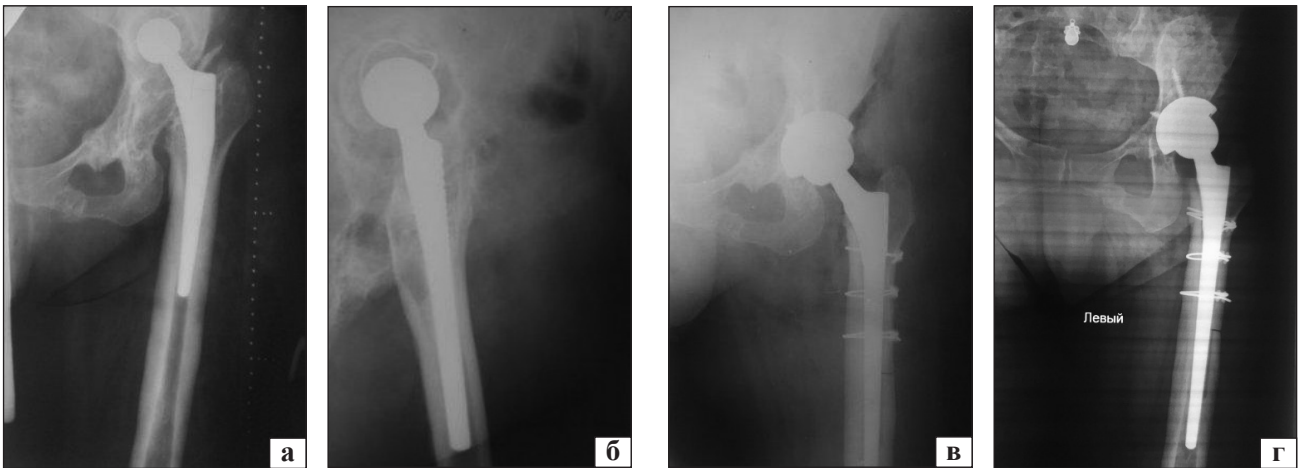


Рисунок. Рентгенограми пацієнтки Д.: а, б) на момент госпіталізації; в) після операції та заповнення кісткового дефекту алоімплантатом; г) через 6 міс.

Використання алоімплантатів дає змогу зменшити час і травматичність хірургічного втручання з максимальним збереженням кісткових і м'якотканинних структур кульшового суглоба.

Ми оцінили місце та ступінь кісткового дефекту, який вимагає відновлення під час ревізійного втручання, вік і рівень післяопераційної активності пацієнта, після чого провели вибір кісткового імплантата і відповідної техніки хірургічного втручання. Передопераційний дефіцит кістки кульшової западини відповідно до її розташування і ступеня тяжкості розподілили за типами згідно з системою класифікації W. G. Paprosky [5], що допомогло передбачити форму та кількість необхідного кісткового алоімплантата. Дефекти I типу склали найбільшу групу — 25 пацієнтів (44 %), II — 13 (23 %), III — 19 (33 %). Результати реконструкції кульшової западини з використанням кістковопластичного матеріалу оцінено через 1–4 роки після ревізійного втручання за критеріями оцінки, запропонованими G. A. Gie. Клінічна ефективність реконструкції кульшової западини за даними рентгенологічних досліджень із використанням імплантатів кісткових «ОМС-А» у разі ревізійного ендпротезування з дефектом I типу за класифікацією W. G. Paprosky склала 92 %; із дефектом II типу — 92,3 %; із дефектом III типу — 78,9 %. Отримані нами результати співпадають із даними інших дослідників.

H. Zhang та співавт. [16] у ретроспективному дослідженні проаналізували результати лікування 45 пацієнтів (48 кульшових суглобів) із дефектами кульшової западини з використанням фрагментованих алоімплантатів. Оцінювання проводили за шкалою Harris. Середня тривалість

спостереження становила 97,6 міс. (від 72 до 168). Середній показник за шкалою Harris покращився від $(29,54 \pm 10,87)$ перед операцією до $(83,77 \pm 5,78)$ на момент останнього спостереження. Вертикальна відстань центра обертання стегна на рентгенограмі таза відновилась до нормальної, із середньою відстанню $(15,24 \pm 1,31)$ мм (діапазон 12,4 ~ 17,3 мм) [16].

Andre Ferreira da Silva і співавт. [9] у ретроспективному дослідженні оцінили остеоінтеграцію алоімплантатів, оброблених і необроблених гамма-випромінюванням, у 21 пацієнта. Усім хворим проведено ревізійне ендпротезування та пластику дефекту алоімплантатом. Порівнявши остеоінтеграцію алоімплантата через 6 і 12 міс. після операції, автори не виявили статистично значущих відмінностей ($p = 0,804$) між групами опроміненого та неопроміненого матеріалу.

Hou-Tsung Chen і співавт. [7] виконали ретроспективне дослідження 59 кульшових суглобів у 58 пацієнтів, яким проведено ревізійне ендпротезування кульшового суглоба з дефектами кульшової западини II та III типів за класифікацією W. G. Paprosky та пластикою фрагментованими та об'ємними алоімплантатами. Клінічні та рентгенологічні результати були проаналізовані з середнім терміном спостереження 8,7 року. Клінічна ефективність склала 100 % для кульшового суглоба з дефектом II типу за W. G. Paprosky, 95,2 % — для дефекту IIIa, 92,8 % — для дефекту IIIb.

Висновки

Заміщення кісткових дефектів кульшової западини структурними алоімплантатами в разі проведення заміни ацетабулярного компонента показує добрий результат за класифікацією G. A. Gie

до 4 років використання: із дефектом I типу за класифікацією W. G. Paprosky — 92 %; II типу — 92,3 %; III типу — 78,9 %.

Імпланти кісткові є перспективним матеріалом для реконструкції кульшової западини в разі ревізійного ендопротезування кульшового суглоба. Комбінація різних модифікацій матеріалу дає змогу оптимально заповнити дефект кульшової западини і створити стінки за їхньої відсутності, забезпечити тисний контакт між обробленою поверхнею кістки й імплантатом.

Використання алоімплантатів дозволяє мінімізувати травматичність із максимальним збереженням кісткових і м'якотканинних структур кульшового суглоба, а також зменшити час виконання хірургічного втручання. Застосування комп'ютерної томографії з 3D-реконструкцією допомагає оцінити місце та розмір дефекту кістки, що важливо для вибору модифікацій кісткового імплантата та їхньої кількості для подальшої пластики.

Отримані результати дають змогу рекомендувати імпланти кісткові в ревізійному ендопротезуванні для пластики кульшової западини з метою відновлення структури кістки та пластики масивних дефектів.

Конфлікт інтересів. Автори декларують відсутність конфлікту інтересів.

Список літератури

1. Pierannunzii L. Bone grafts, bone graft extenders, substitutes and enhancers for acetabular reconstruction in revision total hip arthroplasty / L. Pierannunzii, L. Zagra // EFORT Open Reviews. — 2016. — Vol. 1 (12). — P. 431–439. — DOI: 10.1302/2058-5241.160025.
2. Современные технологии лечения тяжелых костных дефектов в области вертлужной впадины: какие проблемы решают индивидуальные имплантаты? / А. Н. Коваленко, И. И. Шубняков, С. С. Былык, Р. М. Тихилов // Политравма. — 2017. — № 1. — С. 72–81.
3. Ейтутіс Ю. Г. Сучасний стан проблеми ревізійного ендопротезування кульшового суглоба / Ю. Г. Ейтутіс, О. Г. Легенський // Медицина транспорту України. — 2014. — № 1. — С. 83–91.
4. Incorporation and Remodeling of Structural Allografts in Acetabular Reconstruction / S. Butscheidt, M. Moritz, Th. Gehrke [et al.] // The Journal of Bone and Joint Surgery. — 2018. — Vol. 100 (16). — P. 1406–1415. — DOI: 10.2106/JBJS.17.01636.
5. Paprosky W. G. Acetabular defect classification and surgical reconstruction in revision arthroplasty. A 6-year follow-up evaluation / W. G. Paprosky, P. G. Perona, J. M. Lawrence // Journal of Arthroplasty. — 1994. — Vol. 9 (1). — P. 33–44. — DOI: 10.1016/0883-5403(94)90135-x.
6. Impacted cancellous allografts and cement for revision total hip arthroplasty / G. A. Gie, L. Linder, R. S. Ling [et al.] // The Journal of Bone and Joint Surgery. British volume. — 1993. — Vol. 75 (1). — P. 14–21. — DOI: 10.1302/0301-620X.75B1.8421012.
7. Structural and Morselized Allografting Combined with a Cementless Cup for Acetabular Defects in Revision Total Hip Arthroplasty: A 4- to 14-Year Follow-Up / H. T. Chen, C. T. Wu, T. W. Huang [et al.] // BioMed Research International. — 2018. — Vol. 2018. — P. 1–7. — DOI: 10.1155/2018/2364269.
8. Cementless total hip arthroplasty with structural allograft for massive acetabular defect in hip revision / T. Jialiang, S. Li, H. Ruyin, T. Xiaobin // Chinese Journal of Traumatology. — 2014. — Vol. 17 (6). — P. 331–334. — DOI: 10.3760/cma.j.issn.1008-1275.2014.06.006.
9. Comparative study of the osteointegration of irradiated and non-irradiated bone grafts used in patients with revision hip arthroplasty / A. F. da Silva, U. Antebi, E. K. Honda [et al.] // Revista Brasileira de Ortopedia. — 2019. — Vol. 54 (4). — P. 477–482. — DOI: 10.1055/s-0039-1694715.
10. Карпухин А. С. Применение структурных трансплантатов при проведении ревизионного эндопротезирования в условиях значительного ацетабулярного остеолита / А. С. Карпухин, Р. М. Тихилов, А. В. Цыбин // Современные проблемы науки и образования. — 2018. — № 1. — DOI: 10.17513/spno.27388.
11. Shon W. Y. Acetabular Reconstruction in Total Hip Arthroplasty / W. Y. Shon, S. S. Santhanam, J. W. Choi // Hip Pelvis. — 2016. — Vol. 28 (1). — P. 1–14. — DOI: 10.5371/hp.2016.28.1.1.
12. Acetabular reconstruction for primary and revision total hip arthroplasty using Kerboull-type acetabular reinforcement devices—case—control study with factors related to poor outcomes of surgery / Y. Masumoto, S. Fukunishi, T. Fukui [et al.] // Medicine (Baltimore). — 2019. — Vol. 98 (27). — P. 1–7. — DOI: 10.1097/MD.00000000000016090.
13. Allogenic bone graft for femoral defect augmentation in hip revision arthroplasty: A case series / N. Wirries, M. Skutek, M. Orgel [et al.] // Orthop Rev (Pavia). — 2020. — Vol. 12 (1). — P. 8–11. — DOI: 10.4081/or.2020.8173.
14. Новаченко Н. П. Гомопластическое замещение крупных дефектов костей и суставов / Н. П. Новаченко, А. А. Корж, Р. Р. Тальшинский // Ортопедия, травматология и протезирование. — 1966. — № 4. — С. 10–17.
15. Пат. 108813. МПК (2015.01) A61K 35/32 (2015.01), A61F 2/28 (2006.01), A61P 19/00, A01N 1/00, A61L 27/00. Спосіб виготовлення біоматеріалу з кісткової тканини / Корж М. О., Вирва О. Є., Воронцов П. М. [та ін.] ; завник та патентовласник ДУ «Інститут патології хребта та суглобів ім. проф. М. І. Ситенка НАМН України». — № а201403313 ; заявл. 01.04.2014 ; опубл. 10.06.2015 ; Бюл. № 11.
16. Mid-term and long-term results of restoring rotation center in revision hip arthroplasty / H. Zhang, J. Zhou, Y. Liu [et al.] // Journal of Orthopaedic Surgery and Research. — 2020. — Vol. 15 (152). — DOI: 10.1186/s13018-020-01670-1.

ALLOGRAFTING IN THE CASE OF REVISION HIP ARTHROPLASTY AT ASEPTIC LOOSENING OF THE ACETABULAR COMPONENT

V. A. Filipenko, P. M. Vorontsov, V. S. Husak, Z. A. Arutunan, K. M. Samoylova,
O. M. Slota, V. O. Mezentsev

Sytenko Institute of Spine and Joint Pathology National Academy of Medical Sciences of Ukraine, Kharkiv

✉ Volodymyr Filipenko, MD, Prof. in Traumatology and Orthopaedics: filipenko1957@gmail.com

✉ Petro Vorontsov, PhD in Traumatology and Orthopaedics: vorontsov63@ukr.net

✉ Valeriia Husak: husakvaleria@gmail.com

✉ Zorik Arutunan: zorik.dr@gmail.com

✉ Kateryna Samoylova: samoylova_e@ukr.net

✉ Oksana Slota: oks.slota@gmail.com

✉ Volodymyr Mezentsev, PhD in Traumatology and Orthopaedics: vamezencev@gmail.com

ВНИМАНИЮ АВТОРОВ

В связи с тем, что журнал внесен в Перечень научных специализированных изданий, в которых могут публиковаться результаты диссертационных работ, обращаем ваше внимание на необходимость указывать на титульном листе статьи на трех языках (рус., укр., англ.) следующие сведения: 1) фамилию, имя, отчество; 2) название статьи; 3) официальное название учреждения и отдела (кафедры, лаборатории), в котором выполнена работа. Фамилия автора и учреждение, в котором он(она) работает, должны сопровождаться одним цифровым индексом.

Кроме того, на отдельном листе просим предоставить сведения о каждом из авторов: 1) фамилию, имя и отчество; 2) должность; 3) полный почтовый служебный адрес и e-mail; 4) номер служебного телефона и факса. Необходимо указать контактное лицо.

При подготовке статьи следует соблюдать правила для авторов, публикуемые в журнале и на сайте otf-journal.com.ua.