

УДК 611.018.3/.4:616.728.2]-076-092.9(045)

DOI: <http://dx.doi.org/10.15674/0030-59872019450-58>

Клітинно-молекулярні взаємодії на межі суглобового хряща та субхондральної кістки

Н. М. Яковенчук

КНП СОР «Сумська обласна клінічна лікарня». Україна

It has been proven that subchondral bone and articular cartilage are structurally and metabolically related. The molecular triad OPG/RANK/RANKL controls the differentiation and biological function of osteoclasts. It was established that the level of expression of these molecules by chondrocytes depends on the stage of pathological changes. Objective: to study the expression of RANKL and OPG in the cells of the articular cartilage and subchondral bone obtained after hip replacement of 56 patients with hip joint arthritis and in an animal experiment. Methods: changes in articular cartilage and bone tissue were induced in animals by ovariectomy. Clinical and experimental material was studied by histological methods using scanning microscopy, immunohistochemical evaluation of RANKL and OPG. Results: OPG and RANKL expression in early arthritic disorders was detected in rats, mainly in the superficial area of articular cartilage. In clinical material, RANKL expression was noted only in individual chondrocytes of preserved articular cartilage. The color intensity was low. An increased expression of RANKL by osteocytes was found in the osteochondral junction zone. The most pronounced immunoreactivity was noted in chondrocytes, especially in isogenic groups, throughout the preserved articular cartilage. Osteocytes and single osteoblasts located on the marginal surface of bone trabeculae were expressed in OPG bone tissue. In the intertrabecular spaces, an intense reaction is fixed in the cells around the vessels. Conclusions: an increase in the RANKL/OPG ratio was noted in chondrocytes of articular cartilage already in the early stages of arthrosis. Significant changes in the subchondral bone microarchitecture with the presence of immunopositive cells indicate active remodeling processes, which are a reflection of the abnormal expression of RANKL/OPG by cells of bone and cartilage tissue under conditions of arthritis against a background of reduced bone mineral density. Key words: osteoarthritis, osteochondral connection, RANKL, OPG.

Доказано, що субхондральна кістка і суглобовий хрящ структурно і метаболічно пов'язані. Молекулярна триада OPG/RANK/RANKL контролює диференціацію і біологічну функцію остеокластів. Установлено, що рівень експресії цих молекул хондроцитами залежить від стадії патологічних змін. Мета: дослідити експресію RANKL і OPG в клітках суглобового хряща і субхондральної кістки, отриманих після ендопротезування тазобедренного суглоба 56 хворих коксартрозом і в експерименті на тваринах. Методи: зміни в суглобовому хрящі і кістковій тканині індукували у тварин шляхом овариоектомії. Клінічний і експериментальний матеріал досліджували методами гістології з використанням растрової мікроскопії, імуногістохімічної оцінки RANKL і OPG. Результати: експресія OPG і RANKL при ранніх артрозних порушеннях виявлена у крыс, в основному, в поверхневій зоні суглобового хряща. В клінічному матеріалі експресія RANKL отмечена лише в окремих хондроцитах збереженого суглобового хряща. Інтенсивність окраски була низькою. В зоні остеохондрального з'єднання виявлена підвищена експресія RANKL остеоцитами. Найбільш виражена імунореактивність отмечена в хондроцитах, особливо в ізогенних групах, на всій території збереженого суглобового хряща. В кістковій тканині OPG експресували остеоцити і одиничні остеобласти, розташовані на краєвій поверхні кісткових трабекул. В міжтрабекулярних просторах інтенсивна реакція зафіксована в клітках навколо судин. Висновки: підвищення співвідношення RANKL/OPG отмечено в хондроцитах суглобового хряща уже на ранніх стадіях артроза. Существенні зміни мікроархітектури субхондральної кістки з присутністю імунопозитивних кліток свідчать про активні процеси ремоделювання, які є відображенням аномальної експресії RANKL/OPG клітками кісткової і хрящової тканин в умовах артроза на фоні зниженої мінеральної щільності кісткової тканини. Ключові слова: остеоартроз, остеохондральне з'єднання, RANKL, OPG.

Ключові слова: остеоартроз, остеохондральне з'єднання, RANKL, OPG

Вступ

Останніми роками доведено, що субхондральна кістка та суглобовий хрящ структурно та метаболічно пов'язані [1–4]. Зміни, які перебігають в одній із цих тканин впливають на функцію іншої [4–8].

Кісткова тканина постійно оновлюється завдяки процесу ремоделювання, тобто резорбції локальної ділянки кістки остеокластами з подальшим заміщенням осередка резорбції остеобластами, формуванням остеоїду, його мінералізацією з диференціацією остеобластів в остеоцити [9–11]. У зв'язку з цим продовжуються дослідження в цьому напрямі. Визначено, що остеобласти й остеоцити шляхом експресії ліганда рецептора-активатора ядерного фактора каппа-В (RANKL) активізують остеокласти внаслідок зв'язку з рецептором-активатором ядерного фактора каппа-В (RANK). Молекулою, яка пригнічує зв'язок RANKL із RANK, є остеопротегерин (OPG). Молекулярна тріада, яка складається з членів суперсімейства фактора некрозу пухлин (OPG/RANK/RANKL), описана як ключова цитокінова система, що контролює диференціацію та біологічну функцію остеокластів, а саме: пригнічення термінальних стадій диференціації остеокластів, активацію зрілого остеокласта й індукцію апоптозу цих клітин [12–15]. Механізми резорбції кістки з включенням у цей процес молекулярної тріади детально досліджено. Визначено, що, крім кісткової тканини, OPG, RANK і RANKL експресують також хондроцити суглобового хряща, а рівень їхньої експресії залежить від стану хрящової тканини, стадії патологічних змін і зони локалізації хондроцитів [16–21]. Загалом, взаємозв'язок експресії молекул цитокінової системи в кістковій і хрящовій тканинах потребує подальшого вивчення.

Мета роботи: дослідити експресію RANKL і OPG у клітинах суглобового хряща та субхондральній кістці, отриманих після ендопротезування кульшового суглоба 56 хворих на коксартроз та в експерименті на тваринах.

Матеріал і методи

Експериментальні дослідження. Досліджено експресію RANKL і OPG у складових колінного суглоба та субхондральній кістці 12 щурів-самців через 3 міс. після моделювання остеопорузу й остеоартрозу шляхом оваріоектомії з дотриманням вимог, описаних у літературі [22]. Як контроль використано зразки хібнооперованих щурів.

Експеримент проведено в експериментально-біологічній клініці ДУ «Інститут патології хребта та суглобів ім. проф. М. І. Ситенка НАМН України» з додержанням правил гуманного ставлення до експериментальних тварин та асептики згідно з директивними документами «Європейської конвенції про захист хребетних тварин, що використовують для дослідних та інших наукових цілей» та Закону України [23, 24]. Виконання дослідження погоджено на засіданні локального комітету з біоетики ДУ «ІПХС ім. проф. М. І. Ситенка НАМН» (протокол № 155 від 29.06.2016).

Дослідження післяопераційного матеріалу хворих на коксартроз. Досліджено RANKL та OPG в головках стегнової кістки 56 хворих на коксартроз (III–IV стадій за Kellgren-Lawrence [25]), отриманих після ендопротезування кульшового суглоба. Пацієнти були похилого віку з поєднанням коксартрозу та низької мінеральної щільності кісткової тканини (за показниками кісткової денситометрії Т-критерій дорівнював $-2,5$ і нижче).

Дослідження виконане після узгодження на засіданні локального комітету з біоетики ДУ «ІПХС ім. проф. М. І. Ситенка НАМН» (протокол № 137/1 від 24.11.2014).

Відповідно до зони найбільшого навантаження (верхньолатеральний сегмент головки стегнової кістки) було взято зразки кісткової тканини з ділянки «хрящ – остеохондральне з'єднання» (розміром $1,0 \times 1,0 \times 0,5$ см). Додатково матеріал вивчено з використанням растрового мікроскопа Inspect 550.

У процесі імуногістохімічного дослідження оцінювали експресію OPG і RANKL у зразках експериментального матеріалу та проксимального відділу стегнової кістки хворих після ендопротезування з використанням методу імуногістохімічного аналізу з моноклональними антитілами. Після виділення тканини фіксували в розчині Карнуа протягом 24 год, декальцинували в 5 % мурашиній кислоті протягом 7–21 доби за умов щоденної зміни розчину. Далі матеріал зневоднювали та просочували парафіном в апараті карусельного типу «ТМ-4М». Виготовлені зрізи (5 мкм), після видалення парафіну, забарвлювали гематоксиліном та еозином [26] або проводили імуногістохімічне дослідження за інструкцією до наборів. Демаскування антигенів виконували у водяній бані «ВБ-4» (97–98 °С) у цитратному буфері (pH = 7,0). Наявність клітинних антигенів візуалізували за допомогою системи детекції «UltraVision Quanto Detection System HRP DAB Chromogen» («Thermo scientific»), яка включала:

блокування ендогенної активності пероксидази перекиснем водню; пригнічення фонового забарвлення з використанням «Ultra V block»; посилення реакції «Primary Antibody Amplifier Quanto». Кінцеву візуалізацію проведено діамінобензидином із наступним забарвленням ядер гематоксилином Маєра. У дослідженні використано антитіла OPG та RANKL (Anti-OPG й Anti-RANKL антитіла «Abcam» США від імунізованих кролів, які є поліклональними) з розведенням 1 : 50.

Напівкількісне оцінювання реакцій на RANKL і OPG. Для аналізу особливостей експресії в кістковій і хрящовій тканинах RANKL та OPG проведено імуногістохімічне дослідження з використанням шкали Allred [27, 28]. Вона є напівкількісною системою оцінювання показників імуногістохімічних реакцій за двома ознаками (рис. 1): співвідношення позитивно забарвлених клітин (за шкалою від 0 до 5 балів) та інтенсивності забарвлення (від 0 до 3 балів). Ці показники підсумовували (А + Б) для отримання загальних балів експресії RANKL або OPG у суглобовому хрящі та субхондральній кістці.

Статистичний аналіз отриманих показників (бали) проведено з використанням непараметричного методу Манна-Уїтні.

Растрова електронна мікроскопія. Зразки суглобового хряща з прилеглою субхондральною кісткою фіксували в 10 % формаліні та впродовж доби зневоднювали у спиртах збільшуваної концентрації (50°–70°–80°–90° та 100°). Для покращення візуалізації поверхню фрагмента припорошували сріблом у стандартній вакуумній установці ВУП-5. Вивчення морфологічних особливостей зразків проводили за допомогою растрового електронного мікроскопа Inspec 550 за збільшення від 20 до 1 000 разів.

Результати та їх обговорення

Експериментальне дослідження. Через 3 міс. після оваріоектомії виражені зміни зафіксовано в суглобовому хрящі та субхондральній кістці. Поверхнева зона суглобового хряща була розширована, на ділянках відмічено низьку щільність хондроцитів або порожні капсули (рис. 1). Ядра хондроцитів різного розміру, нерівномірно забарвлені, деякі з них — із ознаками лізису або пікнозу. Щільність клітин нерівномірна на ділянках і в інших зонах суглобового хряща. Матрикс мав ознаки розшарування (рис. 1, б).

Фронт остеогенезу був нерівномірним, визначено проростання судин у зону кальцифікованого та некальцифікованого хряща з наступним

формуванням навколо них ділянок остеогенезу (рис. 1). У нижче розташованих відділах субхондральна кістка містила поодинокі кісткові трабекули, які лише на окремих ділянках формували дрібнопетлясту мережу. В окремих кісткових трабекулах були мікротріщини, низька щільність остеоцитів, порожні лакуни або лакуни з пікнотичними остеоцитами.

Тобто, зміни, які виявлено в суглобовому хрящі, за проявами можуть бути згідно з морфологічною класифікацією остеоартрозу визначені як 1-ша та початок 2-ї стадії [28].

Деякі особливості морфологічних змін у суглобовому хрящі та підлеглої субхондральній кістці встановлено за імуногістохімічними реакціями на RANKL й OPG. Зокрема, RANKL-позитивні клітини виявлено в поверхневій і проміжній зонах суглобового хряща (рис. 2, а). Локалізацією RANKL визначено цитоплазму клітин. У глибокій зоні та кальцифікованому хрящі містилися лише поодинокі клітини з проявами реакції. У ділянках остеогенезу, кісткових трабекулах і міжтрабекулярних просторах також виявлено поодинокі клітини з імунореактивністю (рис. 2).

У субхондральній кістці виражену експресію RANKL визначено в остеобластах та остеоцитах.

OPG виявлено здебільшого у поверхневій зоні суглобового хряща (рис. 3). У проміжній і глибокій зонах, ділянках кальцифікованого хряща OPG-позитивні клітини розташовувалися зрідка.

У субхондральній кістці рівень експресії клітинами OPG був низьким. Лише окремі кісткові клітини виявляли імунореактивність, а в нормальному суглобовому хрящі (хибнооперовані тварини) експресію молекул OPG і RANKL встановлено лише в поверхневій зоні. Аналогічні дані щодо експресії цих молекул в нормі лише в поверхневій зоні суглобового хряща наведено іншими дослідниками [30]. На рівні остеохондрального з'єднання щільність імунореактивних клітин була низькою, проте відомо, що розчинні молекули OPG і RANKL шляхом дифузії впливають на остеоцити.

Таким чином, нами встановлено, що експресія OPG і RANKL у разі ранніх проявів остеоартрозу виявляється не лише в поверхневій, а й поширюється на середню та глибоку зони суглобового хряща.

Дослідження післяопераційного матеріалу. Під час гістологічного аналізу матеріалу, який надійшов після операції, суглобова поверхня головки стегнової кістки мала нерівномірну товщину, на деяких ділянках зберігалися залишки суглобового хряща у вигляді тонкого шару.

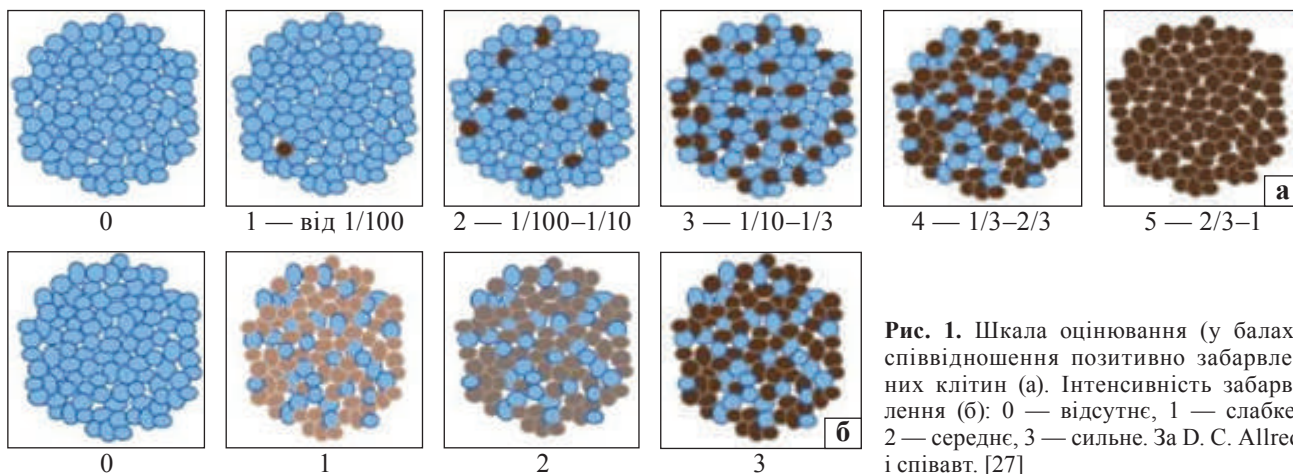


Рис. 1. Шкала оцінювання (у балах) співвідношення позитивно забарвлених клітин (а). Інтенсивність забарвлення (б): 0 — відсутнє, 1 — слабе, 2 — середнє, 3 — сильнє. За D. C. Allred і співавт. [27]

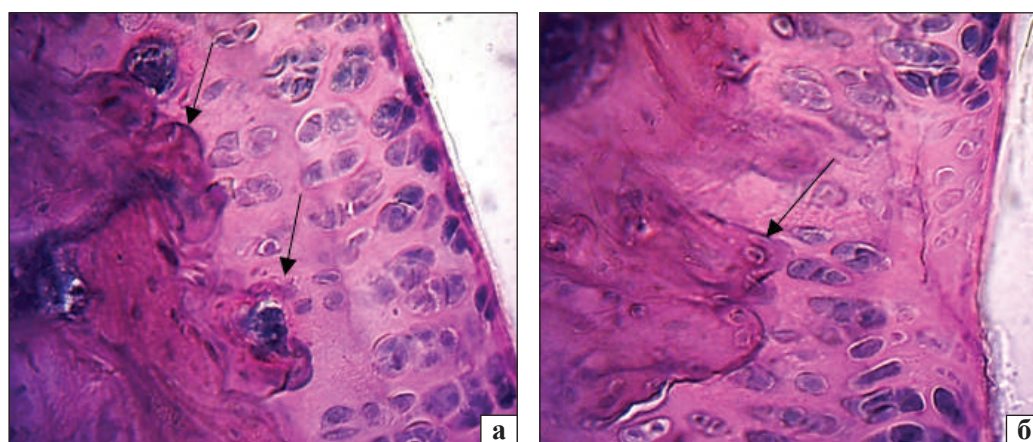


Рис. 2. Суглобовий хрящ. Остеохондральне з'єднання: а) нерівномірне забарвлення хондроцитів, лізис; б) ділянка суглобового хряща з порожніми лакунами, субхондральна кістка у вигляді горбиків вростає в суглобовий хрящ. Гематоксилін та еозин. Зб. 400

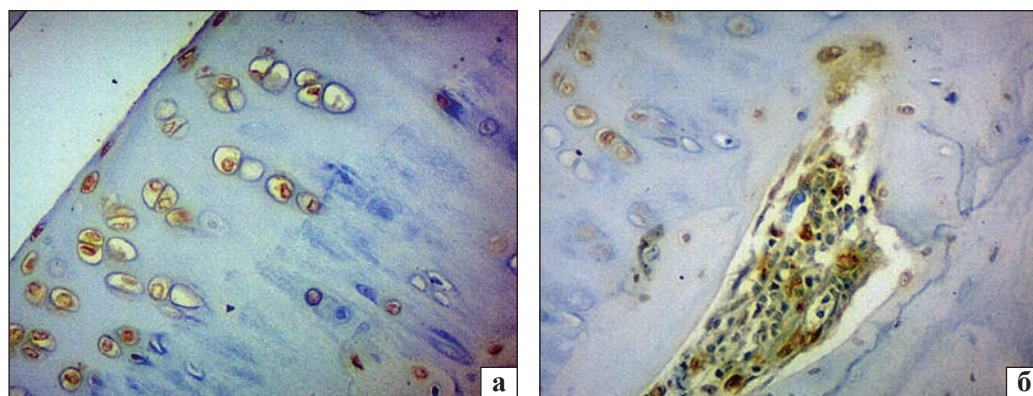


Рис. 3. Суглобовий хрящ: а) RANKL-позитивне забарвлення хондроцитів; б) імунореактивні клітини в кістковій порожнині. Реакція на RANKL. Зб. 400

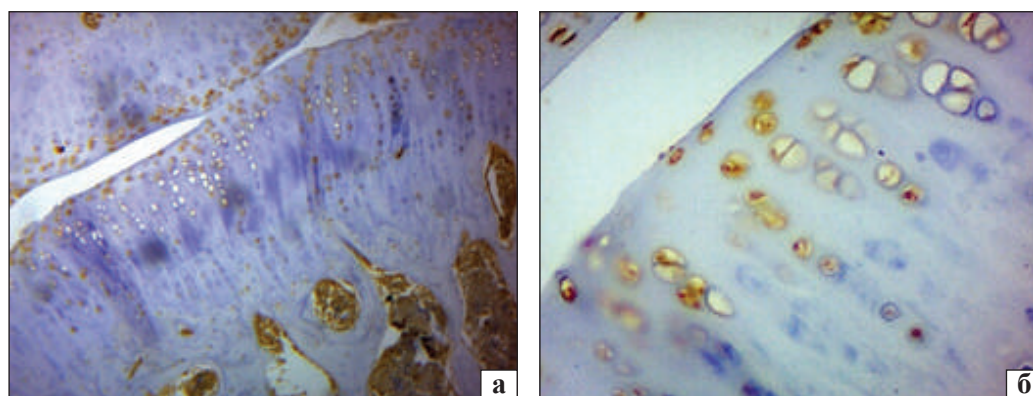


Рис. 4. Суглобовий хрящ: а) імунореактивні клітини в кістковій порожнині, зб. 100; б) хондроцити з імунореактивністю OPG, зб. 400. Реакція на OPG

У крайових ділянках зафіксовано збережену поверхневу зону. Хондроцити розташовувалися хаотично, ізогенні групи містили деструктивно змінені клітини. Спостерігали також поодинокі хондроцити зі щільними ядрами та порожні капсули. У некальцифікованому хрящі зафіксовано вогнища остеогенезу. Фронт остеохондрального з'єднання був нерівномірним.

У кістковій тканині міжтрабекулярні простори були різного розміру, безпосередньо під суглобовим хрящем відмічено ділянки склерозу. Густина остеоцитів низька, визначали пусті лакуни.

Детальнішу інформацію про зміни в ділянках остеохондрального з'єднання та суглобовому хрящі отримано внаслідок дослідження зразків із використанням растрового мікроскопа (рис. 4).

Особливістю зразків артрозного суглобового хряща була наявність на поверхні радіальних гребнів із колагенових волокон, які розташовувалися перпендикулярно до субхондральної кістки (рис. 4, а). У цих ділянках відмічено розриви, фрагментацію, розшарування пучків колагенових волокон, а на межі з глибокими відділами — вогнища гомогенізації матриксу (рис. 4, б). Хондрони в таких ділянках були нерівномірними за розміром і будовою, оточені по периметру пучками колагенових волокон різної товщини та щільності. Більшість хондронів не містили клітин.

У разі поєднання коксартрозу зі зниженою мінеральною щільністю кісткової тканини структура субхондральної зони була неоднорідною. На ділянках остеохондрального з'єднання та в підлеглий субхондральній кістці визначено зони остеосклерозу з потовщеними кістковими трабекулами та зменшеними міжтрабекулярними проміжками, які розташовані поряд із кістковими трабекулами різної товщини, деякі з мікропереломами. Виявлено підвищення осередків демінералізації та ділянок із розширеними міжтрабекулярними просторами. Візуалізували також ізольовані кісткові трабекули, які не формували сітку.

Аналіз сканів субхондральної кістки на рівні остеохондрального з'єднання показав неоднорідність мікроархітекtonіки цієї зони.

Аномальне ремоделювання субхондральної кістки та зниження її мінералізації — характерні особливості остеоартрозу [2, 31, 32]. Визначення OPG та RANKL в умовах остеоартрозу III–IV стадій дає додаткову інформацію щодо ремоделювання кісткової тканини.

Остеопротегерин. Під час дослідження препаратів артрозного суглобового хряща та прилеглої субхондральної кістки (III і IV стадій) реакцію на OPG виявляли в збережених хондроцитах та остеоцитах. Найбільшу інтенсивність забарвлення за шкалою F. Allred відмічено в хондроцитах, особливо в ізогенних групах, на всій території збереженого суглобового хряща (рис. 5, а).

У кістковій тканині OPG експресували остеоцити та поодинокі остеобласти, розташовані на крайовій поверхні кісткових трабекул. У міжтрабекулярних просторах виражені прояви реакції зафіксовано навколо судин (рис. 5, б).

Скупчення остеобластів біля судин із посиленням синтезом компонентів матриксу кісткової тканини в хрящі ілюструють їхню активність в умовах IV стадії артрозу та вказують на дисбаланс функціонування остеохондральної одиниці протягом розвитку захворювання, особливо в разі аномального ремоделювання кісткової тканини на фоні постменопаузальних ендокринних і метаболічних змін [31, 33, 34].

Рецептор-активатор ядерного фактора kappa-B. Експресію RANKL визначено лише в поодиноких хондроцитах у збережених ділянках суглобового хряща. Інтенсивність забарвлення була низькою (рис. 6). У зоні остеохондрального з'єднання виявлено підвищену експресію RANKL остеоцитами, що негативно впливає на хрящову та кісткову тканини. Ці результати співпадають із наведеною інформацією про експресію обох молекул (OPG та RANKL) клітинами артрозного хряща [19, 35].

Є повідомлення про наявність остеобластів із різним ступенем активності за експресією RANKL відповідно до стадій розвитку остеоартрозу. Присутність остеобластів («low osteoarthritic osteoblasts») із низькою «артрозною» імунологічною активністю (підвищена експресія RANKL на фоні пригнічення рівня OPG, PGE₂, IL-6 на ранніх стадіях розвитку захворювання) пов'язують із посиленням резорбції кісткової тканини та формуванням зон зниженої мінеральної щільності. Наявність остеобластів із високою «артрозною» імунологічною активністю («high osteoarthritic osteoblasts») та посиленою індукцією рівня OPG, PGE₂ та IL-6 пов'язують із підвищенням кісткоутворення, тобто формуванням ділянок склерозу [36].

Значення OPG у будові суглобового хряща доведено на нокаутних мишах (із відсутністю експресії OPG). У цих тварин розвивається тяжке дегенеративне захворювання суглобів, утворюються тонкіші шари хрящової тканини з прогресуванням втрати хрящового матриксу [37].

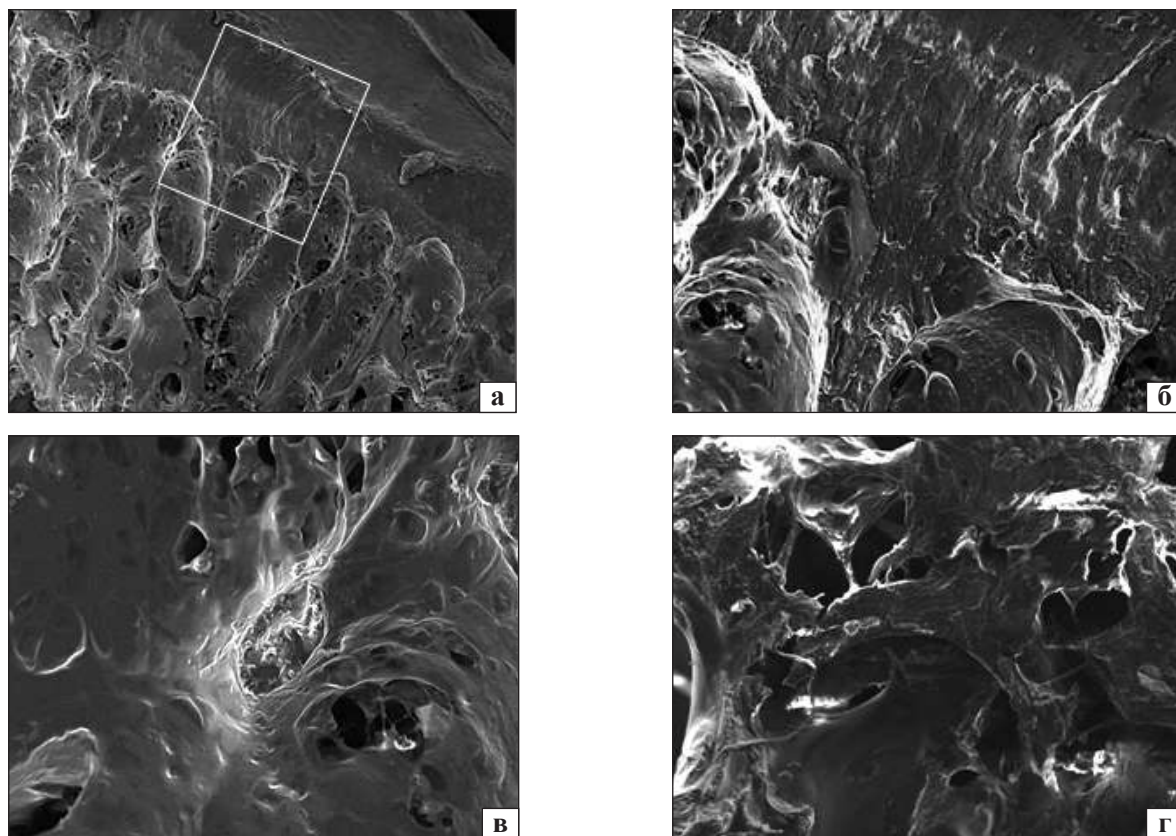


Рис. 5. Суглобовий хрящ та субхондральна кістка: а) поверхнева ділянка суглобового хряща та глибокі відділи, зб. 20; б) фрагмент рис. 5, а: розшарування та нерівномірне розташування колагенових волокон на поверхні, розриви та надриви пучків, зб. 80; в) остеохондральне з'єднання, зб. 150; г) субхондральна кістка із поодинокими хондроцитами та лакунами резорбції, зб. 80. Растровий мікроскоп Inspect 550

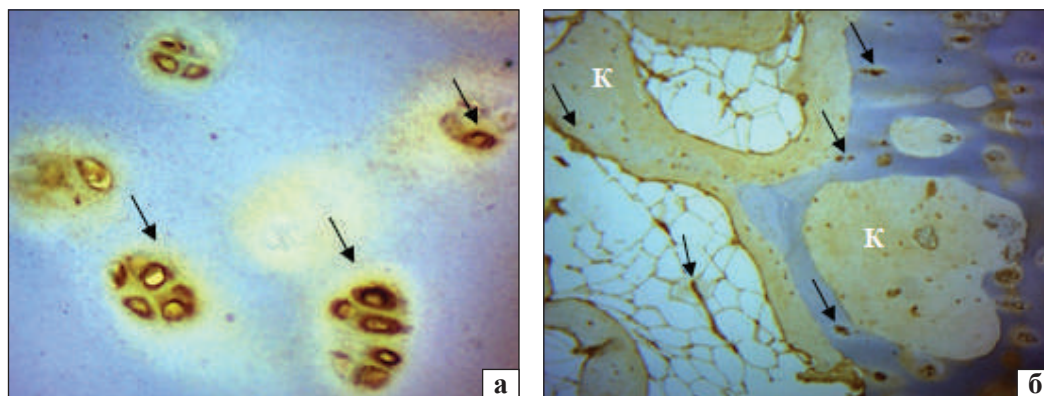


Рис. 6. Фрагмент головки стегнової кістки людини: а) інтенсивне забарвлення на OPG (стрілка) у хондроцитах. Зб. 400. Суглобовий хрящ; б) OPG-позитивні остецити в кістковій тканині, OPG навколо судин у міжтрабекулярному просторі (стрілка). К — кістка. Реакція на OPG. Зб. 100

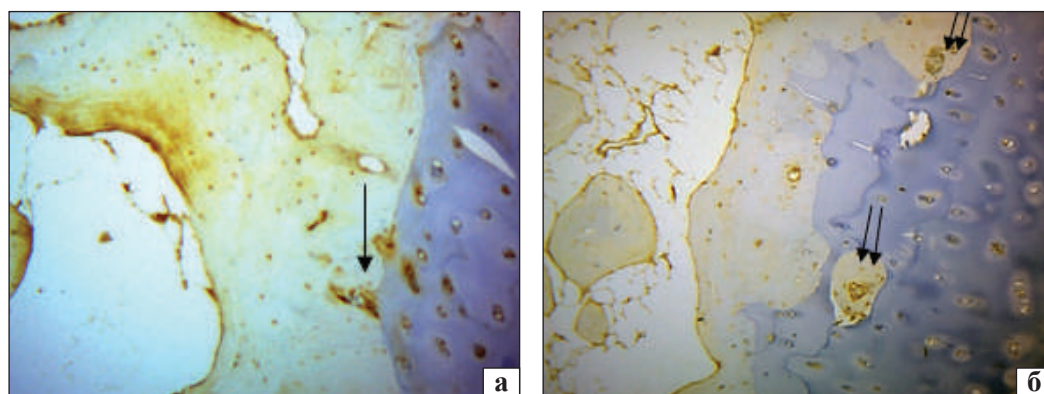


Рис. 7. Експресія RANKL: а) ділянка остеохондрального з'єднання з імунопозитивними клітинами (стрілка); б) ділянка кісткової тканини в кальцифікованому хрящі з остеocyтами та остеобластами, які експресують RANKL на рівні базофільної лінії (подвоєна стрілка). Зб. 100

Таблиця

Сумарна оцінка (у балах) частки імунопозитивних клітин та інтенсивності реакції в субхондральній кістці та суглобовому хрящі в експериментальному та клінічному матеріалі хворих на остеоартроз

Показник	Суглобовий хрящ	Субхондральна кістка	U _{емп} за Манном-Уїтні
Експериментальне дослідження			
RANKL	2,62 ± 0,65	1,86 ± 0,16	57,0*
OPG	2,56 ± 0,20	1,69 ± 0,15	54,5*
Співвідношення RANKL/OPG	1,00	1,10	—
Післяопераційний матеріал			
RANKL	2,44 ± 0,20	2,19 ± 0,18	111,0
OPG	1,94 ± 0,19	2,00 ± 0,16	121,5
Співвідношення RANKL/OPG	1,25	1,10	—

* — вірогідність значення.

Ці особливості супроводжуються низькою проліферацією хондроцитів у суглобовому хрящі, підвищенням апоптозу, зниженням синтезу колагену II типу та підвищенням колагену X типу, який бере участь у кальцифікації матриксу [17].

Стан хрящової тканини внаслідок відсутності гену, який відповідає за експресію RANKL, вивчали на моделі епіфізарного хряща нокаутних тварин. Встановлено порушення стовпчикової організації хондроцитів. Існує припущення, що розчинний RANKL дифундує з хондроцитів крізь кальцифікований хрящ у субхондральну кістку та впливає на кісткові клітини, проте може бути й інший напрямок дифузії RANKL [17]. Також показано, що глікозаміноглікани хрящового матриксу, такі як гепарин-, дерматан-, хондроїтинсульфати, інгібують взаємодію OPG/RANKL. Не вирішено питання про шляхи (синдекан-1 або клатрин-опосередкованим шляхом) OPG-індукції лізосомної та протеазної клітинної деградації RANKL [37].

Суглобовий хрящ і субхондральна кістка діють як функціональна одиниця [34, 39–43]. Ми припускаємо, що зміна остеохондральних взаємовідношень в умовах поєднання остеоартрозу й остеопорозу, а саме продукція RANK/OPG клітинами хряща та субхондральної кістки призводять до порушення остеогенезу. Через це формування кісткової тканини відбувається не лише в зоні кальцифікованого, а й некальцифікованого хряща. Визначено підвищення реакції RANKL в остеокитах і остеобластах, особливо в ділянках формування кісткової тканини навколо кровоносних судин.

Проведено напівкількісне оцінювання стану RANKL та OPG у суглобовому хрящі та субхондральній кістці з використанням шкали F. Allred (таблиця).

У результаті аналізу експериментального матеріалу встановлено, що на ранніх стадіях розвитку остеоартрозу співвідношення RANKL/OPG у суглобовому хрящі практично знаходиться в рівновазі, водночас на пізніх стадіях захворювання (клінічний матеріал) у збережених хондроцитах підсилюється біосинтез RANKL. У кістковій тканині, як в експериментальному, так і клінічному матеріалі, біосинтез RANKL остеокитами й остеобластами незначно підвищений. Експресія RANKL і OPG у суглобовому хрящі в експериментальному матеріалі виявилася підвищеною (вірогідно за Манном-Уїтні) порівняно з субхондральною кісткою. У клінічному матеріалі різниці між експресією цих молекул клітин кістки та хондроцитами не встановлено, тобто потрібно враховувати стадію остеоартрозу.

Зниження експресії OPG впливає на будову суглобового хряща. Доведено, що підвищений рівень OPG сприяє зменшенню розщеплення агрегану та вивільненню протеогліканів із матриксу хряща, тобто знижується катаболізм хряща, що має захисну дію. Експресія OPG хондроцитами за умов артрозу збільшує кісткову масу шляхом пригнічення активності остеокластів, та, імовірно, є одним із вагомих чинників аномального ремоделювання субхондральної кістки і формування зон субхондрального остеосклерозу, а вплив підвищеного рівня експресії RANKL є негативним [43].

Висновки

В експериментальному дослідженні встановлено, що хондроцити, які експресують OPG і RANKL, у разі ранніх проявів артрозу виявляються у всіх

зонах суглобового хряща, найбільшу щільність імунореактивних клітин зафіксовано в поверхневій зоні. Збільшення співвідношення RANKL/OPG виявлено в субхондральній кістці.

На пізніх стадіях артрозу (клінічний матеріал) виражену імунореактивність хондроцитів з експресією OPG і RANKL відмічено по всій території збереженого суглобового хряща, особливо в ізогенних групах. Співвідношення RANKL/OPG виявилось більшим у суглобовому хрящі порівняно з субхондральною кісткою.

Суттєві зміни мікроархітектури субхондральної кістки свідчать про активні процеси ремоделювання, які є відображенням аномальної експресії RANKL/OPG клітинами кісткової та хрящової тканин в умовах артрозу на фоні зниження мінеральної щільності кісткової тканини. Терапевтичні впливи на експресію RANKL/OPG імовірно будуть мати клінічну відповідь у вигляді зменшення проявів артрозних змін у складових суглоба — суглобовому хрящі та субхондральній кістці.

Конфлікт інтересів. Автор декларує відсутність конфлікту інтересів.

Список літератури

1. Корж Н. А. Остеопороз и остеоартроз: патогенетические взаимосвязанные заболевания? (обзор литературы) / Н. А. Корж, Н. В. Дедух, Н. Н. Яковенчук // Ортопедия, травматология и протезирование. — 2013. — № 4. — С. 102–110. — DOI: 10.15674/0030-598720134102-110.
2. Findlay D. M. Osteoblast-chondrocyte interactions in osteoarthritis / D. M. Findlay, G. J. Atkins // Current Osteoporosis Reports. — 2014. — Vol. 12 (1). — P. 127–134. — DOI: 10.1007/s11914-014-0192-5.
3. Bone-cartilage interface crosstalk in osteoarthritis: Potential pathways and future therapeutic strategies / X. L. Yuan, H. Y. Meng, Y. C. Wang [et al.] // Osteoarthritis and Cartilage. — 2014. — Vol. 22. — P. 1077–1089. — DOI: 10.1016/j.joca.2014.05.023.
4. Efficacy of bisphosphonates in specific knee osteoarthritis subpopulations: protocol for an OA Trial Bank systematic review and individual patient data meta-analysis / L. A. Deveza, S. M. A. Bierma-Zeinstra, W. E. Van Spil [et al.] // BMJ Open. — 2018. — Vol. 8 (12). — DOI: 10.1136/bmjopen-2018-023889.
5. Differential modulation of RANKL isoforms by human osteoarthritic subchondral bone osteoblasts: Influence of osteotropic factors / S. K. Tat, J. P. Pelletier, D. Lajeunesse [et al.] // Bone. — 2008. — Vol. 43. — P. 284–291. — DOI: 10.1016/j.bone.2008.04.006.
6. Burr D. B. Bone remodelling in osteoarthritis / D. B. Burr, M. A. Gallant // Nature Reviews Rheumatology. — 2012. — Vol. 8 (11). — P. 665–673. — DOI: 10.1038/nrrheum.2012.130.
7. Subchondral bone changes and the impacts on joint pain and articular cartilage degeneration in osteoarthritis / D. Yu, J. Xu, F. Liu [et al.] // Clinical and Experimental Rheumatology. — 2016. — Vol. 34 (5). — P. 929–934. — DOI: 10.1038_s41598-016-00000-0.
8. Cartilage degradation in osteoarthritis: A process of osteochondral remodeling resembles the endochondral ossification in growth plate? / Z. F. Xiao, G. Y. Su, Y. Hou [et al.] // Medical Hypotheses. — 2018. — Vol. 121. — P. 183–187. — DOI: <https://doi.org/10.1016/j.mehy.2018.08.023>.
9. Bone remodeling: A tissue-level process emerging from cell-level molecular algorithms / C. F. Arias, M. A. Herrero, L. F. Echeverri [et al.] // PLoS ONE. — 2018. — Vol. 3 (9). — Article ID: e0204171. — DOI: 10.1371/journal.pone.0204171.
10. Eriksen E. F. Cellular mechanisms of bone remodeling / E. F. Eriksen // Reviews in endocrine & metabolic disorders. — 2010. — Vol. 11 (4). — P. 219–227. — DOI: 10.1007/s11154-010-9153-1.
11. Interplay between cartilage and subchondral bone contributing to pathogenesis of osteoarthritis / A. R. Sharma, S. Jagga, S.-S. Lee, J.-S. Nam. // International Journal of Molecular Sciences. — 2013. — Vol. 14 (10). — P. 19805–19830. — DOI: 10.3390/ijms141019805.
12. Kenkre J. S. The bone remodelling cycle / J. S. Kenkre, J. Bassett // Annals of Clinical Biochemistry. — 2018. — Vol. 55 (3). — P. 308–327. — DOI: 10.1177/0004563218759371.
13. Boyce B. F. Functions of RANKL/RANK/OPG in bone modeling and remodeling / B. F. Boyce, L. Xing // Archives of Biochemistry and Biophysics. — 2008. — Vol. 473 (2). — P. 139–146. — DOI: 10.1016/j.abb.2008.03.018.
14. Weitzmann M. N. The role of inflammatory cytokines, the RANKL/OPG axis, and the immunoskeletal interface in physiological bone turnover and osteoporosis / M. N. Weitzmann // Scientifica (Cairo). — 2013. — Vol. 2013. — P. 29 — DOI: 10.1155/2013/125705.
15. Kohli S. S. Role of RANKL-RANK/osteoprotegerin molecular complex in bone remodeling and its immunopathologic implications / S. S. Kohli, V. S. Kohli // Indian Journal of Endocrinology and Metabolism. — 2011. — Vol. 15 (3). — P. 175–181. — DOI: 10.4103/2230-8210.83401.
16. The osteoprotegerin/receptor activator of nuclear factor kappaB/receptor activator of nuclear factor kappaB ligand system in cartilage / H. Komuro, T. Olee, K. Kuhn [et al.] // Arthritis & Rheumatology. — 2001. — Vol. 44 (12). — P. 2768–2776. — DOI: 10.1002/1529-0131(200112)44:12<2768::AID-ART464>3.0.CO;2-I.
17. The expression of RANKL and OPG in the various grades of osteoarthritic cartilage / A. R. Upton, C. A. Holding, A. A. Dharmapatri, D. R. Haynes // Rheumatology International. — 2012. — Vol. 32 (2). — P. 535–540. — DOI: 10.1007/s00296-010-1733-6.
18. RANKL synthesized by articular chondrocytes contributes to juxta-articular bone loss in chronic arthritis / M. J. Martínez-Calatrava, I. Prieto-Potín, J. A. Roman-Blas [et al.] // Arthritis Research & Therapy. — 2012. — Vol. 14 (3). — Article ID: R149. — DOI: 10.1186/ar3884.
19. Chondrocytes-specific expression of osteoprotegerin modulates osteoclast formation in metaphyseal bone scientific / B. Wang, H. Jin, B. Shu [et al.] // RepoRts. — 2015. — Vol. 5 (13667). — P. 1–12. — DOI: 10.1038/srep13667.
20. Increased receptor activator of nuclear factor κ B ligand/osteoprotegerin ratio exacerbates cartilage destruction in osteoarthritis in vitro / J. Z. Zeng, Z. Z. Zeng, Z. Z. Wang [et al.] // Experimental and Therapeutic Medicine. — 2016. — Vol. 12 (14). — P. 2778–2782. — DOI: 10.3892/etm.2016.3638.
21. Kovács B. Regulatory effects and interactions of the wnt and OPG-RANKL-RANK signaling at the bone-cartilage interface in osteoarthritis / B. Kovács, E. Vajda, E. E. Nagy // International Journal of Molecular Sciences. — 2019. — Vol. 20 (18). — Article ID: pii: E4653. — DOI: 10.3390/ijms20184653.
22. Экспериментальный остеопороз / В. В. Поворознюк, Н. В. Дедух, В. В. Григорьева, И. В. Гопкалова. — К., 2012. — 228 с.
23. Європейська конвенція про захист хребетних тварин, що використовуються для дослідних та інших наукових цілей. Страсбург, 18 березня 1986 року: офіційний

- переклад [Електронний ресурс] / Верховна Рада України. — Офіц. веб-сайт. — (Міжнародний документ Ради Європи). — Режим доступу до документа: http://zakon.rada.gov.ua/cgi-bin/laws/main.cgi?nreg=994_137.
24. Про захист тварин від жорстокого поводження : Закон України № 3447-IV від 21.02.2006 р. [Електронний ресурс] / Верховна Рада України. — Офіц. веб-сайт. — Режим доступу до документа: <http://zakon.rada.gov.ua/cgi-bin/laws/main.cgi?nreg=3447-15>.
 25. Kellgren J. H. Radiological assessment of osteoarthritis / J. H. Kellgren, J. S. Lawrence // *Annals of the Rheumatic Diseases*. — 1957. — Vol. 16 (4). — P. 494–502. — DOI: 10.1136/ard.16.4.494.
 26. Саркисов Д. С. Микроскопическая техника / Д. С. Саркисов, Ю. Л. Перов. — М. : Медицина. — 1996.
 27. Prognostic and predictive factors in breast cancer by immunohistochemical analysis / D. C. Allred, J. M. Harvey, M. Berardo, G. M. Clark // *Modern Pathology*. — 1998. — Vol. 11 (2). — P. 155–168.
 28. The OARSI histopathology initiative — recommendations for histological assessments of osteoarthritis in the rat / N. Gerwin, A. M. Bendele, S. Glasson, C. S. Carlson // *Osteoarthritis Cartilage*. — 2010. — Vol. 18, Suppl. 3. — P. S24–S34. — DOI: 10.1016/j.joca.2010.05.030.
 29. Evaluation of immunohistochemical profile of breast cancer for prognostics and therapeutic use / P. Chand, A. Garg, V. Singla, N. Rani // *Nigerian Journal of Surgery*. — 2018. — Vol. 24 (2). — P. 100–106. — DOI: 10.4103/njs.NJS_2_18.
 30. Effects of pamidronate disodium on the loss of osteoarthritic subchondral bone and the expression of cartilaginous and subchondral osteoprotegerin and RANKL in rabbits / Y. Lv, J. Y. Xia, J. Y. Chen [et al.] // *BMC Musculoskeletal Disorders*. — 2014 — Vol. 15 (370). — P. 1–12. — DOI: 10.1186/1471-2474-15-370.
 31. Subchondral bone in osteoarthritis: insight into risk factors and microstructural changes / G. Li, J. Yin, J. Gao [et al.] // *Arthritis Research & Therapy*. — 2013. — Vol. 15 (6). — Article ID: 223. — DOI: 10.1186/ar4405.
 32. 3D morphometric analysis of calcified cartilage properties using micro-computed tomography / S. Kauppinen, S. S. Karhula, J. Thevenot [et al.] // *Osteoarthritis and Cartilage*. — 2019. — Vol. 27 (1). — P. 172–180. — DOI: 10.1016/j.joca.2018.09.009.
 33. Поворознюк В. В. Остеоартроз у женщин в постменопаузе: факторы риска и связь с костной тканью / В. В. Поворознюк, Н. В. Григорьева // *Эндокринология*. — 2012. — Т. 6, № 8. — С. 64–71.
 34. Olah T. The osteochondral unit: The importance of the underlying subchondral bone / T. Olah, H. Madry // *Cartilage Restoration* / J. Farr, A. Gomoll (eds.). — Springer, Cham, 2018. — P. 13–22. — DOI: 10.1007/978-3-319-77152-6_2.
 35. The expression of RANKL and OPG in the various grades of osteoarthritic cartilage / A. R. Upton, C. A. Holding, A. A. Dharmapatni, D. R. Haynes // *Rheumatology International*. — 2012. — Vol. 32 (2). — P. 535–540. — DOI: 10.1007/s00296-010-1733-6.
 36. Maruotti N. Osteoblast role in osteoarthritis pathogenesis / N. Maruotti, A. Corrado, F. P. Cantatore // *The Journal of Cellular Physiology*. — 2017. — Vol. 232 (11). — P. 2957–2963. — DOI: 10.1002/jcp.25969.
 37. Generalized degenerative joint disease in Osteoprotegerin (OPG) Null Mutant Mice / B. Bolon, M. Grisanti, K. Villaseñor [et al.] // *Veterinary Pathology*. — 2015. — Vol. 52 (5). — P. 873–882. — DOI: 10.1177/0300985815586221.
 38. New perspective in osteoarthritis: The OPG and RANKL system as a potential therapeutic target? / S. K. Tat, J. P. Pelletier, C. R. Velasco [et al.] // *The Keio Journal of Medicine*. — 2009. — Vol. 58 (1). — P. 29–40. — DOI: 10.2302/kjm.58.29.
 39. Epidemiology and imaging of the subchondral bone in articular cartilage repair / J. Menetrey, F. Unno-Veith, H. Madry, I. van Breuseghem // *Knee Surgery, Sports Traumatology, Arthroscopy*. — 2010. — Vol. 18 (4). — P. 463–471. — DOI: 10.1007/s00167-010-1053-0.
 40. Madry H. The basic science of the subchondral bone / H. Madry, C. N. van Dijk, M. Mueller-Gerbl // *Knee Surgery, Sports Traumatology, Arthroscopy*. — 2010. — Vol. 18 (4). — P. 419–433. — DOI: 10.1007/s00167-010-1054-z.
 41. Яковенчук Н. М. Морфологія суглобового хряща та субхондральної кістки після моделювання остеопорозу / Н. М. Яковенчук, Н. В. Дєдх // *Вісник проблем біології і медицини*. — 2017. — Vol. 4, № 3. — P. 324–327. — DOI: 10.29254/2077-4214-2017-4-3-141-324-327.
 42. Stewart H. L. The importance of subchondral bone in the pathophysiology of osteoarthritis / H. L. Stewart, C. E. Kawcak // *Frontiers in Veterinary Science*. — 2018. — Vol. 5. — Article ID: 178. — DOI: 10.3389/fvets.2018.00178.
 43. The role of subchondral bone, and its histomorphology, on the dynamic viscoelasticity of cartilage, bone and osteochondral cores / N. L. A. Fell, B. M. Lawless, S. C. Cox [et al.] // *Osteoarthritis and Cartilage*. — 2019. — Vol. 27 (3). — P. 535–543. — DOI: <https://doi.org/10.1016/j.joca.2018.12.006>.

Стаття надійшла до редакції 30.10.2019

CELL-MOLECULAR INTERACTIONS AT THE BORDER OF ARTICULAR CARTILAGE AND SUBCHONDRAL BONE

N. M. Yakovenchuk

Sumy Regional Clinical Hospital. Ukraine

✉ Nataliya Yakovenchuk: nataliyayakovenchuk@ukr.net