

УДК 616.718.4-018.4-089.844:615.461]-092.9](045)

DOI: <http://dx.doi.org/10.15674/0030-59872024464-69>

Зміни мінеральної щільності стегнової кістки з дефектом заповненим алоімплантатом під час регенерації залежно від методу біологічної терапії та віку щурів

П. М. Воронцов, В. Є. Мальцева, В. О. Туляков

ДУ «Інститут патології хребта та суглобів ім. проф. М. І. Ситенка НАМН України», Харків

In orthopedic and trauma surgery, bone defects are an increasing clinical problem in daily practice. To fill them, many advantages have bone allografts (BA), namely a large stock of transplantation material. Purpose of the study: to evaluate changes in bone mineral density (BMD) of the femur of rats after filling a distal metaphyseal defect with an bone allograft in combination with the simultaneous administration of mesenchymal stromal cells (MSCs) or platelet-rich plasma (PRP) depending on age. Methods. The model of the hole defect in the metaphysis of the femur in rats (aged 3 and 12 months) investigated BMD in terms of filling BA, including, with the simultaneous administration of MSCs or PRP during surgery. Results. In rats with an unfilled defect — the immutability of BMD during the experiment. Compared with 3-month-old rats in 12-months-old rats with BA BMD was 1.11 times higher on the 14th day ($p < 0.05$), and on the 90th day it was 1.11 times lower ($p < 0.05$), on the 28th day it was not differed. In the 3-month-old rats with A and MSC showed a 1.20-fold lower BMD ($p < 0.05$) on the 28th day, and on the 90th day BMD did not differ compared to the group with BA. BMD in 12-month-old rats with BA and MSC did not differ from the group with BA. In in 12-month-old rats with BA and PRP BMD was 1.18 times ($p < 0.05$) higher on the 28th day and on the 90th day — 1.14 times ($p < 0.05$) compared to the BA group, and in 3-month-old rats did not differ for all terms. Conclusions. In the case of filling a bone defect with a bone alograft in 12-month-old rats, the increase of BMD of the femur is slower than in 3-month-old rats. The use of BA with MSCs in younger rats causes a delay in bone regeneration on the 28th day, but does not disrupt this process, according to BMD on 90th day compared to rats with BA, and in older rats does not significantly change BMD during the study. Filling defect BA with PRP promotes the growth of femoral BMD in older rats from the 28th day, but in younger rats it does not cause significant changes compared to the group with BA. Key words: bone allograft, defect, animal model, bone regeneration, bone mineral density, mesenchymal stromal cells, platelet-rich plasma.

В ортопедичній та травматологічній хірургії дефекти кісток становлять усе більшу клінічну проблему в щоденній практиці. Для їх заповнення кращими вважаються кісткові алоімплантати (А) через більшу доступність порівняно з автоімплантатами. Мета. Оцінити зміни мінеральної щільності кісткової тканини (МЩКТ) стегнової кістки щурів після заповнення дефекту дистального метафізу аlogenним кістковим імплантатом у поєднанні з одночасним введенням мезенхімальних стромальних клітин (МСК) або збагаченої тромбоцитами плазми крові (PRP) залежно від віку. Методи. На моделі дірчастого дефекту критичного розміру в дистальному метафізі стегнової кістки у щурів (віком 3 та 12 міс.) досліджено МЩКТ стегнової кістки в умовах заповнення дефекту А, в тому числі, з одночасним введенням МСК або PRP під час втручання на 14, 28 та 90 добу. Результати. У тварин із незаповненим дефектом МЩКТ стегнової кістки не змінилася протягом експерименту. Порівняно з 3-міс. у 12-міс. щурів із А МЩКТ вища в 1,11 разу на 14-ту добу ($p < 0,05$), а на 90-ту — нижча в 1,11 разу ($p < 0,05$), на 28-му добу не відрізнялася. У 3-міс. тварин з А + МСК виявлено нижчий показник МЩКТ у 1,20 разу ($p < 0,05$) на 28-му, а на 90-ту добу МЩКТ не відрізнявся порівняно з групою з А. У 12-міс. щурів із А + МСК показники МЩКТ не відрізнялися від групи з А. У 12-міс. щурів із А + PRP показник МЩКТ вищий у 1,18 разу ($p < 0,05$) на 28-му добу та в 1,14 разу — на 90-ту добу ($p < 0,05$) порівняно із групою з А, а у 3-міс. не відрізнявся на всі терміни. Висновки. У разі заповнення кісткового дефекту алоімплантатом у 12-міс. щурів зростання МЩКТ стегнової кістки відбувається повільніше, ніж у 3-міс. Використання А з МСК у молодших особин викликає затримку регенерації кістки на 28-му добу, проте не порушує цей процес, згідно з показниками МЩКТ на 90-ту добу порівняно з тваринами з А, а у старших щурів істотно не змінює МЩКТ протягом дослідження. Заповнення дефекту А з PRP сприяє зростанню МЩКТ стегнової кістки у старших щурів з 28-ї доби, а у молодших не викликає значущих змін порівняно з групою з А.

Ключові слова. Кістковий алоімплантат, дефект, моделі тварин, регенерація кістки, мінеральна щільність кісткової тканини, мезенхімальні стромальні клітини, збагачена тромбоцитами плазма крові

Вступ

Необхідність заповнення дефектів кісток в ортопедичній та травматологічній хірургії становить усе більшу клінічну й організаційну проблему [1]. Однією з причин виникнення зазначених дефектів є хірургічне лікування кісткових інфекцій і пухлин, що здебільшого вимагає подальшої реконструкції кістки [2]. Крім того, порушення загоєння переломів після високоенергетичної травми або в умовах остеопорузу часто потребує додаткового лікування для формування кісткової тканини [3].

Реконструкція кісткових дефектів може бути досягнута за допомогою автотрансплантатів, алотрансплантатів і біоматеріалів на основі кераміки, синтетичних або природних полімерів [4].

Із числа зазначеної остеопластичної сировини багато переваг мають алотрансплантати, яким, зокрема, властивий великий резерв первинного матеріалу потрібної конфігурації. Також водночас відсутнє ушкодження кісткової тканини пацієнта, менше больових відчуттів, коротша тривалість операції, ніж у випадку використання автотрансплантатів [5]. За даними P. Feltri та співавт. [6], використання кісткового автотрансплантата приводить до меншої кількості ускладнень, повторних втручань і невдач, ніж інші методи в лікуванні великих діафізарних дефектів, й для регенерації кістки він є «золотим стандартом», проте залишається потреба у розробці й інших способів заміщення кісткових дефектів.

Для дослідження якості новоутвореної кісткової тканини після заповнення критичного дефекту кістковим алоімплантатом та за умов одночасного застосування різних методик біологічної терапії, з успіхом можна використовувати такий неінвазивний спосіб, як двофотонна рентгеновська абсорбціометрія для визначення мінеральної щільності кісткової тканини (МЩКТ). Цей показник не дає можливості оцінити структуру новоформованої кісткової тканини, але опосередковано може відображати процес мінералізації під час регенерації кістки [7].

Мета: оцінити зміни мінеральної щільності кісткової тканини стегнової кістки щурів після заповнення дефекту дистального метафізу алогенним кістковим імплантатом у поєднанні з одночасним введенням мезенхімальних стромальних клітин або збагаченої тромбоцитами плазми крові залежно від віку.

Матеріал і методи

Експериментальні дослідження проведено з дотриманням вимог гуманного ставлення до піддослідних тварин [8, 9] після ухвалення локальним комітетом із біоетики (протокол № 191 від 22.04.2019 р.).

В експерименті використано 140 білих щурів. Із них 70 — 3-міс. віку (молоді, статевозрілі особи, у яких відбувається формування кісток) і 70 — 12-міс. (тварини старшого віку, у яких формування завершено та відбувається ремоделювання кісткової тканини). Усім щурам виконали дефект критичного розміру в дистальному метафізі стегнової кістки й довільно розподілили на вісім груп по 15 у кожній:

– I та II — 30 тварин (3 та 12 міс.), дефект без заповнення;

– III та IV — 30 особин (3 та 12 міс.) — із заповненням кістковим алоімплантатом;

– V та VI — 30 щурів (3 та 12 міс.) — із заповненням кістковим алоімплантатом з одночасним введенням мезенхімальних стромальних клітин (МСК);

– VII та VIII — 30 тварин (3 та 12 міс.) — із заповненням кістковим алоімплантатом з одночасним введенням збагаченої тромбоцитами плазми крові (PRP).

Донорами жирової тканини для отримання МСК, крові для отримання PRP та алоімплантатів були 20 щурів, по 10 особин кожного віку (3 і 12 міс.);

Формування дефекту та встановлення імплантата проводили в умовах асептики й антисептики за загального знеболювання (кетамін, 50 мг/кг, внутрішньом'язово). Нами обрано діаметр дефекту 3 мм, глибина 3 мм, що не потребує додаткової фіксації та перевищує мінімальний розмір критичного дефекту [10]. Циліндричні алоімплантати діаметром 3 мм, довжиною 3 мм розміщували в ділянці дефекту щурів III–VIII груп. У групах V–VIII під час хірургічного втручання в порожнину дефекту також вводили МСК або PRP до встановлення алоімплантата. Після місцевої обробки антибіотиком пошарово зашивали м'язи та шкірну рану, ділянку хірургічного втручання обробляли антисептиком.

Кісткові алоімплантати діаметром 3 мм та довжиною 3 мм виготовляли за допомогою порожнистих свердел із метафізів стегнових кісток 3-місячних білих щурів, що забезпечувало їхні стандартні розміри, потім пакували в поліетилен,

стерилізували радіацією «Прискорювач ЛУ–10» (НДК «Прискорювач» ННЦ ХФТІ).

МСК отримували з жирової тканини зі сальника щурів, згідно з принципами, викладеними В. М. Buehrer та В. Cheatham [11]. Через 7–9 діб культивування клітини знімали та переносили в стерильні мікропробірки в кількості $1,0 \times 10^6$ клітин на 0,5 мл культурального середовища для введення в дефекти щурів V та VI груп.

Для отримання PRP виконали забір крові у 20 особин 3- та 12-міс. віку по 10 тварин у кожній групі. Водночас щурів виводили з експерименту, виконували забір 8 мл венозної крові у вакуумну пробірку на 8,5 мл із антикоагулянтом. Пробірку центрифугували в лабораторній клінічній центрифугі ОПн–3.02 1 500 об/хв протягом 10 хв (перший етап), потім із неї стерильною піпеткою відбирали плазму (надосадову фракцію), переносили в градуйовану стерильну пробірку, яку знов центрифугували 3 000 об/хв протягом 10 хв (другий етап). Далі піпеткою відбирали бідну тромбоцитами плазму (надосадову фракцію), а залишену на дні пробірки PRP використовували для введення в дефект стегнової кістки щурів VII та VIII груп в об'ємі 0,2 мл.

Для дослідження МЦКТ стегнових кісток щурів виводили з експерименту через 14, 28 і 90 діб після хірургічного втручання відповідно по 5 тварин кожної групи шляхом декапітації під ефірним наркозом. Після цього виділяли оперовані стегнові кістки й очищували їх від м'яких тканин, фіксували у 10 % нейтральному розчині формаліну 4 доби, потім промивали водопровідною водою та сушили паперовими серветками. МЦКТ оперованих стегнових кісток щурів визначали за допомогою двофотонної рентгенівської абсорбціометрії (ДРА) на кістковому денситометрі Explorer QDR. Сканування здійснювали в ре-

жимі «detail Lumbar Spine» одночасно для 7 кісток, після чого кожна з них аналізували окремо: визначали площу та виставляли Region of Interest (R1-R7), рисунок.

Статистична обробка даних виконана з використанням програми «IBM SPSS Statistics 20». Результати наведені як медіана та квартилі (Me; Q₁, Q₃). Для порівняння отриманих даних використовували метод аналізу за Манном–Уїтні. Різницю приймали статистично значущою якщо $p < 0,05$.

Результати

Незаповнений дефект. Вивчення МЦКТ в експериментальних тварин обох вікових груп із незаповненим дефектом дистального метафіза стегнової кістки показало відсутність достовірно значущої динаміки вказаного показника протягом дослідження. У 12-міс. щурів значення МЦКТ стегнової кістки більше, ніж у 3-міс. на 14-ту добу експерименту в 1,22 разу ($p < 0,05$), на 28-му — у 1,07 разу ($p < 0,05$), а на 90-ту не відрізнялося (табл.).

Алоімплантат. У 3-міс. тварин із алоімплантатом у дефекті показники МЦКТ вищі в 1,2 разу ($p < 0,05$) на 28-му добу, у 1,30 разу на 90-ту ($p < 0,05$) порівняно з 14-ю добою. Порівняно з 3-міс. щурами у 12-міс. із алоімплантатом МЦКТ була вищою у 1,11 разу на 14-ту добу ($p < 0,05$), а на 90-ту нижчою в 1,11 разу ($p < 0,05$), але на 28-му не відрізнялася. Протягом експерименту зміну показника МЦКТ у 12-міс. тварин виявлено лише на 90-ту добу, коли він достовірно підвищився в 1,13 разу ($p < 0,05$) порівняно з 28-ю добою дослідження (табл.).

Алоімплантат + МСК. У разі заповнення дефектів дистального метафіза стегнової кістки щурів алоімплантатом та одночасним введенням МСК, у 3-міс. особин виявлено нижчий показник МЦКТ у 1,20 разу ($p < 0,05$) на 28-му, а на 90-ту добу МЦКТ не відрізнялася порівняно з групою з алоімплантатом аналогічного віку. Протягом експерименту в 3-міс. тварин на 90-ту добу спостерігалось підвищення МЦКТ у 1,28 разу ($p < 0,05$) відносно такого на 14-ту ($p < 0,01$) і у 1,19 разу — відносно такого на 28-му добу експерименту ($p < 0,01$). У 12-міс. щурів із алоімплантатом і МСК не зафіксовано статистично значущої різниці порівняно з групою з алоімплантатом та з 3-міс. тваринами з аналогічним заповненням дефекту на всі досліджені терміни (табл.).

Алоімплантат + PRP. У 3-міс. тварин із алоімплантатом та одночасним введенням PRP

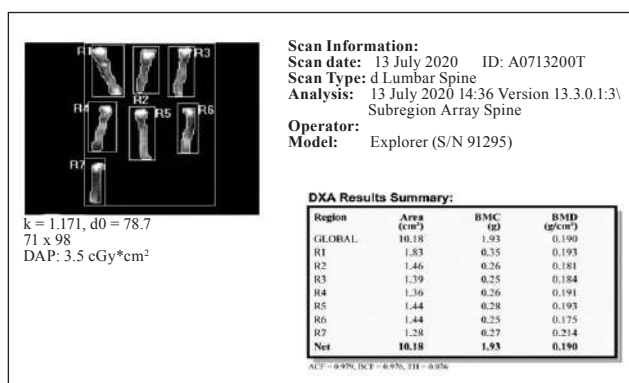


Рисунок. Денситограма двоенергетичної рентгенівської абсорбціометрії стегнових кісток білих щурів із кістковим алоімплантатом через 14 діб після хірургічного втручання

дані МЩКТ не відрізнялися порівняно з групою з алоімплантатом на всі терміни спостереження. Спостерігалось поступове підвищення аналізованого показника протягом експерименту. Так, на 28-му добу досліду МЩКТ у щурів цієї групи була вищою, ніж на 14-ту в 1,18 разу ($p < 0,05$), а на 90-ту — у 1,32 разу більшою, ніж на 14-ту ($p < 0,05$) і у 1,12 разу більшою, ніж на 28-му добу

експерименту ($p < 0,05$). У 12-міс. тварин показник МЩКТ вищий у 1,18 разу ($p < 0,05$) на 28-му та на 90-ту добу — у 1,14 разу ($p < 0,05$) порівняно з групою з алоімплантатом. Протягом експерименту в 12-міс. щурів виявлено вищий показник МЩКТ на 28-му і 90-ту добу порівняно з 14-ю в 1,18 разу ($p < 0,05$) і у 1,29 разу ($p < 0,05$) відповідно (табл.).

Таблиця

Показники мінеральної щільності кісткової тканини стегнової кістки щурів різного віку з варіантами заповнення дірчастого дефекту (г/см², (Me; Q₁, Q₃))

Вид заповнення дефекту	Вік щурів (міс.)	Термін після хірургічного втручання (доба)		
		14-та	28-ма	90-та
незаповнений дефект (n = 30)	3	0,149 (0,138; 0,157)	0,168 (0,165; 0,170) $p_3 > 0,05$	0,158 (0,157; 0,170) $p_3 > 0,05$ $p_4 > 0,05$
	12	0,182 (0,178; 0,201) $p_1 < 0,05$	0,180 (0,175; 0,197) $p_1 < 0,05$ $p_3 > 0,05$	0,171 (0,169; 0,187) $p_1 > 0,05$ $p_3 > 0,05$ $p_4 > 0,05$
алоімплантат (n = 30)	3	0,172 (0,167; 0,182)	0,208 (0,187; 0,211) $p_3 < 0,05$	0,218 (0,215; 0,227) $p_3 < 0,05$ $p_4 > 0,05$
	12	0,191 (0,183; 0,193) $p_1 < 0,05$	0,175 (0,162; 0,185) $p_1 > 0,05$ $p_3 > 0,05$	0,197 (0,188; 0,202) $p_1 < 0,05$ $p_3 > 0,05$ $p_4 < 0,05$
алоімплантат + мезенхімальні стромальні клітини (n = 30)	3	0,161 (0,158; 0,169) $p_2 > 0,05$	0,173 (0,162; 0,176) $p_2 < 0,05$ $p_3 > 0,05$	0,206 (0,193; 0,228) $p_2 > 0,05$ $p_3 < 0,01$ $p_4 < 0,01$
	12	0,171 (0,167; 0,195) $p_1 > 0,05$ $p_2 > 0,05$	0,183 (0,171; 0,206) $p_1 > 0,05$ $p_2 > 0,05$ $p_3 > 0,05$	0,198 (0,186; 0,199) $p_1 > 0,05$ $p_2 > 0,05$ $p_3 > 0,05$ $p_4 > 0,05$
алоімплантат + збагачена тромбоцитами плазма крові (n = 30)	3	0,161 (0,158; 0,169) $p_2 > 0,05$	0,190 (0,178; 0,204) $p_2 > 0,05$ $p_3 < 0,05$	0,213 (0,205; 0,217) $p_2 > 0,05$ $p_3 < 0,01$ $p_4 < 0,01$
	12	0,174 (0,168; 0,197) $p_1 > 0,05$	0,206 (0,199; 0,219) $p_1 > 0,05$ $p_2 < 0,05$ $p_3 < 0,05$	0,224 (0,204; 0,233) $p_1 > 0,05$ $p_2 < 0,05$ $p_3 < 0,05$ $p_4 > 0,05$

Примітки: p_1 — вірогідність різниці за порівняння показників у щурів різного віку одних умов лікування на однаковий термін після втручання; p_2 — вірогідність різниці за порівняння показників тварин одного віку одного терміну експерименту з групою з дефектом заповненим лише алоімплантатом; p_3 — вірогідність різниці за порівняння показників в особин одного віку та заповнення дефекту з такими на 14-ту добу після втручання; p_4 — вірогідність різниці за порівняння показників у тварин одного віку та заповнення дефекту з такими на 28-му добу після втручання.

Обговорення

Використання МСК і PRP для оптимізації загоєння дефектів і переломів кісток є одними з актуальних методів біологічної терапії в сучасній ортопедії. С. G. Park та співавт. [12] показали, що поєднання цих двох методик прискорює приживлення структурних кісткових алотрансплантатів у кролів у порівнянні з використанням лише PRP. В. E. Liebig та співавт. [13] стверджують, що застосування PRP або МСК разом зі синтетичними трансплантатами і біоінженерними конструкціями позитивно впливає на швидкість загоєння кісткових дефектів і переломів.

У нашому дослідженні спочатку проаналізовано зміну МЦКТ стегнової кістки у щурів без заповнення дефекту алоімплантатом і використання методів біологічної терапії (МСК або PRP). Результати аналізу показників МЦКТ свідчать про повільне і незавершене загоєння дефекту на кінцевий термін спостереження незалежно від віку щурів. У старших особин показник МЦКТ вищий, ніж у молодших, лише на ранні терміни експерименту, що узгоджується з нашими попередніми результатами гістологічного аналізу [14] та біохімічного аналізу показників сироватки крові, які відображали процеси мінералізації кісткової тканини у цих щурів [15, 16].

У разі заповнення дефекту критичного розміру стегнової кістки алоімплантатом без PRP або МСК, зростання МЦКТ протягом експерименту виявлено лише в молодших тварин. Це твердження відповідає розробкам D. Chaverrі та співавт. [17], які вказують на збільшення маркерів формування кісткової тканини в сироватці крові у разі заповнення дефекту алоімплантатом. Отримані результати співпадають із даними A. L. Foster та співавт. [18], у яких стабільність розташування уражених відділів кістки зазначена необхідною умовою правильного відновлення кісткової тканини, у тому числі, в експериментах на тваринах, що у нашому випадку забезпечено кістковим алоімплантатом.

Заповнення дефекту дистального метафіза стегнової кістки алоімплантатом та одночасним введенням МСК, призводило до нижчих показників МЦКТ на 28-му добу експерименту лише в молодших щурів порівняно з групою з алоімплантатом, що може свідчити про затримку формування кісткової тканини. У старших особин показники МЦКТ не відрізнялися від групи з алоімплантатом на всі терміни спостереження. Проте на кінцевий термін дослідження значення

МЦКТ у молодших тварин також не відрізнялися від групи з алоімплантатом, що відповідає результатам гістологічного аналізу [19] й аналізу біохімічних показників, які відображають ремоделювання кісткової тканини в щурів в умовах експерименту [20, 21]. Можливою причиною нижчих показників МЦКТ у молодших особин в разі заповнення дефекту алоімплантатом із одночасним введенням МСК є затримка регенерації кісткової тканини, викликана імунним запаленням, опосередкованим Т- та В-клітинами, через реакцію на введення чужого генетичного матеріалу [22]. Також це узгоджується з результатами гістологічних досліджень S. Prat та співавт. [23], які показали, що перебудова кісткових алоімплантатів у дефекті у поєднанні з МСК за певних умов може бути неповною та супроводжуватися утворенням сполучної тканини.

У щурів із заповненням дефекту алоімплантатом та одночасним введенням PRP також виявлено зміну показників МЦКТ залежно від віку. У молодших особин вони не відрізнялися від групи з алоімплантатом, водночас у старших зафіксовано вищі на терміни 28 та 90 діб. Проте показники МЦКТ між молодшими та старшими щурами з PRP не відрізнялися на 90 добу, що узгоджується з результатами нашого попереднього гістологічного аналізу [24]. Це також підтверджує сприятливий ефект на регенерацію кістки поєднання PRP з алоімплантатом для старших особин, тому що у разі використання лише алоімплантата показник МЦКТ у старших тварин нижчий на 90-ту добу, ніж у молодших через уповільнення регенерації кісткової тканини з віком. Проте поєднання алоімплантата з одночасним введенням PRP у молодших особин суттєво не впливає на загоєння кісткового дефекту.

Висновки

МЦКТ стегнової кістки щурів із незаповненим дірчастим дефектом критичного розміру її дистального метафіза обох вікових груп значуще не змінювалася протягом 90 діб експерименту за результатами вимірювання методом двофотонної рентгенівської абсорбціометрії.

У разі заповнення аналогічного дефекту алоімплантатом у старших особин зростання МЦКТ стегнової кістки відбувається повільніше, ніж у молодших: у 3-міс. із 28-ї доби, а у 12-міс. на 90-ту порівняно з 14-ю добою. У старших щурів показник МЦКТ нижчий порівняно з молодшими на 90-ту добу дослідження.

Використання алоімплантата в поєднанні з МСК у дефекті критичного розміру в молодших тварин викликає затримку регенерації кістки на 28-му добу, проте не порушує цей процес, згідно з показниками МЩКТ на 90 добу порівняно з щурами з алоімплантатом, а у старших особин істотно не змінює МЩКТ стегнової кістки протягом дослідження.

Заповнення дефекту алоімплантатом з одночасним введенням PRP сприяє зростанню МЩКТ стегнової кістки у старших щурів з 28-ї доби, а у молодших не викликає значущих змін порівняно з групою з алоімплантатом.

Конфлікт інтересів. Автори декларують відсутність конфлікту інтересів.

Список літератури

- Cohen, J. D., Kanim, L. E., Trontis, A. J., & Bae, H. W. (2021). Allografts and spinal fusion. *International journal of spine surgery*, 15(s1), 68–93. <https://doi.org/10.14444/8056>
- Petersen, L. L., Baas, J., Sørensen, M., Bechtold, J. E., Soballe, K., & Barckman, J. (2022). Accelerated bone growth, but impaired implant fixation in allograft bone mixed with nano-hydroxyapatite - an experimental study in 12 canines. *Journal of experimental orthopaedics*, 9(1). <https://doi.org/10.1186/s40634-022-00465-z>
- Nauth, A., Schemitsch, E., Norris, B., Nollin, Z., & Watson, J. T. (2018). Critical-size bone defects: Is there a consensus for diagnosis and treatment? *Journal of orthopaedic trauma*, 32(3), S7–S11. <https://doi.org/10.1097/bot.0000000000001115>
- Baldwin, P., Li, D. J., Auston, D. A., Mir, H. S., Yoon, R. S., & Koval, K. J. (2019). Autograft, allograft, and bone Graft substitutes: Clinical evidence and indications for use in the setting of orthopaedic trauma surgery. *Journal of orthopaedic trauma*, 33(4), 203–213. <https://doi.org/10.1097/bot.0000000000001420>
- Archunan, M. W., & Petronis, S. (2021). Bone grafts in trauma and orthopaedics. *Cureus*. <https://doi.org/10.7759/cureus.17705>
- Feltri, P., Solaro, L., Di Martino, A., Candrian, C., Errani, C., & Filardo, G. (2022). Union, complication, reintervention and failure rates of surgical techniques for large diaphyseal defects: A systematic review and meta-analysis. *Scientific reports*, 12(1). <https://doi.org/10.1038/s41598-022-12140-5>
- Gala Paniagua, J., Díaz-Curiel, M., de la Piedra Gordo, C., Castilla Reparaz, C., & Torralbo García, M. (1998). Bone mass assessment in rats by dual energy X-ray absorptiometry. *The British journal of radiology*, 71(847), 754–758. <https://doi.org/10.1259/bjr.71.847.9771386>
- European convention for the protection of vertebrate animals used for experimental and other scientific purposes: Strasbourg, 18 March 1986. (2000).
- Law of Ukraine No. 3447-IV, article 26. On the protection of animals from cruel treatment. Kyiv, 21 February, 2006. (In Ukrainian)
- Tao, Z., Wu, X., Zhou, W., Wu, X., Liao, W., Yang, M., Xu, H., & Yang, L. (2019). Local administration of aspirin with β -tricalcium phosphate/poly-lactic-co-glycolic acid (β -TCP/PLGA) could enhance osteoporotic bone regeneration. *Journal of bone and mineral metabolism*, 37(6), 1026–1035. <https://doi.org/10.1007/s00774-019-01008-w>
- Buehrer, B. M., & Cheatham, B. (2013). Isolation and characterization of human adipose-derived stem cells for use in tissue engineering. *Methods in Molecular Biology*, 1–11. https://doi.org/10.1007/978-1-62703-363-3_1
- Park, C. G., Joo, M. W., Jeong, J., Kang, Y. K., & Lee, D. R. (2017). Evaluation of the effects of the combination of autologous mesenchymal stem cells and platelet-rich plasma on structural bone allograft healing. *Cell and tissue banking*, 18(2), 229–238. <https://doi.org/10.1007/s10561-017-9611-z>
- Liebig, B. E., Kisiday, J. D., Bahney, C. S., Ehrhart, N. P., & Goodrich, L. R. (2020). The platelet-rich plasma and mesenchymal stem cell milieu: A review of therapeutic effects on bone healing. *Journal of orthopaedic research*, 38(12), 2539–2550. <https://doi.org/10.1002/jor.24786>
- Ashukina, N., Maltseva, V., Vorontsov, P., Danyshchuk, Z., Nikolchenko, O., & Korzh, M. (2022). Histological evaluation of the incorporation and remodeling of structural allografts in critical size metaphyseal femur defects in rats of different ages. *Romanian journal of morphology and embryology — Revue roumaine de morphologie et embryologie*, 63(2), 349–356. <https://doi.org/10.47162/RJME.63.2.06>
- Vorontsov, P., Leontyeva, F., & Tuliakov, V. (2023). Biochemical indicators of blood serum of rats of different ages after filling the defect in the metaphysis of the femur with allogeneic bone implants. *Orthopaedics traumatology and prosthetics*, (1), 34–40. <https://doi.org/10.15674/0030-59872023134-40>
- Vorontsov, P. M., Leontjeva, F. S., Tuljakov, V. O., & Shevtsova, O. V. (2023). Cytokines and matrix cell proteins in the blood of rats of different ages after filling of the defect in the metaphysis of the femur bone with allogeneous bone implants. *Achievements of clinical and experimental medicine*, (2), 38–47. <https://doi.org/10.11603/1811-2471.2023.v.i2.13889>
- Chaverri, D., Vivas, D., Gallardo-Villares, S., Granell-Escobar, F., Pinto, J. A., & Vives, J. (2022). A pilot study of circulating levels of TGF- β 1 and TGF- β 2 as biomarkers of bone healing in patients with non-hypertrophic pseudoarthrosis of long bones. *Bone Reports*, 16, 101157. <https://doi.org/10.1016/j.bonr.2021.101157>
- Foster, A. L., Moriarty, T. F., Zalavras, C., Morgenstern, M., Jaiprakash, A., Crawford, R., Burch, M., Boot, W., Tetsworth, K., Miclau, T., Ochsner, P., Schuetz, M. A., Richards, R. G., & Metsemakers, W. (2021). The influence of biomechanical stability on bone healing and fracture-related infection: The legacy of Stephan Perren. *Injury*, 52(1), 43–52. <https://doi.org/10.1016/j.injury.2020.06.044>
- Ashukina, N., Vorontsov, P., Maltseva, V., Danyshchuk, Z., Nikolchenko, O., Samoylova, K., & Husak, V. (2023). Morphology of the repair of critical size bone defects which filling allogeneic bone implants in combination with mesenchymal stem cells depending on the recipient age in the experiment. *Orthopaedics, traumatology and prosthetics*, (3–4), 80–90. <https://doi.org/10.15674/0030-598720223-480-90>
- Vorontsov, P. M., Korzh, M. O., Leontieva, F. S., & Tuliakov, V. O. (2023). Serum biochemical indicators in rats of different ages after replacing femoral metaphysis defects with allogeneic bone implants saturated with mesenchymal stem cells. *Zaporozhye medical journal*, 25(5), 421–427. <https://doi.org/10.14739/2310-1210.2023.5.274774>
- Vorontsov, P., Leontieva, F., Tulyakov, V., & Husakov, I. (2023). Cytokines and proteins of the extracellular matrix in the blood of rats of different ages after filling the defect in the femoral metaphysis with allogeneic bone implants saturated with mesenchymal stem cells. *Acta medica leopoliensia*, 29(1–2), 123–141. <https://doi.org/10.25040/am12023.1-2.123>
- Aragoneses, J., López-Valverde, N., Lopez-Valverde, A., Rodríguez, C., Macedo De Sousa, B., & Aragoneses, J. M.

- (2022). Bone response to osteopontin-functionalized Carboxyethylphosphonic acid-modified implants. Experimental study in a Minipig model. *Frontiers in materials*, 9, 914853. <https://doi.org/10.3389/fmats.2022.914853>.
23. Prat, S., Gallardo-Villares, S., Vives, M., Carreño, A., Caminal, M., Oliver-Vila, I., Chaverri, D., Blanco, M., Codinach, M., Huguet, P., Ramírez, J., Pinto, J. A., Aguirre, M., Coll, R., Garcia-López, J., Granell-Escobar, F., and Vives, J. (2018) Clinical translation of a mesenchymal stromal cell-based therapy developed in a large animal model and two case studies of the treatment of atrophic pseudoarthrosis. *Journal of tissue engineering and regenerative medicine*, 12, e532–e540. <https://doi.org/10.1002/term.2323>.
24. Vorontsov, P., Ashukina, N., Maltseva, V., Danyshchuk, Z., Nikolchenko, O., & Samoylova, K. (2023). Histological evaluation of reparative osteogenesis in critical size femoral bone defects in rats of different ages after introduction of allografts saturated with blood plasma growth factors. *Orthopaedics traumatology and prosthetics*, (2), 25–32. <https://doi.org/10.15674/0030-59872023225-32>

Стаття надійшла до редакції 03.06.2024

CHANGES IN FEMORAL BONE MINERAL DENSITY WITH ALLOGRAFT DURING REGENERATION DEPENDING ON BIOLOGICAL THERAPY AND RAT AGE

P. M. Vorontsov, V. Ye. Maltseva, V. O. Tuljakov

Sytenko Institute of Spine and Joint Pathology National Academy of Medical Sciences of Ukraine, Kharkiv

✉ Petro Vorontsov, MD, PhD in Traumatology and Orthopaedics: vorontsov64@ukr.net

✉ Valentyna Maltseva, Phd in Biol. Sci.: maltseva.val. evg@gmail.com

✉ Vladyslav Tuliakov, DSci in Pharmacy: tulakov1967v@gmail.com