УДК 617.575/.576:616.727.6-007.2](045)

DOI: http://dx.doi.org/10.15674/0030-59872026264-70

Як впливає ступінь деформівного артрозу кистьового суглоба на результати хірургічного лікування псевдоартрозу човноподібної кістки?

С. В. Тимошенко

ДУ «Національний інститут травматології та ортопедії НАМН України», Київ

Objective. To evaluate the effectiveness of surgical treatment of scaphoid nonunion using screw fixation with bone grafting in patients with different stages of wrist osteoarthritis. Methods. This single-center study included 81 adult patients with nonunion located in the middle third of the scaphoid. All patients underwent surgical treatment consisting of nonunion resection via a volar approach, iliac crest bone grafting, and fixation with a specialized compression screw. Exclusion criteria were nonunion of the proximal or distal third of the scaphoid, signs of avascular necrosis of bone fragments, and bilateral wrist involvement. Patients were divided into four subgroups: without osteoarthritis and with stage I, II, and III osteoarthritis according to the SNAC classification (SNAC 0, I, II, III), comprising 34, 21, 19, and 7 patients, respectively. Outcomes were assessed at 1 year or longer postoperatively, including union rate, cylindrical grip strength (as a percentage of the contralateral side), DASH score, and wrist flexion–extension range of motion. Results. Bone union was achieved in 88 % of cases overall. The rate of nonunion increased significantly with advancing osteoarthritis stage: 3, 10, 21 and 42 % for SNAC 0, I, II, and III, respectively (p = 0.0021). Most postoperative functional outcomes (range of motion, grip strength, and qDASH scores) demonstrated clinical and subjective improvement in patients with achieved union; however, the magnitude of improvement decreased with increasing osteoarthritis severity, particularly in SNAC III. Among patients who achieved scaphoid union, no statistically significant differences were found in the improvement of strength, range of motion, or disability scores depending on the stage of wrist osteoarthritis. Keywords. Wrist joint, deforming osteoarthritis, nonunion, scaphoid, nonunion rate, contractures.

Мета. Визначити ефективність хірургічного лікування несправжнього суглоба човноподібної кістки шляхом її остеосинтезу гвинтом із кістковою пластикою на фоні деформівного артрозу кистьового суглоба різної стадії. Методи. Здійснено одноцентрове дослідження, відібрано 81 дорослого пацієнта з псевдоартрозом на рівні середньої третини човноподібної кістки. Усі прооперовані методикою резекції несправжнього суглоба човноподібної кістки з долонного доступу з кістковою пластикою з крила клубової кістки та остеосинтезом спеціалізованим компресійним гвинтом. Результати аналізували в 4-х підгрупах: перша — без деформівного артрозу та ще три — з деформівним артрозом першої, другої та третьої стадій (SNAC 0, I, II, III) — 34/21/19/7 пацієнтів відповідно. Ефективність лікування оцінювалась через рік і більше за частотою зрощення несправжнього суглоба, силою циліндричного захвату у відсотках від здорової сторони, балів qDASH та амплітудою згинання/розгинання в зап'ястку. Результати. Зрощення кістки у 88 % випадків за умов зростання стадії артрозу, відповідно SNAC 0, I, II, III, частота незрощення після хірургічного лікування склала 3, 10, 21, 42 % відповідно, і тенденція до збільшення частки незрощення достовірна (p = 0,0021). Більшість кінцевих післяопераційних амплітудно-силових та qDASH показників у пацієнтів із консолідацією псевдоартрозу човноподібної кістки були з клініко-суб'єктивнм покращенням, проте його кількісні значення зменшувалась згідно зі зміною стадії артрозу, особливо це стосувалось SNAC III. У пацієнтів, яким проведено втручання і досягнуто зрощення човноподібної кістки, приріст силових та амплітудних показників та динаміка змін недієздатності не відрізняється достовірно залежно від стадії артрозу зап'ястка.

Ключові слова. Кистьовий суглоб, деформівний артроз, псевдоартроз, човноподібна кістка, незрощення, контрактури

© Тимошенко С. В., 2026

Вступ

Базовою методикою лікування несправжнього суглоба човноподібної кістки є резекція зони псевдоартрозу, виправлення її форми та довжини з наступною кістковою пластикою та остеосинтезом компресійним гвинтом [1]. Під час лікування такого псевдоартрозу, неускладненого дегенеративними змінами в суглобі, досягаються досить високі (до 88–90 %) показники консолідації [2]. Відомо, що в разі деформівного артрозу (ДА) кистьового суглоба, який традиційно позначається для цієї патології у I, II та III стадіях колапсу зап'ястка або абревіатурою SNAC — 0, I, II, III (Scaphoid Nonunion Advanced Collapse) відповідно [3], ефективність оперативного лікування знижується залежно від стадії. Авторами зазначається, що наведені в дослідженнях серії пацієнтів, особливо з II, III стадіями ДА відносно невеликі, результати неоднозначні [4, 5]. Тому потребує наукового аналізу й уточнення ефективність такого хірургічного підходу під час лікування несправжнього суглоба човноподібної кістки на фоні спричиненого ним же ДА кистьового суглоба.

Мета: визначити ефективність хірургічного лікування несправжнього суглоба човноподібної кістки шляхом її остеосинтезу гвинтом із кістковою пластикою на фоні деформівного артрозу кистьового суглоба різної стадії.

Матеріал і методи

Здійснено одноцентрове дослідження, для аналізу відібрано 81 пацієнта, які були госпіталізовані до клініки реконструктивно-відновної хірургії верхньої кінцівки ДУ «Національний інститут травматології та ортопедії НАМН України» (м. Київ) із псевдоартрозом на рівні середньої третини човноподібної кістки. Критерії виключення: хворі до 18 років, псевдоартроз ділянки проксимальної або дистальної третини кістки, рентген та виявлені за допомогою магнітно-резонансної томографії (МРТ) ознаки явного асептичного некрозу фрагментів кістки, ураження обох кистей, попередні втручання на човноподібній кістці.

Дослідження схвалене локальним комітетом із біоетики (протокол № 2 від 12.03.2026 р.) відповідної установи залежно до правки ICH GCP, Ґельсінської декларації прав людини та біомедицини, а також чинного законодавства України. Усі залучені пацієнти були ознайомлені з планом та умовами проведення роботи, надали письмову згоду.

Усі хворі прооперовані методикою резекції несправжнього суглоба човноподібної кістки з долонного доступу, із розділенням зони несправжнього суглоба, виправленням форми та довжини човноподібної кістки, резекцією зони несправжнього суглоба човноподібної кістки циліндричною фрезою 7 мм зовнішнього діаметра до спонгіозної кісткової тканини, та заміщенням аутологічним цілісним спонгіозним кістковим трансплантатом із крила клубової кістки, взятим другою фрезою зі 7 мм внутрішнього діаметра. Остеосинтез здійснено спеціалізованим компресійним гвинтом (схема). Таким чином, остеосинтез доповнювався своєрідною «press fit»-фіксацією кістковим трансплантатом.

Результати оцінювались у 4-х підгрупах: без та з ДА I, II, III стадій (SNAC 0, I, II, III) — 34/21/19/7 пацієнтів відповідно.

Ефективність лікування аналізувалась через рік і більше за частотою зрощення несправжнього суглоба (КТ-ознаки), силою циліндричного захвату (динамометр кистьовий) у відсотках від здорової сторони, балами qDASH та амплітудою згинання/розгинання у зап'ястку (кутомір ортопедичний).

У дослідженні застосовано непараметричні методи статистичного аналізу (критерій Kruskal-Wallis, Mann-Whitney U-test), логістичну регресію з розрахунком відношення шансів (OR, 95 % CI), а також описову статистику (медіана, діапазон, IQR).

Розподіл пацієнтів за ступенем артрозу та їхні демографічні показники наведено в таблиці 1. Такі параметри, як механізм травми, її давність і сторона ураження в аналіз не включали.

Початкові дані пацієнтів до хірургічного лікування у вигляді розгинання зап'ястка, амплітуди згинання/розгинання в кистьовому суглобі, сили циліндричного захвату та значення qDASH за групами пацієнтів за ступенем артрозу наведено в таблиці 2.

Результати

Консолідація несправжнього суглоба відбулась у 71 (88 %) пацієнтів, як правило в терміни 8–12 тижнів. Вік, стать, початкові амплітудно-силові характеристики та ступінь недієздатності верхньої кінцівки за qDASH достовірно не впливали на показники зрощення.

Утім для всіх стадій артрозу вона склала 3, 10, 21, 42 % відповідно, і тенденція до збільшення частки незрощення у хворих із тяжчим артрозом достовірна (p = 0,0021). За логістичною моделлю підвищення ступеня SNAC на 1 асоціювалося зі зростанням шансів незрощення в 2,83 раза (OR 2,83; 95 % CI 1,36–5,92; p = 0,0055).

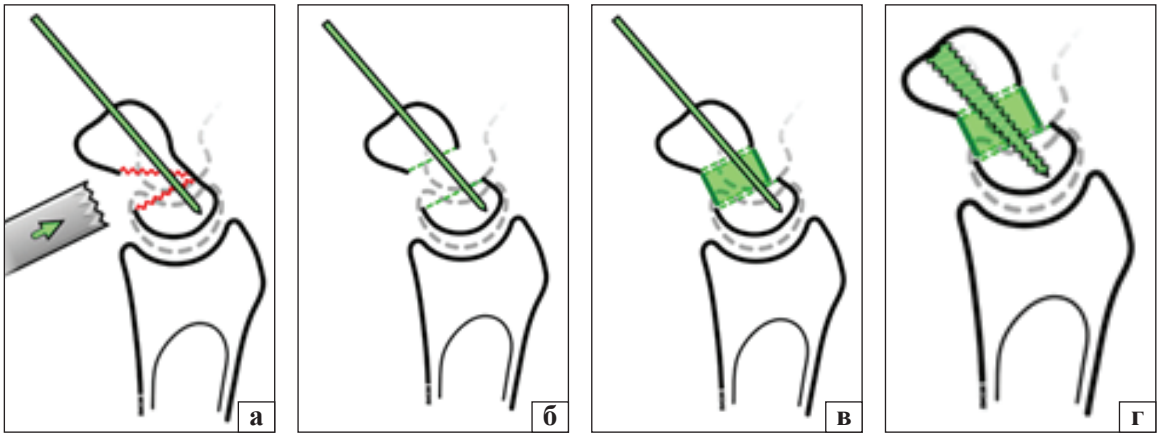

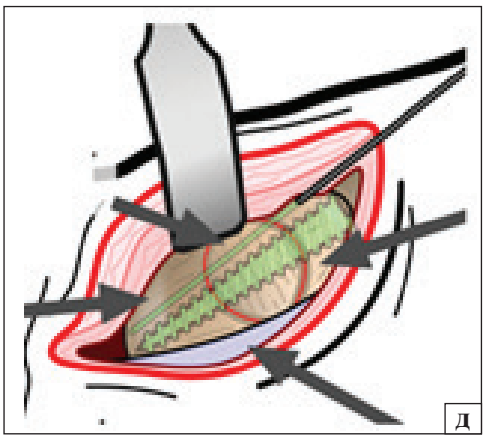

Рис. 1. Схема етапів циліндричної кісткової пластики та остеосинтезу: а, б, в, г) вигляд сбоку, етапи розділення зони псевдоартрозу, репозиції та провізорної фіксації спицею, фрезування циліндричної кісткової пластики та фіксації компресивним гвинтом; д) вигляд спереду, через доступ, перед видаленням провізорної спиці

Таблиця 1

Кількісний розподіл пацієнтів за стадією артрозу, статтю та віком*

Ступінь артрозу	Кількість, n	Чоловіки, n (%)	Жінки, n (%)	Вік, роки, медіана (діапазон) IQR
SNAC 0	33	30 (90,9 %)	3 (9,9 %)	29 (19–45) 13
SNAC I	21	19 (90,9 %)	2 (9,1 %)	32 (20–61) 17
SNAC II	19	17 (90,5 %)	2 (9,5 %)	32 (19–62) 21
SNAC III	8	17 (89,5 %)	2 (10,5 %)	35 (22–68) 21
Усього	8	73 (90,1 %)	1 (12,5 %)	32 (19–64) 16

Примітка. * — достовірно чоловіків більше ніж жінок, але розподіл за групами рівномірний. Загальна різниця за віком між 4 групами: Kruskal–Wallis p = 0,742 (тобто загалом не відрізнявся).

Таблиця 2

Початкові параметри функції кисті до операції

Показник	Медіана (діапазон) IQR				
	SNAC 0	SNAC I	SNAC II	SNAC III	усі
Сила, у відсотках від здорової сторони	35,7 (9,1–80,0) 23,2	25,7 (7,7–72,4) 23,5	20,0 (8,0–51,9) 18,8	15,4 (6,8–40,0) 8,7	29,2 (6,8–80,0) 24,6
Розгинання, градуси	30 (0–50) 30	30 (0–45) 25	20 (0–45) 30	15 (0–50) 20	30 (0–50) 30
Амплітуда згинання/розгинання, градуси	130 (70–160) 40	120 (60–150) 35	120 (70–140) 40	110 (60–130) 35	120 (60–160) 40
qDASH, бали	13,6 (4,5–63,6) 25,0	22,7 (6,8–61,4) 22,7	25,0 (4,5–63,6) 29,5	15,9 (6,8–45,5) 18,2	18,2 (4,5–63,6) 22,7

На результат хірургічного лікування факт незрощення псевдоартрозу мав очевидний і достовірний вплив. У таблиці 3 наведено початкові та кінцеві показники в пацієнтів із консолідацією та незрощенням човноподібної кістки через рік і більше після операції.

Отже, у хворих обох груп (зі зрощенням і без) початкові параметри достовірно не відрізнялись. А ось факт відсутності консолідації псевдоартрозу достовірно знижував амплітуду руху зап'ястка, силу кисті, нерідко призводячи до негативної динаміки недієздатності верхньої кінцівки, що суттєво впливало на результати лікування цих пацієнтів, порівняно з тими, у кого кістка зрослась.

Проте і в разі консолідації човноподібної кістки ефективність остеосинтезу з кістковою пластикою помітно відрізнялась у групах з різною стадією деформівного артрозу кистьового суглоба (табл. 4).

Отже наявність ДА кистьового суглоба достовірно погіршує результати хірургічного лікування, як за частотою зрощення, так і за амплітудно-силовими показниками, у тому числі за суб'єктивною оцінкою недієздатності верхньої кінцівки за опитувальником за qDASH.

Характерно, що ефективність хірургічного лікування, яка виражається в динаміці цих показників, між до- і післяопераційними параметрами достовірно не відрізнялась поміж пацієнтів із ДА різних стадій та без артрозу.

Щодо зменшених амплітудних характеристик суглоба в пацієнтів із ДА, то слід вважати, що це пов'язано зі вторинними змінами човноподібної кістки у вигляді її «молоткоподібної» деформації.

Таблиця 3

Результати хірургічного лікування пацієнтів із несправжнім суглобом човноподібної кіски в разі її остаточного незрощення/зрощення

Показник	Незрощення (n = 10)	Зрощення/інші (n = 71)	p (MWU)
Вік, роки, медіана (діапазон) IQR	26 (20–41) 16	32 (19–64) 15	0,498
Сила захвату, у відсотках від здорової кисті: – до операції; – після	 23 (10–50) 17 11 (4–22) 6	 30 (7–80) 26 46,2 (8,8–86,7) 26	 0,741 < 0,001
Амплітуда згинання/розгинання, градуси: – до операції; – після	 120 (70–160) 40 95 (70–140) 30	 120 (60–160) 40 150 (70–180) 40	 0,846 < 0,001
qDASH, бали: – до операції; – після	 22,7 (6,8–59,1) 29,5 22,7 (6,8–63,9) 13,6	 18,2 (4,5–63,6) 22,7 2,3 (0,0–29,5) 6,8	 0,721 < 0,001

Таблиця 4

Амплітудно-силові та qDASH показники в пацієнтів із різною стадією артрозу кистьового суглоба з консолідацією псевдоартрозу човноподібної кістки за результатами хірургічного лікування

Показник	SNAC 0	SNAC I	SNAC II	SNAC III
Сила захвату: –після лікування, кг; –у відсотках від здорової кисті	 22,0 (5,0–40,0) 7,0* 52,7 (12,8–86,7) 20,7*	 13,0 (3,0–28,0) 10,0 33,3 (8,8–72,4) 24,0*	 13,0 (2,0–28,0) 10,0 27,1 (4,2–63,0) 31,5*	 11,0 (2,0–24,0) 8,5* 24,0 (3,8–56,7) 25,0*
Динаміка сили захвату, кг	11,8 (–7,7–68,2) 24,8	6,7 (–31,3–31,2) 18,2	10,8 (–36,4–43,5) 19,0	12,5 (–11,5–47,7) 20,5
Розгинання після втручання, градуси	45 (0–60) 30*	40 (0–60) 25*	45 (0–60) 30	30 (0–60) 35*
Амплітуда згинання/розгинання після операції, градуси	150 (90–180) 40*	140 (70–170) 40*	140 (90–180) 40*	130 (70–180) 60
Динаміка амплітуди, %	15,4 (–10,0–50,0) 18,2	12,5 (–11,1–33,3) 17,9	16,7 (–7,7–33,3) 17,9	14,3 (–7,1–33,3) 17,9
qDASH після лікування, бали	2,3 (0,0–29,5) 6,8	6,8 (0,0–40,9) 9,1	9,1 (0,0–34,1) 11,4	9,1 (0,0–22,7) 11,4
Динаміка qDASH, бали	11,4 (–6,8–63,6) 18,2	13,6 (–4,5–61,4) 18,2	13,6 (–4,5–63,6) 22,7	6,8 (–6,8–45,5) 15,9

Примітка. * — достовірні відмінності ($p < 0,05$) складали наступні пари показників: сила захвату після операції в кг для SNAC 0 була більша за SNAC III. Сила захвату після втручання у відсотках порівнюючі зі здоровою стороною для SNAC 0 була більша за SNAC I, II, III. Розгинання в градусах для SNAC 0 було більше за SNAC I, III. Амплітуда згинання/розгинання після операції для SNAC 0 була більша за SNAC I, II. За результатами лікування недієздатність верхньої кінцівки за qDASH для SNAC 0 достовірно менша як порівняти зі SNAC I, II, III.

Також із формуванням тильних крайових кісткових розростань як човноподібної кістки, так і тильно-променевого краю відповідної суглобової фасетки променевої кістки (рис. 2).

Цей конфлікт найбільш ймовірно і унеможливлює повне розгинання в суглобі. Тому навіть факт консолідації кістки може не давати оптимального клінічного покращення, особливо це стосується амплітуди розгинальних рухів у суглобі (рис. 3).

Ураховуючи долонний доступ під час остеосинтезу, виконати через нього тильну хейлектомію на етапі остеосинтезу технічно не можливо, а розширення обсягу операції до 2-х доступів може позначитись на кровообігу фрагментів кістки, тому вкрай не бажане.

Окрім деформації кістки і крайових кісткових розростань, контрактура може бути зумовлена і дегенеративно-дистрофічними змінами у синовіальній оболонці та капсулі суглоба, що підтверджується кількісними морфологічними дослідженнями [8]. Це є невід'ємною морфологічною складовою деформівного артрозу, у тому числі кистьового суглоба [8]. Це має бути враховано у разі повторних мобілізуючих втручань на ньому за умов значних контрактур після операцій остеосинтезу.

Обговорення

Основним, базовим результатом хірургічного лікування залишається досягнення консолідації човноподібної кістки. Її відсутність принципово негативно позначається на результатах остеосинтезу.

Отримані на нашій групі пацієнтів дані щодо достовірного негативного впливу стадії ДА на частку консолідації несправжнього суглоба кількісно доповнюють і підтверджують уже опубліковані припущення [1, 2].

Окрім того, наведена авторитетними дослідниками інформація про занижені показники функціональних результатів остеосинтезу кістки з кістковою пластикою в разі артрозу кистьового суглоба загалом відповідають отриманим і в серії наших пацієнтів [3–5]. Утім випадки лікування пацієнтів із ДА зап'ястка, як нашого, так і цих досліджень відносно не великі, тому доповнюють і уточнюють кількісні показники одне одного.

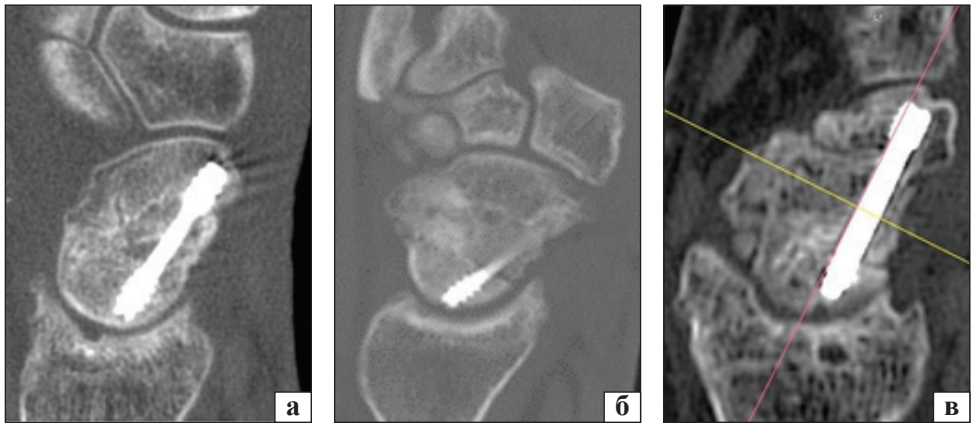

Рис. 2. Фотовідбитки сагітальних КТ-послідовностей через консолідовану човноподібну кістку в пацієнтів з артрозом: а) SNAC I б) SNAC II в) SNAC III. Формування тильних розростань

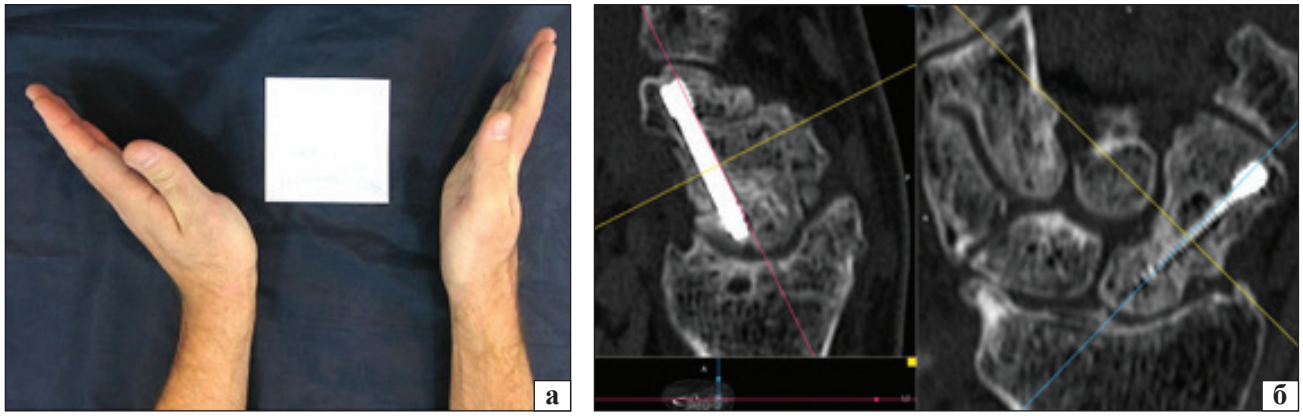

Рис. 3. Результати лікування пацієнта К., 33 роки: а) обмежене розгинання правого зап'ястка після консолідації псевдоартрозу за SNAC III; б) фотовідбитки КТ

Отримані в цій роботі дані свідчать, що ефективність лікування, а саме динаміка силових та амплітудних показників і змін недієздатності не відрізняється достовірно залежно від стадії артрозу зап'ястка за якої проведено хірургічне лікування і досягнуто зрощення. Це потребує подальших досліджень, адже подібних тверджень чи заперечень у доступних публікаціях не виявлено. Ймовірно, у разі консолідації несправжнього суглоба, незалежно від стадії артрозу, може бути отриманий певний значимий рівень приросту функціональних параметрів суглоба. Інша річ, що через низькі початкові параметри навіть наявна позитивна динаміка не приведе пацієнта до прийнятного ним результату. Особливо це стосується амплітуди розгинання зап'ястка, що часто не влаштовує хворого зі SNAC II, III.

Окремо зауважимо, що для SNAC III рівень незрощень у 42 % є неприйнятним і рекомендувати цим хворим остеосинтез за описаною методикою недоцільно.

У разі контрактури можуть стати в нагоді мобілізувальні хірургічні втручання (як відкриті, так і ендоскопічні), стілоідектомії, релізи капсули суглобів, денервації, які, як правило, доцільно проводити не раніше року після остеосинтезу. Проте ефективність цих операцій згідно з публікаціями відносно не велика, а амплітуда покращується на 10–15 % [6].

Під час планування оперативного лікування за SNAC II, III доречним є використання артропластичних операцій, як то видалення проксимального ряду кісток зап'ястка або ексцизії човноподібної кістки, як процедур, які зберігають рухи. Особливо це стосується пацієнтів із досить низькими початковими параметрами амплітуди, адже відомо, що ці резекційні артропластики мають високу ефективність, попри прийнятний рівень ускладнень і повторних втручанньь [7]. З іншого боку, у разі низки попередніх неуспішних втручань, або високих вимог пацієнта до силових характеристик кисті на фоні глибокого ураження слід розглядати артродез кистьового суглоба, як альтернативу реконструкціям [8].

Висновки

Хірургічне лікування несправжнього суглоба човноподібної кістки шляхом резекції його зони, із кістковою пластикою з крила клубової кістки та МОС спеціалізованим гвинтом є високоефективним способом лікування, і дозволяє досягнути зрощення кістки у 88 % випадків, проте результати такого втручання у хворих із деформівним артрозом кистьового суглоба різної стадії неоднорідні.

Зі зростанням стадії артрозу, SNAC 0, I, II, III, частота незрощення після втручання склала 3, 10, 21, 42 % відповідно, тенденція до збільшення достовірна (p = 0,0021).

За логістичною моделлю підвищення стадії SNAC на 1 асоціювалося зі зростанням шансів незрощення у майже 3 рази (OR 2,83; 95 % CI 1,36–5,92; p = 0,0055).

Більшість кінцевих післяопераційних амплітудно-силових та qDASH даних у пацієнтів із консолідацією псевдоартрозу човноподібної кістки були з клініко-суб'єктивним покращенням, проте його кількісні показники зменшувались відповідно до зростання стадії артрозу, особливо це стосувалось SNAC III.

У хворих, яким проведено хірургічне лікування і досягнуто зрощення човноподібної кістки, динаміка як силових та амплітудних показників, так і змін недієздатності не відрізняється достовірно залежно від стадії артрозу зап'ястка.

Обмеження дослідження: не врахована домінантна чи недомінатна рука під час визначення показників сили та qDASH, це може мати вплив. Обраховувались результати амплітуди і сили усіх пацієнтів, навіть коли зрощеня не було досягнуто, що спотворювало результати аналізу, але показало весь масив результатів.

Конфлікт інтересів. Автор декларує відсутність конфлікту інтересів.

Перспективи подальших досліджень. Порівняння результатів кількох центрів хірургії кисті, аналіз результатів лікування окремо у групах зрощення і незрощення. Аналіз віддалених результатів у групи хворих з релізом зап'ястка з приводу контрактур. Подальший набір та аналіз матеріалу, для уточнення взаємозв'язків.

Інформація про фінансування. Зовнішнього фінансування дослідження не отримувало.

Список літератури

1. Strelzow, J. A., Snapp, W. K., Giladi, A. M., Wysocki, R., & Jehle, C. C. (2024). Scaphoid fractures and Nonunion: A survey-based review of hand surgeon's practice and the evidence. *Journal of hand surgery global online, 6*(6), 836–841. https://doi.org/10.1016/j.jhsg.2024.06.013
2. Duncumb, J. W., Robinson, P. G., Williamson, T. R., Murray, I. R., Campbell, D., Molyneux, S. G., & Duckworth, A. D. (2022). Bone grafting for scaphoid nonunion surgery. *The bone & joint journal, 104-B*(5), 549–558. https://doi.org/10.1302/0301-620x.104b5.bjj-2021-1114.r1
3. Vender, M. I., Watson, H. K., Wiener, B. D., & Black, D. M. (1987). Degenerative change in symptomatic scaphoid nonunion. *The journal of hand surgery, 12*(4), 514–519. https://doi.org/10.1016/s0363-5023(87)80198-3
4. Ma, W., Yao, J., & Guo, Y. (2023). Clinical outcomes of double-screw fixation with bone grafting for displaced scaphoid nonunions: A series of 21 cases. *Frontiers in surgery,* 10. https://doi.org/10.3389/fsurg.2023.1096684

5. Bocchino, G., Cannella, A., Santoro, A., El Motassime, A., Cavola, F., Sassara, G. M., Caruso, L., Comodo, R. M., Liuzza, F., & De Vitis, R. (2025). Surgical treatment of carpal scaphoid non-union: A systematic review. *European Journal of orthopaedic surgery & traumatology, 35*(1). https://doi.org/10.1007/s00590-025-04410-5
6. Guidi, M., Luchetti, R., Besmens, I., Rothenfluh, E., & Calcagni, M. (2021). Wrist Arthrolysis: A systematic review of open and Arthroscopic techniques. *Journal of wrist surgery, 10*(06), 543–550. https://doi.org/10.1055/s-0041-1726291
7. Hones, K. M., Hao, K. A., Rakauskas, T. R., Densley, S., Hampton, H., Kim, J., Wright, T. W., & Chim, H. (2024). Four-Corner fusion versus proximal row Carpectomy for Scapholunate advanced collapse and scaphoid Nonunion advanced collapse wrist: A systematic review and meta-analysis. *The journal of hand surgery, 49*(7), 633–638. https://doi.org/10.1016/j.jhsa.2024.01.011
8. Tymoshenko, S., & Kotova, M. (2025). Total wrist arthrodesis efficiency in various upper limb orthopedic pathologies. *Orthopaedics traumatology and prosthetics,* (2), 24–28. https://doi.org/10.15674/0030-59872025224-28.

Стаття надійшла до редакції	Отримано після рецензування	Прийнято до друку
19.03.2026	28.04.2026	30.04.2026

HOW DOES THE DEGREE OF WRIST OSTEOARTHRITIS AFFECT THE OUTCOMES OF SURGICAL TREATMENT OF SCAPHOID NONUNION?

S. V. Tymoshenko

SI «Institute of Traumatology and Orthopedics of the National Academy of Medical Sciences of Ukraine», Kyiv

✉ Serhii Tymoshenko, MD, PhD: setym@ukr.net; https://orcid.org/0000-0001-6384-4153