ВИПАДОК ІЗ ПРАКТИКИ

УДК 616.728.3-089.843:004.942*3D](045)

DOI: http://dx.doi.org/10.15674/0030-598720223-4119-125

Методика підготовки індивідуального інструмента для ендопротезування колінного суглоба

М. Л. Головаха [1], С. А. Бондаренко [2]

[1] Запорізький державний медичний університет. Україна
[2] Клініка «Мотор Січ», Запоріжжя. Україна

Objective. To improve the results of total knee arthroplasty by developing a methodology for the design and manufacture of an individual instrument for the implants accuracy installation. Methods. An analysis of the literature on various concepts of alignment was carried out. In practice, one of them was chosen depending on the clinical case. For preoperative planning, a CT scan of the lower extremities was performed with the capture of the pelvis or hip joint; feet completely or up to the calcaneus (CT 64 or 128 slices were used for better visualization and increased accuracy). With the help of RadiAnt DICOM, the 3D model was converted into an STL file, which was uploaded to the FreeformPlus program, where preoperative planning was done. The program allows not only to assess the presence of varus or valgus deformity of the limb, to determine its degree, but also other deformities of the lower legs. In the program, after assessing the deformity, we perform preoperative planning using one of the concepts: anatomical, mechanical, or kinematic. After choosing the concept and virtual correction of the limb, we prepare an individual instrument and print is with additive technology. In addition, we print joint parts of the femur and tibia, which allows the surgeon to orient himself intraoperatively. Results. Thanks to the completed work and software, it was possible to improve the results of knee arthroplasty by increasing accuracy implants installing. The developed technique of 3D-design and manufacture of an individual tool allowed us to use any of the alignment concepts with high accuracy. Preoperative planning increases the deformity understanding because surgeon himself, not the engineer, does it. Conclusions. Developed technique of three-dimensional modeling of the lower extremity makes it possible to correctly plan, manufacture and put into practice a patient specific tool for knee arthroplasty, taking into account the individual characteristics of the lower extremity. Key words. Knee joint, gonarthrosis, endoprosthesis, individual instrument.

Мета. Покращити результати ендопротезування колінного суглоба за допомогою розроблення методики проєктування та виготовлення індивідуального інструмента для точності встановлення компонентів ендопротеза. Методи. Проведений аналіз літератури щодо різних концепцій вирівнювання. На практиці обирали одну з них залежно від клінічного випадку. Для проведення передопераційного планування виконували КТ нижніх кінцівок із захопленням таза або кульшового суглоба; стопи повністю або до надп'яткової кістки. Для кращої візуалізації та підвищення точності використано КТ 68 або 128 зрізів. За допомогою RadiAnt DICOM переводили 3D–модель у STL–файл, який завантажували в програму FreeformPlus, де виконували передопераційне планування. Програма дає змогу не лише оцінити наявність варусної або вальгусної деформацію кінцівки, визначити її ступінь, а й інші деформації стегнової кістки чи кісток гомілки. У програмі після оцінювання деформації виконуємо передопераційне планування з використанням однієї з концепцій: анатомічне, механічне чи кінематичне. Після вибору концепції та віртуальної корекції кінцівки готуємо індивідуальний інструмент. Окрім нього, друкуємо частку стегнової кістки та гомілки, що дає змогу хірургу орієнтуватись інтраопераційно. Результати. Завдяки виконаній роботі й освоєнню програмного забезпечення вдалося покращити результати ендопротезування колінного суглоба, збільшити точність встановлення компонентів ендопротеза. Розроблена методика 3D–проєктування та виготовлення індивідуального інструмента дала змогу використовувати будь-яку з концепцій вирівнювання з високою точністю. Передопераційне планування підвищує розуміння хірурга кожного разу, оскільки він, а не інженер, виконує її. Висновки. Використання розробленої методики тривимірного моделювання нижньої кінцівки дало можливість правильно спроєктувати, виготовити та застосувати на практиці інструмент для ендопротезування колінного суглоба з урахуванням індивідуальних особливостей анатомії нижніх кінцівок пацієнта.

Ключові слова. Колінний суглоб, гонартроз, ендопротезування, індивідуальний інструмент

© Головаха М. Л., Бондаренко С. А., 2022

Вступ

Тотальне ендопротезування колінного суглоба є основним методом хірургічного лікування хворих із термінальною стадією гонартрозу. Протягом багатьох років ця операція змінювалася, удосконалювали її техніку, інструментарій для проведення, розширювали показання.

На сьогодні існує безліч модифікацій імплантатів колінного суглоба для різних ситуацій, але вони не охоплюють всі можливі варіанти анатомії колінного суглоба. До того ж, результати ендопротезування колінного суглоба багато в чому залежать від правильного встановлення конструкції. Тому точність проведення операції зі заміни колінного суглоба завжди цікавила ортопедів. Для досягнення правильної позиції ендопротеза використовують безліч методик: від рентгеноскопічного етапного контролю під час операції до комп'ютерної навігації та робототехніки.

Довгий час метою тотального ендопротезування колінного суглоба було нейтральне механічне (180°) вирівнювання кінцівки з лініями суглобів, перпендикулярними механічним осям [1]. Виживаність протеза за такої методики становить 96,3 % через 15 років, 94,8 % — через 20 [2]. У більшості пацієнтів спостерігали значне зменшення болю та покращення функції. Проте залишається питання, чому від 20 до 30 % усіх пацієнтів мають біль або залишаються незадоволеними функцією кінцівки після тотального ендопротезування колінного суглоба [3, 4]. Основним, так би мовити, мінусом механічного вирівнювання є порушення природної функції коліна, оскільки за фенотипами воно підходить лише 2,05 чоловіків і 1,77 % жінок [2].

Анатомічне вирівнювання полягає у відновленні нейтральної механічної осі нижньої кінцівки 180° ± 1,5° і анатомічного нахилу великогомілкової та стегнової кісток. Таке вирівнювання за фенотипами колінного суглоба підходить 18,97 чоловіків і 17,70 % жінок. Проблема його полягає в складності виконання триградусного зрізу стегнової та великогомілкової кісток звичайним інструментом [5, 6]. Завдяки тривимірному плануванню та підготовці індивідуального інструмента для встановлення компонентів ендопротеза колінного суглоба це стало легким для відтворення.

Після проведення численних досліджень віддалених результатів ендопротезування колінного суглоба виявилося, що функціональні результати механічного вирівнювання залишають бажати кращого, близько 20–25 % пацієнтів залишаються незадоволеними [7, 8]. Тому розроблення методики кінематичного вирівнювання сьогодні вже здається абсолютно закономірним, так само, як і підвищений інтерес хірургів до неї [9]. Кінематичне вирівнювання передбачає відновлення колінного суглоба до вихідного «передартрозного» стану, тобто відновлення всіх трьох його осей, що дає змогу мінімізувати звільнення зв'язок і травматичність операції [10]. Методику кінематичного вирівнювання умовно поділяють на два види: 1) без будь-яких обмежень щодо вихідної деформації колінного суглоба; 2) обмежене «безпечними» відхиленнями (90° ± 5° на стегні та гомілці) [11]. У нещодавно опублікованих працях зазначено, що функція колінного суглоба у відділенні терміни після лікування була значно кращою в пацієнтів, яким ендопротезування проведено за правилами кінематичного вирівнювання, ніж у тих, яким застосовано методику механічного вирівнювання [12, 13]. Варто відзначити, що кінематичне вирівнювання підходить усім фенотипам колінних суглобів у 100 % випадків. Одним із недоліків є питання, як знайти баланс між покращенням функції суглоба та довговічністю ендопротеза [14].

Індивідуальний інструмент встановлення ендопротеза колінного суглоба є однією з можливостей прецизійного позиціонування імплантатів. При цьому ми встановлюємо компоненти згідно з результатами передопераційного планування. Метод заснований на плануванні за комп'ютерною томограмою нижніх кінцівок, роботу з якою проводить фірма — виробник ендопротеза, а хірург отримує індивідуальні інструменти для основних зрізів стегнової та великогомілкової кісток із рекомендаціями щодо проведення операції. Індивідуальний інструмент для ендопротезування колінного суглоба виявився найдоступнішим для нашої клінічної практики з усіх сучасних точних методів встановлення ендопротеза.

Мета роботи: покращити результати ендопротезування колінного суглоба за допомогою розроблення методики проєктування та виготовлення індивідуального інструмента для точності встановлення компонентів ендопротеза.

Матеріал і методи

Для визначення, яке вирівнювання підходить у різних ситуаціях, колінні суглоби розподілили за фенотипами на 3 групи [15–17].

Для створення індивідуального інструмента необхідно знати розміри всіх компонентів ендопротеза та відстані між зрізом і отворами для направляючих шпильок у ріжучих блоках для великогомілкової та стегнової кісток. Цю інформацію можна отримати шляхом вимірювання пробних компонентів ендопротеза й інструментарію для його встановлення.

Для проведення передопераційного планування виконували КТ нижніх кінцівок із захопленням таза або кульшового суглоба; стопи повністю або до надп'яткової кістки. Для кращої візуалізації та підвищення точності використано КТ 68 або 128 зрізів.

Для планування використано комп'ютерну томограму нижніх кінцівок форматі RadiAnt DICOM. Програмне забезпечення дозволяє з КТ-сканів побудувати тривимірну модель нижніх кінцівок у форматі STL (рис. 1), яку ми завантажували в спеціалізовану програму тривимірного моделювання FreeformPlus. Особливістю 3D-моделювання є те, що вісь кінцівки проводять не на пласкій моделі, як на звичайній рентгенограмі, а встановлюють фронтальну та сагітальну площини, на перетині яких і знаходиться вісь нижньої кінцівки. Після побудови площин знаходимо вісь і визначаємо напрямок площини колінного суглоба. Оцінивши деформації, можна вибирати одну із трьох концепцій вирівнювання осі кінцівки — кінематичне, механічне чи анатомічне. Здебільшого ми використовували кінематичне вирівнювання, але під час виготовлення індивідуального інструмента на ньому також відмічали позицію напрямних і для механічного вирівнювання, щоб мати можливість змінити тактику під час операції.

Для точного проєктування використано планування за 3D-макетом нижньої кінцівки в програмі FreeformPlus.

Рис. 1. 3D STL модель у InVesalius 3.1

Результати та їх обговорення

Отримавши тривимірну модель (рис. 2, а), можна розділити стегнову кістку та кістки гомілки та стопи і працювати з ними окремо (рис. 2, б). Проте слід запам'ятати в програмі їхнє положення щодо один до одного, щоб за необхідності поєднати в первісний вигляд. Далі встановлюємо фронтальну та сагітальну площини стегнової кістки (рис. 2, в), на перетині яких буде вісь стегнової кістки, котра, як завжди, є основою для планування осі нижньої кінцівки.

Після визначення осі стегна дивимося, в якому положенні знаходиться гомілка, можемо оцінити ступінь деформації та виконуємо необхідну корекцію (рис. 3). Таким чином, ми завершуємо вирівнювання осі кінцівки та переходимо до проєктування площин резекції стегнової та великогомілкової кісток у положенні розгинання. Ступінь корекції осі кінцівки залежить від того, яку методику вирівнювання заплановано використати в пацієнта (рис. 4).

Відповідно до товщини імплантата стегнової кістки плануємо рівень резекції (рис. 5). Розберемо механічне вирівнювання — передню поверхню колінного суглоба виставляємо під кутом 90° щодо механічної осі стегнової кістки. Варто зазначити, що на цьому етапі завдяки освоєнню програмного забезпечення ми можемо застосувати будь-який тип вирівнювання (рис. 4).

Визначивши площину резекції стегнової кістки, знаходимо позиції для введення напрямних шпильок блока для зрізу стегнової кістки, відстань від площини резекції та між ними залежить від конструкції кондуктора планованої моделі ендопротеза. На цьому самому етапі положенням шпильок задаємо не лише фронтальний і сагітальний нахили, а й ротацію стегнового компонента. Далі використовуємо власний оригінальний віртуальний, розроблений дослідним шляхом, шаблон (рис. 5) для побудови індивідуального інструмента та поєднуємо його з орієнтирами дистальної та задньої резекції виростків стегнової кістки. Шаблон за допомогою спеціального програмного модулю набуває форми поверхні стегнової кістки в місцях контакту його опор (рис. 6, а). Таким чином, модель індивідуального інструмента займає єдину правильну позицію завдяки тісному контакту з поверхнею стегнової кістки. Для контролю правильності позиції інструмента під час операції виготовляємо за допомогою 3D-друку кондуктор для дистального відділу стегнової кістки, на якій наносимо зони контакту інструмента з кісткою. Це дозволяє точно встановити його під час операції (рис. 6, в).

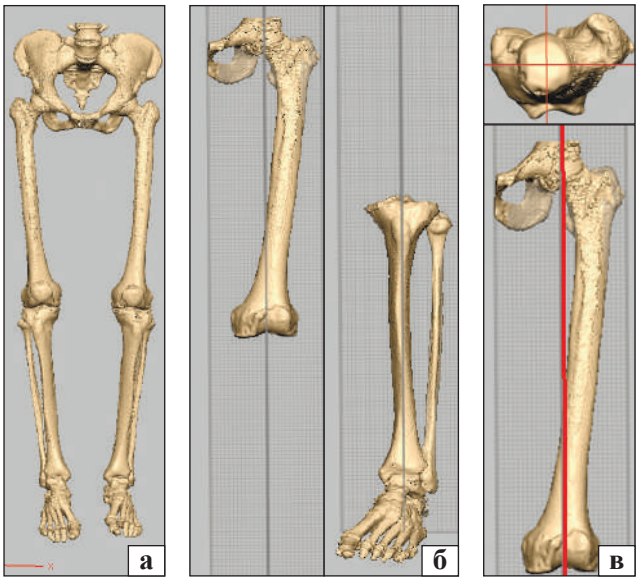

Рис. 2. Етапи 3D-моделювання: а) 3D-модель у програмі; б) відокремлення стегнової кістки від гомілкових; в) вісь стегнової кістки на перетині фронтальної та сагітальної площин

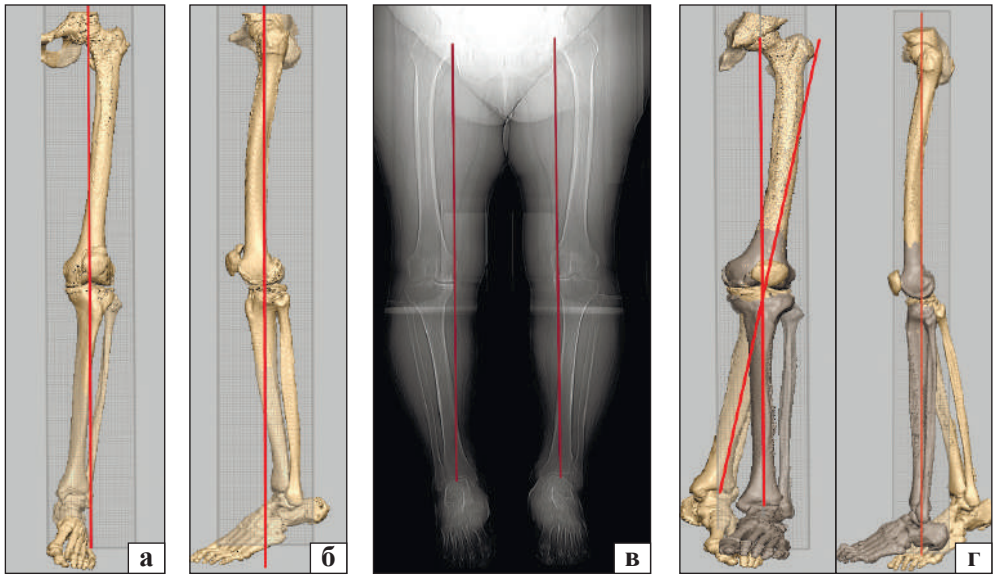

Рис. 3. Побудова тривимірної моделі нижньої кінцівки, оцінювання ступеня деформації, вирівнювання механічної осі: вигляд спереду (а) та збоку (б); рентгенограми нижніх кінцівок до операції (в); корекція осі кінцівки, вісь гомілки та стегнової кістки співпадають (механічне вирівнювання 180°)

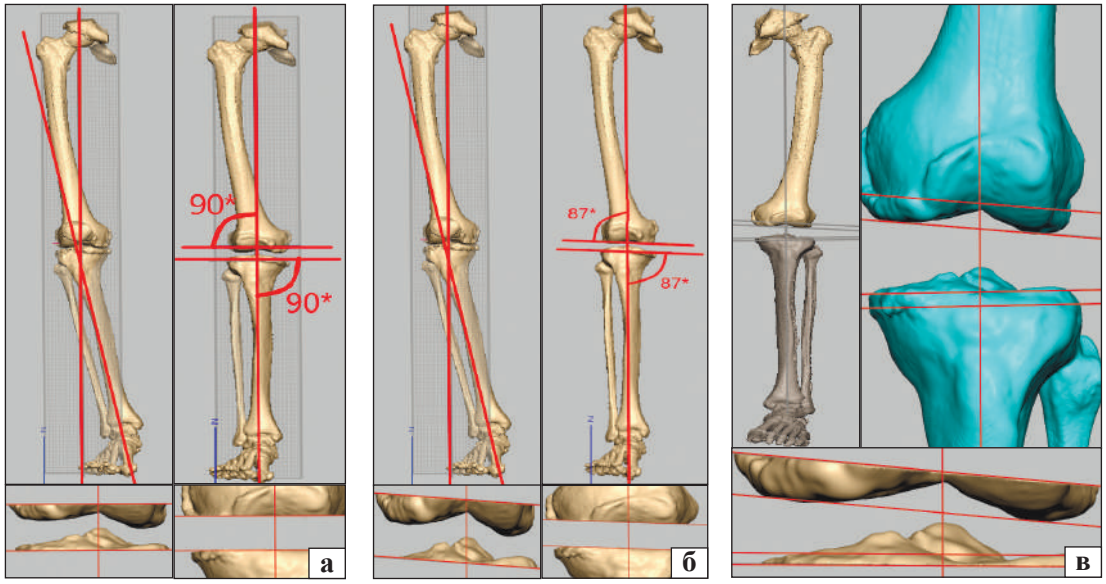

Рис. 4. Основні концепції відновлення осі нижньої кінцівки: а) механічне; б) анатомічне; в) кінематичне

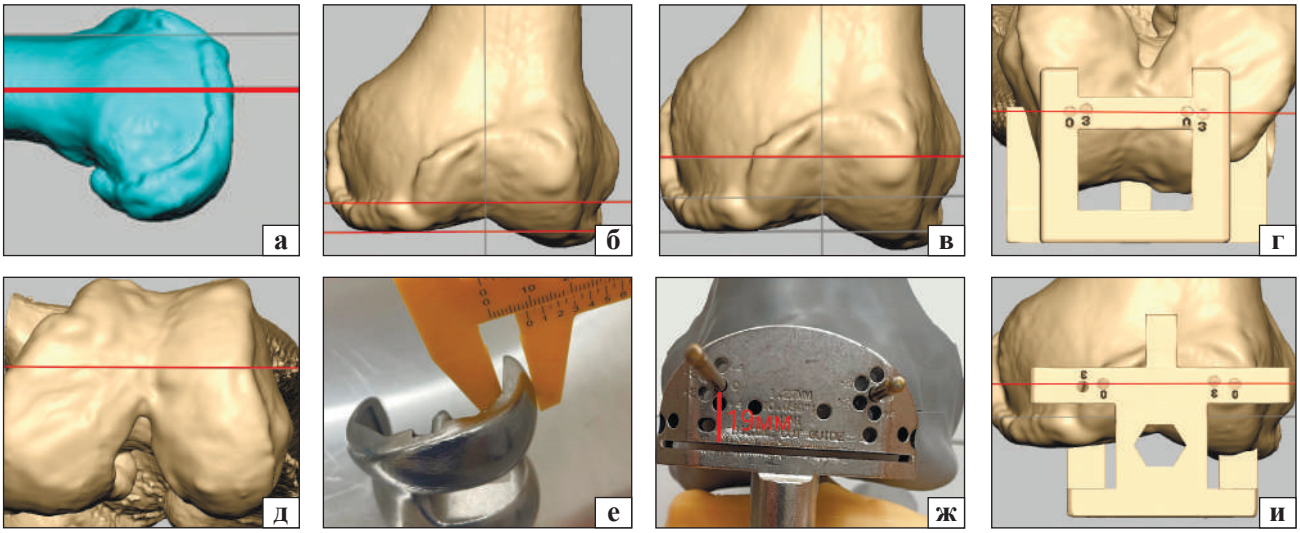

Рис. 5. Етапи побудови індивідуального стегнового інструмента: а) визначення розташування шпильок для виконання зрізу заднього краю виростків стегнової кістки, бічна проекція; б) розташування площини резекції залежно від типу вирівнювання; в) площина встановлення напрямних шпильок відповідно до конструкції інструмента; г) побудова шаблона відповідно до запланованого зрізу заднього краю виростків; д) розташування шпильок для виконання зрізу заднього краю виростків стегнової кістки, пряма проєкція; е) товщина імплантата; ж) установлення напрямних шпильок; и) побудова шаблона

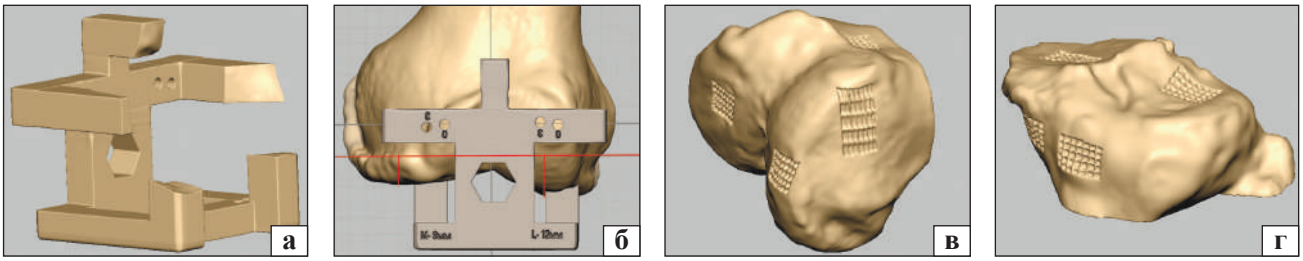

Рис. 6. Вигляд готового індивідуального інструмента для стегнової кістки в місцях контакту (а), із позначеннями товщини обпиляних частин виростків й осями вирівнювання колінного суглоба; місця контакту інструмента з стегновою (в) та великогомілковою (г) кістками

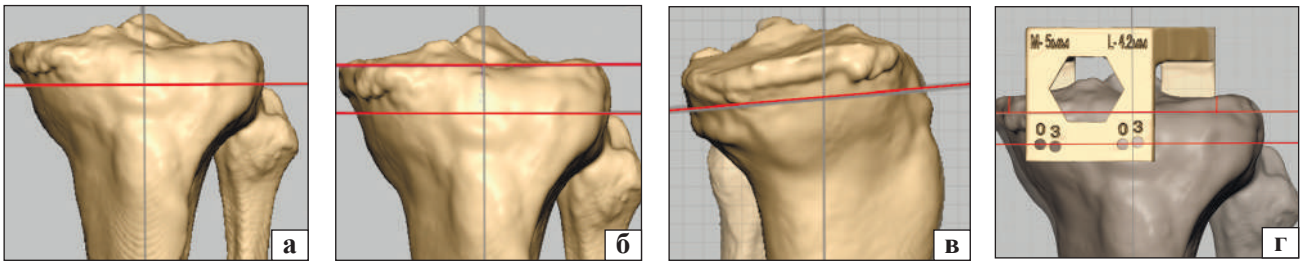

Рис. 7. Побудова великогомілкового індивідуального інструмента: а, б) пряма проєкція гомілки з позначенням осі розташування шпильок і рівня спилювання (б); в) рівень проведення шпильок, бічна проєкція, площина дотику до увігнутого дефекту зі заданим фронтальним і сагітальним нахилами (90° варус, 5° слоп); г) рівень проведення шпильок, площина спилювання, пряма проєкція, позначено товщину обпиляних частин виростків й осі вирівнювання колінного суглоба



Рис. 8. Моделі для 3D-друку: підготовлені шаблони для великогомілкової (а) та стегнової (б) кісток; надруковані індивідуальні інструменти для встановлення резекційного блока на великогомілкову (в) і стегнову (г) кістки

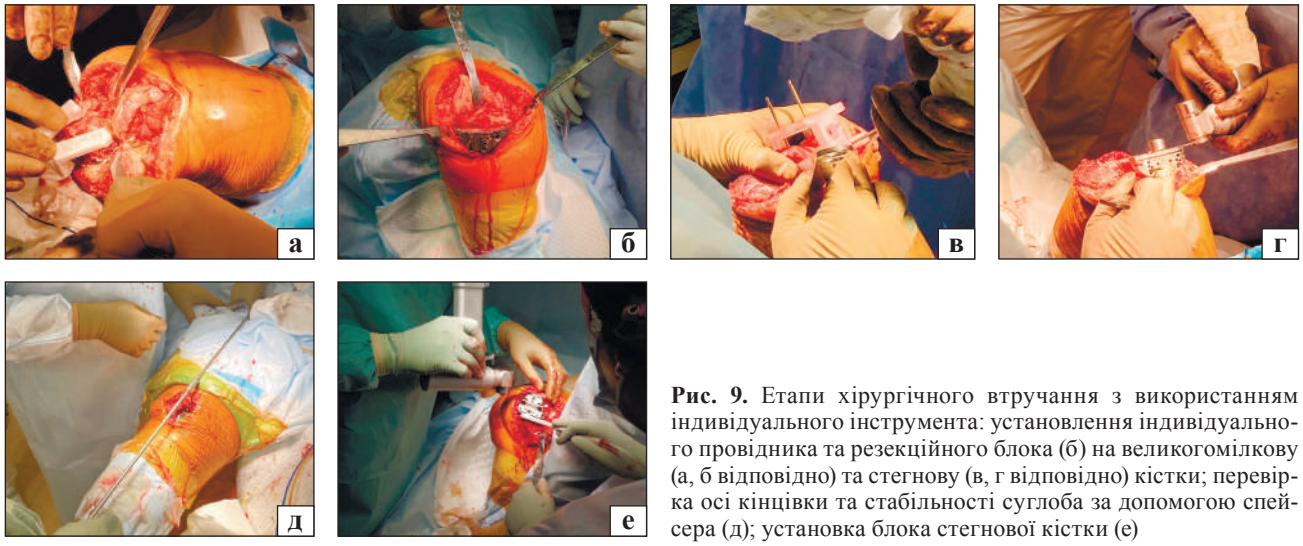

Рис. 9. Етапи хірургічного втручання з використанням індивідуального інструмента: установлення індивідуального провідника та резекційного блока (б) на великогомілкову (а, б відповідно) та стегнову (в, г відповідно) кістки; перевірка осі кінцівки та стабільності суглоба за допомогою спейсера (д); установка блока стегнової кістки (е)

Далі переходимо до великогомілкової кістки та повторюємо алгоритм (рис. 7), установлюючи спочатку бажану площину резекції з фронтальним нахилом (у цьому випадку 90°) і тібіальним слопом 5°, величину якого визначили за збереженим зовнішнім плато.

Після підготування шаблонів вимірюємо висоту обпиляної частини великогомілкової кістки та визначаємо товщину великогомілкового вкладиша. Наносимо на шаблони прізвище пацієнта, товщини пилок і вкладиша, розміри імплантатів.

Отримавши готові шаблони, готуємо їх до 3D-друку (рис. 8, а, б). Для хірургічного втручання друкуємо суглобові кінці кісток та індивідуальні шаблони, щоб під час операції контролювати правильне їхнє положення шаблонів на стегновій та великогомілковій кістках (рис. 8, в, г). Шаблони проходили передстерилізаційне оброблення, далі їх стерилізували газовим методом із використанням етиленоксиду.

Методика застосування індивідуального інструмента

Після виконання артротомії та виділення великогомілкової кістки на неї встановлювали індивідуальний шаблон, перевіряючи правильність його позиції за 3D-моделлю, яку мали на операційному столі. В отвори шаблона вводили напрямні шпильки, на які одягали стандартний великогомілковий резекційний блок. Далі контролювали його позицію за допомогою стандартної інтраопераційної навігації. Спилювали великогомілкову кістку. Переходили до стегнової кістки, на неї також встановлювали індивідуальний інструмент, через який проводили шпильки, на які одягали спочатку дистальний і потім остаточний резекційні блоки (рис. 9).

Таким чином, на підставі моделювання за КТ кінцівки ми навчилися не лише виготовляти індивідуальний інструмент для ендопротезування колінного суглоба, а й правильно використовувати в практиці будь-який із трьох типів вирівнювання.

Результати застосування індивідуального інструмента оцінено на підставі рентгенометрії. Аналіз показав, що позиція компонентів ендопротеза колінного суглоба після операції істотно не відрізнялася від запланованої на тривимірній моделі.

Необхідно відзначити, що від виконання КТ нижніх кінцівок пацієнта до отримання шаблонів, готових до операції, проходить 2–3 дні. Методика не кошторисна, а планування відбувається швидко. За її допомоги можна виготовити індивідуальні направники до будь-якої системи первинного ендопротезування колінного суглоба. У нашій практиці модель створює лікар-травматолог, а не інженер.

Висновки

Застосування розробленої методики тривимірного моделювання нижньої кінцівки дало можливість правильно спроєктувати, виготовити та застосувати в клінічних умовах інструмент для ендопротезування колінного суглоба з урахуванням індивідуальних особливостей анатомії нижніх кінцівок пацієнта.

Конфлікт інтересів. Автори декларують відсутність конфлікту інтересів.

Список літератури

1. Total knee arthroplasty / J. N. Insall, R. Binazzi, M. Soudry, L. A. Mestriner // Clinical orthopaedics and related research. — 1985. — No. 192. — P. 13–22.

2. The impact of mechanical and restricted kinematic alignment on knee anatomy in total knee arthroplasty / A. M. Almaawi, J. R. Hutt, V. Masse [et al.] // The Journal of arthroplasty. — 2017. — Vol. 32 (7). — P. 2133–2140. — DOI: 10.1016/J.ARTH.2017.02.028.
3. Patient satisfaction after total knee arthroplasty: who is satisfied and who is not? / R. B. Bourne, B. M. Chesworth, A. M. Davis [et al.] // Clinical Orthopaedics and Related Research. — 2010. — Vol. 468 (1). — P. 57–63. — DOI: 10.1007/s11999-009-1119-9.
4. The John Insall Award: patient expectations affect satisfaction with total knee arthroplasty / P. C. Noble, M. A. Conditt, K. F. Cook, K. B. Mathis // Clinical Orthopaedics and Related Research. — 2006. — No. 452. — P. 35–43. — DOI: 10.1097/01.blo.0000238825.63648.1e.
5. Hungerford D. S. Total joint arthroplasty of the knee / D. S. Hungerford, K. A. Krackow // Clinical orthopaedics and related research. — 1985. — No. 192. — P. 23–33. — DOI: 10.1007/s00167-019-05558-4.
6. A comparison of classical and anatomical total knee alignment methods in robotic total knee arthroplasty: classical and anatomical knee alignment methods in TKA / J. H. Yim, E. K. Song, M. S. Khan [et al.] // The Journal of Arthroplasty. — 2013. — Vol. 28 (6). — P. 932–937. — DOI: 10.1016/j.arth.2013.01.013.
7. The role of pain and function in determining patient satisfaction after total knee replacement: data from the National Joint Registry for England and Wales / P. N. Baker, J. H. van der Meulen, J. Lewsey, P. J. Gregg // The Journal of bone and joint surgery. British volume. — 2007. — Vol. 89 (7). — P. 893–900. — DOI: 10.1302/0301-620X.89B7.19091.
8. Patient satisfaction after total knee arthroplasty: who is satisfied and who is not? / R. B. Bourne, B. M. Chesworth, A. M. Davis [et al.] // Clinical Orthopaedics and Related Research. — 2010. — Vol. 468 (1). — P. 57–63. — DOI: 10.1007/s11999-009-1119-9.
9. Alignment in TKA: what has been clear is not anymore! / M. T. Hirschmann, R. Becker, R. Tandogan [et al.] // Knee Surgery, Sports Traumatology, Arthroscopy. — 2019. — Vol. 27 (7). — P. 2037–2039. — DOI: 10.1007/s00167-019-05558-4.
10. Kinematic TKA using navigation: surgical technique and initial results / J. R. B. Hutt, M. A. LeBlanc, V. Masse [et al.] // Orthopaedics & Traumatology: Surgery & Research. — 2016. — Vol. 102 (1). — P. 99–104. — DOI: 10.1016/j.otsr.2015.11.010.
11. Phenotypes of the Knee and Limb: Rationale for Transitioning Toward Personalized Alignment in Total Knee Arthroplasty [web source] / M. T. Hirschmann, S. Hess, L. B. Moser [et al.]. — 2022. — Available from: https://musculoskeletalkey.com/phenotypes-of-the-knee-and-limb-rationale-for-transitioning-toward-personalized-alignment-in-total-knee-arthroplasty/.
12. Slight undercorrection following total knee arthroplasty results in superior clinical outcomes in varus knees / L. Vanlommel, J. Vanlommel, S. Claes, J. Bellemans // Knee Surgery, Sports Traumatology, Arthroscopy. — 2013. — Vol. 21 (10). — P. 2325–2330. — DOI: 10.1007/s00167-013-2481-4.
13. Kinematically versus mechanically aligned total knee arthroplasty / H. G. Dossett, G. J. Swartz, N. A. Estrada [et al.] // Orthopedics. — 2012. — Vol. 35 (2). — P. e160–e169. — DOI: 10.3928/01477447-20120123-04.
14. Kinematically aligned total knee arthroplasty reduces knee adduction moment more than mechanically aligned total knee arthroplasty / Y. Niki, T. Nagura, K. Naga [et al.] // Knee Surgery, Sports Traumatology, Arthroscopy. — 2018. — Vol. 26 (6). — P. 1629–1635. — DOI: 10.1007/s00167-017-4788-z.
15. Phenotyping of hip–knee–ankle angle in young non-osteoarthritic knees provides better understanding of native alignment variability / M. T. Hirschmann, S. Hess, H. Behrend [et al.] // Knee Surgery, Sports Traumatology, Arthroscopy. 2019. — Vol. 27 (5). — P. 1378–1384. — DOI: 10.1007/s00167-019-05507-1.
16. Functional knee phenotypes: a novel classification for phenotyping the coronal lower limb alignment based on the native alignment in young non-osteoarthritic patients / M. T. Hirschmann, L. B. Moser, F. Amsler [et al.] // Knee Surgery, Sports Traumatology, Arthroscopy. — 2019. — Vol. 27 (5). — P. 1394–1402. — DOI: 10.1007/s00167-019-05509-z.
17. Phenotyping the knee in young non-osteoarthritic knees shows a wide distribution of femoral and tibial coronal alignment / M. T. Hirschmann, L. B. Moser, F. Amsler [et al.] // Knee Surgery, Sports Traumatology, Arthroscopy. — 2019. — Vol. 27 (5). — P. 1385–1393. — DOI: 10.1007/s00167-019-05508-0.

Стаття надійшла до редакції 22.06.2022

METHOD OF PREPARATION INDIVIDUAL INSTRUMENT FOR KNEE ARTHROPLASTY

M. L. Golovakha [1], S. A. Bondarenko [2]

[1] Zaporizhzhia State Medical University. Ukraine
[2] «Motor Sich» Clinic, Zaporizhzhia. Ukraine

✉ Maxim Golovakha, MD, Prof. in Traumatology and Orthopaedics: golovaha@ukr.net
✉ Stanislav Bondarenko, MD: trauma.bon.s@gmail.com