

УДК 617.547:616.711-001.5-001.45](045)

DOI: <http://dx.doi.org/10.15674/0030-59872024313-21>

Аналіз ефективності методу непрямой декомпресії хребтового каналу за умов лікування вибухових переломів ділянки грудо-поперекового переходу

О. С. Нехлопочин, В. В. Вербов, Є. В. Чешук, М. В. Вороді

ДУ «Інститут нейрохірургії ім. акад. А. П. Ромоданова НАМН України», Київ

Indirect decompression of the spinal canal through ligamentotaxis is one of the methods for remodeling the spinal canal in traumatic stenosis. Objective: To evaluate the effectiveness of indirect decompression of the spinal canal for different morphological types of burst fractures of vertebral bodies at the thoracolumbar junction. Methods. A preoperative and postoperative analysis of computed tomography scans was performed on 59 patients who were treated at the «Romodanov Neurosurgery Institute, National Academy of Medical Sciences of Ukraine» for burst fractures at the thoracolumbar junction. The criterion for the effectiveness of indirect decompression was the area of the spinal canal, measured at the level of injury in the zone of maximum compression. The grading of burst fractures was performed using the classification by F. Magerl et al. (1994). Results. In the preoperative period, the median degree of stenosis in the group of patients was 43.47 % (95 % confidence interval (CI): 37.53–46.22 %). For damage type A3.1, it was 36.9 % (95 % CI: 28.1–40.5 %), for type A3.2 — 46.1 % (95 % CI: 32.1–54.5 %), and for type A3.3 — 47.6 % (95 % CI: 37.5–56.5 %). After surgical treatment, the degree of stenosis decreased by 20.14 % (95 % CI: 15.93–21.56 %). For type A3.1, the effectiveness was 20.1 % (95 % CI: 9.5–22.7 %), for type A3.2 — 15.2 % (95 % CI: 7.51–17.3 %), and for type A3.3 — 21.7 % (95 % CI: 20.8–26.4 %). The difference between types A3.2 and A3.3 was statistically significant ($p = 0.0018$). It was found that indirect decompression is most effective with higher degrees of stenosis. For Grade I by D. Wolter (1988), the canal expansion achieved was 7.07 % (95 % CI: 5.69–8.65 %), for Grade II — 21.6 % (95 % CI: 20.4–22.7 %), and for Grade III — 30.3 % (95 % CI: 27.0–33.6 %). Conclusions. Closed remodeling of the spinal canal with transpedicular fixation and the effect of ligamentotaxis is an effective method for correcting traumatic spinal canal stenosis at the thoracolumbar junction. The effectiveness of the technique is determined by many factors, including the type of burst fracture, the initial degree of stenosis, and the level of injury. Keywords. Indirect decompression, ligamentotaxis, thoracolumbar junction, burst fractures, transpedicular fixation, traumatic stenosis.

Непряма декомпресія хребтового каналу внаслідок лігаментотаксису є однією з методик його ремоделювання за травматичного стенозу. Мета. Оцінити ефективність непрямой декомпресії хребтового каналу за різних морфологічних типів вибухових переломів тіл хребців на рівні грудо-поперекового переходу. Методи. Проведено аналіз доопераційних і післяопераційних комп'ютерних томограм 59 пацієнтів, які перебували на стаціонарному лікуванні в ДУ «Інститут нейрохірургії ім. акад. А. П. Ромоданова НАМН України» з приводу вибухового перелому в ділянці грудо-поперекового переходу. Критерієм ефективності непрямой декомпресії хребтового каналу обрано його площу, яку вимірюють на рівні ушкодження в зоні максимальної компресії. Градацію вибухових переломів виконували з використанням класифікації Ф. Мажерля та співавторів. Результати. У доопераційний період медіана ступеня стенозу в групі пацієнтів становила 43,47 % (95 % довірчий інтервал (ДІ): 37,53–46,22 %), для типу ушкодження А3.1 — 36,9 % (95 % ДІ: 28,1–40,5 %), за травми А3.2 — 46,1 % (95 % ДІ: 32,1–54,5 %), за А3.3 — 47,6 % (95 % ДІ: 37,5–56,5 %). Після хірургічного лікування ступінь стенозу зменшився на 20,14 % (95 % ДІ: 15,93–21,56 %), для типу ушкодження А3.1 ефективність становила 20,1 % (95 % ДІ: 9,5–22,7 %), у разі А3.2 — 15,2 % (95 % ДІ: 7,51–17,3 %), за умов А3.3 — 21,7 % (95 % ДІ: 20,8–26,4 %). Різниця між типами ушкодження А3.2 та А3.3 статистично значуща ($p = 0,0018$). Установлено, що непряма декомпресія найефективніша в разі великих показників стенозування. Для Grade I за D. Wolter досягнуто розширення каналу на 7,07 % (95 % ДІ: 5,69–8,65 %), для Grade II — на 21,6 % (95 % ДІ: 20,4–22,7 %), для Grade III — на 30,3 % (95 % ДІ: 27,0–33,6 %). Висновки. Закрите ремоделювання хребтового каналу транспедиккулярною фіксацією з ефектом лігаментотаксису є ефективною методикою корекції травматичного стенозу хребтового каналу в ділянці грудо-поперекового переходу. Її дієвість визначається великою кількістю чинників, зокрема типом вибухового перелому, вихідним ступенем стенозування та рівнем ушкодження.

Ключові слова. Непряма декомпресія, лігаментотаксис, грудо-поперековий перехід, вибухові переломи, транспедиккулярна фіксація, травматичний стеноз

Вступ

Ділянка грудо-поперекового переходу (ГПП) — відділ хребта, який найчастіше травмується [1, 2]. Вибухові переломи цієї локалізації становлять значну частину травматичних ушкоджень і часто супроводжуються потраплянням фрагментів травмованого хребця в хребтовий канал. Хірургічне лікування таких травм нині загальноприйнята тактика, але водночас є і предметом дискусій [3, 4]. Літературні відомості вказують на незначну кореляцію між видимим розташуванням фрагментів хребця та клінічними виявами, наявністю та ступенем неврологічної симптоматики [5, 6].

За дотримання принципів повноцінної корекції кіфотичної деформації, відновлення опороспроможності та стабілізації ушкодженого відділу хребта дискусійними залишаються питання щодо доцільності відновлення об'єму хребтового каналу з декомпресією спинного мозку або його елементів. Одні автори пропонують проводити декомпресію лише у випадках критичного звуження хребтового каналу [7], інші є прихильниками відкритої декомпресії дурального мішка [8, 9] або лише непрямого інструментального ремодельовання хребтового каналу [10, 11]. Деякі науковці обирають методику декомпресії залежно від характеру й ступеня ушкодження тіла хребця та спінального стенозу [12]. Також є прихильники консервативного лікування, оскільки клінічні дослідження виявили можливість природного ремодельовання хребтового каналу за вибухових переломів [13, 314]. Різний підхід до вирішення питання щодо декомпресії хребтового каналу свідчить про актуальність розв'язання цієї проблеми. З іншого боку, цей запит, зазвичай, розглядають разом із питанням про необхідність проведення стабілізації та відновлення передньої опори хребта, що саме по собі є однією із методик декомпресії.

Мета: оцінити ефективність непрямої декомпресії хребтового каналу за різних морфологічних типів вибухових переломів тіл хребців на рівні грудо-поперекового переходу.

Матеріал і методи

Дизайн дослідження: проспективне, ретроспективне, обсерваційне.

Для проведення дослідження використано дані пацієнтів, які перебували на стаціонарному лікуванні в ДУ «Інститут нейрохірургії імені акад. А. П. Ромоданова НАМН України» у період з 2018 до 2023 р.

Усі хворі надали поінформовану згоду на обробку результатів лікування за дотримання конфіденційності. Дослідження схвалено комісією з етики та біоетики ДУ «Інститут нейрохірургії імені акад. А. П. Ромоданова НАМН України» (протокол № 4 від 05.09.2018 р.).

Критеріями залучення в дослідження є наявність таких даних:

- перенесене травматичне ушкодження зони ГПП, що супроводжувалось вибуховим переломом тіла одного хребця;

- результати спондилограм і комп'ютерних томограм належної якості, виконані після перенесеної травми, які дають змогу визначити тип ушкодження;

- контрольні післяопераційні комп'ютерні томограми, виконані до виписки постраждалого зі стаціонару;

- детально задокументовані в протоколі хірургічного втручання маніпуляції з непрямої декомпресії хребтового каналу;

- поінформована згода пацієнта на участь у дослідженні.

Критерії вилучення:

- зареєстровані інфекційно-запальні післяопераційні ускладнення в будь-який термін спостереження;

- повторні хірургічні втручання;

- некоректне первинне встановлення систем стабілізації;

- наявність в анамнезі травм та/або операцій на хребті до отримання травми, аналізованої в цьому дослідженні;

- верифіковане ушкодження тіл суміжних хребців чи структур заднього опорного комплексу;

- тривалість періоду від отримання травми до виконання хірургічної корекції понад 2 тиж.

Методи оцінювання клінічних даних

Базові демографічні показники: стать, вік, механізм отримання травми. На підставі даних доопераційних комп'ютерної та магнітно-резонансної томографій визначали рівень ушкодження та характер кістково-травматичних змін за класифікацією F. Magerl та співавт. (1994) [15, 16] (рис. 1).

Вибір саме цієї класифікації зумовлений тим, що схема, розроблена F. Magerl і співавт., містить деталізованіші систематизаційні категорії порівняно зі сучаснішою AOSpine Thoracolumbar Spine Injury Classification System і тому краще відповідає завданням цього дослідження [17]. Функціональний клас неврологічних розладів оцінювали зі застосуванням шкали ASIA (American Spinal Injury Association) [18].

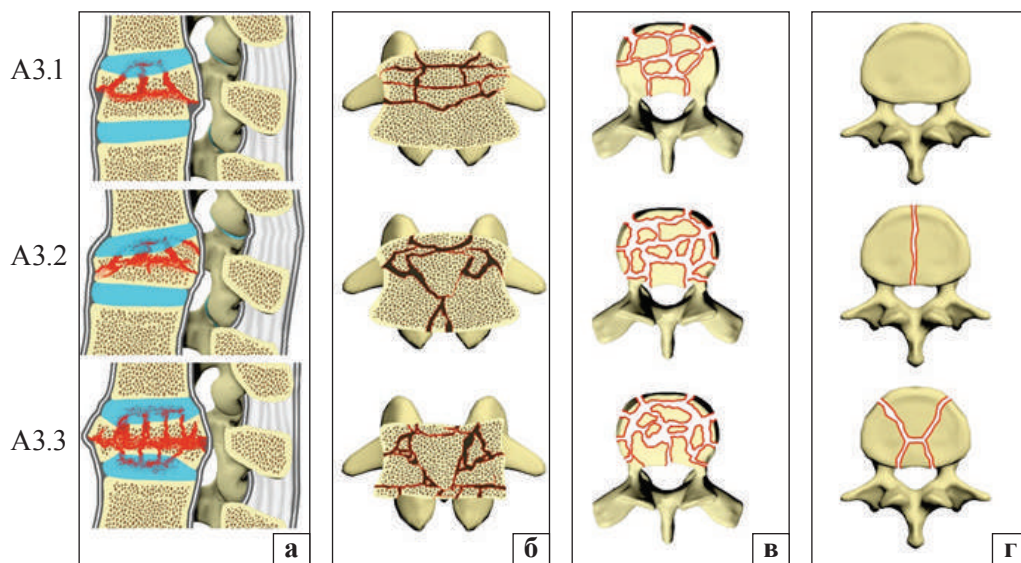


Рис. 1. Градація вибухових переломів за класифікацією F. Magerl та співавт. (схематично): а — середній сагітальний зріз; б — зріз у коронарній площині через середину тіла хребця; в — вигляд зверху; г — вигляд знизу

Як критерій стенозування хребтового каналу використовували площу. Вимірювання виконували зі застосуванням програмного комплексу RadiAnt DICOM Viewer (Medixant, Польща. Версія № 2023.1, Ліцензія № 1860F047). Ступінь стенозу розраховували за формулою:

$$\Theta_B = \frac{\frac{(S_A + S_C)}{2} - S_B}{\frac{(S_A + S_C)}{2}} \cdot 100 \%,$$

де Θ_B — ступінь стенозу на рівні ушкодженого хребця; S_B — площа хребтового каналу на рівні ушкодження; S_A і S_C — площа каналу на рівні хребців розташованих вище і нижче відповідно.

Вимірювання показника інтактних хребців виконували на рівні середини кореня дуги в площині, паралельній верхній замикальній пластинці відповідного хребця. Для компримованого — оцінювання проводили в точці найбільшої компресії в бісекторній площині, утвореній нижньою та верхньою замикальними пластинками краніального і каудального хребців відповідно. Ефективність непрямой декомпресії $\Delta\Theta$ визначали як різницю між доопераційними та післяопераційними показниками стенозу.

Статистичний аналіз

Статистичну обробку даних виконано з використанням R (версія 4.0.5., R Foundation for Statistical Computing) у середовищі розробки RStudio (версія 1.4.1106).

Результати

Під час первинної обробки історій хвороб постраждалих виявлено 59 клінічних випад-

Таблиця

Характеристика пацієнтів

Показник	Значення
Стать:	
чоловіча	42 (71,19 %)
жіноча	17 (28,81 %)
Вік (медіана, діапазон), роки	34 (95 % ДІ: 27–39 %), 18–62
Обставини отримання травми:	
дорожньо-транспортна пригода	29 (49,15 %)
падіння з висоти	18 (30,51 %)
падіння на площині	8 (13,56 %)
інше	4 (6,78 %)
Час між травмою та хірургічним втручанням (медіана, діапазон), доба	7 (95 % ДІ: 5–8 %), 2–12
Рівень ушкодження:	
Th _{ХІ}	6 (10,17 %)
Th _{ХІІ}	18 (30,51 %)
L _I	23 (38,98 %)
L _{II}	12 (20,34 %)
Тип ушкодження:	
A3.1	19 (32,2 %)
A3.2	17 (28,81 %)
A3.3	23 (38,98 %)

Примітка. ДІ — довірчий інтервал.

ків, які відповідали критеріям залучення. Коротку характеристику пацієнтів наведено в таблиці.

Аналіз комп'ютерних томограм постраждалих, отриманих у доопераційний період, виявив, що медіана показника стенозування хребтового каналу становила 43,47 % (95 % довірчий інтервал (ДІ) — 37,53–46,22 %). Під час ранжування описаних змін за ступенем тяжкості за D. Wolter

[19] Grade I (стеноз менше ніж на 1/3 від розрахункового значення) зареєстровано в 17 пацієнтів, Grade II (1/3–2/3 від розрахункового значення) — у 40, Grade III (понад 2/3) — у 2 осіб.

З'ясовано, що медіана частоти типу ушкодження A3.1 становила 36,9 % (95 % ДІ: 28,1–40,5 %); A3.2 — 46,1 % (95 % ДІ: 32,1–54,5 %); A3.3 — 47,6 % (95 % ДІ: 37,5–56,5 %). Порівняння груп виявило статистично значущі відмінності ($p = 0,0194$, критерій Краскела-Уолліса). За парного порівняння зафіксовано відмінності між типами ушкодження A3.1 та A3.3 ($p = 0,018$, критерій Вілкоксона). Аналіз розподілу за ступенями тяжкості залежно від типу травми тіла виявив, що в разі A3.1 Grade I та Grade II реєстрували з частотою 42,1 та 57,9 %, а випадків Grade III не було. За умов ушкодження A3.2 частота для Grade I, II та III становила відповідно 29,4, 64,7 і 5,9 %, за A3.3 — 17,4, 78,3 та 4,35 %.

Аналіз ступеня стенозу залежно від анатомічного рівня травмування не виявив статистично значущих відмінностей ($p = 0,684$). Отримані значення для хребців Th_{XI} і Th_{XII} становили 43,8 % (95 % ДІ: 28,6–56,1 %) і 45,6 % (95 % ДІ: 27,7–53,0 %) відповідно, для хребців L_I та L_{II} — 37,7 % (95 % ДІ: 33,3–44,8 %) і 45,8 % (95 % ДІ: 37,0–54,4 %).

Після проведених хірургічних втручань у всіх випадках зафіксовано певне зменшення ступеня стенозу, мінімальне значення $\Delta\Theta$ — 4,20 %, максимальне — 33,57 %, медіана — 20,14 % (95 % ДІ: 15,93–21,56 %). Оцінювання динаміки за типами ушкодження виявило, що за A3.1 ступінь стенозу зменшився на 20,1 % (95 % ДІ: 9,5–22,7 %), у разі A3.2 — на 15,2 % (95 % ДІ: 7,51–17,3 %), A3.3 — на 21,7 % (95 % ДІ: 20,8–26,4 %). Різниця між типами ушкодження A3.2 та A3.3 статистично значуща ($p = 0,0018$). Крім того, вартий уваги той факт, що ефективність непрямой декомпресії значною мірою залежить від вихідного ступеня стенозування ($p < 0,0001$). Так, за Grade I досягнуто розширення каналу на 7,07 % (95 % ДІ: 5,69–8,65 %), Grade II — на 21,6 % (95 % ДІ: 20,4–22,7 %), за Grade III — на 30,3 % (95 % ДІ: 27,0–33,6 %). Таким чином, для зазначених типів післяопераційні показники стенозу становили 16,3 % (95 % ДІ: 15,0–19,3 %), 25,8 % (95 % ДІ: 20,7–29,9 %) і 37,8 % (95 % ДІ: 35,9–39,6 %).

У післяопераційний період ступінь стенозу, що відповідав Grade I, зареєстрували в 48 постраждалих, Grade II — у 11. Випадків Grade III не було.

Під час аналізу ефективності декомпресії на різних рівнях травматичного ушкодження отримано такі показники: $\Delta\Theta$ за вибухових переломів на рівні Th_{XI} та Th_{XII} становила відповідно 16,5 % (95 % ДІ: 9,5–21,4 %) і 19,7 % (95 % ДІ: 8,99–21,7 %), на рівні L_I та L_{II} — 22,0 % (95 % ДІ: 18,6–26,6 %) і 19,5 % (95 % ДІ: 8,26–28,4 %), але відмінності були статистично незначущі ($p = 0,1382$).

Клінічний випадок № 1

Пацієнт В., 48 років, травма отримана в дорожньо-транспортній пригоді. Під час первинної госпіталізації в лікувально-профілактичний заклад зареєстровано неврологічний дефіцит, що відповідав ASIA C. Проведення спіральної комп'ютерної томографії (СКТ) дало змогу верифікувати вибуховий перелом хребця Th_{XII} типу A3.2. На тлі терапії спостерігався певний регрес неврологічних порушень. Через 9 днів після травми пацієнта переведено для виконання хірургічного втручання в ДУ «Інститут нейрохірургії ім. акад. А. П. Ромоданова НАМН України». Діагностовано неврологічну симптоматику, яка відповідала ASIA D. Під час аналізу томограм отримано такі розрахункові показники: $S_{Th_{XI}} = 2,1 \text{ см}^2$, $S_{Th_{XII}} = 1,284 \text{ см}^2$, $S_{L_I} = 3,16 \text{ см}^2$ (рис. 2). Відповідно ступінь стенозу становив $\Theta_{Th_{XII}} = 51,179 \%$.

З огляду на позитивну неврологічну динаміку прийнято рішення про виконання непрямой декомпресії хребтового каналу під час стабілізуючого хірургічного втручання. На 11-й день після отримання травми проведено транскутанне встановлення транспедикулярної системи фіксації з дозованою distraкцією ушкодженого хребетно-рухового сегмента. Комп'ютерні томограми, отримані через 2 дні після стабілізації, виявили зменшення ступеня стенозування: $S_{Th_{XII}} = 2,1 \text{ см}^2$, відповідно $\Theta_{Th_{XII}} = 25,894 \%$, $\Delta\Theta_{Th_{XII}} = 25,285 \%$ (рис. 3).

Клінічний випадок № 2

Пацієнтка С., 23 роки. Травма під час падіння з висоти близько 3 м. Госпіталізована в лікувально-профілактичний заклад за місцем проживання зі скаргами на біль у попереку. Оцінювання неврологічного статусу переконливих порушень не виявило. На оглядових рентгенограмах хребта верифіковано компресійний перелом хребця Th_{XII} (рис. 4, д). Після виконання СКТ характер ушкодження уточнено: вибуховий перелом типу A3.1 (рис. 4, а, б). Для виконання хірургічної корекції пацієнтку переведено в ДУ «Інститут нейрохірургії ім. акад. А. П. Ромоданова НАМН України». Неврологічний статус відповідав ASIA E.

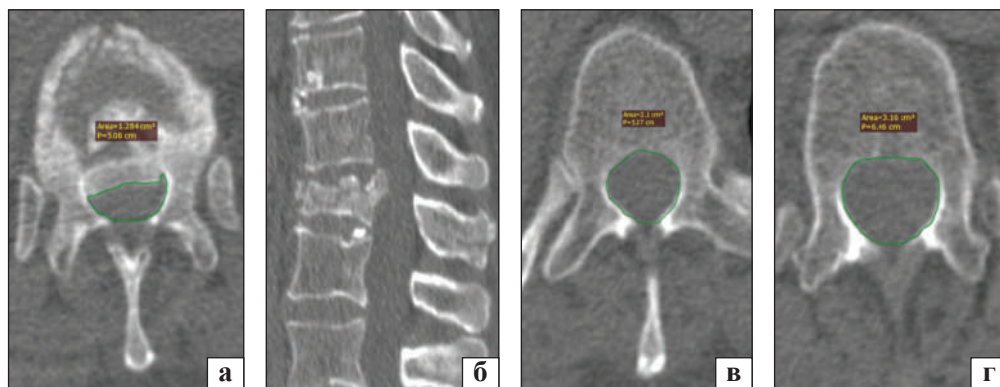


Рис. 2. СКТ пацієнта В. до виконання хірургічної корекції: а — аксіальний зріз на рівні середини кореня дуги хребця Th_{XII}; б — хребця Th_{XI}; в — хребця L_I; г — серединна сагітальна реконструкція

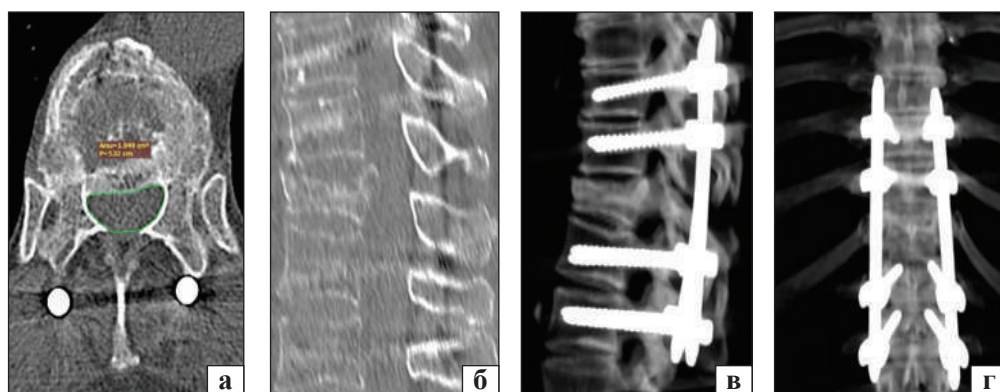


Рис. 3. СКТ пацієнта В., виконано на 2-й день післяопераційного періоду: а — аксіальний зріз на рівні середини кореня дуги хребця Th_{XII}; б — серединна сагітальна реконструкція. Оглядова спондилографія ділянки ГПП у бічній (в) та передньо-задній (г) проєкціях

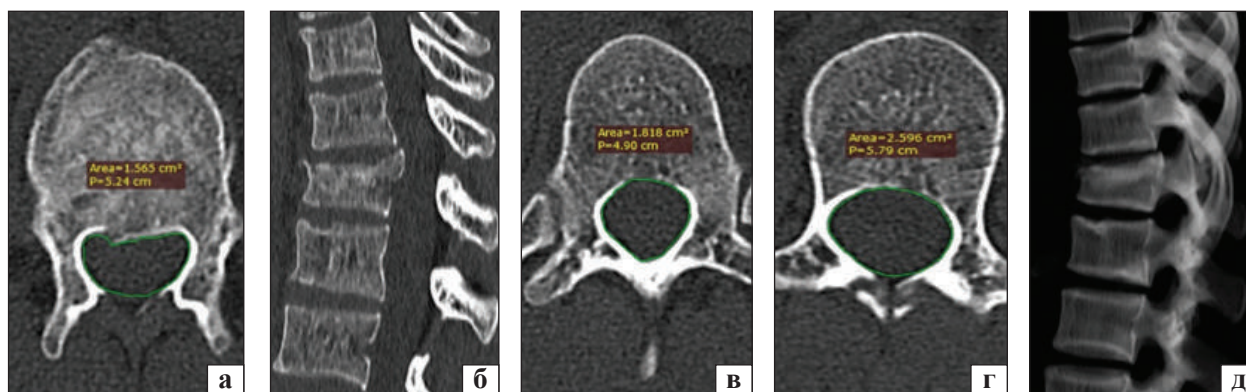


Рис. 4. Результати доопераційних обстежень пацієнтки С. СКТ: а — аксіальний зріз на рівні середини кореня дуги хребця Th_{XII}; б — хребця Th_{XI}; в — хребця L_I; г — серединна сагітальна реконструкція; д — спондилографія в бічній проєкції

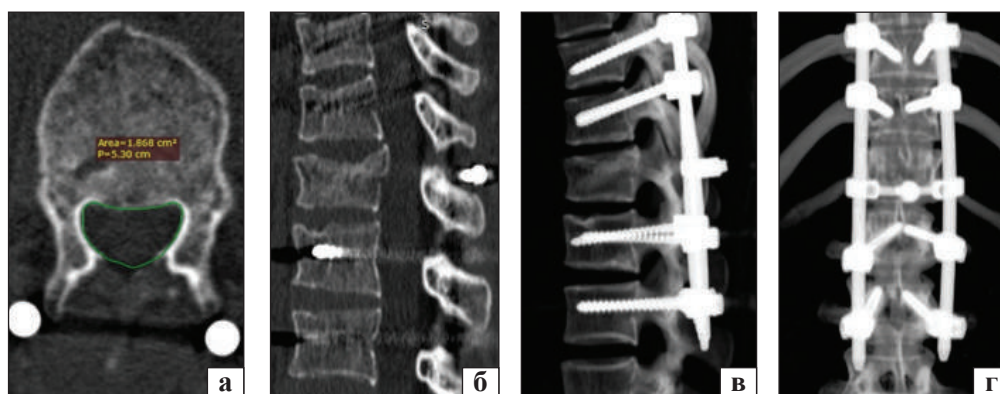


Рис. 5. СКТ пацієнтки С. на 3-й день післяопераційного періоду: а — аксіальний зріз на рівні середини кореня дуги хребця Th_{XII}; б — серединна сагітальна реконструкція. 3D-реконструкція у бічній (в) та передньо-задній (г) проєкціях

Мали місце виразні болі (до 7 балів за цифровою рейтинговою шкалою) у ділянці ГПП [20]. Ступінь стенозування хребтового каналу відповідав Grade I: $\Theta_{\text{Th}_{\text{XII}}} = 29,089\%$ ($S_{\text{Th}_{\text{XI}}} = 1,818 \text{ см}^2$, $S_{\text{Th}_{\text{XII}}} = 1,565 \text{ см}^2$, $S_{L_1} = 2,596 \text{ см}^2$).

З огляду на характер ушкодження, виразні болі та необхідність швидкої реабілітації, пацієнтці виконано малоінвазивну транспедикулярну стабілізацію з додатковим установленням поперечної стяжки на рівні травмованого хребця (у $\text{Th}_{\text{XI}}\text{--}\text{Th}_{\text{XII}}$ -міжкостистому проміжку). У результаті реклінації та дистракції досягнуто корекції осі хребта на рівні травми, відновлення висоти передніх відділів компресованого тіла хребця (рис. 5, в) та зменшення ступеня стенозування хребтового каналу до 15,36 %, $\Delta\Theta_{\text{Th}_{\text{XII}}}$ становила 13,729 %. Пацієнтка вертикалізована наступного дня після хірургічного втручання. На момент виписки зі стаціонару больовий синдром регресував до 3 балів. Неврологічних порушень на всіх етапах лікування не зареєстровано.

Аналіз даних дав змогу зробити такі висновки:

- ушкодження типу А3.1 супроводжуються меншим ступенем стенозування хребтового каналу порівняно з типами А3.2 та А3.3;
- ступінь травматичного стенозування не залежить від анатомічного рівня травмування;
- транспедикулярна стабілізація вибухових переломів із реклінаційно-дистракційним маневром у всіх випадках сприяє зменшенню стенозу, але кількісний показник цієї зміни значно варіює;
- ефективність непрямой декомпресії залежить від типу травми. Вона найменш ефективна за типу А3.2;
- зменшення ступеня стенозу хребтового каналу за непрямой декомпресії значною мірою визначається початковими показниками звуження. Найефективніше — за значних показників стенозування.

Обговорення

Згідно з літературними джерелами, існує багато суперечливих думок щодо лікування вибухових переломів із явищами спінального стенозу. У 2006 р. опубліковано дослідження Spine Trauma Study Group, в яких взяли участь 22 провідні хірурги з 20 центрів травм із 7 європейських країн [21]. Результати демонстрували різні підходи до лікування, що зумовлювало потребу проведення додаткових досліджень для розробки ефективніших методик терапії.

Через 15 років, у 2021 р., опубліковано рекомендації WFNS Spine Committee. Незважаючи на

значний накопичений клінічний матеріал і нові методики аналізу даних, не запропоновано критерії вибору певного способу втручання як найефективнішого [22]. Це свідчить про збереження невизначеності щодо вибору оптимальної тактики лікування.

Крім того, велика кількість публікацій в останнє десятиліття, присвячених вибуховим переломам ГПП, вносить дисонанс у цілісне сприйняття проблеми, більше ніж додає ясності [23–25]. Неоднорідність результатів і різна методологія досліджень ускладнюють формування єдиного стандарту лікування, що зумовлює необхідність проведення комплексних досліджень і розробки узгоджених рекомендацій.

Ставлення до спінального стенозу неоднозначне. Хоча всі автори погоджуються, що кореляція між ступенями стенозу хребтового каналу та неврологічних розладів відсутня, але зазначається, що зі звуженням хребтового каналу понад 50 % неврологічні вияви спостерігають частіше [26–28]. Ступінь стенозу хребтового каналу за вибухових переломів у грудно-поперековому та поперековому відділах хребта дуже варіабельна величина — від декількох відсотків до $\geq 90\%$, хоча середня його число становить 35–55 % [29]. Під час визначення ступеня стенозу хребтового каналу зазначено, що в низці випадків середньосагітальний розмір не відображує реальне звуження каналу хребта. Така ситуація спостерігається у випадках косо розташування в каналі одного великого фрагмента або в разі значного зміщення в нього одного з бісегментарних фрагментів. Цей факт зумовив вибір нами показника площі, як найінформативнішого зі загальнодоступних способів вимірювання [11, 30]. Вплив симетричності компресії на неврологічну картину та результати лікування залишається не висвітленим у сучасних публікаціях.

Можливість спонтанного ремоделювання хребтового каналу без будь-яких втручань не заперечується. Цей феномен автори використовують як аргумент для вибору виду лікування. Одні науковці розглядають можливість саморемоделювання як аргумент проти будь-якої хірургічної методики лікування [30], інші рекомендують уникати внутрішньоканального втручання та намагатися ремоделювати транспедикулярною фіксацією [11, 29]. Значного поширення набула методика циркулярної декомпресії зі заднього, переднього або комбінованого доступів [31–33].

Під час вибору тактики хірургічного лікування важливе значення має критичне звуження хребтового каналу. Р. А. Rasmussen критичною

площею спінального каналу на рівні L_1 вважає 1 см^2 (стеноз $\approx 67 \%$) [34]. Усі пацієнти з такою площею хребтового каналу були з параплегією. Т. Hashimoto та співавт. показали, що стеноз хребтового каналу на рівні $\text{Th}_{\text{XI}}\text{--Th}_{\text{XII}} > 35 \%$ зазвичай призводить до неврологічних порушень, для L_1 цей показник становить $> 45 \%$, а L_{II} — $> 55 \%$ [35]. Нині багато авторів використовують цю концепцію для визначення показань або протипоказань до оперативного лікування.

Існують різні показники щодо можливості лігаментотаксису в ремоделюванні хребтового каналу залежно від типу вибухового перелому та характеру зміщення фрагментів. W. P. Shuman із досвіду лікування 12 хворих виявив, що у разі перелому типу A3.3 у всіх пацієнтів після операції спостерігалось майже повне відновлення хребтового каналу, але під час A3.2 — менше ніж у половини [36]. Ці дані певною мірою узгоджуються з отриманими результатами. Крім того, нами виявлено, що випинання в хребтовий канал нижньозаднього фрагмента тіла хребця значно слабше реагує на лігаментотаксис порівняно з більшою частим краніальним ушкодженням.

Водночас, існують публікації щодо різної ефективності непрямой декомпресії залежно від рівня ушкодження. Так, W. Schlickewei та співавт. демонструють зменшення результативності лігаментотаксису нижче за рівень хребця L_{III} , що пояснюється проградієнтним краніокаудальним зниженням механічної міцності задньої поздовжньої зв'язки [26]. У той же час автори зазначають, що загалом ефективність у разі ушкодження на рівні хребців L_1 і L_{II} вище, ніж за травми на рівні хребців Th_{XI} і Th_{XII} . Дані нашого дослідження певною мірою підтверджують цю думку, але різниця не досягає рівня статистичної значущості.

В останнє десятиліття методика непрямой декомпресії хребтового каналу в разі травматичного стенозу набуває актуальності. Очевидні переваги, такі як зменшення тривалості хірургічного втручання, об'єму крововтрати та ризику інфікування, мінімізація травм м'яких тканин, максимальне збереження кісткових структур заднього опорного комплексу та запобігання рубцевоспайкового процесу в епідуральному просторі, зумовили широке впровадження методики в клінічну практику.

Також слід відзначити її економічну доцільність: малоінвазивні втручання в більшості випадків дають змогу досягти непрямой декомпресії. Незважаючи на вищу вартість систем стабілізації, перкутанна установка має переваги, зокре-

ма зменшення медикаментозного забезпечення в інтраопераційний та післяопераційний періоди, а також загальної тривалості перебування пацієнта в стаціонарі [37, 38]. Ці чинники призводять до того, що низка дослідників допускає застосування методики непрямой декомпресії навіть за грубих неврологічних порушень [39]. В Україні нині такий підхід не регламентований, що може мати певні юридичні наслідки в разі незадоволеності пацієнта обсягом регресу неврологічних розладів. Відповідно, проблема є актуальною та потребує подальшого всебічного вивчення.

Викладений у цій публікації матеріал не дає відповіді на всі запитання клініциста. Фактично отримані нами дані є своєрідним скринінгом, який виявив перспективність методу та намітив напрями для подальших досліджень.

Оскільки під час виконання корекції хірург не має можливості безпосередньо візуально оцінити ступінь регресу компресії, а інтраопераційні спондилограми мають обмежену інформативність, доопераційний аналіз впливу низки чинників, таких як: давність травми, ступінь кіфотичної ангуляції травмованого сегмента, стать і вік постраждалого, стан кісткової тканини (наявність остеопенічних виявів), має важливе значення.

Розробка інструмента прогнозування ефективності непрямой декомпресії з урахуванням індивідуальних особливостей постраждалого та патоморфології травмованого хребтно-рухового сегмента дасть змогу значно оптимізувати надання допомоги цій групі пацієнтів.

Висновки

Закрите ремоделювання хребтового каналу транспедикулярною фіксацією з ефектом лігаментотаксису є дієвим методом корекції травматичного стенозу хребтового каналу в ділянці ГПП. Ефективність методики визначається багатьма чинниками (тип вибухового перелому, вихідний ступінь стенозування, рівень ушкодження тощо). Подальше вивчення предикторів результативності зазначеного методу доцільне для розробки прогностичного інструмента, який допоможе оптимізувати лікування та поліпшити клінічні результати.

Конфлікт інтересів. Автори декларують відсутність конфлікту інтересів.

Список літератури

1. Ovalle, F. A., Ríos, E. C., & Balbuena, F. R. (2014). Incidence and functional evolution of traumatic injuries of the spine. *Coluna/Columna*, 13(3), 223–227. <https://doi.org/10.1590/s1808-1851201413030r106>

2. Li, B., Sun, C., Zhao, C., Yao, X., Zhang, Y., Duan, H., Hao, J., Guo, X., Fan, B., Ning, G., & Feng, S. (2018). Epidemiological profile of thoracolumbar fracture (TLF) over a period of 10 years in Tianjin, China. *The Journal of Spinal Cord Medicine*, 42(2), 178–183. <https://doi.org/10.1080/10790268.2018.1455018>
3. Jaiswal, N. K., Kumar, V., Puvanesarajah, V., Dagar, A., Prakash, M., Dhillon, M., & Dhatt, S. S. (2020). Necessity of direct decompression for thoracolumbar Junction burst fractures with neurological compromise. *World Neurosurgery*, 142, e413–e419. <https://doi.org/10.1016/j.wneu.2020.07.069>
4. Dandurand, C., Oner, C. F., Hazenbiller, O., Bransford, R. J., Schnake, K., Vaccaro, A. R., Benneker, L. M., Vialle, E., Schroeder, G. D., Rajasekaran, S., El Skarkawi, M., Kanna, R. M., Aly, M., Holas, M., Canseco, J. A., Muijs, S., Popescu, E. C., Tee, J. W., Camino Willhuber, G., ... Dvorak, M. F. (2024). Understanding decision making as it influences treatment in thoracolumbar burst fractures without neurological deficit: Conceptual framework and methodology. *Global Spine Journal*, 14(1_suppl), 8S–16S. <https://doi.org/10.1177/21925682231210183>
5. Montes Aguilar, O. J., Alaniz Sida, K. K., Dufool Olvera, M., Ladewig Bernaldez, G. I., Oropeza Oropeza, E., Gomez Flores, G., Perez Rios, J. J., Miguel Zambrano, A., Ochoa González, M. V., & Tirado Ornelas, H. A. (2022). Spinal canal invasion as a predictor of neurological deficit in traumatic vertebral burst fractures. *Surgical Neurology International*, 13, 428. https://doi.org/10.25259/sni_564_2022
6. Goulet, J., Richard Denis, A., Petit, Y., Diotalevi, L., & Mac Thiong, J. (2020). Morphological features of thoracolumbar burst fractures associated with neurological outcome in thoracolumbar traumatic spinal cord injury. *European Spine Journal*, 29(10), 2505–2512. <https://doi.org/10.1007/s00586-020-06420-9>
7. Shin, S., Lee, S., Kim, J., Jung, J., Lee, S., Lee, G., Ju Moon, B., & Lee, J. (2020). Thoracolumbar burst fractures in patients with neurological deficit: Anterior approach versus posterior percutaneous fixation with laminotomy. *Journal of Clinical Neuroscience*, 75, 11–18. <https://doi.org/10.1016/j.jocn.2020.03.0468>
8. Vaccaro, A. R., Zeiller, S. C., Hulbert, R. J., Anderson, P. A., Harris, M., Hedlund, R., Harrop, J., Dvorak, M., Wood, K., Fehlings, M. G., Fisher, C., Lehman, R. A., Jr., Anderson, D. G., Bono, C. M., Kuklo, T., & Oner, F. C. (2005). The thoracolumbar injury severity score: a proposed treatment algorithm. *J Spinal Disord Tech*, 18(3), 209–215. <https://doi.org/10.1097/01.bsd.0000164608.63526.56>
9. Kepler, C. K., Vaccaro, A. R., Schroeder, G. D., Koerner, J. D., Vialle, L. R., Aarabi, B., Rajasekaran, S., Bellabarba, C., Chapman, J. R., Kandziora, F., Schnake, K. J., Dvorak, M. F., Reinhold, M., & Oner, F. C. (2015). The thoracolumbar AOSpine injury score. *Global Spine Journal*, 6(4), 329–334. <https://doi.org/10.1055/s-0035-1563610>
10. Muller, U., Berlemann, U., Sledge, J., & Schwarzenbach, O. (1999). Treatment of thoracolumbar burst fractures without neurologic deficit by indirect reduction and posterior instrumentation: Bisegmental stabilization with monosegmental fusion. *European Spine Journal*, 8(4), 284–289. <https://doi.org/10.1007/s005860050175>
11. Yoshihara H. (2017). Indirect decompression in spinal surgery. *Journal of Clinical Neuroscience*, 44, 63–68. <https://doi.org/10.1016/j.jocn.2017.06.061>
12. Verheyden, A. P., Spiegl, U. J., Ekkerlein, H., Gercek, E., Hauck, S., Josten, C., Kandziora, F., Katscher, S., Kobbe, P., Knop, C., Lehmann, W., Meffert, R. H., Müller, C. W., Partenheimer, A., Schinkel, C., Schleicher, P., Scholz, M., Ulrich, C., & Hoelzl, A. (2018). Treatment of fractures of the thoracolumbar spine: Recommendations of the spine section of the German society for orthopaedics and trauma (DGOU). *Global Spine Journal*, 8(2_suppl), 34S–45S. <https://doi.org/10.1177/2192568218771668>
13. Yi, L., Jingping, B., Gele, J., Wu, T., & Baoleri, X. (2006). Operative versus non-operative treatment for thoracolumbar burst fractures without neurological deficit. *Cochrane Database of Systematic Reviews*. <https://doi.org/10.1002/14651858.cd005079.pub2>
14. Chou, T., Tsuang, F., Hsu, Y., & Chai, C. L. (2023). Surgical versus non-surgical treatment for thoracolumbar burst fractures without neurological deficit: A systematic review and meta-analysis. *Global Spine Journal*, 14(2), 740–749. <https://doi.org/10.1177/21925682231181875>
15. Magerl, F., Aebi, M., Gertzbein, S. D., Harms, J., & Nazarian, S. (1994). A comprehensive classification of thoracic and lumbar injuries. *European Spine Journal*, 3(4), 184–201. <https://doi.org/10.1007/bf02221591>
16. Nekhlopochny, O. S., Cheshuk, Y. V., & Vorodi, M. V. (2022). Traumatic injuries of the thoracolumbar junction. Classification by Friedrich P. Magerl et al. *Trauma*, 23(3), 4–22. <https://doi.org/10.22141/1608-1706.3.23.2022.895>
17. Vaccaro, A. R., Oner, C., Kepler, C. K., Dvorak, M., Schnake, K., Bellabarba, C., Reinhold, M., Aarabi, B., Kandziora, F., Chapman, J., Shanmuganathan, R., Fehlings, M., & Vialle, L. (2013). AOSpine thoracolumbar spine injury classification system. *Spine*, 38(23), 2028–2037. <https://doi.org/10.1097/brs.0b013e3182a8a381>
18. Rupp, R., Biering Sørensen, F., Burns, S. P., Graves, D. E., Guest, J., Jones, L., Read, M. S., Rodriguez, G. M., Schuld, C., Tansey MD, K. E., Walden, K., & Kirshblum, S. (2021). International standards for neurological classification of spinal cord injury. *Topics in Spinal Cord Injury Rehabilitation*, 27(2), 1–22. <https://doi.org/10.46292/sci2702-1>
19. Wolter, D. (1988). Klassifikation und Prognose von Wirbelsäulenverletzungen. *Verhandlungen der Deutschen Gesellschaft für Chirurgie*, 237–243. https://doi.org/10.1007/978-3-642-48161-1_51
20. Dijkers, M. (2010). Comparing quantification of pain severity by verbal rating and numeric rating scales. *J Spinal Cord Med*, 33(3), 232–242. <https://doi.org/10.1080/10790268.2010.11689700>
21. Vaccaro, A. R., Lim, M. R., Hurlbert, R. J., Lehman, R. A., Harrop, J., Fisher, D. C., Dvorak, M., Anderson, D. G., Zeiller, S. C., Lee, J. Y., Fehlings, M. G., & Öner, F. C. (2006). Surgical decision making for unstable thoracolumbar spine injuries. *Journal of Spinal Disorders & Techniques*, 19(1), 1–10. <https://doi.org/10.1097/01.bsd.0000180080.59559.45>
22. Sharif, S., Shaikh, Y., Yaman, O., & Zileli, M. (2021). Surgical techniques for thoracolumbar spine fractures: WFNS spine committee recommendations. *Neurospine*, 18(4), 667–680. <https://doi.org/10.14245/ns.2142206.253>
23. Diniz, J. M., & Botelho, R. V. (2017). Is fusion necessary for thoracolumbar burst fracture treated with spinal fixation? A systematic review and meta-analysis. *Journal of Neurosurgery: Spine*, 27(5), 584–592. <https://doi.org/10.3171/2017.1.spine161014>
24. Lan, T., Chen, Y., Hu, S., Li, A., & Yang, X. (2017). Is fusion superior to non-fusion for the treatment of thoracolumbar burst fracture? A systematic review and meta-analysis. *Journal of Orthopaedic Science*, 22(5), 828–833. <https://doi.org/10.1016/j.jos.2017.05.014>
25. Abudou, M., Chen, X., Kong, X., & Wu, T. (2013). Surgical versus non-surgical treatment for thoracolumbar burst fractures without neurological deficit. *Cochrane Database of Systematic Reviews*. <https://doi.org/10.1002/14651858.cd005079.pub3>
26. Kuner, E. H., Schlickewei, W., Kuner, A., & Hauser, U. (1997). Restoration of the spinal canal by the internal fixator and remodeling. *European Spine Journal*, 6(6), 417–422. <https://doi.org/10.1007/bf01834072>
27. Diotalevi, L., Bailly, N., Wagnac, E., Mac Thiong, J., Goulet, J., & Petit, Y. (2020). Dynamics of spinal cord compression with different patterns of thoracolumbar burst fractures: Numerical simulations using finite element modelling. *Clinical*

- Biomechanics*, 72, 186–194. <https://doi.org/10.1016/j.clinbiomech.2019.12.023>
28. Tang, P., Long, A., Shi, T., Zhang, L., & Zhang, L. (2016). Analysis of the independent risk factors of neurologic deficit after thoracolumbar burst fracture. *Journal of Orthopaedic Surgery and Research*, 11(1). <https://doi.org/10.1186/s13018-016-0448-0>
 29. Leferink, V., Nijboer, J., Zimmerman, K., Veldhuis, E., Ten Vergert, E., & Ten Duis, H. (2003). Burst fractures of the thoracolumbar spine: Changes of the spinal canal during operative treatment and follow-up. *European Spine Journal*, 12(3), 255–260. <https://doi.org/10.1007/s00586-002-0499-2>
 30. Dai L. Y. (2001). Remodeling of the spinal canal after thoracolumbar burst fractures. *Clin Orthop Relat Res*(382), 119–123. <https://doi.org/10.1097/00003086-200101000-00018>
 31. Zhu, Q., Shi, F., Cai, W., Bai, J., Fan, J., & Yang, H. (2015). Comparison of anterior versus posterior approach in the treatment of thoracolumbar fractures: A systematic review. *International Surgery*, 100(6), 1124–1133. <https://doi.org/10.9738/intsurg-d-14-00135.1>
 32. Vicenty, J. C., Saavedra, F. M., Vigo, J. A., & Pastrana, E. A. (2018). Circumferential Stabilization of the Thoracolumbar Junction Via Posterior-Only Approach for the Management of Burst Fractures. *Puerto Rico health sciences journal*, 37(4), 224–229.
 33. Ren, E. H., Deng, Y. J., Xie, Q. Q., Li, W. Z., Shi, W. D., Ma, J. L., Wang, J., & Kang, X. W. (2019). Anterior versus posterior decompression for the treatment of thoracolumbar fractures with spinal cord injury: a Meta-analysis. *Zhongguo Gu Shang*, 32(3), 269–277. <https://doi.org/10.3969/j.issn.1003-0034.2019.03.015>
 34. Rasmussen, P. A., Rabin, M. H., Mann, D. C., Perl, J. R., Lorenz, M. A., & Vrbos, L. A. (1994). Reduced transverse spinal area secondary to burst fractures: Is there a relationship to Neurologic injury? *Journal of Neurotrauma*, 11(6), 711–720. <https://doi.org/10.1089/neu.1994.11.711>
 35. Hashimoto, T., Kaneda, K., & Abumi, K. (1988). Relationship between traumatic spinal canal stenosis and Neurologic deficits in thoracolumbar burst fractures. *Spine*, 13(11), 1268–1272. <https://doi.org/10.1097/00007632-198811000-00011>
 36. Shuman, W., Rogers, J., Sickler, M., Hanson, J., Crutcher, J., King, H., & Mack, L. (1985). Thoracolumbar burst fractures: CT dimensions of the spinal canal relative to postsurgical improvement. *American Journal of Roentgenology*, 145(2), 337–341. <https://doi.org/10.2214/ajr.145.2.337>
 37. Lu, J., Chen, Y., Hu, M., & Sun, C. (2022). Systematic review and meta-analysis of the effect of using percutaneous pedicle screw internal fixation for thoracolumbar fractures. *Annals of Palliative Medicine*, 11(1), 250–259. <https://doi.org/10.21037/apm-21-3736>
 38. Walker, C. T., Xu, D. S., Godzik, J., Turner, J. D., Uribe, J. S., & Smith, W. D. (2018). Minimally invasive surgery for thoracolumbar spinal trauma. *Annals of Translational Medicine*, 6(6), 102–102. <https://doi.org/10.21037/atm.2018.02.10>
 39. Aono, H., Tobimatsu, H., Ariga, K., Kuroda, M., Nagamoto, Y., Takenaka, S., Furuya, M., & Iwasaki, M. (2016). Surgical outcomes of temporary short-segment instrumentation without augmentation for thoracolumbar burst fractures. *Injury*, 47(6), 1337–1344. <https://doi.org/10.1016/j.injury.2016.03.003>

Стаття надійшла до редакції 01.07.2024

ANALYSIS OF THE EFFECTIVENESS OF INDIRECT SPINAL CANAL DECOMPRESSION IN THE TREATMENT OF BURST FRACTURES AT THE THORACOLUMBAR JUNCTION

O. S. Nekhlopochny, V. V. Verbov, I. V. Cheshuk, M. V. Vorodi

Romodanov Neurosurgery Institute, Kyiv, Ukraine

✉ Oleksii Nekhlopochny, MD, PhD: AlexeyNS@gmail.com

✉ Vadim Verbov, MD, PhD: v.verbov@gmail.com

✉ Ievgen Cheshuk, MD: evcheshuk@gmail.com

✉ Milan Vorodi, MD: milanfanmj@gmail.com