

УДК 616.717.4-001.5-06:616.71-007.23]-089:615.462-032.3(045)

DOI: <http://dx.doi.org/10.15674/0030-59872019426-36>

Результаты клинической апробации имплантатов из полилактида при остеосинтезе переломов проксимального отдела плечевой кости у пациентов с остеопорозом

Н. А. Корж¹, В. Б. Макаров², А. В. Танькут¹, О. А. Подгайская¹

¹ ГУ «Институт патологии позвоночника и суставов им. проф. М. И. Ситенко НАМН Украины», Харьков

² ГУ «Специализированная многопрофильная больница № 1 МЗ Украины», Днепр

Proximal humerus fractures (AO/OTA 11) occur in 5–6 % of the trauma structure and most often are in people older than 50 years. There is no currently existing universally accepted approach to the treatment of proximal humerus fractures with osteoporosis. Objective: to analyze the results of surgical treatment of patients with multifragments proximal humerus fractures and osteoporosis using PHILOS type plate and polylactide implants. Methods: 38 women with osteoporosis were made surgeries with PHILOS and polylactide implants; their age was from 54 to 78 years, at the period 2015–2019. 32 patients had three-fragment proximal humerus fracture by Neer (AO/OTA 11-B), 6 — four-fragment (AO/OTA 11-C). The results were evaluated by Constant-Murley Shoulder Score in 3, 6, 12 and 24 months after surgery. Results: there was fracture healing in all patients. We did not observe any avascular head necrosis. The average score by Constant-Murley Shoulder Score after 3, 6, 12 and 24 months after surgery was equal to 78.2; 82.1; 87.2 and 87.2 points, respectively. One patient had a perforation by screw; two patients had a superficial infection that was eliminated with antibacterial therapy. There was a secondary displacement of small tubercle of the humeral head up to 8–10 mm in one patient after 3 months without any harm to shoulder joint function. Conclusions. PHILOS plates with reinforcement of polylactide implants allowed to achieve 89.5 % positive results in the period from 6 to 24 months after the surgery in patients with multifragments proximal humerus fractures and osteoporosis. There is low level of complications comparing with other available methods (mean score for Constant-Murley Shoulder Score 87.2). Key words: multifragments proximal humerus fracture, PHILOS plate, polylactide implant, osteoporosis.

Переломи проксимального відділу плечової кістки (AO/OTA 11) складають 5–6 % у структурі травм опорно-рухової системи та найчастіше трапляються в людей старших за 50 років. Нині не існує загально визнаного підходу до лікування переломів проксимального відділу плечової кістки на фоні остеопорозу. Мета: проаналізувати результати хірургічного лікування пацієнтів із багатофрагментарними переломами проксимального відділу плечової кістки й остеопорозом із використанням пластини типу PHILOS та імплантатів із полілактиду. Методи: упродовж 2015–2019 рр. із використанням накісткової пластини типу PHILOS та імплантатів із полілактиду виконано хірургічні втручання у 38 жінок з остеопорозом віком від 54 до 78 років. У 32 пацієнток виявлено трифрагментарний перелом за Neer (AO/OTA 11-B), у 6 — чотирифрагментарний (AO/OTA 11-C). Результати оцінювали за Constant-Murley Shoulder Score через 3, 6, 12 та 24 міс. після хірургічного втручання. Результати: у всіх хворих досягнуто консолідації фрагментів, у жодного з них не діагностовано аваскулярного некрозу головки плечової кістки. Середній показник за Constant-Murley Shoulder Score через 3, 6, 12 і 24 міс. після хірургічного втручання дорівнював 78,2; 82,1; 87,2 та 87,2 бала відповідно. В однієї пацієнтки відбулася перфорація гвинтом, у двох розвилася поверхнева інфекція, яку усунуто шляхом використання антибактеріальної терапії. В однієї хворої через 3 міс. виникло вторинне зміщення малого горбка до 8–10 мм. Висновки: використання пластин PHILOS із додатковим армуванням імплантатами з полілактиду дало змогу отримати у 89,5 % пацієнток з остеопорозом позитивні результати в строки від 6 до 24 міс. після операції. Доведено низький рівень ускладнень порівняно з наявними методами (середній бал за Constant-Murley Shoulder Score 87,2). Ключові слова: перелом проксимального відділу плечової кістки, пластини з кутовою стабільністю PHILOS, імплантат із полілактиду, остеопороз.

Ключевые слова: перелом проксимального отдела плечевой кости, пластины с угловой стабильностью PHILOS, имплантат из полилактида, остеопороз

Введение

Переломы проксимального отдела плечевой кости (ППОПК) (по АО/ОТА 11) [1] наиболее часто встречаются у людей в возрасте старше 50 лет и занимают третье место после переломов проксимального отдела бедренной и дистального отдела лучевой костей [2–3]. Чаще всего данный вид повреждений возникает вследствие низкоэнергетической травмы на фоне остеопороза [4]. Например, в США количество ППОПК неуклонно растет последние 30 лет [4, 5] и составляет 5–6 % в структуре травм опорно-двигательной системы [6–9]. В большинстве случаев пациентам с двухфрагментарными переломами со смещением отломков до 2–3 мм и под углом до 5°–10° проводят консервативное лечение [10–13]. Хирургическое вмешательство выполняют в случае ППОПК со смещением более 3 мм и под углом более 5°–10° при отсутствии у пациента соматических противопоказаний [14–16]. В настоящее время не существует общепризнанного единого подхода для лечения ППОПК на фоне остеопороза. Показано, что функциональные результаты после открытой репозиции и внутренней фиксации (ОРВФ) ППОПК лучше, чем после первичной гемиартропластики или реверсивного тотального эндопротезирования плечевого сустава [17–18]. Одновременно с этим отмечен высокий уровень повторных вмешательств после ОРВФ вследствие отсутствия консолидации, развития аваскулярного некроза головки плечевой кости, миграции винтов, перфорации винтами фрагментов головки и нестабильности металлоконструкции [19–21]. Среди возможных решений данной проблемы при применении ОРВФ рассматривается использование костных кортикально-губчатых ауто- и аллотрасплантатов из подвздошной кости, кортикальных — из малоберцовой, а в последнее время все чаще используют костный цемент [22–27].

Для хирургического лечения метафизарных и метадиафизарных переломов плечевой кости предложены углеродные композитные имплантаты на основе полиакрилонитрила и вискозы [28–30]. Доказано, что механические свойства этого углеродного композитного материала близки к костной ткани. Разработанный А. А. Тяжеловым и соавт. [28] комбинированный метод остеосинтеза предусматривает возможность использования как металлических, так и углеродных имплантатов, что способствует повышению надежности фиксации без значительного увеличения жесткости системы «кость – имплантат».

У каждого из известных методов усиления жесткости фиксации при остеосинтезе ППОПК у пациентов с остеопорозом существуют свои преимущества и недостатки. Прогресс в синтезе новых биополимеров с появлением трехмерной печати позволил рассматривать их в качестве альтернативных имплантатов для замещения дефектов спонгиозной кости. Как показали наши экспериментальные исследования [31, 32], одним из перспективных материалов для предупреждения повышения жесткости фрагментов головки плечевой кости и перфорации их винтами являются имплантаты из полилактида.

Цель работы: проанализировать результаты хирургического лечения пациентов с переломами проксимального отдела плечевой кости и остеопорозом при использовании пластины типа PHILOS и имплантатов из полилактида.

Материал и методы

В период 2015–2019 гг. с использованием на костной пластины типа PHILOS и имплантатов из полилактида (рис. 1) выполнены хирургические вмешательства у 38 женщин с остеопорозом в возрасте от 54 до 78 лет. У 32 из них наблюдали трехфрагментарный перелом по классификации Neer (АО/ОТА 11-B), у 6 — четырехфрагментарный (АО/ОТА 11-C). Результаты лечения оценивали по системе Constant-Murley Shoulder Score через 3, 6, 12 и 24 мес. после хирургического вмешательства [30].

Учитывая, что большинство пациентов не имели возможности выполнить спиральную компьютерную томографию (СКТ) или двухэнергетическую рентгеновскую абсорбциометрию с определением плотности костной ткани, степень выраженности остеопороза оценивали по рентгенограммам плечевой кости в переднезадней проекции с вычислением кортикального индекса (КИ) [33]. КИ проксимального отдела плечевой кости определяли по отношению суммы толщины медиального и латерального кортикального слоев к диаметру плечевой кости на этом уровне [34]. Согласно работам [33–36], остеопороз проксимального отдела плечевой кости подтверждается при значении КИ меньше 0,4.

Особенностью хирургической техники является использование дельтопекторального доступа к проксимальному отделу плечевой кости. *V. cephalica* отводили вместе с волокнами дельтовидной мышцы, выделяли субакромиальное пространство, идентифицировали подмышечный нерв и верхний край сухожилия большой грудной мышцы.




Рис. 1. 3D-принтер (а), различные имплантаты из полилактида и пластина PHILOS (б)

Сухожилие надостной и подлопаточных мышц прошивали нитями Etibond № 5, которые затем фиксировали в специальных отверстиях пластины после остеосинтеза. При четырехфрагментарном переломе прошивание фрагментов большого и малого бугорков этими нитями позволяет приближать их друг к другу и осуществлять провизорную репозицию. В некоторых случаях для уменьшения риска прорезывания нитей вместо Etibond № 5 использовали ленту Arthrex. Выполнение интраоперационного рентгенконтроля с помощью мобильной рентгеновской установки (С-Arm) позволяет не рассекать медиально-нижнюю часть капсулы с частью ветвей *aa. anterior et posterior humeral circumflex* и получить удовлетворительную репозицию фрагментов. Репозицию суставной поверхности головки плечевой кости, а также ее медиального края, переходящего в медиальный край диафиза плечевой кости, осуществляли через зону перелома с помощью различных по профилю тонких элеваторов под контролем С-Arm, после чего через эти же отверстия вводили имплантаты из полилактида для предупреждения коллапса фрагментов головки. Как правило, один имплантат располагали почти вертикально для поддержания суставной поверхности, а другой — более горизонтально с целью армирования медиального края проксимального отдела плечевой кости. В большинстве случаев использовали два имплантата из полилактида диаметром 8 или 10 мм и длиной от 20 до 45 мм. Как показывает клиническая практика, некоторые винты контактируют с имплантатами из полилактида, а при необходимости возможно проведение через них, т. к. они достаточно хорошо просверливаются. В нескольких случаях при выраженном остеопорозе ($KI \leq 0,29$) [33–36] и боль-

шом диаметре канала плечевой кости (более 15 мм) третий имплантат из полилактида диаметром 12–15 мм предварительно имплантировали в канал как опору для двух других. У 12 пациентов при значительном посттравматическом дефекте спонгиозной ткани головки плечевой кости пространство между имплантатами из полилактида дополнительно заполняли аллокостным кортикально-губчатым гранулятом «ОМС-А-КГГ», изготовленным в ГУ «ИППС им. проф. М. И. Ситенко НАМН» по оригинальной методике (сертификат соответствия № UA. TR 101-21-2016).

При репозиции ППОПК придерживались общепринятого ориентира — межбугорковой борозды. Пластины PHILOS располагали латеральнее нее и временно фиксировали спицами Киршнера. Расположение верхнего края пластины следует всегда проверять с помощью С-Arm для предупреждения импинджмента. Особое внимание нужно уделять при введении нижних поддерживающих (медиальных) спонгиозных винтов. Их всегда необходимо проводить максимально близко к области медиального края плечевой кости для предупреждения варусного вторичного смещения фрагмента головки и располагать на расстоянии 2–3 мм от ее суставной поверхности. В случае четырехфрагментарного ППОПК, как правило, осуществляли тенодез сухожилия длинной головки бицепса в зоне межбугорковой борозды. Имобилизацию проводили повязкой типа Дезо или клиновидной подушкой. Активные движения в локтевом суставе разрешали выполнять на 2–3-и сутки после операции, пассивные движения в плечевом — на 3–5-е сутки. Активные движения в плечевом суставе разрешали, как правило, через 4 недели после операции, а при значительных посттравматических дефектах

головки плечевой кости и выраженном остеопорозе (КИ $\leq 0,29$) — через 6 недель.

Материалы исследования рассмотрены и утверждены комитетом по биоэтике при ГУ «ИППС им. проф. М. И. Ситенко НАМН» (протокол № 191 от 22.04.2019). Все включенные в исследование пациенты после ознакомления с информацией об этапах лечения, используемых имплантатах и подписания информированного согласия были прооперированы на базе ГУ «СМБ № 1 МЗ Украины» в г. Днепр.

Результаты и их обсуждение

В соответствии с системой Constant-Murley Shoulder Score через 3 мес. средний показатель составил 78,2 балла; через 6 мес. — 82,1; через 12 — 87,2. У всех пациентов достигнута консолидация фрагментов. Признаков аваскулярного некроза головки плечевой кости не наблюдалось. У одной больной произошла перфорация фрагмента головки винтом через 6 недель после операции, его удалили под контролем С-Аргм через прокол кожи под местной анестезией. У двух

женщин развилась поверхностная инфекция, которую устранили с помощью антибактериальной местной и системной терапии. У одного пациента через 3 мес. произошло вторичное смещение малого бугорка до 8–10 мм. У 6 человек диагностировано варусное смещение головки плечевой кости до 5 мм, однако не приведшее к перфорации винтами. Данные пациентов, тип повреждения по классификации АО/ОТА, оценка результатов лечения по Constant-Murley представлены в таблице.

Клинический пример

Пациентка Д., 62 года, поступила в отделение травматологии ГУ «СМБ № 1 МЗ Украины» 15.05.2018 с диагнозом: политравма, закрытая черепно-мозговая травма, ушиб грудной клетки, закрытые внутрисуставные оскольчатые переломы проксимального отдела обеих плечевых костей (АО/ОТА 11С21); сопутствующий диагноз: системная склеродермия, по поводу чего получает глюкокортикоиды более 25 лет. ХПН I–II. Выраженный остеопороз (КИ = 0,25) (рис. 2).

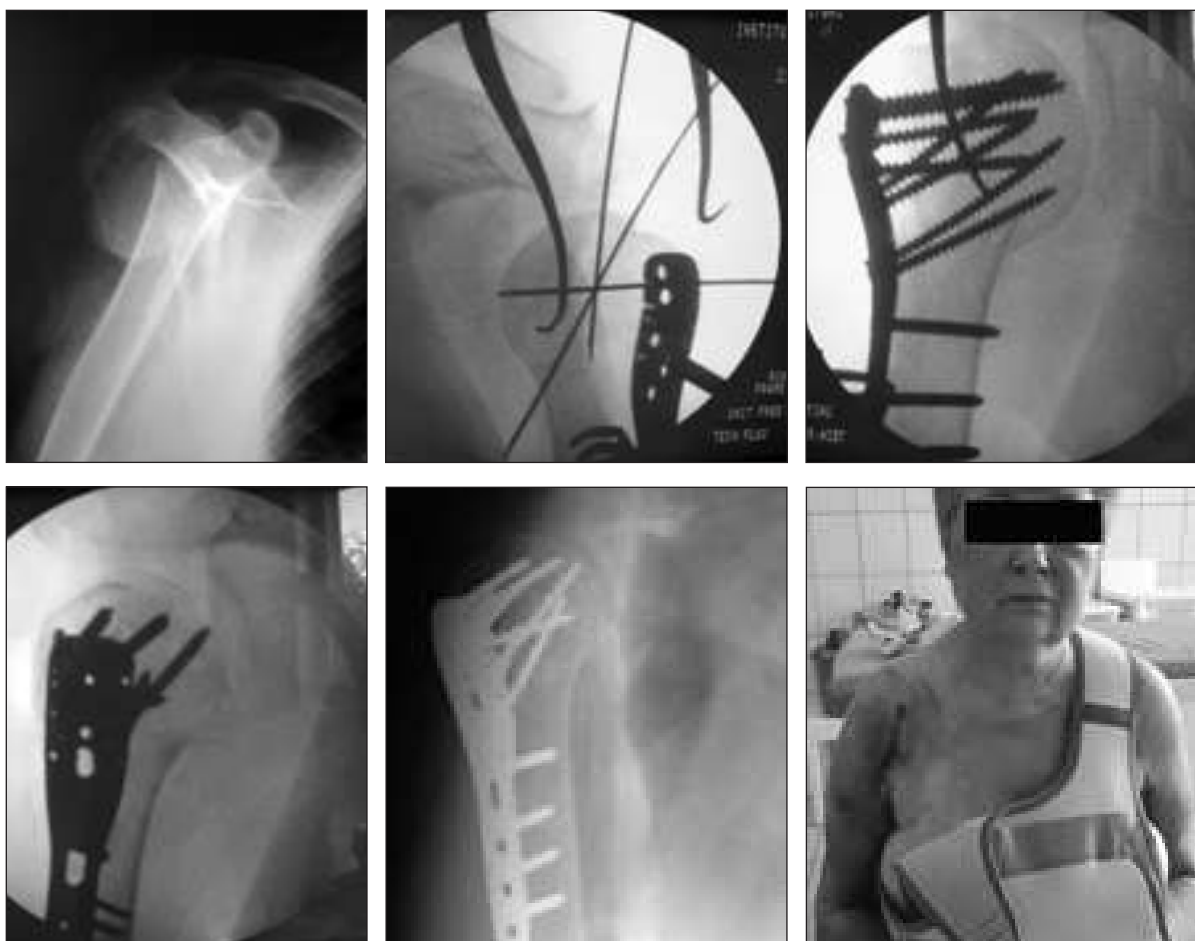

Рис. 2. Рентгенограммы пациентки Д. до и после операции, фото после операции

Таблица

Данные пациентов, тип повреждения по классификации АО/ОТА, оценка результатов лечения по Constant-Murley

№ п/п	Возраст, годы	Верхняя конечность	Тип перелома по АО/ОТА	Период от травмы до операции, сут	Количество имплантатов, шт.	Количество гранулята «ОМС-А-КП», шт.	Осложнения	Constant-Murley, балл			
								3 мес.	6 мес.	12 мес.	24 мес.
1	67	правая	11B3	2	2	—	—	82	85	90	90
2	62	правая	11B11	10	2	—	ПИ	78	80	85	85
3	70	правая	11B11	2	2	—	—	78	78	85	85
4	71	правая	11B11	8	2	—	BC	70	75	85	85
5	56	левая	11B11	3	2	2	—	84	85	90	90
6	60	правая	11B11	2	2	—	—	82	85	90	90
7	70	правая	11B11	2	2	—	—	82	85	90	90
8	78	левая	11B22	2	3	1	ПВ	75	75	85	85
9	56	правая	11B11	3	2	—	—	82	85	90	90
10	70	левая	11B22	2	2	1	BC	80	85	90	90
11	65	правая	11B11	10	2	—	—	83	85	90	90
12	67	правая	11B22	2	2	1	—	80	85	90	90
13	60	правая	11B11	2	2	—	—	85	85	90	90
14	58	правая	11B11	3	2	—	ПИ	84	85	90	90
15	55	правая	11B11	2	2	—	—	87	87	90	90
16	56	правая	11B11	3	2	—	—	85	87	90	90
17	62	правая	11B11	2	2	—	ВтС	70	75	85	85
18	67	правая	11B11	10	2	1	BC	70	75	85	85
19	60	правая	11B11	2	2	—	—	82	85	85	85
20	72	правая	11B11	2	2	—	—	82	85	90	90
21	65	правая	11B11	6	2	—	BC	65	70	75	75
22	58	левая	11B11	2	2	—	—	85	90	90	90
23	65	левая	11B11	3	2	—	—	82	90	90	90
24	70	правая	11B11	10	2	—	—	82	90	90	90
25	54	правая	11B11	2	2	—	—	78	80	85	85
26	58	левая	11B11	8	2	—	—	80	80	85	85
27	54	правая	11B22	2	2	—	—	85	90	90	90
28	62	правая	11C21	3	2	2	—	73	75	85	85
29	76	левая	11B11	2	2	2	—	68	75	85	85
30	70	правая	11C21	2	2	1	—	70	75	85	85
31	58	правая	11C12	3	2	1	—	85	90	90	90
32	71	правая	11C21	12	2	1	BC	70	75	85	85
33	57	левая	11B11	10	2	1	—	82	85	90	90
34	62	правая	11C21	6	3	—	—	81	85	85	85
35	63	правая	11B11	2	2	—	—	80	85	85	85
36	62	правая	11C12	8	2	1	—	67	75	85	85
37	76	правая	11B11	5	2	—	—	76	80	85	85
38	78	левая	11B11	2	1	1	—	76	80	85	85

Примечание: ПИ — поверхностная инфекция, BC — варусное смещение, ПВ — перфорация винта, ВтС — вторичное смещение.

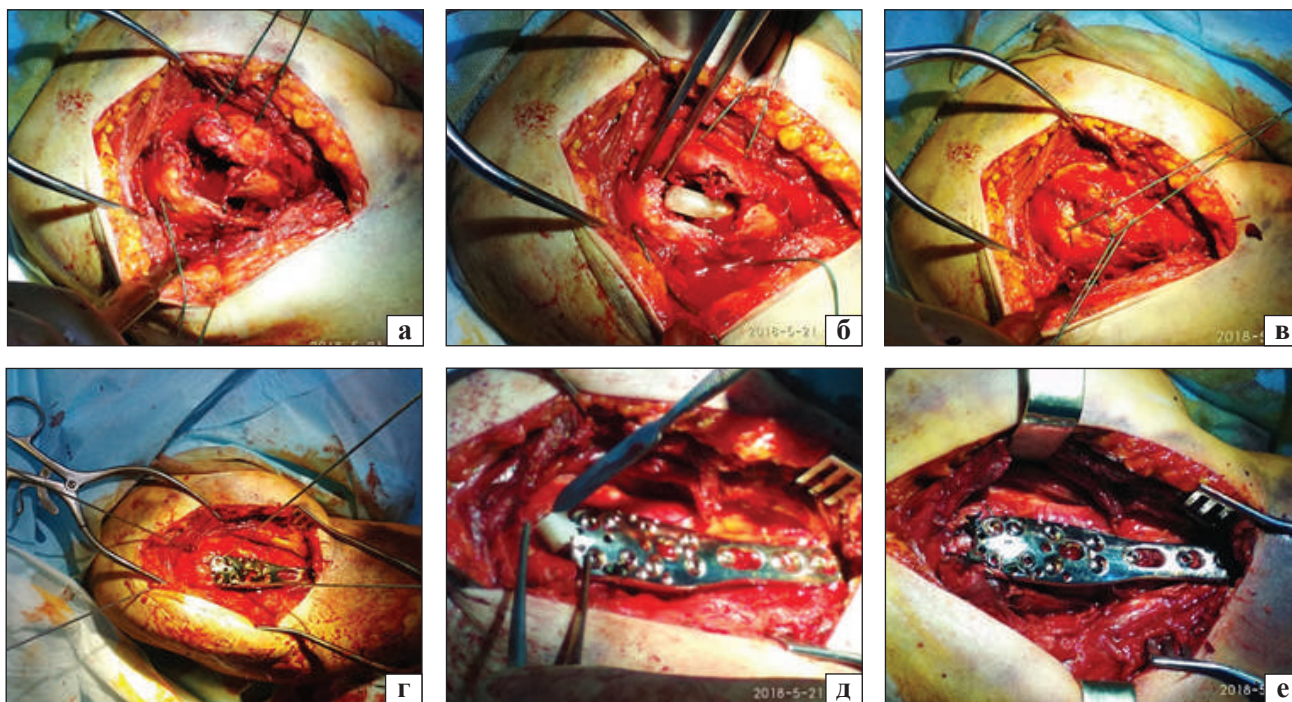


Рис. 3. Этапы операции: а) прошивание большого и малого бугорков, визуализируется дефект головки плечевой кости; б) введение двух имплантатов диаметром 8 мм и длиной 3 см внутрь дефекта, одного — диаметром 12 мм и длиной 3 см в костномозговой канал; в) репозиция бугорков и тенodes сухожилия длиной головки бицепса; г) провизорная фиксация; д) заполнение дефектов головки кортикально-губчатым гранулятом; е) фиксация сухожилий надостной и подлопаточных мышц к пластине PHILOS

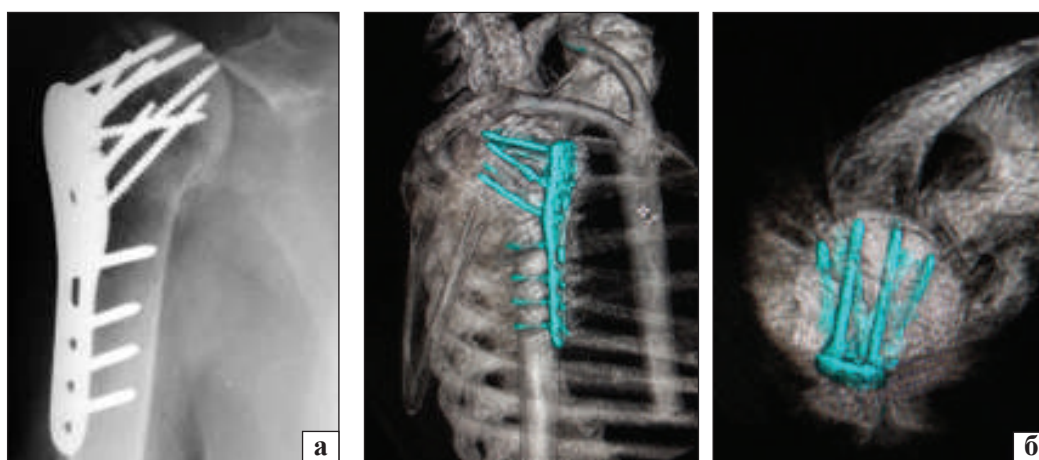


Рис. 4. Фото рентгенограммы правого плечевого сустава (а) и СКТ (б) пациентки Д. через 12 мес. после операции

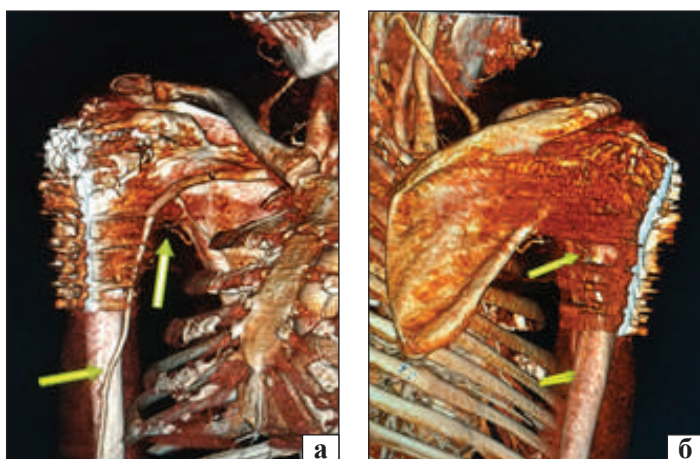


Рис. 5. СКТ с контрастированием: вид спереди (а) и сзади (б)

После стабилизации состояния на 6-е сутки после травмы выполнено хирургическое вмешательство под проводниковой анестезией правого плечевого сплетения по Куленкампу: открытая репозиция, накостный металлоостеосинтез пластиной PHILOS с использованием трех имплантатов из полилактида и двух доз кортикально-губчатого гранулята «ОМС-А-КГГ» (рис. 3).

Иммобилизация повязкой типа Дезо 6 недель. Активные движения в правом локтевом суставе разрешены на 3-и сутки после операции, пассивные движения в плечевом суставе под контролем инструктора ЛФК — с 4-ой недели, активные — через 6 недель. Функция правого плечевого сустава восстановилась согласно оценке системы Constant-Murley через 3 мес. — 80 баллов, через 6 и 12 мес. — 85 баллов. Перелом консолидировался, костной резорбции вокруг имплантатов нет, что подтверждено с помощью рентгенографии и СКТ (рис. 4).

При проведении СКТ с контрастированием установлено, что передняя огибающая шейку плеча артерия не визуализируется, однако полностью визуализируется задняя (диаметр 2 мм) (рис. 5).

От хирургического лечения закрытого внутрисуставного оскольчатого перелома проксимального отдела левой плечевой кости (АО/ОТА 11С21) пациентка категорически отказалась. Отломки срослись с неустраненным смещением и умеренно выраженным нарушением функции левой верхней конечности (рис. 6).

Функциональный результат представлен на рис. 7. Итоги хирургического лечения ППОПК справа по предлагаемой методике оценены как хорошие — 85 баллов, а слева — 65.

Выбор хирургического лечения ППОПК у пациентов старше 50 лет остается сложной проблемой. В. D. Solberg и соавт. [37] показали, что применение только накостных пластин приводит к варусной миграции фрагмента головки плечевой кости и перфорации винтами фрагментов головки в 71 % случаев. F. Hardeman и соавт. [38] проанализировали результаты хирургического лечения 307 пациентов с использованием пластин с угловой стабильностью. Установлено, что в 47 % случаев произошло вторичное варусное смещение фрагментов. В 52,9 % случаев выполнена повторная операция вследствие аваскулярного некроза, перфорации винтами фрагментов головки плечевой кости, отсутствия консолидации.

С. Thanasas и соавт. [16] среди 791 пациента с ППОПК, которым выполнена ОРВФ пластинами

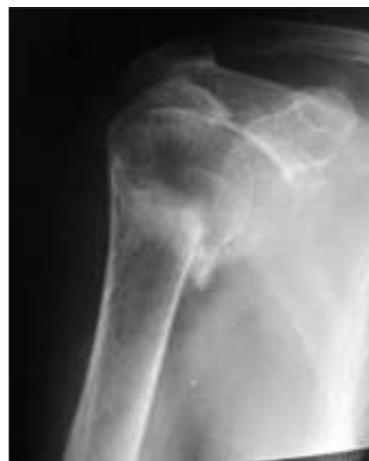

Рис. 6. Фото рентгенограммы левого плечевого сустава пациентки Д. через 12 мес.

типа PHILOS, у 7,9 % обнаружили аваскулярный некроз, у 11,6 % — перфорацию фрагментов головки винтами. Авторы объясняют данные негативные последствия несоответствием жесткости пластины и свойств остеопоротичной кости, а также отсутствием медиальной поддержки.

Ряд авторов [39–41] предлагает в качестве дополнения к стандартным пластинам с угловой стабильностью типа PHILOS использовать структурный аллотрансплантат из малоберцовой кости. Доказано, что его применение с традиционным ОРВФ пластиной PHILOS увеличивает жесткость и максимальную разрушающую нагрузку [41], предупреждает коллапс суставной поверхности головки, обеспечивает медиальную поддержку проксимального отдела плечевой кости и снижает риск перфорации винтами фрагментов головки. В других работах [39–40] отмечено, что использование аллотрансплантата из малоберцовой кости позволяет значительно снизить вышеуказанные осложнения ОРВФ. Е. Tan и соавт. [41] также показали, что использование ОРВФ пластинами PHILOS с дополнением аллотрансплантатом из малоберцовой кости позволило получить положительные результаты у всех 9 пациентов. В результате анализа итогов лечения 38 пациентов с ППОПК методом ОРВФ пластинами PHILOS с дополнением аллотрансплантатом из малоберцовой кости (минимальный срок наблюдения 49 недель) получено среднее значение по Constant-Murley 87 баллов. Только у одного пациента обнаружен частичный аваскулярный некроз и в одном случае отсутствие консолидации фрагментов [42].

У пациентов с низкой минеральной плотностью кости выполнить остеосинтез достаточно сложно.



Рис. 7. Функциональный результат лечения пациентки Д. через 12 мес.

При мобилизации пострадавших в послеоперационном периоде вследствие миграции винтов из-за недостаточной жесткости их фиксации в кости нарушается процесс регенерации. Введение костного цемента через канюлированный или перфорированный винт значительно улучшает первичную стабильность [22, 23]. Некоторые специалисты считают необоснованным введение костного цемента в ослабленную спонгиозную кость из-за возможного некроза при критическом экзотермическом повышении температуры. М. Blazejak и соавт. [43] показали, что пороговые значения для некроза хряща и субхондральной кости, представленные в литературе, не достигаются, поэтому костный цемент у пациентов с ППОПК и остеопорозом стали все чаще применять в клинической практике, особенно в Германии и Франции [44].

Доказана эффективность использования композитных углеродных материалов для лечения метафизарных и метадиафизарных переломов плечевой кости. Так, установлено, что применение внутрикостного стержня из углерод-углеродного композитного материала способствует повы-

шению жесткости конструкции при увеличении внешней нагрузки, а при использовании для комбинированного остеосинтеза различных материалов (углерода и металла) дает возможность получить оптимальную жесткость конструкции, сопоставимую с жесткостью коркового слоя кости [28–30]. Определенные технические сложности использования данного комбинированного метода остеосинтеза ППОПК, а также появление новых доступных биополимеров и технологий трехмерной печати позволило нам в качестве альтернативных предложить солидные и пористые имплантаты из полилактида для заполнения дефектов головки плечевой кости и поддержки ее фрагментов при проведении остеосинтеза на костной пластине PHILOS. В ранее проведенных нами экспериментальных исследованиях доказана биосовместимость образцов из полилактида с костной тканью, показаны их высокие остеокондуктивные и остеоинтегративные свойства [31, 45].

Лечение ППОПК у пациентов с остеопорозом остается актуальной проблемой. Выполняя ОРВФ с помощью пластин типа PHILOS, следует

особое внимание уделять минимальному дополнительному повреждению мягких тканей, восстановлению медиального отдела плечевой кости с обязательным введением двух винтов, проходящих максимально близко к медиальному корковому слою проксимального отдела плечевой кости, для предупреждения варусной миграции фрагмента головки [22, 43, 44, 46]. Усиление жесткости фиксации фрагментов проксимального отдела плечевой кости обеспечивается за счет применения аллотрансплантатов из малоберцовой кости, введения костного цемента через канюлированные или перфорированные винты, или предлагаемых нами имплантатов из полилактида. У пациентов с переломами типа АО/ОТА 11-С ППОПК альтернативным методом лечения является первичное реверсивное эндопротезирование плечевого сустава [47].

Основное ограничение исследования — это небольшой объем выборки. Учитывая, что существует значительная неоднородность данных, представленных в научной литературе, с точки зрения классификации ППОПК (двух-, трех- или четырехфрагментарный перелом по Neer или по классификации АО/ОТА 11-В и 11-С) результаты нашего исследования рассматриваются, исключительно, как один из вариантов решения проблемы.

Выводы

Использование пластин PHILOS с дополнительным армированием имплантатами из полилактида позволило получить у 89,5 % пациентов с остеопорозом положительные результаты в сроки от 6 до 24 мес. после операции при низком уровне осложнений, по сравнению с существующими методами. Средний балл по Constant-Murley Shoulder Score составил 87,2.

Предлагаемый имплантат из полилактида является биоинертным, дешевым и легко моделируемым при помощи аддитивных технологий, что позволяет рекомендовать его как альтернативный материал аллотрансплантатам и костно-цементу.

Конфликт интересов. Авторы декларируют отсутствие конфликта интересов.

Список литературы

- Fracture and Dislocation Classification Compendium—2018; International Comprehensive Classification of Fractures and Dislocations Committee / J. Kellam, E. Meinberg, J. Agel [et al.] // *Journal of Orthopaedic Trauma*. — 2018. — Vol. 32 (Suppl. 1). — P. S1–S170. — DOI: 10.1097/BOT.000000000000106.
- Rate of proximal humeral fractures in older Finnish women between 1970 and 2007 / P. Kannus, M. Palvanen, S. Niemi [et al.] // *Bone*. — 2009. — Vol. 44 (4). — P. 656–659. — DOI: 10.1016/j.bone.2008.12.007.
- Update in the epidemiology of proximal humeral fractures / M. Palvanen, P. Kannus, S. Niemi, J. Parkkari // *Clinical Orthopaedics and Related Research*. — 2006. — Vol. 442. — P. 87–92. — DOI: 10.1097/01.blo.0000194672.79634.78.
- Kim S. H. Epidemiology of humerus fractures in the United States: nationwide emergency department sample, 2008 / S. H. Kim, R. M. Szabo, R. A. Marder // *Arthritis Care & Research*. — 2012. — Vol. 64 (3). — P. 407–414. — DOI: 10.1002/acr.21563.
- Conservative treatment, plate fixation, or prosthesis for proximal humeral fracture. A prospective randomized study / A. P. Launonen, V. Lepola, T. Flinkkila [et al.] // *BMC Musculoskeletal Disorders*. — 2012. — Vol. 13. — P. 167. — DOI: 10.1186/1471-2474-13-167.
- Ring D. Current concepts in plate and screw fixation of osteoporotic proximal humerus fractures / D. Ring // *Injury*. — 2007. — Vol. 38 (3). — P. 59–68. — DOI: <https://doi.org/10.1016/j.injury.2007.08.013>.
- Fjalestad T. Displaced proximal humeral fractures: operative versus non-operative treatment 2-year extension of a randomized controlled trial / T. Fjalestad, M. O. Hole // *The European Journal of Orthopaedic Surgery & Traumatology*. — 2014. — Vol. 24 (7). — P. 1067–1073. — DOI: 10.1007/s00590-013-1403-y.
- Trends in epidemiology and patho-anatomical pattern of proximal humeral fractures / C. Bahrs, S. Tanja, B. Gunnar [et al.] // *International Orthopaedics*. — 2014. — Vol. 38 (8). — P. 1697–1704. — DOI: 10.1007/s00264-014-2362-6.
- Treatment of proximal humeral fractures — a review of current concepts enlightened by basic principles / D. Maier, M. Jager, P. C. Strohm, N. P. Sudkamp // *Acta Chirurgiae Orthopaedicae et Traumatologiae Cechoslovaca*. — 2012. — Vol. 79 (4). — P. 307–316.
- Proximal humeral fractures: current concepts in classification, treatment and outcomes / I. R. Murray, A. K. Amin, T. O. White, C. M. Robinson // *The Journal of Bone and Joint Surgery. British volume*. — 2011. — Vol. 93 (1). — P. 1–11. — DOI: 10.1302/0301-620X.93B1.25702.
- Resch H. Proximal humeral fractures: current controversies / H. Resch // *Journal of Shoulder and Elbow Surgery*. — 2011. — Vol. 20 (5). — P. 827–832. — DOI: 10.1016/j.jse.2011.01.009.
- Nonoperative treatment of proximal humerus fractures: a systematic review / J. J. Iyengar, Z. Devcic, R. C. Sproul, B. T. Feeley // *Journal of Orthopaedic Trauma*. — 2011. — Vol. 25 (10). — P. 612–617. — DOI: 10.1097/BOT.0b013e3182008df8.
- Conservative management of proximal humeral fractures: can poor functional outcome be related to standard transscapular radiographic evaluation? / M. Poeze, A. F. Lenssen, J. M. Van Empel, J. P. Verbruggen // *Journal of Shoulder and Elbow Surgery*. — 2010. — Vol. 19 (2). — P. 273–281. — DOI: 10.1016/j.jse.2009.07.066.
- A systematic review of locking plate fixation of proximal humerus fractures / R. C. Sproul, J. J. Iyengar, Z. Devcic, B. T. Feeley // *Injury*. — 2011. — Vol. 42 (4). — P. 408–413. — DOI: 10.1016/j.injury.2010.11.058.
- Locking plate fixation of fractures of the proximal humerus: analysis of complications, revision strategies and outcome / B. Jost, C. Spross, H. Grehn, C. Gerber // *Journal of Shoulder and Elbow Surgery*. — 2013. — Vol. 22 (4). — P. 542–549. — DOI: 10.1016/j.jse.2012.06.008.
- Treatment of proximal humerus fractures with locking plates: a systematic review / C. Thanasis, G. Kontakis, A. Angoules [et al.] // *Journal of Shoulder and Elbow Surgery*. — 2009. — Vol. 18 (6). — P. 837–844. — DOI: 10.1016/j.jse.2009.06.004.
- Reverse total shoulder arthroplasty for acute proximal humeral fracture: comparison to open reduction-internal fixation and hemiarthroplasty / P. N. Chalmers, W. Slikker, N. A. Mall

- [et al.] // *Journal of Shoulder and Elbow Surgery*. — 2014. — Vol. 23 (2). — P. 197–204. — DOI: 10.1016/j.jse.2013.07.044.
18. Reverse shoulder arthroplasty for proximal humeral fractures: update on indications, technique and results / D. C. Acevedo, C. Vanbeek, M. D. Lazarus [et al.] // *Journal of Shoulder and Elbow Surgery*. — 2014. — Vol. 23 (2). — P. 279–289. — DOI: 10.1016/j.jse.2013.10.003.
 19. Gerber C. The clinical relevance of posttraumatic avascular necrosis of the humeral head / C. Gerber, O. Hersche, C. Berberat // *Journal of Shoulder and Elbow Surgery*. — 1998. — Vol. 7 (6). — P. 586–590. — DOI: 10.1016/S1058-2746(98)90005-2.
 20. Surgical management of complex proximal humerus fractures — a systematic review of 92 studies including 4,500 patients / A. K. Gupta, J. D. Harris, B. J. Erickson [et al.] // *Journal of Orthopaedic Trauma*. — 2015. — Vol. 29 (1). — P. 54–59. — DOI: 10.1097/BOT.0000000000000229.
 21. Rate of avascular necrosis following proximal humerus fractures treated with a lateral locking plate and endosteal implant / A. S. Neviasser, C. M. Hettrich, J. S. Dines, D. G. Lorich // *Archives of Orthopaedic and Trauma Surgery*. — 2011. — Vol. 131 (12). — P. 1617–1622. — DOI: 10.1007/s00402-011-1366-6.
 22. Biomechanical effects of calcar screws and bone block augmentation on medial support in locked plating of proximal humeral fractures / J. C. Katthagen, M. Schwarze, J. Meyer-Kobbe [et al.] // *Clinical Biomechanics*. — 2014. — Vol. 29 (7). — P. 735–741. — DOI: 10.1016/j.clinbiomech.2014.06.008.
 23. Biomechanical in vitro assessment of screw augmentation in locked plating of proximal humerus fractures / G. Roderer, A. Scola, W. Schmolz [et al.] — 2013. — Vol. 44 (10). — P. 1327–1332. — DOI: 10.1016/j.injury.2013.05.008.
 24. Biomechanical comparison of an angular stable plate with augmented and non-augmented screws in a newly developed shoulder test bench / S. Kathrein, F. Kralinger, M. Blauth, W. Schmoelz // *Clinical Biomechanics*. — 2013. — Vol. 28 (3). — P. 273–277. — DOI: 10.1016/j.clinbiomech.2012.12.013.
 25. Medial support by fibula bone graft in angular stable plate fixation of proximal humeral fractures: an in vitro study with synthetic bone / G. Osterhoff, D. Baumgartner, P. Favre [et al.] // *Journal of Shoulder and Elbow Surgery*. — 2011. — Vol. 20 (5). — P. 740–746. — DOI: 10.1016/j.jse.2010.10.040.
 26. Biomechanical analysis of proximal humeral fixation using locking plate fixation with an intramedullary fibular allograft / C. Mathison, R. Chaudhary, L. Beaupre [et al.] // *Clinical Biomechanics*. — 2010. — Vol. 25 (7). — P. 642–646. — DOI: 10.1016/j.clinbiomech.2010.04.006.
 27. Proximal humeral fracture fixation: locking plate construct ± intramedullary fibular allograft / R. M. Chow, F. Begum, L. A. Beaupre [et al.] // *Journal of Shoulder and Elbow Surgery*. — 2012. — Vol. 21 (7). — P. 894–901. — DOI: 10.1016/j.jse.2011.04.015.
 28. Пат. на корисну модель № 46958 UA, МПК (2009) А61В5/103. Спосіб хірургічного лікування метафізарних і метадіфізарних переломів довгих кісток / О. А. Тяжелов, В. Г. Климовицький, М. Ю. Карпінський [та ін.]. — № u200907801; Заявл. 24.07.2009; Опубл. 11.01.2010, Бюл. № 1.
 29. Обґрунтування використання нового імплантаційного матеріалу для фіксації метафізарних переломів / В. Г. Климовицький, Хадрі Вадид, Л. Д. Гончарова [и др.] // *Травма*. — 2010. — Т. 11 (1). — С. 27–30.
 30. Климовицький В. Г. Розробка моделі комбінованого остеосинтезу метафізарних переломів із використанням вуглецевих імплантатів / В. Г. Климовицький, О. А. Тяжелов, Хадрі Вадид // *Травма*. — 2011. — Т. 12 (1). — С. 35–38.
 31. Дедух Н. В. Перебудова кістки навколо полілактиду, імплантованого у діафіз стегнової кістки / Н. В. Дедух, О. А. Нікольченко, В. Б. Макаров // *Вісник проблем біології і медицини*. — 2018. — № 1 (142). — P. 275–279. — DOI: 10.29254/2077-4214-2018-1-1-142-275-279.
 32. Экспериментальное исследование жесткости фиксации трехфрагментарного перелома проксимального отдела плечевой кости / В. Б. Макаров, В. И. Липовский, Е. В. Левадный [и др.] // *Ортопедия, травматология и протезирование*. — 2018. — № 4 (613). — P. 115–121. — DOI: 10.15674/0030-598720184115-121.
 33. Standardized test protocol (Constant Score) for evaluation of functionality in patients with shoulder disorders / I. Ban, A. Troelsen, D. Hoyrup [et al.] // *Danish Medical Journal*. — 2013. — Vol. 60 (4). — P. A4608.
 34. The cortical thickness of the proximal humeral diaphysis predicts bone mineral density of the proximal humerus / M. Tingart, M. Apreleva, D. Stechow [et al.] // *The Journal of Bone and Joint Surgery. British volume*. — 2003. — Vol. 85 (4). — P. 611–617. — DOI: 10.1302/0301-620x.85b4.12843.
 35. The influence of bone mineral density and cortical index on the complexity of fractures of the proximal humerus / J. W. den Teuling, B. S. Pauwels, L. Janssen [et al.] // *Bone and Joint Research*. — 2017. — Vol. 6 (10). — P. 584–589. — DOI: 10.1302/2046-3758.610.BJR-2017-0080.
 36. Influence of trabecular microstructure and cortical index on the complexity of proximal humeral fractures / G. Osterhoff, G. Diederichs, A. Tami [et al.] // *Archives of Orthopaedic and Trauma Surgery*. — 2012. — Vol. 132 (4). — P. 509–515. — DOI: 10.1007/s00402-011-1446-7.
 37. Locked plating of 3- and 4-part proximal humerus fractures in older patients: the effect of initial fracture pattern on outcome / B. D. Solberg, C. N. Moon, D. P. Franco, G. D. Paiement // *Journal of Orthopaedic Trauma*. — 2009. — Vol. 23 (2). — P. 113–119. — DOI: 10.1097/BOT.0b013e31819344bf.
 38. Predictive factors for functional outcome and failure in angular stable osteosynthesis of the proximal humerus / F. Harde-man, P. Bollars, M. Donnelly [et al.] // *Injury*. — 2012. — Vol. 43 (2). — P. 153–158. — DOI: 10.1016/j.injury.2011.04.003.
 39. The impact of preoperative coronal plane deformity on proximal humerus fixation with endosteal augmentation / M. T. Little, M. B. Berkes, P. C. Schottel [et al.] // *Journal of Orthopaedic Trauma*. — 2014. — Vol. 28 (6). — P. 338–347. — DOI: 10.1097/BOT.0000000000000012.
 40. Locking plate and fibular allograft augmentation in unstable fractures of proximal humerus / F. Matassi, R. Angeloni, C. Carulli [et al.] // *Injury*. — 2012. — Vol. 43 (11). — P. 1939–1942. — DOI: 10.1016/j.injury.2012.08.004.
 41. Tan E. Early outcomes of proximal humerus fracture fixation with locking plate and intramedullary fibular strut graft / E. Tan, D. Lie, M. K. Wong // *Orthopedics*. — 2014. — Vol. 37 (9). — P. e822–e827. DOI: 10.3928/01477447-20140825-60.
 42. Endosteal strut augment reduces complications associated with proximal humeral locking plates / A. S. Neviasser, C. M. Hettrich, B. S. Beamer [et al.] // *Clinical Orthopaedics and Related Research*. — 2011. — Vol. 469 (12). — P. 3300–3306. — DOI: 10.1007/s11999-011-1949-0.
 43. In vitro temperature evaluation during cement augmentation of proximal humerus plate screw tips / M. Blazejak, L. Hofmann-Fliri, L. Büchler [et al.] // *Injury*. — 2013. — Vol. 44 (10). — P. 1321–1326. — DOI: 10.1016/j.injury.2013.04.028.
 44. How to enhance the stability of locking plate fixation of proximal humerus fractures? An overview of current biomechanical and clinical data / B. Schliemann, D. Wähnert, C. Theisen [et al.] // *Injury*. — 2015. — Vol. 46 (7). — P. 1207–1214. — DOI: 10.1016/j.injury.2015.04.020.
 45. Макаров В. Б. Остеорепарация вокруг полилактида, имплантованного в метадиафізарний дефект бедренної кістки (експериментальное исследование) / В. Б. Макаров, Н. В. Дедух, О. А. Нікольченко // *Ортопедия, травматология и протезирование*. — 2018. — № 2. — С. 102–107. —

DOI: 10.15674/0030-598720182102-107.

46. The biomechanics of locked plating for repairing proximal humerus fractures with or without medial cortical support / J. Lescheid, R. Zdero, S. Shah [et al.] // J. Trauma. — 2010. — Vol. 69 (5). — P. 1235–1242. — DOI: 10.1097/TA.0b013e3181beed96.

47. Reverse shoulder arthroplasty versus hemiarthroplasty for acute proximal humeral fractures. A blinded, randomized, controlled, prospective study / E. Sebastia-Forcada, R. Cebrian-Gomez, A. Lizaur-Utrilla, V. Gil-Guillen // Journal of Shoulder and Elbow Surgery. — 2014. — Vol. 23 (10). — P. 1419–1426. — DOI: 10.1016/j.jse.2014.06.035.

Статья поступила в редакцию 26.11.2019

THE RESULTS OF CLINICAL TRIAL WITH POLYLACTIDE IMPLANTS FOR OSTEOSYNTHESIS OF PROXIMAL HUMERUS FRACTURES IN PATIENTS WITH OSTEOPOROSIS

N. A. Korzh ¹, V. B. Makarov ², A. V. Tankut ¹, O. A. Podgayskaya ¹

¹ Sytenko Institute of Spine and Joint Pathology National Academy of Medical Sciences of Ukraine, Kharkiv

² SE «Specialized Multidisciplinary Hospital № 1 of the Ministry of Health of Ukraine», Dnipro

✉ Mykola Korzh, MD, Prof. in Traumatology and Orthopaedics: mykola.korzh47@gmail.com

✉ Vasyl Makarov, PhD in Orthopaedics and Traumatology: vasylnmakarov2010@gmail.com

✉ Oleksiy Tankut, PhD in Traumatology and Orthopaedics: tankutmed@gmail.com

✉ Olga Pidgaiska, PhD in Traumatology and Orthopaedics: podgayo@yahoo.com