

## РЕАБІЛІТАЦІЯ

УДК 616.718.16-001.5-036.82:617.581

DOI: <http://dx.doi.org/10.15674/0030-59872025182-89>**Ефективність хірургічного лікування та реабілітаційних заходів у відновленні пацієнтів із переломом задньої стінки кульшової западини****М. Л. Анкін<sup>1</sup>, В. О. Ладика<sup>1</sup>, О. О. Глиняна<sup>2</sup>, М. М. Барилевич<sup>1</sup>**<sup>1</sup> Національний університет охорони здоров'я України ім. П. Л. Шупика, Київ<sup>2</sup> Національний медичний університет ім. О. О. Богомольця, Київ, Україна

*Fractures of the posterior wall of the acetabulum are one of the most difficult injuries to treat in Orthopedics and traumatology. The most common causes of this fracture are road traffic accidents, falls from heights, and injuries resulting from military actions. There is a high risk of post-traumatic arthritis at later stages and avascular necrosis, often leading to future disability. Objective. to assess the efficiency of surgical treatment and rehabilitation in patients with acetabular posterior wall fracture. Methods. The study was conducted at the Kyiv Regional Clinical Hospital and Kyiv City Clinical Hospital No. 8 from 2021 to 2023. A total of 44 patients aged 19 to 68 participated in the study. Treatment outcomes and rehabilitation measures were assessed using the Matta and Harris Hip Score scales. All patients underwent open reduction and internal fixation of the posterior wall of the acetabulum with plates and screws. The Kocher-Langenbeck surgical approach was used in all cases. Clinical and radiological results were analyzed at 3, 6, and 12 months in all patients. Results. The Harris Hip Score in the main group was  $(81.51 \pm 4.03)$  points at 6 months and  $(87.09 \pm 5.31)$  points at 12 months. In the control group, the scores were  $(75.43 \pm 4.45)$  at 6 months and  $(84.01 \pm 4.17)$  at 12 months ( $p < 0.01$ ). Conclusions. Early closed reduction of hip joint dislocation and surgery with reconstruction of normal joint anatomy and stable fracture fixation is crucial for efficiency of surgical treatment. Keywords. Fracture, rehabilitation, posterior wall of the acetabulum.*

*Перелом задньої стінки кульшової западини є однією з найскладніших травм, з якою стикаються ортопеди-травматологи. Найпоширенішими його причинами є дорожньо-транспортні пригоди, катастрофи й ушкодження внаслідок воєнних дій. Високий ризик розвитку посттравматичного артрозу на віддалених етапах чи аваскулярного некрозу, часто призводить у подальшому до інвалідизації. Мета. Оцінити ефективність хірургічного лікування та реабілітаційних заходів щодо відновлення пацієнтів із переломом задньої стінки кульшової западини. Методи. Здійснено проспективний аналіз хворих, яких лікували на базі КНП КОР «Київська обласна клінічна лікарня» та КНП «Київська міська клінічна лікарня № 8» у період з 2021 по 2023 роки. До дослідження було залучено 44 пацієнти, середній вік яких становив  $(42,2 \pm 13,1)$  року. Результати лікування та реабілітаційні заходи оцінювали за шкалами Матта й Harris Hip Score. Усім хворим виконано оперативне втручання — остеосинтез задньої стінки кульшової западини пластинами та гвинтами. Хірургічний доступ Кохера-Лангенбека використовувався у всіх випадках. Проаналізовано клініко-рентгенологічні результати через 3, 6 і 12 місяців. Результати. Показники, отримані за шкалою Harris Hip Score через 6 міс. в основній групі склали  $(83,51 \pm 4,03)$  бала, через 12 місяців —  $(87,09 \pm 5,31)$ ; у контрольній групі через 6 міс. —  $(75,43 \pm 4,45)$  бала, через 12 —  $(84,01 \pm 4,17)$  ( $p < 0,01$ ). Висновки. На ефективність хірургічного лікування пацієнтів із переломами задньої стінки кульшової западини впливають: вчасне закриття усунення вивиху головки стегнової кістки, проведення оперативного втручання в найбільш ранній термін із відновленням нормальної анатомії суглоба, стабільною фіксацією перелому та ранній початок реабілітаційних заходів.*

**Ключові слова.** Перелом, реабілітація, задня стінка кульшової западини

## Вступ

Переломи задньої стінки кульшової западини — найпоширеніший тип ушкодження кульшової западини, часто високоенергетичний і поєднується з травмами інших органів. Хірургічне лікування показано в разі переломів западини, які призводять до нестабільності й інконгруентності суглоба, а також під час ушкоджень із наявністю уламків кістки або м'яких тканин у межах цієї локалізації.

Ця група переломів характеризується високим рівнем раних і пізніх посттравматичних ускладнень, які призводять до інвалідизації у 73–88 % випадків [1]. Тактика лікування може варіюватися від закритого або відкритого усунення вивиху головки стегнової кістки, артроскопії, остеосинтезу, так і до виконання ендопротезування кульшового суглоба [2]. Перелом задньої стінки кульшової западини є внутрішньосуглобовим, має високий ризик появи на віддалених етапах посттравматичного артрозу, аваскулярного некрозу та часто спричинює інвалідизацію. Відсоток цих ускладнень значно зростає за переломів зі зміщеннями та здебільшого залежить від досягнення анатомічної репозиції [3]. Якісно виконане оперативне втручання є вагомим складовим, проте не менш важливою є комплексна реабілітація, яка має доповнювати проведені заходи та допомогти зменшити вторинні порушення. Реабілітаційне лікування має бути направленим на покращення рухливості в кульшовому суглобі, збільшення сили, витривалості та функціональної незалежності хворого в найкоротші терміни.

*Мета:* оцінити ефективність хірургічного лікування та реабілітаційних заходів щодо відновлення пацієнтів із переломом задньої стінки кульшової западини.

## Матеріал і методи

Дослідження виконано з дотриманням положень Гельсинської декларації про права людини (2000 р.), Конституції та законодавства України про охорону здоров'я. Питання біоетичної експертизи й етики наукових досліджень розглянуто і схвалено комісією НУОЗ України ім. П. Л. Шупика (протокол № 11 від 16.11.2021 р.). Від усіх пацієнтів, які увійшли в дослідження, отримано інформовану згоду.

Проведено проспективний аналіз 44 медичних карт хворих, які знаходились на стаціонарному лікуванні в КНП КОР «Київська обласна клінічна лікарня» та КНП «Київська міська клінічна лікарня № 8» в період з 2021 по 2023 роки.

Здійснено фізикальне обстеження, вивчалися рентгенограми до та після оперативного втручання, результати комп'ютерної томографії. Оцінювання репозиції проводилось за шкалою Матта, а функції кульшового суглоба — за шкалою Harris Hip Score. Обчислення результатів відбувалось за допомогою методів математичної статистики.

Післяопераційне оцінювання репозиції виконувалось за шкалою Матта: анатомічна (зміщення до 1 мм), неідеальна (2–3 мм), незадовільна (більше 3 мм) [4]. Проаналізовано клініко-рентгенологічні результати через 3, 6 і 12 міс. у всіх пацієнтів у післяопераційному періоді. Окремим завданням було вивчення ефективності втручання в разі переломів задньої стінки кульшової западини за шкалою Harris Hip Score. За її допомогою оцінювали такі показники: «Біль», максимальний бал 44 — відсутність больових відчуттів, тоді як виражений біль у спокої означає 0 балів; для категорій «Функція», «Амплітуда рухів» та «Деформація» — відповідно 47, 5 та 4 бали. Оцінювання функції проводиться на основі 4 категорій: збереження звичної щоденної активності — 14 балів, відсутність кульгавості — 11, відсутність потреби у допоміжних засобах під час ходьби — 11, тривалість ходьби — 11. За збереження доопераційної амплітуди рухів присвоюється 5 балів, за відсутності деформації — 4. Максимальна кількість балів для одного суглоба, яку можна отримати, оцінюючи стан пацієнта за шкалою Harris Hip Score, дорівнює 100. Сума балів від 100 до 90 вважається відмінною, від 89 до 80 — хорошою, від 79 до 70 — задовільною, і менша 70 — незадовільною [5].

Гендерний розподіл є таким: чоловіки — 28 (63,6 %), жінки — 16 (36,4 %). Середній вік склав  $(42,2 \pm 13,1)$  року. Основні механізми травми: ДТП — 19 осіб (43,2 %), через воєнні дії — 16 випадків (36,4 %), кататравми — 9 постраждалих (20,4 %) (рис. 1).

Правостороннє травмування зафіксовано в 23 осіб (52,3 %), лівостороннє — у 21 (47,7 %). Неусунений вивих головки стегнової кістки під час госпіталізації діагностовано в 19 пацієнтів (43,2 %), термін усунення вивиху від 1 до 26 діб, середній —  $(8,9 \pm 2,6)$  діб. Критеріями виключення хворих із дослідження були складні переломи, які поєднувались з ушкодженнями внутрішніх органів (прямої кишки, сечового міхура) та черепно-мозковою травмою.

Першочерговим завданням для лікарів-травматологів було закриття усунення вивиху головки

стегнової кістки в найбільш ранній термін. Закрите його усунення успішно виконано в день травми у 11 (57,9 %) хворих, у перші 3 доби після травми — у 5 (26,3 %) осіб, відтерміноване усунення проведено у 3 (15,8 %) випадках. Термін проведення оперативного втручання від моменту травми становив від 1 до 26 діб, середній —  $(10,8 \pm 3,8)$  діб.

Хірургічний доступ Кохера-Лангенбека застосовувався у всіх випадках. Репозиція відбувалась із використанням тракційних пристроїв операційного столу для фіксації пацієнта за неушкоджену ділянку на рівні задньої верхньої ості клубової кістки та діяфізу стегнової кістки. Усім хворим виконано такі втручання: остеосинтез задньої стінки кульшової западини пластинами та гвинтами. Розмір пластины залежав від кількості та розмірів уламків. Головною метою остеосинтезу було досягнення анатомічної репозиції та стабільної фіксації перелому. Під час операції у всіх випадках виконувалась ревізія *n. ischiadicus* та його захист від інтраопераційного ушкодження.

Для всіх пацієнтів протокол ведення включав: після госпіталізації накладання системи скелетного витягання за надвиросткову зону стегнової

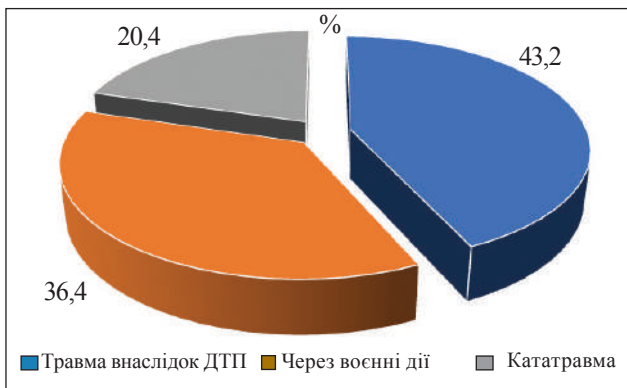


Рис. 1. Розподіл пацієнтів проспективної групи за механізмом травматичного ушкодження

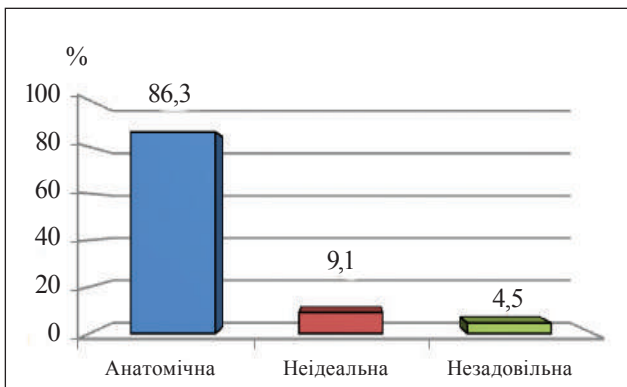


Рис. 2. Результати репозиції за шкалою Матта

кістки, проведення ультразвукової доплерографії судин нижніх кінцівок перед проведенням остеосинтезу та після, оперативне втручання для своєчасного виявлення тромботичних ускладнень.

Реабілітаційні заходи, які були важливою складовою відновлення хворих, розпочинались на наступний день після їхньої госпіталізації.

Гострий період (пацієнт знаходився на скелетному витягненні) включав терапевтичні втручання: ознайомлення з методом лікування травми, реабілітаційними заходами, можливими ускладненнями та заходами для їхнього уникнення; холодотерапія (для зменшення болю та чутливості). Також виконувалися такі вправи:

- для здорової нижньої кінцівки (НК) — флексія/екстензія в колінному, кульшовому, надп'ятково-гомільковому суглобах, відведення/приведення в кульшовому суглобі;
- піднімання таза з опорою на здорову нижню кінцівку (профілактика пролежнів);
- для верхніх кінцівок (ВК) — сидання в ліжку з опорою на балканську раму;
- для хворої НК — ідеомоторні, рухи в надп'ятково-гомільковому суглобі;
- дихальні — діафрагмальне дихання, навчання повному видиху, покашлюванню та відкашлюванню секрету, застосування дихального тренажера для профілактики респіраторних ускладнень.

За результатами отриманої репозиції за шкалою Матта пацієнтів розподілено на дві ідентичні групи, основну ( $n = 22$ ) та контрольну ( $n = 22$ ).

Контрольна група ( $n = 22$ ) займалась за традиційною програмою лікувальних установ, яка включала: виконання терапевтичних вправ (загально-розвиваючих, ізометричних, пасивних, пасивно-активних та активних), ранню вертикалізацію хворих, пересування з допоміжними засобами, лікувальний масаж, холодо- та магнітолазерну терапію.

В основній групі ( $n = 22$ ) застосовували розроблену програму, яка включала крім традиційних, сучасні методи та засоби реабілітації: кріотерапію, TENS-терапію, міофасціальний реліз, мобілізацію м'яких тканин (еластичними флос-стрічкою, блейдом), комплекс терапевтичних вправ із Thera-bend, на сферах і напівсферах (табл. 1).

Програма реабілітації після оперативного втручання включала три періоди, які наведено в таблиці 1.

Крім перерахованих методів і засобів у гострому періоді, важливим аспектом була рання

мобілізація пацієнтів. На початку проводилась вертикалізація з обов'язковим застосуванням компресійної терапії (еластичне бинтування або компресійні панчохи), навчання пересуванню зі засобами для додаткової опори. Хворі, які не мали надмірної ваги та проблем із координацією, пересувались із паховими милицями без навантаження на прооперовану кінцівку, допускалося торкання підлоги лише першим пальцем ступні, особи з високими факторами ризику падіння ходили за допомогою ходунців. Під час навчання ходи на милицях застосовувалась двонопа методика, за якої точка опори була на здорову НК, милиці й ушкоджена кінцівка виступали як одне ціле, а здорова — як окрема одиниця. Пацієнтів навчали підніматися вгору сходами, використовуючи спочатку здорову НК, потім милиці переносити одночасно з оперованою кінцівкою, а спускаючись зі сходів, спочатку опускати милиці й ушкоджену, а потім — здорову НК.

За наявного вираженого набряку оперованої НК проводилась елевация 2–3 рази на добу по 20–30 хв. На початку обмежено амплітуду рухів в оперованому кульшовому суглобі через набряк, запалення, початкову адгезію між латеральним широким м'язом стегна і напружувальним м'язом

широкої фасції стегна, тому рухи декілька днів виконувалися пасивно та пасивно-активно. Пацієнтам радили уникати в кульшовому суглобі гіперекстензії, внутрішньої ротації та підймання оперованої прямої НК. Активні терапевтичні вправи для сідничного м'яза та його зміцнення, обмежувалися в перші 6 тижнів через можливість перерозгинання стегна.

Головний аспект приділявся функціональній активності та незалежності хворого: навчали перевертатися на неушкоджений бік, самостійно сідати, підніматися з ліжка, одягатися через травмовану кінцівку, а роздягатися — зі здорової. Спочатку пацієнтам була потрібна допомога, а згодом вони самостійно виконували повсякденні дії зі застосуванням допоміжних засобів (підвищеного сидіння на унітаз, пристроїв досяжності для одягання шкарпеток і штанів), щоб зменшити навантаження на оперований суглоб.

Терапевтичні вправи здійснювались відповідно до больової толерантності, показник за візуально-аналоговою шкалою (VAS) був у межах 4 балів [6]. Подальша зміна в навантаженні на оперовану кінцівку обиралася згідно з результатами рентгенограми, стабільності перелому та перебігу зрощення.

Таблиця 1

**Програма реабілітації пацієнтів після хірургічного лікування з приводу перелому задньої стінки кульшової западини**

Період	Гострий	Післягострий	Довготривалий
Завдання	<ol style="list-style-type: none"> <li>1. Менеджмент набряку та болю</li> <li>2. Рання мобільність і вертикалізація</li> <li>3. Укріплення м'язів верхнього плечового поясу та здорової НК</li> <li>4. Адаптація до навантаження</li> <li>5. Профілактика контрактури в кульшовому суглобі</li> </ol>	<ol style="list-style-type: none"> <li>1. Менеджмент набряку та болю</li> <li>2. Покращення м'язової сили, функціональних показників у кульшовому суглобі</li> <li>3. Покращення рівноваги та координації</li> <li>4. Підтримка фізичної форми</li> <li>5. Повернення пацієнта до самостійного обслуговування</li> </ol>	<ol style="list-style-type: none"> <li>1. Відновлення повної функції в кульшовому суглобі</li> <li>2. Відновлення правильного патерну ходьби</li> <li>3. Відновлення сили м'язів</li> <li>4. Повернення до професійної діяльності</li> </ol>
Методи та засоби	<ol style="list-style-type: none"> <li>1. Кріотерапія 10 хв 3 рази на день (5 процедур)</li> <li>2. Механотерапія на апараті СРМ по 20 хв раз на день (10 процедур)</li> <li>3. Лімфодренажний масаж по 10–15 хв (10 процедур)</li> <li>4. Активні терапевтичні вправи в усіх суглобах здорової НК та ВК</li> <li>5. Пасивні, пасивно-активні й активні рухи в оперованому суглобі</li> <li>6. Ізометричні напруження чотириголових м'язів</li> <li>7. Ізотонічні вправи для надп'яtkовогомілкових суглобів</li> <li>8. Тренування ADL (навичок у повсякденному житті)</li> </ol>	<ol style="list-style-type: none"> <li>1. Терапевтичні вправи (загально-розвиваючі, спеціальні, на розтягнення, диxальні, ізометричні, рухи з рубцем)</li> <li>2. Міофасціальний реліз, мобілізація м'язких тканин (еластична флос-стрічка, блейд)</li> <li>3. TENS-терапія (раз на день по 10 хв)</li> <li>4. Тренування функціональної мобільності (переміщення в ліжку, хода сходами)</li> <li>5. Тренування ADL (використання допоміжних засобів для одягання, гігієни й ін.)</li> </ol>	<ol style="list-style-type: none"> <li>1. Терапевтичні вправи (функціональні, на розтягнення, з опором на збільшення сили м'язів із Thera-bend), на координацію на сферах і напівсферах)</li> <li>2. Механотерапія (велотренажер Nautilus для зміцнення чотириголового м'яза стегна)</li> <li>3. Теплові компреси накладались віддалено на спазмовані м'язи перед виконанням вправ</li> </ol>

## Результати

Середній термін рентгенологічної консолідації перелому становив ( $12 \pm 3$ ) тижнів. Серед пацієнтів у післяопераційному періоді діагностовано наступні ускладнення: посттравматична нейропатія сідничного нерва, в основній групі в 1 (4,54 %) особи та в контрольній у 2 (9,09 %); гетеротопічна осифікація — у 4 (18,2 %) хворих основної групи та в 7 (31,8 %) — контрольній; асептичний некроз головки стегнової кістки — у 6 (27,3 %) пацієнтів основної групи та 9 (40,9 %) контрольній.

Після оперативного лікування проводилась оцінка за шкалою Матта: у 38 осіб (86,5 %) було досягнуто анатомічної репозиції до 1 мм, у 4 (9 %) вона неідеальна (до 2–3 мм), а у 2 пацієнтів (4,5 %) — незадовільна (більше 3 мм), результати наведено на рис. 2.

Оцінка результатів за шкалою Харіса у підгрупах, проведена за критерієм Шапіро-Уїлка, засвідчила відповідність параметрам нормально розподілу ( $p = 0,382-0,573$ ), що дозволяє використати середнє арифметичне (M) та стандартне відхилення (SD) для описової статистики результатів. Разом з тим, наявність числа спостережень в підгрупах менше 30 ( $n = 22$ ), обумовило доцільність застосування непараметричних критеріїв порівняння результатів між групами (тест Манна-Уїтні) та в динаміці (тест Вілкоксона).

Результати лікування за шкалою Harris Hip Score наведено в таблиці 2.

Проведено статистичний аналіз впливу терміну проведення оперативного втручання на досягнення анатомічної репозиції перелому (табл. 3).

Дослідження закономірностей розвитку асептичного некрозу залежно від термінів усунення вивиху головки стегнової кістки наведено в таблиці 4.

## Обговорення

Значна частина вітчизняних і закордонних робіт наводить консервативні та хірургічні методи лікування з приводу перелому задньої стінки кульшової западини. Автори наголошують, що на відновлення пацієнтів впливає низка чинників, включаючи тип перелому, ушкодження головки стегнової кістки, супутні травми, терміни виконання операції, якість остеосинтезу та хірургічний доступ [3, 7, 8]. Ускладнення в разі переломів кульшової западини включають післяопераційну інфекцію, ушкодження сідничного нерва, гетеротопічну осифікацію, тромбоемболічні ускладнення, неправильне зрощення та незрощення [9].

N. Kaple, M. Lakhwani наводять реабілітаційні заходи для відновлення пацієнтів із таким типом перелому методом скелетного витягання, проте він потребує тривалого перебування хворого в горизонтальному положенні, що унеможливує швидке відновлення функціональних показників у кульшовому суглобі та сприяє збільшенню ризиків з боку серцево-судинної, дихальної систем та опорно-рухового апарата. Пролежні, інфекції

Таблиця 2

### Результати оцінювання функціонування кульшового суглоба за Harris Hip Score (M ± SD)

Етап (міс.)	Критерії шкали Harris Hip Score та групи		P (MW)
	основна (n = 22)	контрольна (n = 22)	
Рівень болю			
3	33,04 ± 4,01	30,19 ± 4,16	0,0250*
6	38,47 ± 4,41	34,51 ± 4,73	0,0060*
12	42,26 ± 4,52	39,36 ± 3,69	0,0240*
P (3–6)	0,0001*	0,0020*	—
P (3–12)	0,0001*	0,0001*	—
HHS (загальний)			
3	78,03 ± 4,15	69,14 ± 4,38	0,0001*
6	83,51 ± 4,03	75,43 ± 4,45	0,0080*
12	87,09 ± 5,31	84,01 ± 4,17	0,0380*
P (3–6)	0,0090*	0,0040*	—
P (3–12)	0,0001*	0,0001*	—

Примітки: P (MW) — порівняння між групами за критерієм Манна-Уїтні (\* — різниця статистично значуща); P (3–6), P (3–12) — оцінка показників в динаміці за тестом Вілкоксона (\* — різниця статистично значуща); M ± SD — середня арифметична та стандартне відхилення.

спицевого каналу та сечовивідних шляхів, тромбози, пневмонії є можливими побічними ефектами тривалого постільного режиму [10].

Більшість авторів наголошують на важливості саме оперативного лікування з приводу перелому задньої стінки кульшової западини та якісній реконструкції перелому [3, 9, 11]. Ми вважаємо, що найкращим методом хірургічного втручання у пацієнтів із переломами задньої стінки кульшової западини є мостоподібний накістковий металоостеосинтез (пластина розташовується від сідничного горбика до даху кульшової западини), використовуючи доступ Кохера-Лангенбека. Основна мета — досягнення анатомічної репозиції, яка безпосередньо впливає на результат лікування. Обов'язковим завданням під час оперативного втручання є ревізія, захист і знеболення сідничного нерва.

Досить незначна частина робіт присвячена реабілітаційним заходам [10, 12], які є важливою складовою профілактики до та післяоперацій-

них ускладнень пацієнтів із переломом задньої стінки кульшової западини. Більшість програм включають терапевтичні вправи, масаж і вертикалізацію хворого, проте не враховують комплексний підхід із залученням просвітницької роботи з пацієнтом, використання механотерапевтичних засобів, фізіотерапевтичних, міофасціальних технік для роботи з м'язами та післяопераційним рубцем, що покращує та пришвидшує відновлення.

Вивчаючи проведений аналіз, ми вважаємо, що на результат впливають: якість репозиції, термін проведення оперативного втручання від моменту отримання травми, ранній початок реабілітаційних заходів. Найкращий результат виявили в пацієнтів, яким було виконано оперативне втручання протягом 21 доби з моменту отримання травми, досягнуто анатомічну репозицію та розпочато реабілітаційні заходи одразу від моменту госпіталізації до стаціонару. Серед реабілітаційних заходів найбільший вплив мали: комплексний підхід, рання мобілізація хворого, проведення заходів для зменшення набряку та тугорухливості в кульшовому суглобі, збільшення сили м'язів, покращення щоденної діяльності й активності.

#### Клінічний випадок № 1

Пацієнт З., 52 роки. Лікувався в умовах КНП «Київська міська клінічна лікарня № 8». Травму отримав внаслідок ДТП 27.06.2023 р. Діагноз: закритий перелом задньої стінки лівої кульшової западини зі зміщенням, стан після усунення вивиху головки лівої стегнової кістки (28.06.2023 р.).

Таблиця 4

Таблиця 3  
Аналіз впливу терміну проведеного оперативного втручання на репозицію перелому

Термін оперативного втручання (кількість днів)	Розподіл пацієнтів	Частота анатомічної репозиції
До 7	36 (81,8 %)	34/36 (94,4 %)
7–21	5 (11,4 %)	3/5 (60,0 %)
21 і більше	3 (6,8 %)	1/3 (33,3 %)
$p(\chi^2)$	—	$p = 0,002^*$

Примітка.  $P(\chi^2)$  — порівняння між групами (\* — різниця статистично значима).

Результати дослідження закономірностей розвитку асептичного некрозу

Доба усунення вивиху	Розподіл пацієнтів	Частота виявлення початкових ознак АНГСК	Індекс некрозу (Кoo та Kim)		
			А	В	С
Перша	11 (57,9 %)	8/11 (72,7 %)	6 (54,5 %)	2 (18,2 %)	—
До 3	5 (26,3 %)	5/5 (100,0 %)	1 (20,0 %)	4 (80,0 %)	—
3–26	3 (15,8 %)	3/3 (100,0 %)	—	2 (66,7 %)	1 (33,3 %)

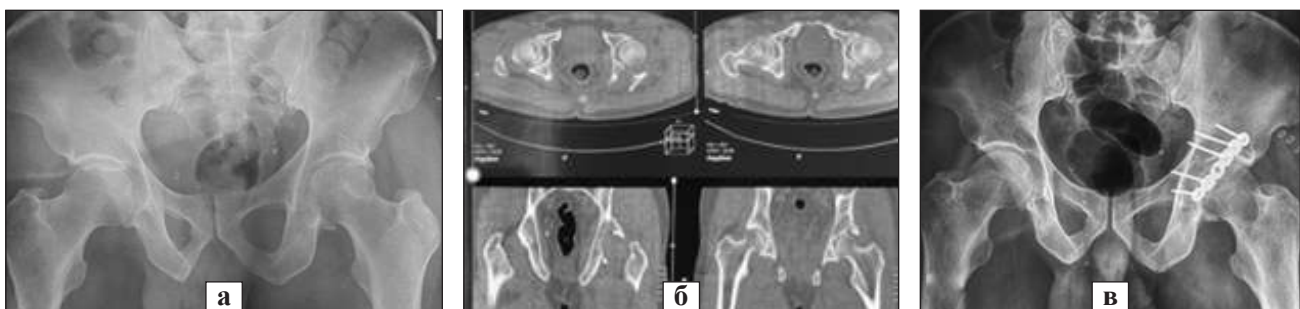
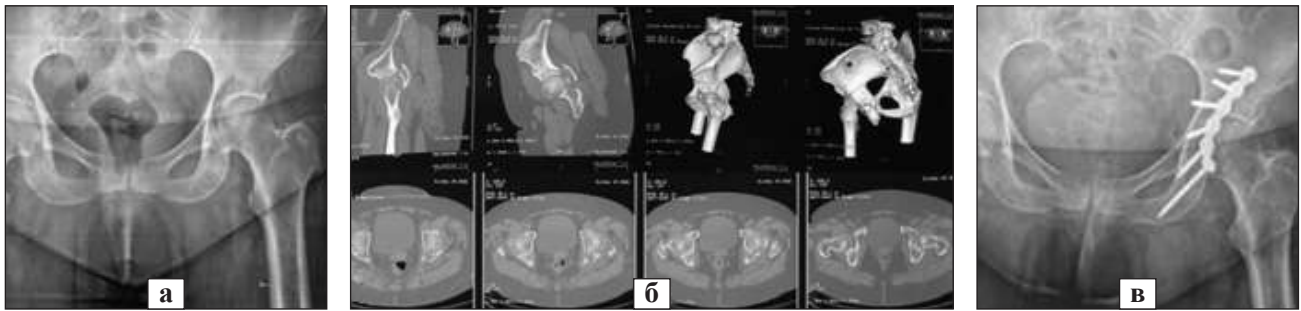


Рис. 3. Рентгенограми та КТ-скани перелому задньої стінки кульшової западини пацієнта З.: а), б) перелом задньої стінки лівої кульшової западини; в) стан після остеосинтезу кульшової западини пластиною та гвинтами



**Рис. 4.** Рентгенограми та КТ-скани перелому задньої стінки кульшової западини пацієнтки Г.: а, б) перелом задньої стінки лівої кульшової западини; в) стан після остеосинтезу кульшової западини пластиною та гвинтами

Лікувався в умовах ЦРЛ консервативно. Госпіталізований до КНП «Київська міська клінічна лікарня № 8» 03.07.2023 р. З 04.07.2023 р. — початок реабілітаційних заходів. Оперативне втручання виконано 10.07.2023 р. — відкрита репозиція уламків лівої кульшової западини, металоостеосинтез перелому пластиною та гвинтами. Оцінювання результатів за шкалою Харріса: через 3 міс. — (79,12 ± 2,41) бала, через 6 міс. — (83,02 ± 3,84), через 12 міс. — (85,42 ± 3,12).

#### Клінічний випадок № 2

Пацієнтка Г., 60 років. Лікувалась в умовах КНП КОР «Київська обласна клінічна лікарня». Травму отримала внаслідок падіння з висоти 03.12.2021 р. Діагноз: закритий перелом задньої стінки лівої кульшової западини зі зміщенням. Госпіталізована до КНП КОР «Київська обласна клінічна лікарня» 03.12.2021 р. Із 04.12.2021 р. розпочато реабілітаційні заходи. Оперативне втручання виконано 06.12.2021 р. — відкрита репозиція уламків лівої кульшової западини, металоостеосинтез перелому пластиною та гвинтами. Оцінювання результатів за шкалою Харріса: через 3 міс. — (80,02 ± 2,11) бала, через 6 міс. — (83,21 ± 3,78), через 12 міс. — (88,62 ± 5,37).

#### Висновки

На ефективність хірургічного лікування пацієнтів із переломами задньої стінки кульшової западини впливають закрите усунення вивиху головки стегнової кістки й проведення оперативного втручання в найбільш ранній термін із відновленням нормальної анатомії суглоба, стабільною фіксацією перелому. Проведений статистичний аналіз показав, що усунення вивиху головки стегнової кістки в першу добу після травми дозволяє зменшити ризик розвитку асептичного некрозу на 26,3 % в порівнянні з більш пізнім терміном усунення вивиху. Під час проведення оперативного втручання протягом перших 7 днів після травми можливість досягнення анатомічної

репозиції перелому складає 94,4 %, у той час, як за умови виконання втручання в період 7–21 доба та більше, становить 60 та 33,3 % відповідно.

Запропонована реабілітаційна програма для основної групи: терапевтичні вправи, кріо- та TENS-терапія, міофасціальний реліз, мобілізація м'яких тканин (еластичними флос-стрічка, блейдом), комплекс терапевтичних вправ із Theraband, на сферах та на півсферах сприяли відновленню функціональних показників у кульшовому суглобі за шкалою Harris Hip Score у порівнянні з контрольною групою через 3 місяці на 12 та через 6 — на 10,7 %.

**Конфлікт інтересів.** Автори декларують відсутність конфлікту інтересів.

**Перспективи подальших досліджень.** У перспективі інтерес становлять дослідження щодо оптимізації комплексного лікування пацієнтів з ушкодженням кульшового суглоба.

**Інформація про фінансування.** Жодних вигод у будь-якій формі не було і не буде отримано від комерційної сторони, пов'язаної прямо чи опосередковано з предметом цієї статті.

**Внесок авторів.** Анкін М. Л. — концепція і дизайн, збір та обробка матеріалів, редагування тексту; Ладика В. О. — аналіз отриманих даних, редагування тексту; Гляйна О. О. — аналіз отриманих даних, написання й редагування тексту; Барілович М. М. — аналіз отриманих даних, написання та редагування тексту.

#### Список літератури

1. Vyrva, O., & Vatamanitsa, D. (2021). Current trends in the treatment of acetabular fractures (literature review). *Orthopaedics, traumatology and prosthetics*, (2), 83–91. <https://doi.org/10.15674/0030-59872021283-91>
2. Hoge, S, Chauvin, B. J. (2023). Acetabular Fractures. StatPearls [Internet]. Treasure Island (FL): StatPearls Publishing.
3. Prudnikov, Y., Klimovitsky, V., & Bondarenko, S. (2020). Retrospective comparative study of surgical treatment of patients with fractures of the posterior acetabular wall. *Orthopaedics, traumatology and prosthetics*, (2), 24–32. <https://doi.org/10.15674/0030-59872020224-32>
4. Paksoy, A. E., Topal, M., Aydin, A., Zencirli, K., Kose, A., & Yildiz, V. (2019). Outcomes of surgical management of acetabular fractures treated with anterior approaches. *The Eurasian journal of medicine*, 51(3), 257–261. <https://doi.org/10.5152/eurasianjmed.2019.0241>

5. Ramadanov, N., Voss, M., Hable, R., Hakam, H. T., Prill, R., Salzmann, M., Dimitrov, D., & Becker, R. (2024). Postoperative Harris hip score versus Harris hip score difference in hip replacement: What to report? *Orthopaedic Surgery*, 17(1), 3–21. <https://doi.org/10.1111/os.14272>
6. Myles, P., Myles, D., Gallagher, W., Boyd, D., Chew, C., MacDonald, N., & Dennis, A. (2017). Measuring acute postoperative pain using the visual analog scale: The minimal clinically important difference and patient acceptable symptom state. *British journal of anaesthesia*, 118(3), 424–429. <https://doi.org/10.1093/bja/aew466>
7. Trufanov, I. (2022). Surgical treatment of acetabular fractures. *Trauma*, 22(4), 46–51. <https://doi.org/10.22141/1608-1706.4.22.2021.239709>
8. Aprato, A., Ghia, C., ... & Tosto, F. (2019). How much does saving femoral head cost after acetabular fracture? Comparison between ORIF and THA. *Acta Orthopaedica Belgica*, 85(4), 502–509
9. Ziran, N., Soles, G. L., & Matta, J. M. (2019). Outcomes after surgical treatment of acetabular fractures: A review. *Patient Safety in Surgery*, 13(1). <https://doi.org/10.1186/s13037-019-0196-2>
10. Kaple, N., Lakhwani, M., Jagzape, M., & Phansopkar, P. (2022). Descriptive case report on the postoperative rehabilitation of roof and posterior column acetabular fracture following accidental event. *Medical Science*, 26(125), 1–7. <https://doi.org/10.54905/disssi/v26i125/ms320e2256>
11. Ankin, M., Zarutsky, Y., & Burluka, V. (2017). Predicted tactics of surgical treatment of unstable pelvic injuries in polytrauma. *Odessa medical journal*, 3, 78–82. (In Ukrainian)
12. Pasenko, M., Hlyniana, O., & Siomych, Y. (2022). Rehabilitation diagnosis of patients after osteosynthesis of the acetabulum based on the International Classification of Functioning, Disability, and Health. *Physical education, sport and health culture in modern society*, (1(57)), 52–58. <https://doi.org/10.29038/2220-7481-2022-01-52-58>

Стаття надійшла до редакції 10.10.2024	Отримано після рецензування 21.01.2025	Прийнято до друку 23.01.2025
-------------------------------------------	-------------------------------------------	---------------------------------

## THE EFFICIENCY OF SURGICAL TREATMENT AND REHABILITATION IN THE RECOVERY OF PATIENTS WITH A CETABULAR POSTERIOR WALL FRACTURES

M. L. Ankin <sup>1</sup>, V. O. Ladyka <sup>1</sup>, O. O. Glynyana <sup>2</sup>, M. M. Barylovykh <sup>1</sup>

<sup>1</sup> Shupyk National Medical Academy of Postgraduate Education, Kyiv, Ukraine

<sup>2</sup> Bogomolets National Medical University, Kyiv, Ukraine

✉ Mykola Ankin, MD, Prof. in Traumatology and Orthopaedics: [m.ankin@ukr.net](mailto:m.ankin@ukr.net); <https://orcid.org/0000-0001-9795-0931>

✉ Viktoriia Ladyka, MD, PhD: [Ladika084@gmail.com](mailto:Ladika084@gmail.com); <https://orcid.org/0000-0002-3796-428X>

✉ Oksana Glynyana, PhD: [gksusha25@gmail.com](mailto:gksusha25@gmail.com); <https://orcid.org/0000-0003-4118-0856>

✉ Mykola Barylovykh, MD: [barilovichk@gmail.com](mailto:barilovichk@gmail.com); <https://orcid.org/0000-0002-9116-1023>