

УДК 616.7-089.844-71:611.018.4](476)(045)

DOI: <http://dx.doi.org/10.15674/0030-59872020275-79>

Устройство для фильтрации костной стружки

С. И. Кириленко¹, В. В. Рожин¹, Э. А. Надыров²,
В. И. Николаев², А. Н. Мазуренко³, А. А. Добыш¹

¹ Гомельская областная клиническая больница. Беларусь

² Гомельский государственный медицинский университет. Беларусь

³ Республиканский научно-практический центр травматологии и ортопедии, Гомель. Беларусь

Application of grafts for bone grafting is essential for spine surgery, traumatology and orthopedics, oncology, maxillofacial surgery. However, there is no ideal graft that would have all the necessary properties (osteogenic, osteoconductive, osteoinductive) and it would not have significant disadvantages. At spinal surgery, high-speed bone milling machines are used during decompression. In the case of bone tissue resection an equivalent amount of bone chips appears which is routinely aspirated and disposed of together with blood and destroyed tissues. At the same time at bone grafting there is a shortage of local graft material. Objective: to acquaint readers with the possibility of obtaining bone grafts with the help of the developed device as a high-speed bone surgical reamer during spinal fusion. Methods: a device for filtering bone chips is created, consisting of a flask and a filter element inside it, connected in parallel to the aspiration system. The device allows preserving a sufficient amount of bone-grafting material, which consists of bone tissue elements, fibrin clot, bone marrow cells, platelets, mesenchymal stromal cells and others. Results: a clinical example of its application at transforaminal interbody fusion at the level of the lumbar segment L_{IV}-L_V is presented. The device differs favorably from the known ease of assembly, reusability (possibility of repeated sterilization) and placement on the operating table. Conclusions: the application of a bone filter is appropriate in the case of spine decompression of a high-speed bone reamer, when the stage of surgery is bone grafting. Do not use the device in case of spine tumors, spondylitis, spondylodiscitis. Key words: reamer, grafting, device, spine fusion, chips, bone graft.

Використання трансплантатів для кісткової пластики є ключовим етапом хірургічного втручання у вертебрології, травматології та ортопедії, онкології, щелепно-лицевій хірургії. Проте не існує ідеального трансплантата, який мав би усі необхідні властивості (остеогенні, остеокондуктивні, остеоіндуктивні) і при цьому в нього не було б істотних недоліків. У хірургії хребта під час декомпресії використовують високошвидкісні кісткові хірургічні фрези, у разі резекції кісткової тканини, якими утворюється еквівалентна кількість кісткової стружки, яка разом з кров'ю, зруйнованими тканинами рутинно аспірується й утилізується. При цьому на етапі кісткової пластики виникає нестача в місцевому пластичному матеріалі. Мета: ознайомити читачів з можливістю отримання кісткових автотрансплантатів за допомогою розробленого пристрою за умов використання високошвидкісної кісткової хірургічної фрези під час операції спондилодезу хребта. Методи: створено пристрій для фільтрації кісткової стружки, що складається з колби і фільтруючого елемента всередині неї, паралельно приєднаний до системи аспірації. Пристрій дозволяє зберегти достатню кількість кістково-пластичного матеріалу, який складається з елементів кісткової тканини, фібринового згустку, клітин кісткового мозку, тромбоцитів, мезенхімальних стромальних клітин тощо. Результати: наведено клінічний приклад його використання під час виконання трансфорамінального міжтілового спондилодезу на рівні поперекового рухового сегмента L_{IV}-L_V. Пристрій вигідно відрізняється від відомих простотою збірки, можливістю багаторазового використання (стерилізації) та розміщенням на операційному столі. Висновки: застосування кісткового фільтра доцільно в разі застосування під час декомпресії високошвидкісної кісткової фрези, коли етапом хірургічного втручання є кісткова пластика. Не можна використовувати пристрій у разі пухлинних уражень хребта, спондиліті, спондилодисциті. Ключові слова: фреза, пластика, пристрій, спондилодез, стружка, трансплантат.

Ключевые слова: фреза, пластика, устройство, спондилодез, стружка, трансплантат

Введение

Одной из актуальных проблем в современной реконструктивной хирургии опорно-двигательной системы является костная пластика. Трансплантаты используют для создания костного спондилодеза, заполнения дефектов костей при удалении опухолей, остеосинтезе, эндопротезировании суставов, имплантации штифтов в челюстно-лицевой хирургии [1–3]. Важными свойствами трансплантата являются его остеогенность (наличие клеток-предшественников остеобластов и самих остеобластов, образующих новую костную ткань), остеокондукция (матрица для роста сосудов, костной ткани), остеоиндукция (наличие факторов, стимулирующих дифференцировку клеток, рост костной ткани), выраженность которых, по сути, является показателем его качества [4, 5]. Широкое применение нашли трансплантаты в виде аллокости, деминерализованного костного матрикса, искусственной костной ткани, преимущественно представленной гидроксилapatитом, трикальций-фосфатом и их производными, индукторы остеогенеза в виде синтезированных костно-морфогенетических белков и комбинированное применение различных трансплантатов [6, 7]. В хирургии позвоночника «золотым стандартом» костной пластики является применение аутокости, обладающей в достаточной степени выраженными свойствами остеогенности, остеокондукции, остеоиндукции [4, 8]. В Республике Беларусь внедрены и активно используются методы костной пластики при лечении травм и дегенеративно-дистрофических поражений опорно-двигательной системы, опухолей позвоночника и др. [1–3].

В качестве источника костного аутоотрансплантата в хирургии позвоночника чаще всего используют губчатую кость из гребня подвздошной кости [4, 8]. Однако при всех положительных качествах у аутоотрансплантатов есть и недостатки: их количество ограничено, требуется дополнительное время для забора, что удлиняет операцию и увеличивает кровопотерю. Во время взятия трансплантата есть риск осложнений [9, 10]. В частности, аутоотрансплантат из гребня подвздошной кости содержит меньшее количество стволовых клеток (1/20000), чем дужки позвонка, где их содержится на 70 % больше [11].

Существует возможность использования в качестве аутоотрансплантата местной костной ткани позвонков, образующейся при работе кусачек Керрисона, Люэра. Однако в настоящее время

с целью сокращения времени операции, удобства хирурга, безопасности оперативного вмешательства для резекции костной ткани в дополнение применяют высокооборотистую костную хирургическую фрезу. Это инструмент определенного диаметра, орошаемый физиологическим раствором (чаще 2–4 мм), при вращении которого резецируется костная ткань. Во время работы фрезы образуется эквивалентная количеству удаленной костной ткани костная стружка, которая вместе с кровью, костным мозгом, физиологическим раствором удаляется аспиратором и рутинно утилизируется, а не используется как трансплантат. Использование костной стружки, полученной при резекции высокооборотистой костной хирургической фрезой остеофитов тел позвонков для костной пластики с целью создания корпорозеда шейного отдела позвоночника, упоминается в работе Е. Ekanayake и А. Shad [12]. Кроме того, гистологический анализ V. Patel и соавт. [13] полученной костной стружки в 10 случаях также подтвердил ее жизнеспособность. С. Eder и соавт. [14] в исследовании *in vitro* выявили преимущество остеогенного потенциала костных чипсов в сравнении с костной стружкой, но жизнеспособность остеобластов оказалась одинаковой. Известны устройства, применяемые для фильтрации материала, полученного при работе высокооборотистой хирургической костной фрезы [15, 16]. Общей чертой их всех является прохождение аспирата из раны через фильтрующий элемент с сепарацией содержимого на условно твердую и жидкую фракции с последующим использованием первой.

Цель: показать возможность получения аутокостного трансплантата при использовании высокооборотистой хирургической костной фрезы с помощью разработанного устройства.

Материал и методы

Разработано устройство для фильтрации костной стружки [17]. Изобретение защищено патентом Республики Беларусь. Исследование одобрено этическим комитетом (заключение комитета по биомедицинской этике учреждения «Гомельская областная клиническая больница» № 1 от 22.02.2019) и проведено в соответствии с этическими стандартами, изложенными в Хельсинской декларации. Получено информированное согласие пациентов на участие в исследовании.

Общий вид устройства представлен на рисунке. Оно состоит из стеклянной колбы, которая закрывается крышкой с винтовой резьбой или С-образной накладкой с винтовым фиксато-

ром. Перед закрытием крышки в нее помещается уплотнительное резиновое кольцо. В крышке, с помощью гаек с обеих сторон, зафиксированы 2 штуцера, к внешнему концу одного из них подсоединена трубка для подачи отрицательного давления. К внутреннему концу этого штуцера прикреплена гибкая перфорированная трубка для аспирации фильтрата (жидкое содержимое). Внешний конец второго штуцера соединен с трубкой для аспирации содержимого из раны, а внутренний — с трубкой, соединяющейся с фильтрующим элементом. Последний представляет собой цилиндрический каркас, покрытый изнутри сеткой, с перфорированными отверстиями и съемным дном. Дно фильтрующего элемента связано с цилиндрическим каркасом резьбовым соединением и имеет вставку из мелкоячеистой сетки.

Таким образом, предложенное нами устройство для фильтрации костной стружки представляет из себя фильтр, задерживающий элементы костной ткани с фибриновым сгустком и клетками костного мозга, прочими клетками (эритроцитами, тромбоцитами, адипоцитами, мезенхимальными клетками).

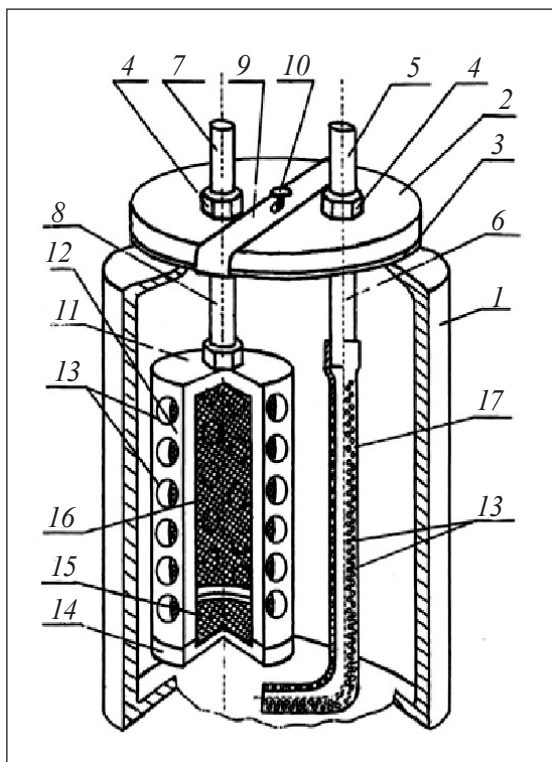


Рисунок. Устройство для фильтрации костной стружки: 1 — прозрачная колба; 2 — крышка; 3 — уплотнительное кольцо; 4 — гайка; 5 — штуцер; 6 — трубка; 7 — аспирационный штуцер; 8 — трубка для аспирации; 9 — С-образная накладка; 10 — винтовой фиксатор; 11 — фильтрующий элемент; 12 — каркас; 13 — перфорированные отверстия; 14 — съемное дно; 15 — сетчатая вставка; 16 — мелкоячеистая сетка; 17 — гибкая резиновая трубка

Все конструктивные элементы устройства для фильтрации костной стружки выполнены из химически и биологически инертного материала, обеспечивающего многократную стерилизацию в сухожаровом шкафу.

Результаты и их обсуждение

Клинический пример

Рассмотрим использование устройства для фильтрации костной стружки на примере операции трансфораминального межтелового спондилодеза позвоночного двигательного сегмента L_{IV}–L_V.

Пациентка К., 1955 г. р., госпитализирована в плановом порядке в нейрохирургическое отделение № 2 Гомельской областной клинической больницы 22.07.2018 с жалобами на боли в поясничном отделе позвоночника, левой ноге по задней поверхности бедра, наружной поверхности голени, усиливающиеся при движении. Пациентка перенесла 5 лет назад хирургическое лечение грыжи межпозвонкового диска на уровне L_{IV}–L_V (интерляминэктомия, фасетектомия L_{IV}–L_V слева, удаление грыжи межпозвонкового диска). В течение последнего года болевой синдром периодически рецидивировал, консервативно купировался плохо. Последнее обострение длилось более 3 мес. За месяц до операции отмечала значительное усиление болей, не поддающихся консервативному лечению. Болевой синдром 9 баллов по визуально-аналоговой шкале (ВАШ). Неврологического дефицита нет. После дообследования (магнитно-резонансная томография поясничного отдела позвоночника) пациентке поставлен диагноз: рецидив грыжи межпозвонкового диска L_{IV}–L_V, рубцово-спаечная радикулопатия L_V, S_I слева, стойкий, умеренно выраженный болевой синдром. 25.07.2016 пациентке было выполнено хирургическое вмешательство по следующей схеме: «обезболивание – эндотрахеальный наркоз». После укладки больной в положение на животе, рентгенологического контроля, обработки операционного поля, осуществлен дорзальный доступ к позвоночнику на интересующем уровне. Скелетированы дужки, дугоотростчатые суставы, поперечные отростки позвонков. С помощью кусачек Люэра резецировали частично остистый отросток L_{IV} позвонка, дугоотростчатые суставы L_{IV}–L_V слева (насколько это возможно), дополнительно измельчив эту массу, получили костные чипсы. Выполнили тщательный гемостаз с целью уменьшения аспирации периферической крови. Подсоединили устройство для фильтрации

костной стружки, установили его на операционный стол. С этого момента аспирация осуществлялась в устройство для фильтрации костной стружки. Далее декомпрессию позвоночного канала выполняли с помощью высокооборотистой хирургической костной фрезы.

Предложенное устройство работает следующим образом. Образовавшееся во время работы костной фрезы большое количество мельчайших фрагментов костной ткани, костного мозга вместе с кровью по трубке через аспиратор, штуцер поступают в фильтрующий элемент. В нем аспирируемое содержимое из раны разделяется: жидкая часть смеси пропускается через круглые отверстия, закрытые сеткой, и накапливается в стеклянной колбе (по мере накопления утилизируется через вторую трубку), а фрагменты костной ткани и кровяной сгусток задерживаются внутри.

По окончании декомпрессии устройство для фильтрации костной стружки отключили от аспиратора. Открутили крышку против часовой стрелки (или сняли путем ослабления винтового фиксатора). Извлекли и разобрали фильтрующий элемент. Ассистент из фильтрующего элемента извлек полученную отфильтрованную пластичную гомогенную массу красновато-белого цвета (нативная трансплантационная аутомесь) и в последующем уложил во влажную марлю. Остатки полученного в стеклянной колбе жидкого аспирирата утилизировали. Полученную массу использовали для заполнения кейджа и оставшегося между ним и телами позвонков пространства. Оставшуюся большую часть этой массы вместе с костными чипсами уложили на декортицированные дужки позвонков, дугоотростчатые суставы, поперечные отростки для стимулирования формирования спондилодеза. Установили дренаж, наложили послойные швы. Время хирургического вмешательства составило 140 мин, кровопотеря — 270 мл. Послеоперационный период протекал без особенностей. Дренаж удален на 2-е сутки. Больная выписана из стационара на 6-е сутки после операции.

При сравнении с аналогами («Autogenous bone and cell filter trap», «Autogenous bone specimen collector»), необходимо отметить меньшее количество составляющих в предложенном нами устройстве, простоту его сборки, возможность многократной стерилизации, больший размер фильтра и стеклянной колбы (возможный объем от 1 000 до 5 000 мл). Это позволяет применять его без частой очистки (смены) фильтрующего элемента, устраняет необходимость использования

шомпола для извлечения содержимого фильтрующего элемента, как в ряде устройств (извлечение осуществляется под действием силы тяжести после снятия дна фильтрующего элемента). Форма аппарата позволяет разместить его на операционном столе без дополнительной фиксации.

Использование костного фильтра целесообразно при активном применении во время декомпрессии высокооборотистой хирургической костной фрезы. Например, при выраженных дегенеративных поражениях позвоночника у пациента, когда хирургическое вмешательство сопровождается резекцией значительного объема костной ткани, а один из этапов операции — создание спондилодеза. Не показано применение устройства во время операций по поводу метастатического поражения позвоночника, первичных опухолей или оперативного воспалительного заболевания.

Выводы

Использование предложенного устройства при работе с высокооборотистой хирургической костной фрезой позволяет сохранить достаточное количество костной ткани с костным мозгом, кровяным сгустком с форменными элементами крови, мезенхимальными клетками. Также оно дает возможность избавиться от дополнительного использования костной ткани из донорского места, аллокости и прочих трансплантатов и избежать связанных с ними осложнений.

Конфликт интересов. Авторы декларируют отсутствие конфликта интересов.

Список литературы

1. Воронович И. Р. Состояние хирургической вертебрологии в Белоруссии и ее достижения / И. Р. Воронович // Хирургия позвоночника. — 2004. — № 1. — С. 33–38.
2. Мазуренко А. Н. Биологические основы спондилодеза поясничного отдела позвоночника и материалы для его осуществления / А. Н. Мазуренко, С. М. Космачева // Медицинские новости. — 2012. — № 7. — С. 20–26.
3. Диагностика и технологии сохранных операций при опухолях и опухолеподобных заболеваниях коленного сустава / И. Р. Воронович, Л. А. Пашкевич, Н. О. Голутвина [и др.] / Министерство Здравоохранения Республики Беларусь, Республиканский научно-практический центр травматологии и ортопедии. — 2007. — Минск. — 207 с.
4. Кирилова И. А. Костная ткань как основа остеопластических материалов для восстановления костной структуры / И. А. Кирилова // Хирургия позвоночника. — 2011. — № 1. — С. 68–74.
5. Roberts T. T. Bone grafts, bone substitutes and orthobiologics: the bridge between basic science and clinical advancements in fracture healing / T. T. Roberts, A. J. Rosenbaum // Organogenesis. — 2012. — Vol. 8 (4). — P. 114–124. — DOI: 10.4161/org.23306.
6. Болтрукевич С. И. Аллопластика деминерализованным костным матриксом в реконструктивной хирургии опорно-двигательного аппарата / С. И. Болтрукевич, В. А. Иванцов //

- Здравоохранение. — 1997. — № 4. — С. 4–6.
7. Bone Morphogenetic Proteins: structure, biological function and therapeutic applications / A. C. Carreira, G. G. Alves, W. F. Zambuzzi [et al.] // Archives of Biochemistry and Biophysics. — 2014. — Vol. 561. — P. 64–73. — DOI: 10.1016/j.abb.2014.07.011.
 8. Oikarinen J. The bone inductive capacity of various bone transplanting materials used for treatment of experimental bone defects / J. Oikarinen, L. K. Korhonen // Clinical Orthopedics and Related Researches. — 1979. — № 140. — P. 208–215. — DOI: 10.1097/00003086-197905000-00039.
 9. Banwart J. C. Iliac crest bone graft harvest donor site morbidity: a statistical evaluation / J. C. Banwart, M. A. Asher, R. S. Hasanein // Spine. — 1995. — Vol. 20 (9). — P. 1055–1060. — DOI: 10.1097/00007632-199505000-00012.
 10. Возможные осложнения после взятия аутотрансплантата из крыла подвздошной кости / И. П. Ардашев, А. А. Григорук, Г. А. Плотников [и др.] // Современные технологии в травматологии и ортопедии. — 1999. — С. 191–192.
 11. Muschler G. The harvest of osteoblastic progenitors from human bone marrow by aspiration. The influence of aspiration volume / G. Muschler, C. Boehm, K. Easley // The Journal of Bone and Joint Surgery. American Volume. — 1997. — Vol. 79 (11). — P. 1699–1709. — DOI: 10.2106/00004623-199711000-00012.
 12. Ekanayake E. Use of the novel ANSPACH bone collector for bone autograft in anterior cervical discectomy and cage fusion / E. Ekanayake, A. Shad // Acta Neurochirurgica. — 2010. — Vol. 152 (4). — P. 651–653. — DOI: 10.1007/s00701-009-0513-0.
 13. Histologic evaluation of high speed burr shavings collected during spinal decompression surgery / V. Patel, S. Estes, E. Naar [et al.] // Orthopedics. — 2009. — Vol. 32 (1). — P. 23–25. — DOI: 10.3928/01477447-20090101-17.
 14. Autografts for spinal fusion: osteogenic potential of laminectomy bone chips and bone shavings collected via high speed drill / C. Eder, A. Chavanne, J. Meissner [et al.] // European spine journal. — 2011. — Vol. 20 (11). — P. 1791–1795. — DOI: 10.1007/s00586-011-1736-3.
 15. Patent US5766134A. A61B10/025. Autogenous bone specimen collector / P. Lisak, L. Young; Atrion Medical Products Inc. — Priority to US 18.07.1995; application granted 16.06.1998.
 16. Patent US6299763B1. Autogenous bone and cell filter trap / A. Ashman; A. Ashman, Enterprises Inc. — Priority to US 09.04.1998; application granted 09.10.2001.
 17. Патент 11383 BY. А 61В 17/00 (2006.01). Устройство для фильтрации костной стружки / В. В. Рожин, С. И. Кириленко, В. А. Кривенчук; заявитель и патентообладатель Государственное учреждение «Республиканский научно-практический центр радиационной медицины и экологии человека» (BY). — № u 20160368; заявл. 08.12.2016; опубл. 30.06.2017.

Статья поступила в редакцию 30.04.2020

DEVICE FOR BONE CHIPS FILTRATION

S. I. Kirilenko¹, V. V. Rozhin¹, E. A. Nadyrov², V. I. Nikolaev², A. N. Mazurenko³, A. A. Dobysh¹

¹Gomel Regional Clinical Hospital. Belarus

²Gomel State Medical University. Belarus

³Republican Scientific and Practical Center of Traumatology and Orthopedics, Gomel. Belarus

✉ Sergei Kirilenko, PhD, MD: ortoped74@bk.ru

✉ Vladimir Rozhin, MD: dr.renovacio@yandex.by

✉ Eldar Nadyrov, PhD, MD: nadyrov2006@rambler.ru

✉ Vladimir Nikolaev, PhD, MD: traumatology@gsmu.by

✉ Andrei Mazurenko, PhD: mazurenko@mail.ru

✉ Artem Dobysh, MD: aadobysh@mail.ru