

УДК 616.71-006.04-018.3

DOI: <http://dx.doi.org/10.15674/0030-59872020418-24>

Рентгенометричне дослідження щільності кісток у разі алокомпозитного ендопротезування (експеримент *in vivo*)

О. Є. Вирва, Я. О. Головіна, Р. В. Малик, М. Ю. Карпінський, О. Д. Карпінська
ДУ «Інститут патології хребта та суглобів ім. проф. М. І. Ситенка НАМН України», Харків

Objective. To determine the most effective method of segmental bone allograft fixation during allograft — prosthesis composite based on searching the x-ray density of bone tissue at experimental animals. *Methods.* The work was performed on 28 laboratory white male rats (age 5 months, weight 350–400 g), which were divided into 2 groups, 14 animals in each group. All animals underwent allograft-prosthesis composite hip replacement: after transverse osteotomy of the femur in the 1st group of animals, after step cut osteotomy in the 2nd group. Animals were withdrawn from the experiment after 3 and 6 months after operation. The optical bone regenerate density in the contact of allograft and the recipient's bone areas and the cortical layer of the recipient's bone below the distal end of endoprosthesis were measured on X-ray images. *Results.* Optical bone regenerate density after 3 and 6 months after operation had significant difference between recipient's bone in both groups ($p < 0.05$). There was no statistically significant difference ($p = 0.373$) of recipient's bone density depending on using different osteotomy types on the cutoff date of the study (6 months). But bone regenerate got more density after step-cut osteotomy (216 ± 26 units) which was significantly ($p = 0.001$) compare to transverse osteotomy (161 ± 19 units). *Conclusions.* The using of long bone allograft-prosthesis composite with implementation a step cut osteotomy contributes to the most rapid increase in bone regenerate density than transverse osteotomy. This is due to the achievement of better stability during fixation of the bone allograft and the bone of the recipient due to the step cut osteotomy, which contributes to fast regenerative process. *Key words.* Bone allograft, surgical treatment methods of bone malignant tumors, allograft-prosthesis composite, osteotomy.

Функціональні результати лікування хворих на злоякісні пухлини кісток залежать, зокрема, від виду та якості хірургічного втручання. *Мета.* Визначити найефективнішу методику фіксації сегментарного кісткового алоімплантата в разі алокомпозитного ендопротезування на підставі вивчення рентгенологічної щільності кісткової тканини в експерименті на дослідних тваринах. *Методи.* Роботу виконано на 28 самців білих лабораторних щурів (вік 5 міс., маса тіла 350–400 г), яких розподілили на дві групи по 14 особин у кожній. Усім тваринам проведено алокомпозитне ендопротезування стегнової кістки: у 1-й групі після поперечної остеотомії, у 2-й — після ступінчастої. Щурів виводили з експерименту через 3 і 6 міс. після операції. На рентгенологічних знімках препаратів стегнових кісток вимірювали оптичну щільність кісткового регенерату (зону контакту алоімплантата й кістки реципієнта) та коркового шару кістки реципієнта нижче дистального кінця ендопротеза. *Результати.* Через 3 та 6 міс. після операції показники оптичної щільності кісткового регенерату суттєво відрізнялися від величин кістки реципієнта в обох групах ($p < 0,05$). На кінцевий термін дослідження (6 міс.) не виявлено статистично значущої різниці щільності кісткової тканини реципієнта залежно від виду виконаної остеотомії ($p = 0,373$). Проте кістковий регенерат після виконання ступінчастої остеотомії набрав більшу щільність — (216 ± 26) од., що істотно ($p = 0,001$) більше, ніж у разі виконання поперечної остеотомії — (161 ± 19) од. *Висновки.* Використання алокомпозитного ендопротезування довгої кістки зі застосуванням ступінчастої остеотомії сприяє якнайшвидшому наближенню рентгенологічної щільності кісткового регенерату до показників кістки реципієнта, ніж у разі виконання поперечної остеотомії. Це пояснюється досягненням максимальної стабільності фіксації кісткового алоімплантата, що, у свою чергу, сприяє швидкому формуванню міцного кісткового регенерату.

Ключові слова. Кісткові алоімплантати, методи хірургічного лікування злоякісних пухлин кісток, алокомпозитне ендопротезування, остеотомія

Вступ

Для оцінювання результатів лікування хворих на злоякісні пухлини кісток ураховують два показники: онкологічний результат (відсутність рецидивування та поширення онкологічного процесу (віддалені метастази)) та задовільний ортопедичний результат (збереження кінцівки та максимальне відновлення функції ураженого сегмента скелета). Усе це впливає на якість життя зазначеної категорії хворих, можливість самообслуговування, відновлення працездатності та професійної придатності, психологічний стан пацієнтів.

Суттєвими моментами, від яких залежать функціональні результати лікування, є вид та якість хірургічного втручання. Кращі показники досягнуті завдяки активному розвитку ендпротезування в цієї категорії хворих упродовж останніх десятиріч із використанням органозбережних операцій, які передбачають видалення пухлини та заміщення кісткового дефекту модульним або індивідуальним ендпротезом [1]. Алопластичне заміщення дефектів кісток після видалення пухлин є часто вживаним і досить успішним методом хірургічного лікування хворих з онкологічною патологією. У деяких випадках ця методика має певні переваги перед іншими, але відсоток ускладнень залишається високим, що обмежує можливості застосування алотрансплантатів. Найчастіше в пацієнтів розвиваються інфекційні ускладнення, переломи, утворення несправжніх суглобів і контрактур [2]. Рідше спостерігають розсмоктування трансплантата, що зумовлено погіршенням імунологічного стану хворих після поліхіміотерапії.

Із метою мінімізації ускладнень обох методик заміщення післярезекційних дефектів довгих кісток (ендпротезування та кісткова алопластика) розроблено й успішно застосовано методику алокомпозитного ендпротезування [3]. Проте і вона також має певні недоліки й ускладнення. Одне із найчастіших — незрощення кісткового алоімплантата з кісткою реципієнта [4], що пов'язано з кількома чинниками: віком пацієнта, поліхіміотерапевтичним лікуванням після хірургічного втручання, способом фіксації алоімплантата. Зменшення ризику розвитку незрощення кістки реципієнта й алоімплантата було головною метою проведених у ДУ «ІПХС ім. проф. М. І. Ситенка НАМН» експериментальних досліджень [5, 6]. Серед них — оцінювання рентгенологічної щільності кістки в ділянці заміщення її дефекту,

що дає змогу встановити найефективнішу методику фіксації кісткового сегментарного алоімплантата з кісткою реципієнта.

Мета роботи: визначити найефективнішу методику фіксації сегментарного кісткового алоімплантата в разі алокомпозитного ендпротезування за допомогою вивчення рентгенологічної щільності кісткової тканини в експерименті на дослідних тваринах.

Матеріал і методи

Роботу виконано на 28 самцях білих лабораторних щурів (вік 5 міс., маса тіла — від 350 до 400 г) популяції експериментально-біологічної клініки ДУ «ІПХС ім. проф. М. І. Ситенка НАМН». Експеримент на щурах проведений із дотриманням вимог Європейської конвенції про захист хребетних тварин, яких використовують для дослідних та інших наукових цілей (Страсбург, 1986) та Закону України «Про захист тварин від жорстокого поводження» (ст. 26, 31) [7, 8]. Усі хірургічні втручання виконані в умовах асептики й антисептики під загальним знеболюванням: аміназин (10 мг/кг живої маси, внутрішньом'язово) та кетамін (50 мг/кг живої маси, внутрішньом'язово). План експерименту затверджений на засіданні комітету з біоетики інституту (протокол № 164 від 18.04.2017). У лабораторії біомеханіки ДУ «ІПХС ім. проф. М. І. Ситенка НАМН» проведено рентгенометричне дослідження щільності кісткового регенерату в різні терміни після резекції стегнової кістки щурів.

Тварин розподілили на дві групи по 14 у кожній. Усім щурам виконано алокомпозитне ендпротезування правої стегнової кістки (резекцію верхньої третини та заміщення післярезекційного дефекту сегментарним кістковим алоімплантатом та ендпротезом). Щурам 1-ї групи виконали поперечну остеотомію стегнової кістки з імплантацією алокомпозитного ендпротеза, 2-ї — ступінчасту остеотомію з імплантацією алокомпозитного ендпротеза [9] (рис. 1).

Тварин виводили з експерименту через 3 та 6 міс. після ендпротезування. Потім виділяли препарати оперованих стегнових кісток (рис. 2, а) і виконували їхній одночасний рентгенівський знімок (рис. 2, б). Виконання знімку препаратів одним кадром дозволило запобігти похибкам вимірювань, пов'язаної з розбіжністю якості знімків (яскравість, контрастність тощо).

На рентгенограмах препаратів стегнових кісток вимірювали оптичну щільність кісткового регенерату (зону контакту алоімплантата з кісткою

реципієнта) та коркового шару кістки реципієнта нижче дистального кінця ендопротеза. Схему вимірювання наведено на рис. 3.

Обчислення проводили за допомогою програмного комплексу X-Rays, розробленого в Харківському національному університеті радіоелектроніки [10, 11]. Для усунення суб'єктивного впливу на результати досліджень науковець, який виконував вимірювання, не знав, до якої групи належить певний препарат.

Дані експерименту опрацьовано статистично. Розраховували середнє значення (M) та його стандартне відхилення (SD) чи стандартну похибку (SE), а також мінімальне та максимальне значення. У межах однієї групи проводили порівняння за допомогою парного Т-тесту (регенерат / кістка реципієнта), порівняння між групами —

за допомогою Т-тесту для незалежних вибірок із розрахунком різниці середніх ($M \pm SE$) або ($M \pm SD$), критичного значення тесту (t) та статистичної значущості (p). Аналіз даних проводили в спеціальному пакеті IBM Statistic SPSS 20.0 [12].

Результати та їх обговорення

У результаті проведеного дослідження отримано дані про оптичну щільність кісткового регенерату (зони контакту алоімплантата і кістки реципієнта) та кісткової тканини реципієнта в різні терміни після алокомпозитного ендопротезування з використанням поперечної та ступінчастої остеотомії. У табл. 1 наведено показники в термін 3 міс. після ендопротезування.

Визначено, що на третій місяць після алокомпозитного ендопротезування з використанням поперечної остеотомії показники оптичної щільності кісткового регенерату статистично значуще ($p = 0,001$) відрізнялися від показників оптичної щільності кісткової тканини реципієнта. У разі застосування ступінчастої остеотомії величини оптичної щільності досліджуваної тканини також суттєво відрізнялися між собою ($p = 0,009$). Наочно порівняти величини оптичної щільності кісткового регенерату та кісткової тканини реципієнта через 3 міс. після алокомпозитного ендопротезування допоможе діаграма (рис. 4).

Величини оптичної щільності кісткового регенерату та кісткової тканини реципієнта з використанням поперечної та ступінчастої остеотомії у термін 6 міс. після алокомпозитного ендопротезування наведено в табл. 2.

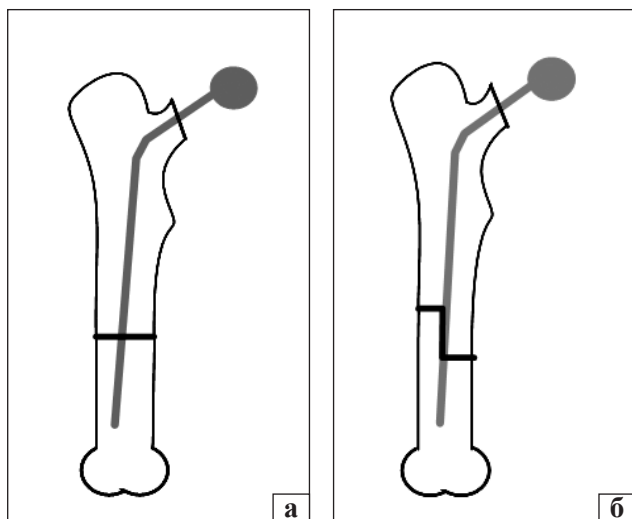


Рис. 1. Схема остеотомії: а) поперечна; б) ступінчаста

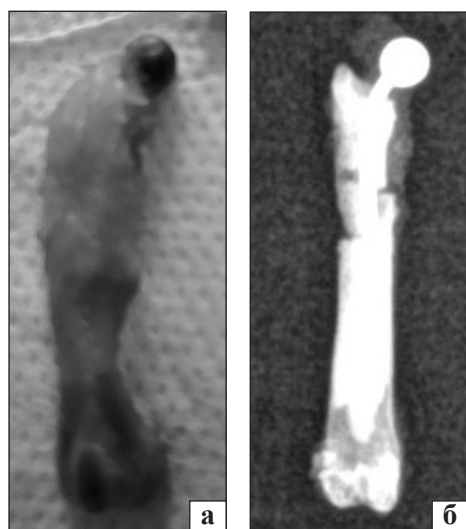


Рис. 2. Препарати стегнових кісток щурів: а) зовнішній вигляд; б) рентгенологічний знімок

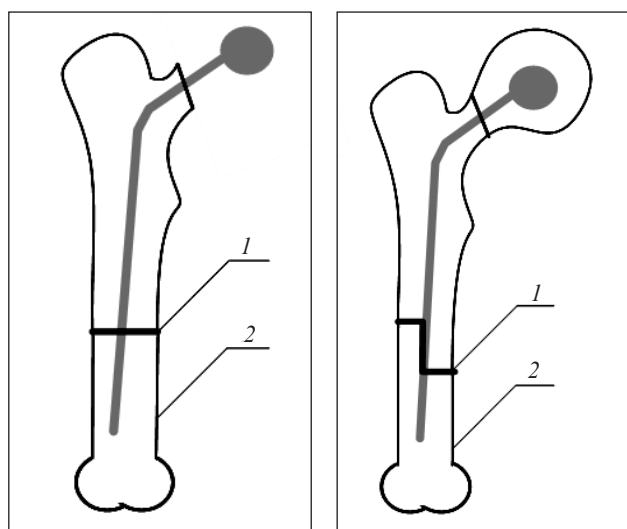


Рис. 3. Схема вимірювання: 1 — щільності кісткового регенерату; 2 — щільності кісткової тканини реципієнта

Таблиця 1

Результати порівняльного аналізу оптичної щільності регенерату та кісткової тканини реципієнта після поперечної та ступінчастої остеотомії через 3 міс. після алокомпозитного ендпротезування

| Показник оптичної щільності кісткової тканини, од. | Остеотомія | | | |
|--|-----------------------|-------------------|------------------------|-------------------|
| | поперечна | | ступінчаста | |
| | регенерат | кістка реципієнта | регенерат | кістка реципієнта |
| M ± SD | 129 ± 32 | 213 ± 16 | 175 ± 23 | 201 ± 25 |
| Min ± max | 94 ÷ 195 | 194 ÷ 245 | 147 ÷ 213 | 159 ÷ 241 |
| Статистична значущість між тканинами | $\overline{M \pm SD}$ | | -84 ± 19 | |
| | t, p | | t = -12,460; p = 0,001 | |
| Статистична значущість між тканинами | $\overline{M \pm SD}$ | | -26 ± 21 | |
| | t, p | | t = -3,563; p = 0,009 | |

Таблиця 2

Результати порівняльного аналізу оптичної щільності кісткового регенерату та кістки реципієнта після поперечної та ступінчастої остеотомії через 6 міс. після алокомпозитного ендпротезування

| Показник оптичної щільності кісткової тканини, од. | Остеотомія | | | |
|--|-----------------------|-------------------|------------------------|-------------------|
| | поперечна | | ступінчаста | |
| | регенерат | кістка реципієнта | регенерат | кістка реципієнта |
| M ± SD | 161 ± 19 | 222 ± 12 | 216 ± 26 | 230 ± 25 |
| Min ± max | 132 ÷ 190 | 207 ÷ 245 | 180 ÷ 265 | 200 ÷ 280 |
| Статистична значущість між тканинами | $\overline{M \pm SD}$ | | -61,0 ± 6,5 | |
| | t, p | | t = -11,118; p = 0,001 | |
| Статистична значущість між тканинами | $\overline{M \pm SD}$ | | -13,8 ± 6,3 | |
| | t, p | | t = -6,222; p = 0,001 | |

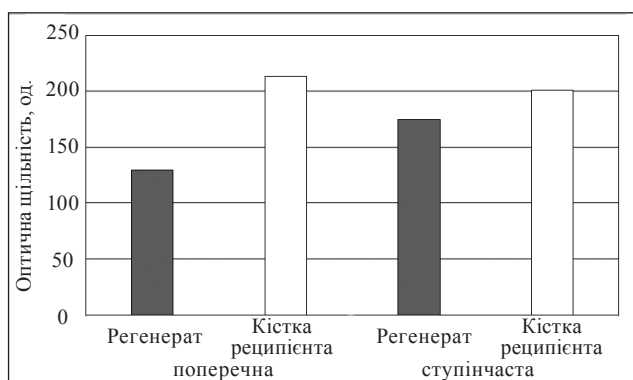


Рис. 4. Діаграма величин оптичної щільності кісткового регенерату та кісткової тканини реципієнта після поперечної та ступінчастої остеотомії через 3 міс. після алокомпозитного ендпротезування

Результати проведеного дослідження показали, що через 6 міс. після алокомпозитного ендпротезування оптична щільність кісткового регенерату виявилася статистично значуще ($p = 0,001$) нижчою, ніж щільність кісткової тканини реципієнта за обох видів остеотомії. При цьому після виконання ступінчастої остеотомії щільність кісткового регенерату була більш наближеною до показників кісткової тканини реципієнта, про що свідчить показник різниці середніх: $(-13,8 \pm 6,3)$ од. для ступінчастої остеотомії проти $(-61,0 \pm 16,5)$ од. — для поперечної.

Для наочного порівняння величин оптичної щільності кісткового регенерату та кісткової тканини реципієнта після поперечної та ступінчас-

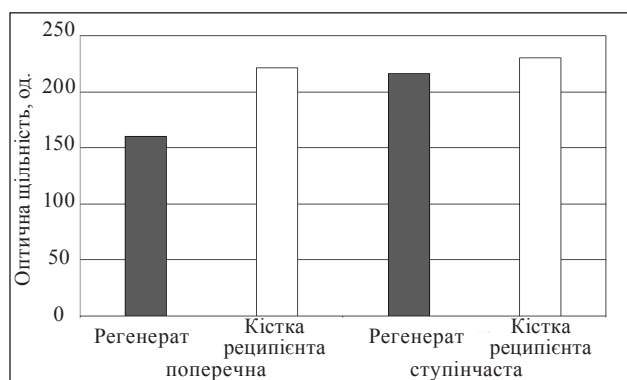


Рис. 5. Діаграма величин оптичної щільності кісткового регенерату та кісткової тканини реципієнта після поперечної та ступінчастої остеотомії через 6 міс. після алокомпозитного ендпротезування

тої остеотомії через 6 міс. після алокомпозитного ендпротезування було побудовано діаграму (рис. 5).

Наступним етапом роботи порівняно щільність кісткового регенерату після виконання поперечної та ступінчастої остеотомії, а також стану кісткової тканини реципієнта. Як показано в табл. 3, через 3 міс. після алокомпозитного ендпротезування стегнової кістки щурів не виявлено статистично значущої різниці щільності кісткової тканини реципієнта залежно від виду виконаної остеотомії ($p = 0,268$). Водночас кістковий регенерат після виконання ступінчастої остеотомії набрав більшу щільність — (175 ± 23) од.,

Таблиця 3

Результати порівняльного аналізу оптичної щільності кісткового регенерату та кісткової тканини реципієнта залежно від виду остеотомії через 3 міс. після алокомпозитного ендпротезування

| Показник оптичної щільності кісткової тканини, од. | | Кістковий регенерат (зона контакту алоімплантата та кістки реципієнта) | | Кістка реципієнта | |
|--|------------|--|------------------------|----------------------|------------------------|
| | | поперечна остеотомія | ступінчаста остеотомія | поперечна остеотомія | ступінчаста остеотомія |
| M ± SD | | 129 ± 32 | 175 ± 23 | 213 ± 16 | 201 ± 26 |
| Статистична значущість між методиками | $M \pm SE$ | -45,4 ± 13,9 | | 12,4 ± 10,7 | |
| | t, p | t = -3,271; p = 0,006 | | t = 1,154; p = 0,268 | |

Таблиця 4

Результати порівняльного аналізу оптичної щільності кісткового регенерату та кісткової тканини реципієнта залежно від виду остеотомії через 6 міс. після алокомпозитного ендпротезування

| Показник оптичної щільності кісткової тканини, од. | | Кістковий регенерат (зона контакту алоімплантата та кістки реципієнта) | | Кістка реципієнта | |
|--|------------|--|------------------------|-----------------------|------------------------|
| | | поперечна остеотомія | ступінчаста остеотомія | поперечна остеотомія | ступінчаста остеотомія |
| M ± SD | | 161 ± 19 | 216 ± 26 | 222 ± 12 | 230 ± 25 |
| Статистична значущість між методиками | $M \pm SE$ | -55,8 ± 11,0 | | -8,5 ± 9,3 | |
| | t, p | t = -5,067; p = 0,001 | | t = -0,918; p = 0,373 | |

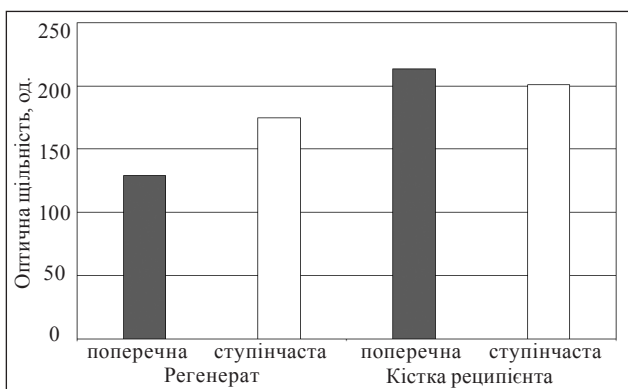


Рис. 6. Діаграма порівняльного аналізу оптичної щільності кісткового регенерату та кісткової тканини реципієнта залежно від виду остеотомії через 3 міс. після алокомпозитного ендпротезування

що суттєво ($p = 0,006$) більше, ніж у разі виконання поперечної остеотомії — (129 ± 32) од.

Діаграма, яку наведено на рис. 6, дозволяє наочно порівняти величини оптичної щільності кісткового регенерату та кісткової тканини реципієнта залежно від виду остеотомії через 3 міс. після алокомпозитного ендпротезування.

Аналогічні дані отримано й через 6 міс. після алокомпозитного ендпротезування стегнових кісток щурів (табл. 4). Оптична щільність кісткової тканини реципієнта статистично значуще не відрізнялась ($p = 0,373$) залежно від виду виконаної остеотомії. Але щільність кісткового регенерату (зона контакту алоімплантата і кістки реципієнта) після виконання ступінчастої остеотомії наблизилась до показників щільності кісткової тканини реципієнта. Після виконання попереч-

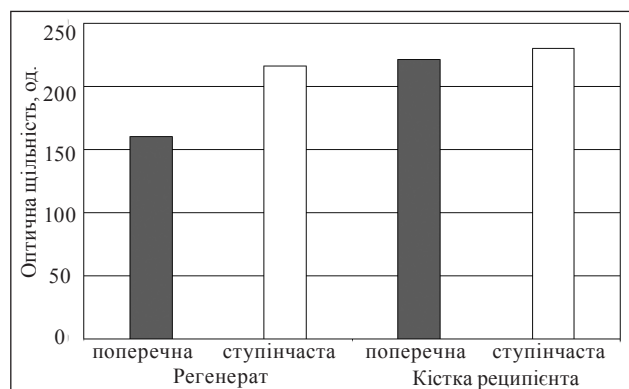


Рис. 7. Діаграма порівняльного аналізу оптичної щільності кісткового регенерату та кісткової тканини реципієнта залежно від виду остеотомії через 6 міс. після алокомпозитного ендпротезування

ної остеотомії щільність кісткового регенерату виявилася суттєво ($p = 0,001$) нижчою та дорівнювала (161 ± 19) од.

Для наочного уявлення про величини оптичної щільності кісткового регенерату та кісткової тканини реципієнта залежно від виду остеотомії через 6 міс. після алокомпозитного ендпротезування побудовано відповідну діаграму (рис. 7).

Таким чином, у результаті проведеного дослідження встановлено, що в разі алокомпозитного ендпротезування стегнової кістки виконання остеотомії у вигляді сходинки (ступінчастої) сприяє скорішому наближенню рентгенологічної щільності кісткового регенерату до показників кістки реципієнта. Це, на наш погляд, відбувається завдяки стабільнішій фіксації кісткового алоімплантата зі стегновою кісткою реципієнта, що

було доведено у наших попередніх дослідженнях на математичних моделях [5, 6].

Обговорення

Сьогодні проблема кісткової регенерації в зоні контакту алоімплантатів і кістки реципієнта в разі алокомпозитного ендопротезування є актуальною. Вивчають різні аспекти цього процесу та можливі шляхи зменшення ризику виникнення незрощень між кістковими алоімплантатами та кісткою реципієнта. У результаті багаточисельних досліджень визначено, що середній термін зрощення алотрансплантата та кістки реципієнта становить близько 8 міс. Частота виникнення несправжніх суглобів після імплантації масивних алотрансплантатів становить від 8 до 14 %. Доведено, що на цей процес впливають поліхіміо-або променева терапія, стан закриття трансплантата м'якими тканинами та будь-які імунологічні порушення.

Важливим для прогнозування розвитку несправжнього суглоба є тип з'єднання між донорською кісткою та кісткою реципієнта. R. Saranna і співавт. [13] визначили три основні типи з'єднання як базові: корково-корковий, корково-губчастий і губчасто-губчастий. Вони встановили 50 % корково-коркових зрощень, 91 % — корково-губчастих та усіх губчасто-губчастих з'єднань за умов проведення післяопераційної поліхіміотерапії. Відомо, що в разі щільного контакту між зіставленими фрагментами в корковому шарі діафіза кістки частота зрощень зростає. Клінічні дослідження показали, що для кращого зрощення потрібно застосовувати ригідну фіксацію [14].

Нині проводять фіксацію металоконструкцій (ендопротезів) з алотрансплантатом на кістковому цементі, а в кістці реципієнта використовують і цементну, і безцементну фіксації. За умов застосування тотальної цементної фіксації алотрансплантата і кістки реципієнта важливим є не цементувати зону їхнього контакту [15]. В. М. McGovern і співавт. [3] запропонували використовувати безцементну фіксацію ніжки ендопротеза для підвищення шансів зрощення алотрансплантата і кістки реципієнта. Проте повністю безцементну фіксацію в разі алокомпозитного ендопротезування практично не виконують (у літературі трапляються лише поодинокі повідомлення без оцінювання результатів лікування).

Для отримання стабільної фіксації між алотрансплантатом і кісткою реципієнта було удосконалено різні види остеотомій і вивчено їхні особливості [3, 14, 16]. Найчастіше застосовують

поперечну остеотомію. За умов її виконання важливим є співпадання діаметрів алотрансплантата і кістки реципієнта. Проте за її використання спостерігають більший ризик розвитку незрощення, ніж у разі інших видів остеотомій. Для збільшення площі контакту між алотрансплантатом і кісткою реципієнта застосовують косу остеотомію (не менше ніж 2 см). Із метою підвищення стабільності в досліджуваній зоні та досягнення кращого зрощення запропонована «step-cut» (ступінчаста) остеотомія, яка дає змогу також попередити розвиток ротаційної нестабільності. Ця остеотомія технічно складна у виконанні та передбачає досягнення адекватного та щільного контакту між алотрансплантатом і кісткою реципієнта [14].

Визначення оптичної рентгенологічної щільності кісткової тканини дозволяє отримати дані про перебудову кісткового регенерату в динаміці. Цей метод використовують у дослідженнях для визначення найкращих зон введення металофіксаторів у разі остеосинтезу довгих кісток [17].

У проведеному *in vivo* дослідженні визначені найкращі результати в разі використання ступінчастої остеотомії для алокомпозитного ендопротезування. Методика дає змогу отримати стабільну фіксацію в системі «кістка реципієнта – сегментарний алоімплантат – ендопротез». Застосування ступінчастої остеотомії приводить до збільшення контакту кісткового алоімплантата з кісткою реципієнта, а також дозволяє використовувати алоімплантати, які не співпадають із нею за діаметром.

Висновки

Використання алокомпозитного ендопротезування довгої кістки зі застосуванням ступінчастої остеотомії сприяє скорішому наближенню рентгенологічної щільності кісткового регенерату до показників кістки реципієнта, ніж у разі виконання поперечної остеотомії. Це пояснюється отриманням максимальної стабільності фіксації кісткового алоімплантата, що, у свою чергу, сприяє швидшому формуванню міцного кісткового регенерату.

Вибір виду остеотомії в разі алокомпозитного ендопротезування довгої кістки не впливає на рентгенологічну щільність кістки реципієнта. Тобто, у ній майже не відбувається змін у разі алокомпозитного ендопротезування.

Конфлікт інтересів. Автори декларують відсутність конфлікту інтересів.

Список літератури

1. Local recurrence, survival and function after total femur resection and megaprosthesis reconstruction for bone sarcoma

- mas / P. Ruggieri, G. Bosco, E. Pala [et al.] // *Clinical Orthopaedics and Related Research*. — 2010. — Vol. 468 (11). — P. 2860–2866. — DOI: 10.1007/s11999-010-1476-4.
2. Mankin H. J. Infection in massive bone allografts / H. J. Mankin, F. J. Hornicek, K. A. Raskin // *Clinical Orthopaedics and Related Research*. — 2005. — № 432. — P. 210–216. — DOI: 10.1097/01.blo.0000150371.77314.52.
 3. Evaluation of the allograft-prosthesis composite technique for proximal femoral reconstruction after resection of a primary bone tumour / B. M. McGoveran, A. M. Davis, A. E. Gross, R. S. Bell // *Canadian Journal of Surgery*. — 1999. — Vol. 42 (1). — P. 37–45.
 4. Factors affecting nonunion of the allograft-host junction / F. J. Hornicek, M. C. Gebhardt, W. W. Tomford [et al.] // *Clinical Orthopaedics and Related Research*. — 2001. — № 382. — P. 87–98. — DOI: 10.1097/00003086-200101000-00014.
 5. Дослідження напружено-деформованого стану в системі «імплантат – кістка» на моделі алокомпонентного ендопротеза проксимального відділу стегнової кістки / О. С. Вирва, Я. О. Головіна, М. Ю. Карпінський [та ін.] // *Травма*. — 2020. — Т. 21, № 1. — С. 46–56. — DOI: 10.22141/1608-1706.1.21.2020.197797.
 6. Біомеханічне експериментальне обґрунтування методики фіксації кісткового алоімплантата і кістки реципієнта / О. С. Вирва, Я. О. Головіна, Р. В. Малик [та ін.] // *Ортопедия, травматология и протезирование*. — 2020. — № 1. — С. 40–45. — DOI: 10.15674/0030-59872020140-45.
 7. Європейська конвенція про захист хребетних тварин, що використовуються для дослідних та інших наукових цілей. Страсбург, 18 березня 1986 року : офіційний переклад [Електронний ресурс] / Верховна Рада України. — Офіц. веб-сайт. — (Міжнародний документ Ради Європи). — Режим доступу : http://zakon.rada.gov.ua/cgi-bin/laws/main.cgi?nreg=994_137.
 8. Про захист тварин від жорстокого поводження: Закон України № 3447-IV від 21.02.2006 р. [Електронний ресурс] / Верховна Рада України. — Офіц. веб-сайт. — Режим доступу до документа : <http://zakon.rada.gov.ua/cgi-bin/laws/main.cgi?nreg=3447-15>.
 9. Пат. 137301, Україна. МПК G09B 23/28 (2006.01). Спосіб моделювання способу фіксації імплантованого алокомпонентного ендопротеза проксимального відділу стегнової кістки / Вирва О. С., Головіна Я. О., Малик Р. В. [та ін.] ; заявник та патентовласник ДУ «ІПХС ім. проф. М.І.Ситенка НАМН». — № u201904212 ; завл. 19.04.2019 ; опубл. 10.10.2019 ; бюл. № 19.
 10. Исследование плотности костной ткани в зоне несращения рентгенометрическим методом / Г. Г. Голка, А. И. Белостоцкий, М. Ю. Карпинский, Е. Д. Карпинская // *Сучасні дослідження в ортопедії та травматології (перші наукові читання, присвячені пам'яті академіка О.О.Коржа) : мат. наук.-практ. конф. (м. Харків, 6–7 жовтня 2011 р.)*. — Харків, 2011. — С. 71–72.
 11. Тимошенко О. П. Исследование диагностических возможностей программного комплекса «X-rays» / О. П. Тимошенко, М. Ю. Карпинский, А. Г. Верещун // *Медицина и...* — 2001. — № 1. — С. 62–64.
 12. Наследов А. SPSS 19: профессиональный статистический анализ данных / А. Наследов. — СПб : Питер, 2011. — 400 с.
 13. Effect of electromagnetic fields on patients undergoing massive bone graft following bone tumor resection: a double blind study / R. Capanna, I. X. Donati, C. Mascetti [et al.] // *Clinical Orthopaedics and Related Research*. — 1994. — № 306. — P. 213–221.
 14. Proximal femoral allograft for major segmental femoral bone loss: a systematic literature review / B. A. Rogers, A. Sternheim, D. Backstein [et al.] // *Advances in Orthopedics*. — 2011. — Vol. 2011. — P. 1–7. — DOI: 10.4061/2011/257572.
 15. Cementless fixation for primary segmental bone tumor endoprostheses / G. W. Blunn, T. W. Briggs, S. R. Cannon [et al.] // *Clinical Orthopaedics and Related Research*. — 2000. — № 372. — P. 223–230. — DOI: 10.1097/00003086-200003000-00024.
 16. Revision of the deficient proximal femur with a proximal femoral allograft / O. Safir, C. F. Kellett, M. Flint [et al.] // *Clinical Orthopaedics and Related Research*. — 2009. — № 467. — P. 206–212. — DOI: 10.1007/s11999-008-0573-0.
 17. Воронкевич И. А. Особенности структуры проксимального эпифиза большеберцовой кости и эффективность фиксации отломков импрессионной зоны оскольчатых переломов мыщелков большеберцовой кости (экспериментальное исследование) / И. А. Воронкевич // *Травматология и ортопедия России*. — 2013. — Т. 3 (69). — С. 57–63.

Стаття надійшла до редакції 14.09.2020

X-RAY EXAMINATION OF BONE DENSITY IN ALLOGRAFT-PROSTHESIS COMPOSITE (*IN VIVO* EXPERIMENT)

O. Ye. Vyrva, Ya. O. Golovina, R. V. Malyk, M. Yu. Karpinsky, O. D. Karpinska

Sytenko Institute of Spine and Joint Pathology National Academy of Medical Sciences of Ukraine, Kharkiv

✉ Oleg Vyrva, MD, Prof. in Traumatology and Orthopaedics: dr.olegvyrva@gmail.com

✉ Yanina Golovina, PhD in Traumatology and Orthopaedics: dr.yanina.golovina@gmail.com

✉ Roman Malyk, PhD in Traumatology and Orthopaedics: malyk_roman@mail.ua

✉ Mykhaylo Karpinsky: korab.karpinsky9@gmail.com

✉ Olena Karpinska: helen.karpinska@gmail.com