

УДК 616.758:617.583]-089.843:615.462](045)

DOI: <http://dx.doi.org/10.15674/0030-59872020449-57>

## Результати застосування поліпропіленової сітки під час пластики передньої схрещеної зв'язки

М. Л. Головаха <sup>1</sup>, С. О. Масленников <sup>1</sup>, Р. В. Титарчук <sup>2</sup>,  
В. Ю. Кіріченко <sup>2</sup>, А. А. Гриценко <sup>2</sup>

<sup>1</sup> Запорізький державний медичний університет. Україна

<sup>2</sup> Клініка «Гарвіс», Дніпро. Україна

*Anterior cruciate ligament (ACL) repair remains one of the most common surgeries in orthopedics and traumatology. The evolution of the ACL repair technique continues, new fixators appear, and the position of the graft, its shape and size are modified. Semi-tendon and gracilis muscle (STG) grafts are the most common used due to low-trauma and technically simple method of obtaining. Its disadvantage is a long period of intratunnel incorporation, one of the ways of this acceleration is the implantation of a polypropylene mesh. In an experiment on rabbits, we proved its positive effect. Objective. To develop a method of improving the intratunnel incorporation of STG-graft at ACL repair of the knee joint using polypropylene mesh. Methods. Results of 75 patients were analyzed. The study group consisted of 35 patients who underwent surgery during 2018–2019 using polypropylene mesh, comparative group — 40 patients who had surgical treatment in 2017. Evaluated demographic data, pre-operation period, recovery functions, complications rate, data of KOOS and IKDC scales. Results. Non-specific data of the inflammatory process (CRP and ESR) did not change significantly in patients with inserted polypropylene mesh. They did not have more pronounced pain after surgery, there were less cases of reactive synovitis with significantly minimized the number of the knee joint punctures. Restoration of knee function was faster, and early weight bearing of the leg allowed up to 6 months. Better results by the KOOS and IKDC scales received after surgery. Conclusions. Implantation of polypropylene mesh around the intratunnel part of STG-graft at ACL repair surgery did not increase the complications rate and allowed to improve the dynamics of limb function recovery up to 6 months after surgery. Key words. ACL reconstruction, tendon graft, polypropylene, patients.*

*Пластика передньої схрещеної зв'язки (ПСЗ) залишається однією з найчастіших операцій в ортопедії та травматології. Еволюція методики відновлення ПСЗ триває, з'являються нові фіксатори, модифікується позиція трансплантата, його форма та розміри. Трансплантат із сухожилків півсухожилкового й ніжного м'язів (STG) є найбільш використовуваним через малотравматичну і технічно просту методику отримання. Його недолік — тривалий період внутрішньоканальної інкорпорації, одним із способів її прискорення є імплантація поліпропіленової сітки. В експерименті на кролях нами доведено її позитивний ефект. Мета. Розробити методику поліпшення внутрішньоканальної інкорпорації STG-трансплантата за умов пластики ПСЗ колінного суглоба шляхом використання поліпропіленової сітки. Методи. Проаналізовано результати відновлення ПСЗ методом «all-inside» у 75 пацієнтів. Групу дослідження склали 35 хворих, яких оперували у 2018–2019 рр. із використанням поліпропіленової сітки, групу порівняння — 40 пацієнтів, прооперованих у 2017 році. Оцінювали демографічні дані, термін до операції, динаміку відновлення функції, рівень ускладнень, показники шкал KOOS і IKDC. Результати. Неспецифічні показники запального процесу (рівень СРБ і ШОЕ) істотно не змінилися в пацієнтів, яким встановлено поліпропіленову сітку. У них не відзначено більш вираженого больового синдрому після операції, зафіксовано менше випадків реактивного синовіту, істотно мінімізовано кількість пункцій колінного суглоба. Відновлення функції в них відбувалося швидше, а раннє навантаження на кінцівку дозволило до терміну 6 міс. після операції отримати кращі показники за шкалами KOOS і IKDC. Висновки. Імплантація поліпропіленової сітки навколо внутрішньоканальної частини STG-трансплантата під час пластики ПСЗ не привела до збільшення рівня ускладнень і дозволила поліпшити динаміку відновлення функції кінцівки до 6 міс. після операції.*

**Ключові слова:** реконструкція передньої схрещеної зв'язки, сухожилковий трансплантат, поліпропілен, пацієнти

## Вступ

Пластика передньої схрещеної зв'язки (ПСЗ) залишається однією з найчастіших операцій в ортопедії та травматології, поступаючись лише артроскопії колінного суглоба [1–3]. Еволюція методики відновлення ПСЗ триває: розробляють нові фіксатори, модифікують позицію трансплантата, його форму та розміри. Безліч дослідників розглядають питання перебудови трансплантата і його інтеграції зі стінками кісткових каналів, де він фіксований [4–6].

Історично ми можемо простежити прогрес трансплантатів, які ортопеди визнавали за кращі. У 1980-ті роки частіше використовували трансплантат із власної зв'язки наколінка з кістковими блоками (ВТВ-трансплантат). До кінця 1990-х років більшу частину операцій із пластики ПСЗ проводили вже зі застосуванням трансплантата із сухожилка напівсухожилкового та ніжного м'язів (STG-трансплантат) [7–10].

На сьогодні спостерігається збільшення питомої ваги операцій зі застосуванням ВТВ-трансплантатів. Це пов'язано з багатьма чинниками. По-перше, кісткові блоки на кінцях ВТВ-трансплантата забезпечують швидку інтеграцію в каналах із прилеглою кісткою. По-друге, цей матеріал не розтягується, нема необхідності в його попередньому натягу. По-третє, структура ВТВ-трансплантата більше відповідає властивостям ПСЗ і в ньому первісно є судинна мережа на відміну від сухожилкового STG-трансплантата. І, нарешті, саме він має форму стрічки, що точніше відповідає новій концепції будови ПСЗ, кількість прихильників якої зростає [11].

Проте застосування ВТВ-трансплантата має низку недоліків. Процес його отримання травматичніший, гірші косметичні результати. У деяких пацієнтів виникає біль у місці вилучення матеріалу. Тому більшість хірургів сьогодні комбінують трансплантати у своїй практиці: використовують ВТВ-трансплантат у спортсменів і пацієнтів із більшими фізичними вимогами, а STG-трансплантат — за відсутності агресивної післяопераційної реабілітації з раннім повним навантаженням кінцівки.

Окремо слід розглянути трансплантат із сухожилка чотириголового м'яза стегна (QT-трансплантат). Йому віддають перевагу все більше фахівців, навіть з'явилася група ортопедів, які добровільно об'єдналися для його вивчення та популяри-

зації (QT-Group). Перевагами QT-трансплантата є структура тканини сухожилка з судинною мережею, яка потім реваскуляризує, можливість отримання тканини великої ширини та діаметра, а також завжди однакова та достатня довжина — 8,5–9,0 см. Усе це робить його конкурентним порівняно з двома описаними трансплантатами. Основні його недоліки такі: технічно складніша методика забору та ризик розвитку атрофії чотириголового м'яза стегна після операції.

Загалом, вибір трансплантата ПСЗ сьогодні залежить від уподобань ортопеда, який виконує втручання. STG-трансплантат досі залишається найбільш використовуваним через низьку травматичність і технічно просту методику отримання та підготовки, результати його застосування зовсім непогані [3, 6, 12, 13]. Єдиним недоліком залишається тривалий період лігаментатії та внутрішньоканальної інкорпорації цього матеріалу. За даними МРТ цей процес закінчується не раніше 9-го місяця після операції. Отже, існує необхідність прискорення процесу формування сполучної тканини навколо сухожилкового трансплантата в зоні його розташування всередині каналів у стегновій і великогомілкової кістках [4–6].

Одним із методів стимуляції росту сполучної тканини є імплантація поліпропіленових сіток, які широко застосовують у герніопластиці та є перший досвід зміцнення капсульно-зв'язкових структур у разі лікування рецидиву вивиху ендопротеза кульшового суглоба [14]. Нами проведено морфологічне дослідження структури капсули суглоба після імплантації поліпропіленової сітки в її дефект в експерименті на кролях [15].

*Мета роботи:* розробити методику поліпшення внутрішньоканальної інкорпорації сухожилкового трансплантата за умов пластики передньої схрещеної зв'язки колінного суглоба шляхом використання імплантатів із поліпропіленової сітки.

## Матеріал і методи

Дослідження схвалено комісією з питань біоетики Запорізького державного медичного університету (протокол № 7 від 26.10.2016). Від усіх пацієнтів, які увійшли в дослідження, отримано інформовану згоду.

Проведено аналіз найближчих і віддалених результатів відновлення ПСЗ методом «all-inside» у 75 пацієнтів. Групу дослідження склали 35 хво-

рих, яких прооперували у 2018–2019 рр. та імплантували поліпропіленову сітку навколо кінців сухожилкових трансплантатів, які занурювали в кісткові канали. У групу порівняння увійшли 40 хворих, прооперованих у 2017 році. До обох груп належали пацієнти, яким, крім пластики ПСЗ, виконували видалення менісків (14 осіб у групі дослідження, 18 — порівняння), шов мениска (2 і 4 пацієнти відповідно), шейвінг хряща та мікрофрактуризацію його дефектів розміром не більше ніж 3 см<sup>2</sup> (10 і 11 випадків відповідно).

Хворих із супутніми ушкодженнями інших зв'язкових структур до цієї групи не включали. За статтю, віком і давністю травми обидві групи пацієнтів суттєво не відрізнялися (табл. 1). Операції виконані методом «all-inside» із використанням трансплантата з одного сухожилка напівсухожилкового м'яза (ST-трансплантат).

*Профілактику тромбоемболічних ускладнень* проводили на основі розрахунку ризику за шкалою «Саргіні». У разі помірного ризику її розпочинали після операції, за високого — за 12 год до втручання. Усі пацієнти отримували препарат низькомолекулярного гепарину. Крім медикamentозної профілактики, застосовували еластичну компресію та лікувальну фізкультуру для мобілізації м'язового тону.

*Антибактеріальну профілактику* починали за 30 хв до операції: внутрішньовенно вводили цефазолін 2,0 г, продовжували протягом 72 год — 1,0 г 3 рази на добу.

*Дренування суглоба* після операції виконували рутинно протягом першої доби.

*Післяопераційний протокол* відновлювального лікування був типовим [1], пацієнти перебували в лікарні 1–2 доби та продовжували реабілітацію амбулаторно. Ходьбу з милицями з дозованим навантаженням до больового синдрому розпочинали на наступний день після операції та продовжували протягом 4 тижнів. Повне навантаження дозволяли починаючи з 2 до 4-го тижня. Імобілізацію здійснювали шарнірним Брейсом протягом 4 тижнів після операції, заняття спортом починали з 5 по 7-й місяць після операції.

*Обстеження після операції.* Пацієнтів оглядали в терміни: 2 доби; 1 і 3 тижні; 1,5; 2,5; 4; 6; 9; 12 міс.

*Оцінювання болю* в післяопераційному періоді проведено за візуальною аналоговою шкалою (ВАШ).

*Функцію* оцінювали за терміном відновлення згинання до кута 90°, наявності синовіту і терміну його купірування, початку ходьби без додаткової опори. Функціональний результат лікування в термін 9 міс. визначали за шкалами Tegner, IKDC, KOOS [16].

*Динаміку регенерації трансплантата* аналізували за МРТ у терміни від 3–4, 5–6 і 12 міс. залежно від явки пацієнта. Усіх хворих обстежили на апараті Philips Intera з напругою магнітного поля 1,5 Тесла. Протокол МРТ-дослідження включав товщину зрізів 3 мм із проміжками 0,5 мм. Динаміку перебудови трансплантата ПСЗ у кісткових каналах оцінювали за інтенсивністю МР-сигналу:

1) сагітальні послідовності, зважені за протонною щільністю PD FS (repetition time (TR) = 3000 ms, echo time (TE) = 30 ms, echo train length = 8, 2 number of excitations (NEX), 320/224 matrix);

2) сагітальні STIR послідовності (TR = 6 666 ms, TE = 20 ms, echo train length = 12, 2 NEX, 256/192 matrix).

Проводили облік *ускладнень і випадків рецидиву* нестабільності близько 3 років.

Методика застосування поліпропіленової сітки була такою. Після забору сухожилка напівсухожилкового м'яза його вимірювали та робили з нього трансплантат для методики «all-inside» необхідного діаметра і довжини. Кінці трансплантата, які планували вводити в кісткові канали, позначали маркером. Під час натягнення на робочій станції на кінці трансплантата наклали поліпропіленову сітку та пришивали її вікрилом 3/0. Зовнішній вигляд підготовленого

Таблиця 1

Розподіл пацієнтів за статтю, віком і давністю травми

Показник	Група	
	дослідження	порівняння
Середній вік (роки):	34,4	32,1
– до 20;	4 (11,4 %)	5 (12,5 %)
– 21–30;	9 (21,7 %)	12 (30,0 %)
– 31–40;	14 (40,0 %)	15 (37,5 %)
– старше 41	8 (22,9 %)	8 (20,0 %)
Усього	35 (100,0 %)	40 (100,0 %)
Стать:		
– чоловіча;	28 (80,0 %)	31 (77,5 %)
– жіноча	7 (20,0 %)	9 (22,5 %)
Давність травми:		
– до 2 міс.;	8 (22,9 %)	12 (20,0 %)
– від 2 до 6 міс.;	14 (40,0 %)	16 (40,0 %)
– від 6 міс. до року;	6 (17,1 %)	7 (17,5 %)
– від 1 до 2 років	7 (20,0 %)	5 (12,5 %)

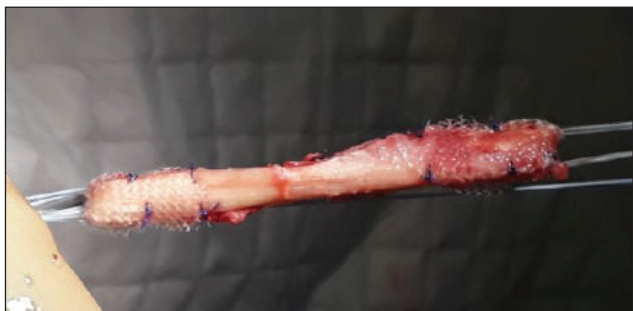трансплантата показано на рис. 1. У разі подальшого натягнення трансплантат обертали марлевою серветкою, просоченою розчином, що містить 500 мг ванкоміцину (рис. 2). Приклад уведення трансплантата показано на рис. 3. У всіх випадках використовували поліпропіленову сітку одного типу (Сітка медична для відновлювальної хірургії поліпропіленова PPM 501, 6 × 11 см, OPUSMED®. Біологічно інертна поліпропіленова нитка діаметром 0,1 мм. Поверхнева щільність 63 г/м<sup>2</sup>. Розмір чарунок 1,3 × 1,0 мм).

### Результати та їх обговорення

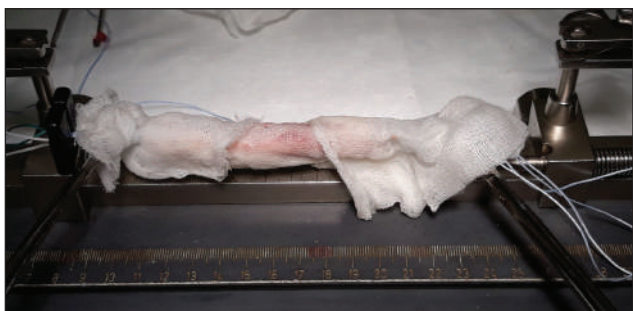
Усі пацієнти були обстежені після хірургічно-го втручання клінічно та радіологічно (МРТ).

У ранньому післяопераційному періоді оцінювали больовий синдром, термін відновлення згинання колінного суглоба до 90°, частоту синовітів і кількість пункцій суглоба. Фіксували термін початку ходьби з палицею та повним навантаженням на кінцівку. Оцінювали лабораторні показники запального процесу: швидкість осідання еритроцитів (ШОЕ) і рівень С-реактивного білка (СРБ).

*Результати оцінювання больового синдрому за ВАШ* на 2 і 3-тю добу, через 1, 3 і 6 тижнів після операції показали, що істотних відмінностей між групами немає, але всередині кожної групи вони



**Рис. 1.** Підготовлений трансплантат із сухожилка напівсухожилкового м'яза, на кінцях якого зафіксовано поліпропіленову сітку



**Рис. 2.** Під час натягнення трансплантат загорнутий у марлеву серветку, просочену 500 мг ванкоміцину

розподілилися вкрай нерівномірно. Статистичної залежності від імплантації поліпропіленової сітки не виявлено (табл. 2).

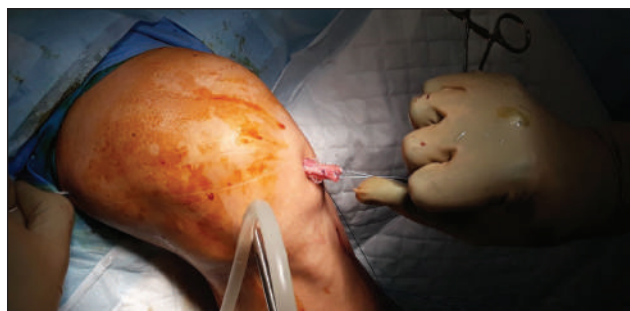Визначення терміну відновлення згинання до кута 90° виконано в усіх 75 пацієнтів обох груп (табл. 3). Зазначимо, що вже через тиждень у 71 пацієнта (94,7 %) відновилося згинання до кута 90°, а на 3-му тижні в усіх 75 осіб. Істотної різниці між групами дослідження та порівняння не виявлено. Це свідчить як про низьку травматичність, так і про відсутність реактивного запалення в суглобах хворих.

*Оцінювання синовіту* проводили під час клінічного обстеження (табл. 4) за наявності рідини. Особливо звертали увагу на пацієнтів, в яких на момент звернення була рідина в колінному суглобі. Усього їх було 6 (17,1 %) у групі без сітки і 3 (8,5 %) — із сіткою. Деякі з них мали рідину в суглобі лише один раз — 5 осіб у групі порівняння й один у групі дослідження, в інших реєстрували два та більше разів (загальну кількість випадків наведено в табл. 4).

Окремо зафіксовано кількість пункцій для евакуації екссудату в ці самі терміни (табл. 5). Усього в різні терміни після операції проведено пункцій: 6 — група порівняння, 3 — дослідження. Істотної різниці між групами не зафіксовано.

*Ходьбу без додаткової опори* дозволяли після купірування синовіту і досягнення кута згинання в коліні 90° (табл. 6). На 3-й тиждень після операції 52,3 % пацієнтів групи порівняння та 87,5 % групи дослідження ходили без додаткової опори, а на 6-й — усі. Більш ранній початок опори на кінцівку в групі дослідження пов'язаний із відсутністю синовіту.

Аналіз результатів показав, що терміни купірування синовіту корелювали з повним навантаженням на кінцівку (коефіцієнт кореляції 0,69) і досягненням згинання в коліні 90° (коефіцієнт кореляції 0,57).



**Рис. 3.** Приклад уведення трансплантата в підготовлені канали

Таблиця 2

## Динаміка больового синдрому після операції за ВАШ

Група пацієнтів	Термін після операції				
	2 доби	3 доби	тиждень	3 тижні	6 тижнів
Порівняння (M ± m)	2–6 4,23 ± 1,65 p > 0,05	2–3 2,78 ± 1,01 p > 0,05	0–4 2,56 ± 0,65 p > 0,05	0–4 1,87 ± 0,32 p > 0,05	0–3 1,01 ± 0,22 p > 0,05
Дослідження (M ± m)	1–7 4,35 ± 1,75 p > 0,05	1–3 2,67 ± 1,12 p > 0,05	0–3 2,23 ± 0,86 p > 0,05	0–3 2,13 ± 0,31 p > 0,05	0–3 0,93 ± 0,19 p > 0,05
U-критерій Манна–Уїтні (p)	p > 0,05 (p = 0,1742)	p > 0,05 (p = 0,2174)	p > 0,05 (p = 0,2185)	p > 0,05 (p = 0,4128)	p > 0,05 (p = 0,2198)

Таблиця 3

## Строк відновлення згинання до кута 90°

Група пацієнтів	Термін після операції				
	2 доби	3 доби	тиждень	3 тижні	6 тижнів
Порівняння, абс. (%)	28 (80,0)	33 (94,3)	34 (97,1)	35 (100,0)	35 (100,0)
Дослідження, абс. (%)	33 (82,5)	36 (90,0)	38 (95,0)	40 (100,0)	40 (100,0)

Таблиця 4

## Динаміка наявності випоту в колінному суглобі після операції

Група пацієнтів	Термін після операції					Усього випадків
	2 доби	3 доби	тиждень	3 тижні	6 тижнів	
Кількість пацієнтів групи порівняння	5	5	3	2	1	16
Кількість пацієнтів групи дослідження	2	2	1	1	0	6

Таблиця 5

## Кількість пункцій для евакуації ексудату з колінного суглоба

Група пацієнтів	Термін після операції					Усього випадків
	2 доби	3 доби	тиждень	3 тижні	6 тижнів	
Кількість пацієнтів групи порівняння	0	1	4	1	0	6
Кількість пацієнтів групи дослідження	0	1	2	1	0	3

Таблиця 6

## Строк початку ходьби без додаткової опори

Група пацієнтів	Термін після операції					Усього випадків
	2 доби	3 доби	тиждень	3 тижні	6 тижнів	
Порівняння, абс. (%)	0 (0,0)	0 (0,0)	3 (8,6)	19 (52,3)	35 (100,0)	35 (100,0)
Дослідження, абс. (%)	0 (0,0)	0 (0,0)	4 (10,0)	35 (87,5)	40 (100,0)	40 (100,0)

Тривалість хірургічного втручання майже не перевищувала 60 хв: група порівняння — від 35 до 64 хв, група дослідження — від 45 до 72 хв. Тривалість операції в групі дослідження пов'язана з часом, необхідним для прошивання сітки на кінцях трансплантата. Цей показник залежав від обсягу хірургічного втручання

в разі виконання інших маніпуляцій, крім пластики передньої схрещеної зв'язки.

Лабораторні показники запального процесу. Ми провели аналіз ШОЕ і СРБ — простих доступних показників, які завжди реагують на запалення в суглобі. Динаміка змін ШОЕ виявилася статистично однаковою в обох групах.

До операції вона була нормальною в усіх пацієнтів. На 2-гу добу показник збільшився майже в 3 рази, на 7-му — знизився до верхньої межі норми (табл. 7). Рівень СРБ до операції був у межах норми в усіх пацієнтів. На 2-гу добу після операції його рівень зріс в обох групах, проте в групі дослідження він був значно вищим ніж у групі порівняння. Через 7 днів після операції зберігся достовірно більший рівень СРБ у пацієнтів з імплантованою сіткою. На 14-ту добу після операції показник СРБ повернувся до норми у хворих обох груп (табл. 8). Це може свідчити про більш інтенсивне запалення за умов імплантації поліпропіленової сітки, яке ми виявили під час морфологічних досліджень в експерименті.

*Магнітно-резонансна томографія після операції.* Ми провели аналіз МРТ у динаміці до 12 міс. після операції. У першу чергу звертали увагу на якісні показники трансплантата ПЗС — його колір у підвищеному режимі T2 порівняно зі задньою схрещеною зв'язкою (ЗСЗ), наявність рідини навколо нього в кісткових каналах і набряку навколо каналів (рис. 4).

Докладний аналіз МРТ після операції зі застосуванням поліпропіленової сітки буде запропоновано в наступних роботах.

*Ускладнення.* Тромбоз поверхневих вен оперованої кінцівки виявили в одного пацієнта групи порівняння, незважаючи на стандартну профілактику за загальноприйнятим протоколом. Болю в місцях розташування імплантатів або їх видалення не було.

*Функціональні результати через 6 міс. після операції.* За шкалою Tegner показники в групі дослідження склали  $(7,23 \pm 0,95)$  бала, порівняння —

$(7,25 \pm 0,69)$  бала ( $p < 0,01$ ). Це свідчить, що процес відновлення повністю не завершився в жодній із груп.

Випадків ушкоджень трансплантатів і рецидивів нестабільності серед пацієнтів не було.

Результат оцінювання за шкалою KOOS наведено в табл. 9. Показники відновлення функції колінного суглоба суттєво не відрізнялися від даних літератури. Необхідно зазначити, що значення больового синдрому та симптоматика широко розподілилися і відмінностей між групами не виявлено. Але під час оцінювання повсякденної активності та занять спортом встановлено істотну відмінність. Суб'єктивна симптоматика та динаміка відновлення м'язового тонузу дозволили фахівцям-реабілітологам на ранніх термінах відновити функцію кінцівки у пацієнтів групи дослідження. Із іншого боку, під час проведення цього дослідження ми вже розуміли, що рубцювання трансплантата за умов імплантації поліпропіленової сітки відбувається швидше, тому дозволяли нашим колегам розпочинати ранне навантаження під час фізичної реабілітації. Із огляду на початкову однорідність груп, можна говорити про те, що імплантація поліпропіленової сітки навколо сухожилкового трансплантата в кісткових каналах дозволила пришвидшити процес відновлення функції кінцівки за даними шкали KOOS.

Оцінювання за шкалою IKDC виконано в термін 6 міс. після операції та наведено в табл. 10. Саме в цей період, коли процес відновлення ще в повному обсязі не закінчений, помітна чітка різниця в ступені відновлення функції кінцівки, яка в подальшому, до 12 міс., швидше за все, не буде суттєвою. Обидва фахівці з фізичної реабілітації

Таблиця 7

Показники ШОЕ (мм/год) до і після операції у пацієнтів обох груп

Група пацієнтів	Показник ШОЕ на строках дослідження		
	до операції	2-га доба після операції	7-ма доба після операції
Порівняння ( $M \pm m$ )	$8,72 \pm 2,01$	$25,75 \pm 3,21$	$13,12 \pm 2,25$
Дослідження ( $M \pm m$ )	$7,45 \pm 1,98$	$23,89 \pm 3,76$	$14,2 \pm 2,73$
U-критерій Манна-Уїтні (p)	$p = 0,134$	$p = 0,089$	$p = 0,138$

Таблиця 8

Показники СРБ (мг/л) до і після операції у пацієнтів обох груп

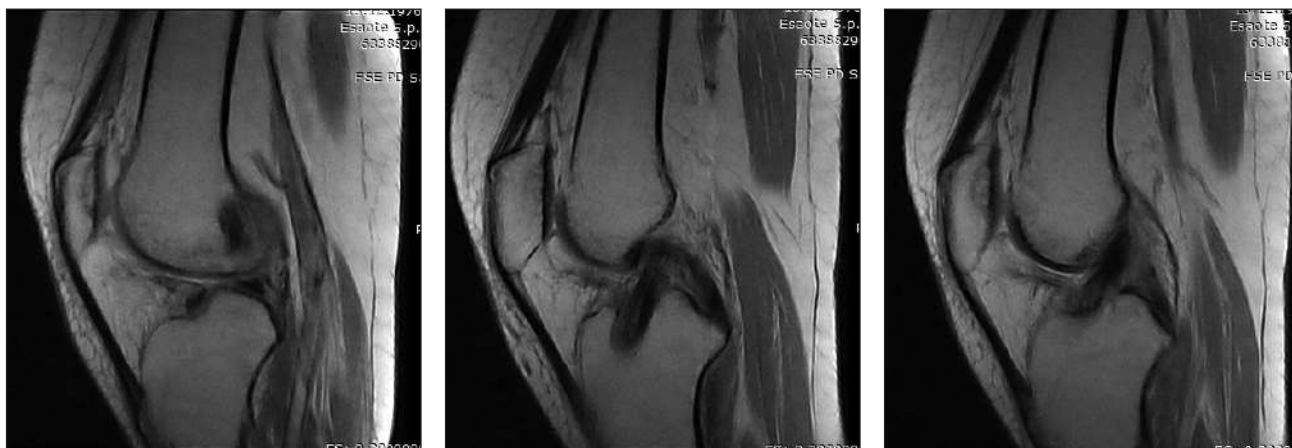Група пацієнтів	Показник СРБ на строках дослідження			
	до операції	2-га доба після операції	7-ма доба після операції	14-та доба після операції
Порівняння ( $M \pm m$ )	$2,45 \pm 1,43$	$23,25 \pm 8,56$	$8,35 \pm 3,37$	$4,88 \pm 2,37$
Дослідження ( $M \pm m$ )	$2,56 \pm 1,21$	$35,08 \pm 5,23$	$14,40 \pm 3,16$	$3,97 \pm 1,98$
U-критерій Манна-Уїтні (p)	$p = 0,096$	$p = 0,0000093$	$p = 0,0000093$	$p = 0,0002790$

навантажували кінцівку, виходячи зі ступеня прояву запального процесу, больового синдрому та динаміки відновлення м'язового тонусу.

Лімітували стрибки та біг по стадіону, які ніколи не рекомендували пацієнтам раніше ніж через 4 міс. після операції. Також обмеженням фахівці вважали больовий синдром і набряк колінного суглоба. Виходячи з цих критеріїв, вони проводили відновлювальний процес для хворих після реконструкції передньої схрещеної зв'язки.

Повернення до ігрових видів спорту дозволяли не раніше 6 міс. після операції базуючись на оцінці ступеня відновлення функції кінцівки, відсутності болю та набряку суглоба.

Таким чином, отримані результати свідчать про те, що імплантація поліпропіленової сітки навколо внутрішньоканальної частини трансплантата із сухожилка напівсухожилкового м'яза за умов пластики ПСЗ не привела до збільшення ранніх і пізніх ускладнень. Аналіз неспецифічних показників запального процесу (рівень СРБ і ШОЕ)



**Рис. 4.** МРТ-скани пацієнтки Б., 36 років, через 4 міс. після імплантації поліпропіленової сітки. Трансплантат ПСЗ у цьому режимі за кольором відповідає щільності ЗСЗ і в каналах, і в порожнині суглоба. Внутрішньоканально навкруги трансплантата є невелика зона інфільтрації, яку ми завжди фіксували під час імплантації сітки. Це свідчить про запальний процес

Таблиця 9

#### Оцінювання результатів за шкалою KOOS через 6 міс. після операції

Показник	Група пацієнтів		Статистична значущість
	порівняння	дослідження	
Біль	84,22 ± 9,15 (77,78–100,00)	86,00 ± 7,52 (79,86–100,00)	p > 0,05
Симптом	79,30 ± 6,32 (73,57–100,00)	82,83 ± 4,25 (84,78–100,00)	p > 0,05
Активність повсякденного життя	78,16 ± 9,79 (71,47–100,00)	88,54 ± 6,36 (84,76–100,00)	p < 0,01
Спорт і вільний час	72,30 ± 9,343 (54,43 –100,00)	87,00 ± 12,75 (74,33 –100,00)	p < 0,01

Таблиця 10

#### Оцінювання результатів за шкалою IKDC через 6 міс. після операції

Показник	Група пацієнтів							
	порівняння				дослідження			
	A	B	C	D	A	B	C	D
Рухливість, абс. (%)	28 (70,00)	10 (25,00)	2 (5,00)	0 (0,00)	31 (88,57)	3 (8,57)	1 (2,86)	0 (0,00)
Стабільність, абс. (%)	29 (72,50)	9 (22,50)	2 (5,00)	0 (0,00)	29 (82,86)	4 (11,43)	2 (5,71)	0 (0,00)
Функціонування, абс. (%)	25 (62,50)	11 (27,50)	4 (10,00)	0 (0,00)	25 (71,43)	6 (17,14)	4 (11,43)	0 (0,00)
Загальний результат, абс. (%)	23 (57,50)	14 (35,00)	3 (7,50)	0 (0,00)	22 (62,86)	10 (28,57)	3 (8,57)	0 (0,00)

не виявив патологічних змін у пацієнтів, яким було встановлено поліпропіленову сітку з метою пролонгування та стимуляції проліферативного процесу навколо трансплантата ПСЗ усередині кісткового каналу. При цьому група порівняння за демографічними ознаками та характером перебігу післяопераційного періоду статистично не відрізнялася від пацієнтів, які були включені до групи дослідження.

Результати морфологічного аналізу свідчать про те, що поліпропіленова сітка викликає проліферативне запалення, яке продовжується тривалий період — мінімум 6 тижнів після імплантації [16]. Проте в клінічній групі дослідження не виявлено більш вираженого больового синдрому після операції, зафіксовано менше випадків реактивного синовіту, істотно мінімізовано кількість пункцій колінного суглоба, які застосовували за наявності евакуації надлишкової рідини в його порожнині.

Динаміка відновлення функції кінцівки на ранньому етапі не відрізнялася — в обох групах швидко відновився процес згинання колінного суглоба. Суб'єктивно не визначено різниці в динаміці відновлення м'язового тону, але й метою дослідження не було її вивчення.

У пацієнтів, яким імплантували поліпропіленову сітку, виявлено менш виражене запалення, рідше виникав синовіт і вони швидше починали навантажувати кінцівку. Контролюючи післяопераційний період, ми дозволяли збільшувати навантаження на кінцівку залежно від болю, наявності рідини в суглобі, динаміки відновлення згинання в ньому та м'язового тону. Виявилось, що в групі дослідження через 3 тижні 87,5 % хворих уже ходили без додаткової опори, що майже в 3 рази більше, ніж у групі порівняння. Це, у першу чергу, пов'язано з тим, що завдяки проведеному морфологічному дослідженню ми розуміли процес, який відбувається навколо трансплантата в кісткових каналах. Дані щодо проліферативного запалення, яке ми виявили в експерименті, дали нам упевненість і дозволили рекомендувати раннє навантаження на кінцівку нашим пацієнтам.

Як результат, раннє навантаження на кінцівку дозволило до терміну 6 міс. після операції отримати кращі результати відновлення функції за показниками шкал KOOS і IKDC, тобто виявлено чітку тенденцію до швидшої фізичної реабілітації хворих групи дослідження.

Звичайно, до повного закінчення циклу досліджень щодо використання поліпропіленової сітки для зміцнення зв'язкових структур не можна

з упевненістю стверджувати, що ми отримали значний ефект стимуляції внутрішньоканальної інкорпорації сухожилкового трансплантата в разі пластики ПСЗ. Проте аналіз результатів морфологічного дослідження, який опубліковано раніше, і підсумки клініко-функціонального дослідження в цій роботі дозволяють позитивно оцінити цю методику. Суб'єктивні факти, відмічені нами під час проведення відновного лікування, засновані на клінічній картині та динаміці відновлення опороспроможності, якими керувалися фахівці з фізичної реабілітації, виявилися добрими маркерами.

Завдяки цьому ми раніше відновили функцію кінцівки пацієнтам групи дослідження, що і доведено кращими показниками шкал оцінювання. Відсутність запалення та болю разом із позитивною динамікою відновлення м'язового тону були керівництвом для збільшення навантажень із метою зміцнення м'язів і відновлення стійкості кінцівки. Залишається відкритим питання, що саме відбувається всередині кісткового каналу навколо трансплантата, оточеного поліпропіленовою сіткою. Це дослідження ми виконали на основі ретроспективного аналізу даних МРТ та подамо в наступній статті.

Асортимент поліпропіленових сітчастих імплантатів для хірургії включає сітки з різними покриттями, які сприяють прискоренню регенерації. Доступні для клінічного застосування сітки, вкриті колагеном і навіть фібробластами. З огляду на можливість фіксації на сітчастому імплантаті різних біологічних агентів, його використання для стимуляції проліферативних і регенераторних процесів у м'яких тканинах може виявитися дуже перспективним. Тому ця проблема вимагає подальших як експериментальних, так і клінічних досліджень.

## Висновки

Імплантація поліпропіленової сітки навколо внутрішньоканальних частин сухожилкового трансплантата в разі пластики передньої схрещеної зв'язки не призвела до збільшення рівня ускладнень і дозволила поліпшити динаміку відновлення функції кінцівки до 6 міс. після операції.

**Конфлікт інтересів.** Автори декларують відсутність конфлікту інтересів.

## Список літератури

1. Орлянський В. Руководство по артроскопии коленного сустава / В. Орлянский, М. Л. Головаха. — Запоріжжя : Просвіта, 2016. — 264 с.

2. Crawford S. N. Long-term failure of anterior cruciate ligament reconstruction / S. N. Crawford, B. R. Waterman, J. H. Lubowitz // *Arthroscopy*. — 2013. — Vol. 29 (9). — P. 1566–1571. — DOI: 10.1016/j.arthro.2013.04.014.
3. A 10-year comparison of anterior cruciate ligament reconstructions with hamstring tendon and patellar tendon autograft: a controlled, prospective trial / L. A. Pinczewski, J. Lyman, L. J. Salmon [et al.] // *The American Journal of Sports Medicine*. — 2007. — Vol. 35 (4). — P. 564–574. — DOI: 10.1177/0363546506296042.
4. Tunnel widening in anterior cruciate ligament reconstruction: a prospective evaluation of hamstring and patella tendon grafts / M. G. Clatworthy, P. Annear, J. U. Bulow, R. J. Bartlett // *Knee Surgery, Sports Traumatology, Arthroscopy*. — 1999. — Vol. 7 (3). — P. 138–145. — DOI: 10.1007/s001670050138.
5. Biology and augmentation of tendon-bone insertion repair / P. Lui, P. Zhang, K. Chan, L. Qin // *Journal of Orthopaedic Surgery and Research*. — 2010. — Vol. 5 (1). — Article ID: 59. — DOI: 10.1186/1749-799x-5-59.
6. ACL reconstruction with adjustable-length loop cortical button fixation results in less tibial tunnel widening compared with interference screw fixation / R. Mayr, V. Smekal, C. Koidl [et al.] // *Knee Surgery, Sports Traumatology, Arthroscopy*. — 2020. — Vol. 28 (4). — P. 1036–1044. — DOI: 10.1007/s00167-019-05642-9.
7. Результаты восстановления передней крестообразной связки по технологии «все внутри» / М. Л. Головаха, С. Н. Красноперов, Р. В. Титарчук [и др.] // *Ортопедия, травматология и протезирование*. — 2017. — № 2 (607). — С. 84–91. — DOI: 10.15674/0030-59872017284-91.
8. Five-strand hamstring autograft versus quadruple hamstring autograft with graft diameters 8.0 millimeters or more in anterior cruciate ligament reconstruction: clinical outcomes with a minimum 2-year follow-up / R. Calvo, D. Figueroa, F. Figueroa [et al.] // *Arthroscopy: The Journal of Arthroscopic and Related Surgery*. — 2017. — Vol. 33 (5). — P. 1007–1013. — DOI: <https://doi.org/10.1016/j.arthro.2016.10.028>.
9. Hamstring graft incorporation according to the length of the graft inside tunnels / E. Cavaignac, V. Marot, M. Faruch [et al.] // *The American Journal of Sports Medicine*. — 2018. — Vol. 46 (2). — P. 348–356. — DOI: 10.1177/0363546517733472.
10. Poudroux T. Joint laxity and graft compliance increase during the first year following ACL reconstruction with short hamstring tendon grafts / T. Poudroux, B. Muller, H. Robert // *Knee Surgery, Sports Traumatology, Arthroscopy*. — 2020. — Vol. 28 (6). — P. 1979–1988. — DOI: 10.1007/s00167-019-05711-z.
11. Flat anatomy of ACL and «ribbon like» ACL reconstruction / L. Kostretzis, K. Nakamura, M. Siebold [et al.] // *Journal of Research and Practice on the Musculoskeletal System*. — 2018. — Vol. 2 (4). — P. 113–117. — DOI: 10.22540/JRPMS-02-113.
12. Colombet P. Clinical and functional outcomes of anterior cruciate ligament reconstruction at a minimum of 2 years using adjustable suspensory fixation in both the femur and tibia: a prospective study / P. Colombet, M. Saffarini, N. Bouguennec // *Orthopaedic Journal of Sports Medicine*. — 2018. — Vol. 6 (10). — Article ID: 2325967118804128. — DOI: 10.1177/2325967118804128.
13. Re-revision anterior cruciate ligament reconstruction showed more laxity than revision anterior cruciate ligament reconstruction at a minimum 2-year follow-up / K. H. Yoon, J. H. Kim, Y. B. Kwon [et al.] // *Knee Surgery, Sports Traumatology, Arthroscopy*. — 2020. — Vol. 28 (6). — P. 1909–1918. — DOI: 10.1007/s00167-019-05653-6.
14. Пат. 118166 UA, МПК (2006) А61F 2/02 (2006.01), А61L 27/00, А61L 31/00. Поліпропіленова медична сітка / Масленніков С. О., Белінічев І. Ф., Головаха М. Л. [та ін.]; заявник і патентовласник ТОВ «Науково-виробниче об'єднання «Фарматрон». — № а201807423, заявл. 02.07.2018; опубл. 26.11.2018; Бюл. № 16.
15. Головаха М. Л., Експериментальне дослідження ефекту імплантації поліпропіленової сітки в дефект капсули колінного суглоба / М. Л. Головаха, С. О. Масленніков // *Ортопедия, травматология и протезирование*. — 2020. — № 3 (620). — С. 11–18. — DOI: 10.15674/0030-59872020311-18.
16. Measures of knee function: International Knee Documentation Committee (IKDC) Subjective Knee Evaluation Form, Knee Injury and Osteoarthritis Outcome Score (KOOS), Knee Injury and Osteoarthritis Outcome Score Physical Function Short Form (KOOS-PS), Knee Outcome Survey Activities of Daily Living Scale (KOS-ADL), Lysholm Knee Scoring Scale, Oxford Knee Score (OKS), Western Ontario and McMaster Universities Osteoarthritis Index (WOMAC), Activity Rating Scale (ARS), and Tegner Activity Score (TAS) / N. J. Collins, D. Misra, D. T. Felson [et al.] // *Arthritis Care & Research*. — 2011. — Vol. 63 (Suppl. 11). — P. S208–S228. — DOI: 10.1002/acr.20632.

Статья поступила в редакцию 03.06.2020

## THE RESULTS OF POLYPROPYLENE MESH APPLICATION AT ANTERIOR CRUCIATE LIGAMENT RECONSTRUCTION

M. L. Golovakha<sup>1</sup>, S. O. Maslennikov<sup>1</sup>, R. V. Titarchuk<sup>2</sup>, V. Yu. Kirichenko<sup>2</sup>, A. A. Gritsenko<sup>2</sup>

<sup>1</sup> Zaporizhzhia State Medical University, Ukraine

<sup>2</sup> «Garvis» Clinic, Dnipro, Ukraine

✉ Maxim Golovakha, MD, Prof. in Traumatology and Orthopaedics: [golovakha@ukr.net](mailto:golovakha@ukr.net)

✉ Serhiy Maslennikov: [travmatology1@i.ua](mailto:travmatology1@i.ua)

✉ Rostislav Titarchuk: [ros.titarchuk@gmail.com](mailto:ros.titarchuk@gmail.com)

✉ Vadim Kirichenko, PhD in Traumatology and Orthopaedics: [vadim\\_kirichenko@i.ua](mailto:vadim_kirichenko@i.ua)

✉ Alexandra Gritsenko: [alexandra\\_grit@hotmail.com](mailto:alexandra_grit@hotmail.com)