**ІНСТИТУТ ПАТОЛОГІЇ ХРЕБТА ТА СУГЛОБІВ
ІМЕНІ ПРОФЕСОРА М.І.СИТЕНКА АМН УКРАЇНИ**

САМОЙЛЕНКО Олександр Анатолійович

УДК 617.547.616-089.22

ЧЕРЕЗШКІРНИЙ ТА ТРАНСПЕДИКУЛЯРНИЙ МІЖТІЛОВИЙ СПОНДИЛОДЕЗ ПРИ ТРАВМІ ПОПЕРЕКОВОГО ВІДДІЛУ ХРЕБТА
(експериментально-клінічне дослідження)

14.01.21 – травматологія та ортопедія

АВТОРЕФЕРАТ
**дисертації на здобуття наукового ступеня
кандидата медичних наук**

Харків – 2001

Дисертацією є рукопис
Робота виконана в Луганському державному медичному університеті МОЗ України.

Науковий керівник: доктор медичних наук, професор
ШВЕЦЬ Олексій Іванович
Луганський державний медичний університет МОЗ України, професор кафедри травматології, ортопедії і ВХ

Офіційні опоненти: доктор медичних наук
ПРОДАН Олександр Іванович
Інститут патології хребта та суглобів ім. проф. М.І.Ситенка АМН України, головний науковий співробітник відділу інструментальної та малоінвазивної хірургії хребта

доктор медичних наук, доцент
БУР'ЯНОВ Олександр Анатолійович
Національний медичний університет ім. О.О.Богомольця, завідувач кафедри травматології та ортопедії

Провідна установа: Київська медична академія післядипломної освіти ім. П.Л.Шупика, кафедра травматології та ортопедії № 2, МОЗ України., м. Київ.

Захист відбудеться: "_____"_____ 2002 р. об 11.30 на засіданні спеціалізованої вченої ради Д 64.607.01. Інституту патології хребта та суглобів імені професора М.І.Ситенка АМН України (61024, м. Харків, вул. Пушкінська, 80).

З дисертацією можна ознайомитися в бібліотеці Інституту патології хребта та суглобів імені професора М.І.Ситенка АМН України (61024, м. Харків, вул. Пушкінська, 80).

Автореферат розісланий "_____"_____ 2001 р.

Вчений секретар
спеціалізованої вченої ради
доктор медичних наук Радченко В.О.

Актуальність теми. Однією з актуальних проблем сучасної травматології та вертебрології є лікування неускладнених переломів поперекового відділу хребта, що зумовлено великою частотою і тяжкістю ушкоджень, необхідністю ранньої хірургічної профілактики післятравматичних ускладнень, тривалими термінами непрацездатності та великим відсотком виходу на інвалідність.

Частота травм хребта залишається стабільно високою і складає від 1,8 до 9 % всіх ушкоджень опорно-рухового апарату (Журавльов С.М. с соавт., 1996; Лісова З.І., Захарченко В.Ф., 1993) і за останні 10 років не має тенденції до зменшення. Переломи поперекових хребців зустрічаються найчастіше і складають 18-94 % від усіх переломів хребта (Корж А.А., 1979; Лыба Р.М., Василивкин Э.Я., 1987). Працездатний вік більшості постраждалих, тривалі терміни лікування, високий відсоток первинного виходу на інвалідність зумовлюють великий економічний збиток, виводять лікування ушкоджень хребта в ряд найважливіших соціальних проблем (Василивкин Э.Я., 1987; Лыба Р.М., Левочко В.В., 1993; Швец А.И., Фадеев Г.И., 1990).

За останній час відмічається зміна поглядів на лікування неускладненої травми хребта, що призвело до найбільш інтенсивного розвитку хірургічних методів лікування ушкоджень хребта.

Основними принципами сучасного хірургічного лікування неускладнених ушкоджень хребта є виправлення деформації хребта, відновлення його опорності, стабілізація хребта в коригованому положенні фіксаторами та імплантатами, рання мобілізація пацієнта, профілактика травматичних дегенеративних змін в ушкоджених хребтових рухових сегментах (Аганесов А.Г., 2000; Грунтовский Г.Х., 1996; Швец А.И., 1990). Ці умови не можуть бути виконані без дослідження анатомічних і біомеханічних змін хребта, як у нормі, так і при патології, у тому числі після застосування різних стабілізувальних прийомів і пристроїв (Лыгун Л.Н., 1989; George D.C. et al., 1991; Greenfild R.T. et al., 1992). Експериментально-клінічні дослідження особливостей різних заглибних фіксаторів виявили перевагу транспедикулярних систем над іншими (Ashman R.B. et al., 1989; Shea M., 1991).

Питанням лікування хворих із нестабільними переломами поперекового відділу хребта приділено багато уваги, але незважаючи на зростаючу кількість публікацій та виникнення нових способів оперативного лікування, кількість помилок при транспедикулярному проведенні фіксувальних елементів залишається досить постійною і складає 4-20 % (Girardi F., 1999). Частота пошкоджень нервових утворень при цьому досягає 1,5-6 % (Carl A., 1997). У 4,2 % випадків після транспедикулярної ендофіксації поперекового відділу хребта неврологічну симптоматику викликають ятрогенні гематоми в хребтовому каналі (Esses S., 1993). Неправильне проведення транспедикулярних фіксувальних елементів у 18 % випадків є причиною міграції металоконструкції та втрати корекції деформації (Dickman C., 1992). Віддаючи на-

лежне успіхам оперативного лікування хворих із нестабільними проникливими пошкодженнями поперекового відділу хребта, слід визначити недостатнє анатомічне обгрунтування питань транспедикулярного проведення фіксувальних елементів, що призводить до невеликих за кількістю, але дуже небезпечних ускладнень.

У Харківському НДІ ортопедії та травматології ім.проф.М.І.Ситенка, з огляду на наукові дослідження біомеханіки хребта, доведено необхідність відновлення опорності хребта як необхідної умови запобігання втрати досягнутої корекції (Куценко І.О. зі співавт., 1996; Шармазанов А.В. с соавт., 2000). Навіть при зрощенні уламків тіла хребця, після видалення фіксатора, можлива втрата корекції деформації від 5° (Lindsey R.W., 1993) до 14° (Олингер А., Гильденбрант У., 1999) за рахунок колабування пошкодженого міжхребцевого диска.

Відновлення передньої опори можливо без відкритої міжтілової ендофіксації, трансплантати при цьому вводяться через задньобокову поверхню тіла хребця (Arnold W., 1985) або транспедикулярно (М.Мюллер, 1996). Але під час виконання подібних маніпуляцій також можливі вище перелічені ускладнення. Пункційне лікування проникливих пошкоджень не досить ефективне, автори відмічають одержання паравертебрального блоку в 43 % (Шимон В.М., 1989) та в 66 % (Швец А.И., 1990).

Аналіз літератури свідчить про те, що дотепер не вирішено багато питань лікування ушкоджень поперекового відділу хребта, зокрема, методи і способи оперативної стабілізації ПДС, вибір фіксатора, безпека проведення транспедикулярних стрижнів, зниження травматичності втручань, профілактики інтраопераційних ускладнень. Вони потребують подальшого вивчення й удосконалювання.

Все вищевикладене визначає актуальність обраного наукового напрямку, свідчить про необхідність пошуку нових анатомічних підходів до відомої проблеми лікування нестабільних проникливих пошкоджень поперекового відділу хребта, визначає перспективні напрямки наукового пошуку.

Зв'язок роботи з науковими програмами, планами, темами. Дисертаційну роботу виконано згідно з планом науково-дослідних робіт Луганського державного медичного університету (шифр теми ІН-21.95, державна реєстрація № 0195U015999. Аавтором проведено експерименти на тваринах, морфометричні дослідження на анатомічних препаратах хребців, обробку даних згідно з планом дисертації.Шифр теми ІН-16.00, державна реєстрація 0100U005069. Автор особисто розробив модель транспедикулярного доступу до міжхребцевого диска, уточнив анатомічні особливості будови дуг поперекових хребців на анатомічних препаратах, запропонував новий спосіб хірургічного лікування, особисто використав метод у 9 хворих, а також доповідав отримані результати на науково-практичних конференціях).

Мета дослідження. Удосконалити методи та способи хірургічних втручань при лікуванні пошкоджень поперекового відділу хребта шляхом раціонального використання прийомів пункційного міжтілового спондилодезу та внутрішньої фіксації.

Задачі дослідження:

1. Розробити новий транспедикулярний доступ до міжхребцевого диска в поперековому відділі хребта.

2. Визначити просторову орієнтацію напрямку введення транспедикулярних фіксувальних стрижнів у поперековому відділі хребта.

3. Визначити анатомічні орієнтири для формування транспедикулярного каналу до міжхребцевого диска.

4. Експериментально вивчити на біомеханічній моделі стабілізувальний ефект транспедикулярних заглибних полісегментарних і малосегментарних фіксаторів, їхньої комбінації з транспедикулярною міжтіловою фіксацією.

5. Експериментально на тваринах дослідити формування міжтілового спондилодезу в залежності від ступеня ушкодження міжхребцевого диска під впливом подрібненого демінералізованого кісткового матриксу.

6. Вивчити найближчі і віддалені результати стабілізувальних операцій на хребті у пацієнтів з проникливими та уламковими переломами поперекових хребців після пункційного та транспедикулярного міжтілового спондилодезу.

Об'єкт дослідження: нестабільні проникливі пошкодження поперекового відділу хребта.

Предмет дослідження: малотравматичні стабілізувальні втручання на поперековому відділі хребта у хворих із нестабільними проникливими та уламковими переломами поперекових хребців, які спрямовано на відновлення опорності пошкодженого хребтового рухового сегмента та профілактику післятравматичних дегенеративних змін.

Методи дослідження: експериментальні морфологічні та біомеханічні дослідження, клінічні та рентгенологічні дослідження.

Наукова новизна одержаних результатів. Визначено посегментні особливості просторової (площинної) орієнтації дуг хребців, вплив на міцність дуг хребців транспедикулярної тунелізації. В експерименті на тваринах визначено вплив на формування міжтілового спондилодезу тунелізації міжхребцевого диска.

На основі експериментальних даних одержала подальший розвиток методика пункційного спондилодезу при проникливих і уламкових переломах тіл хребців, що відрізняється від відомих методик новим транспедикулярним доступом, більшою надійністю утворення кісткового зрощення тіл хребців (патент на винахід №. 347554-А).

Експериментально на блоках поперекового відділу хребта, взятих у трупів

людини, визначено стабілізувальний ефект міжтілової передньозадньої транспедикулярної стабілізації імплантатом, транспедикулярних фіксаторів та їх спільного застосування для відновлення опорності хребта.

Практичне значення одержаних результатів. Розроблено новий транспедикулярний доступ до міжхребцевого диска, визначено постійний анатомічний орієнтир для виконання транспедикулярних маніпуляцій Розроблено малотравматичний спосіб міжтілового спондилодезу для відновлення передньої опори хребта, що запобігає втраті досягнутої корекції і розвитку післятравматичного остеохондрозу.

Розроблений інструмент спростив техніку проведення фіксувальних транспедикулярних елементів.

Результати клінічних та експериментальних розробок дисертаційного дослідження впроваджено в клінічну практику в спеціалізованих відділеннях Луганської обласної клінічної лікарні, 9-ї багатопрофільної клінічної Луганської міської лікарні, у Донецькій обласній клінічній лікарні.

Особистий внесок здобувача. Автор особисто провів аналіз 57 історій хвороб пацієнтів із пошкодженнями поперекового відділу хребта, яким виконувався пункційний міжтіловий спондилодез. Виконано аналіз клініко-рентгенологічних змін системи опору і руху цих пацієнтів, вивчено віддалені результати та ефективність лікування.

Розроблено біомеханічну модель транспедикулярного доступу до міжхребцевого диска в поперековому відділі хребта, удосконалено методику виконання пункційного міжтілового спондилодеза з використанням аутогенної та алогенної кісткової тканини.

Автор особисто вів нагляд за всіма пацієнтами основної групи, самостійно оперував 9 пацієнтів.

Автор особисто виконав експериментальну частину роботи, провів статистичну обробку цифрових показників.

Апробація результатів дисертації. Основні положення дисертації повідомлено й обговорено на VII Республіканській школі з участю фахівців СНД “Біологія опорно-рухового апарату” (Харків, 1994), на Регіональній науково-практичній конференції травматологів-ортопедів (Луганськ, 1996), на Кримській науково-практичній конференції травматологів-ортопедів, присвяченій 60-річчю з дня народження проф. О.І.Блискунова (Ялта, 1999), на засіданнях асоціації травматологів-ортопедів Луганської області (1998, 2000), на науково-практичній конференції “Морфогенез і патологія кісткової системи в умовах промислового регіону Донбасу” (Луганськ, 2001), на Всеукраїнській науково-практичній конференції з міжнарод-

ною участю, присвяченій 75-річчю кафедри травматології, ортопедії і комбустіології Харківської медичної академії післядипломної освіти (Харків, 2001).

Публікації. За результатами дослідження опубліковано 7 наукових праць у провідних наукових фахових виданнях. Отримано деклараційний патент № 347554-А на винахід "Спосіб хірургічного лікування проникаючих переломів хребта".

Обсяг і структура роботи. Дисертацію викладено на 212 сторінках машинописного тексту (116 сторінок – без обліку списку літератури і таблиць), містить 39 малюнків, 53 таблиці, складається з вступу, 5 розділів, висновків, переліку поссилань (містить 394 джерела, з них – 204 іноземні) та додатків.

ЗМІСТ РОБОТИ

Матеріали і методи дослідження. Роботу виконано на експериментальному і клінічному матеріалі. Топографо-анатомічні і біомеханічні дослідження проведено на 36 препаратах блоків поперекового відділу хребта людини. Експериментальну частину виконано на 18 безпородних собаках.

Клінічну частину дослідження засновано на результатах хірургічного лікування 57 хворих, аналізу історій хвороб і комп'ютерних томограм 21 хворого, у яких для стабілізації хребта застосовувалися транспедикулярні фіксатори. Роботу виконано з застосуванням методів клінічного, рентгенологічного, морфологічного, біомеханічного досліджень. Результати оброблялися методами варіаційної статистики.

З метою вивчення можливості індукції кісткоутворення в міжхребцевих дисках при проникливих переломах тіл поперекових хребців після додаткового руйнування дисків тунелізацією проведено експериментальні дослідження на 18 безпородних собаках. З метою зменшення кількості оперованих тварин на одній серії тварин поєднували кілька досліджуваних умов, включаючи контрольну групу.

Інтраопераційно під внутрішньовенним наркозом виконувався реберно-паховий лівосторонній зовнішньочеревний доступ до хребта. Ушкодження диска в експерименті досягалося шляхом моделювання проникливого перелому тіла хребця, що відповідає першій групі ушкоджень хребта за класифікацею "AO/ASIF", коли при переломі передніх відділів хребта залишається інтактною задня стінка.

Контрольну групу представлено в першій серії. На трьох рівнях поперекового відділу хребта моделювалися проникливий перелом, проникливий перелом із руйнуванням диска і проникливий перелом із руйнуванням диска і прилеглого суміжного хребця. На останньому рівні виконували тунелізацію свердлом діаметром 3 мм в тіло неушкодженого хребця. У наступних серіях у кожному з трьох варіантів пошкодженого сегмента пункційно вводили подрібнений демінералізований кістко-

вий матрикс та послідовно лекозим і подрібнений демінералізований кістковий матрикс (ПДКМ). ПДКМ заготовляли в лабораторії консервування тканин обласної клінічної лікарні. В експерименті було досліджено такі варіанти:

1. Зміни в міжхребцевому диску при проникливому переломі:

1.1. Контрольна група (проникливий в диск перелом без введення агентів);

1.2. Після послідовного введення лекозима і ПДКМ;

1.3. Після введення ПДКМ;

2. Зміни в міжхребцевому диску при проникливому переломі із значним пошкодженням диска (зниження висоти диска після травми);

2.1. Контрольна група (проникливий у диск перелом із зниженням висоти диска без введення агентів);

2.2. Після послідовного введення лекозима і ПДКМ;

2.3. Після введення ПДКМ;

3. Зміни в міжхребцевому диску при проникливому переломі з пошкодженням замикальної пластинки суміжного хребця (тунелізація);

3.1. Контрольна група (проникливий у диск перелом, тунелізація суміжного хребця без введення агентів).

3.2. Після введення ПДКМ;

3.3. Після руйнування диска (зниження висоти) та введення ПДКМ.

Дослідження виконувалось на сегментах L_3- L_6. У кожній серії по 6 сегментів, всього 54 сегмента.

Тварин виводили з експерименту через 4 місяці шляхом передозування тіопенталу натрію, з дотриманням правил “Європейскої конвенції захисту хребетних тварин, що використовуються у експериментальних та інших наукових цілях”. Виймався блок L_2- S_5 хребта, виконувалась його рентгенографія в 2-х проекціях та морфологічний опис макропрепарату.

З метою удосконалення методики пункційного спондилодезу та розробки нової методики транспедикулярної фіксації поперекового відділу хребта проведено експериментальні дослідження на трупах людини. Експеримент виконувався на 12 блоках поперекових хребців L_1-L_5. Анатомічні препарати виймались та зберігалися відповідно Закону України “Про трансплантацію органів та інших анатомічних матеріалів”.

Виконувалась остеометрія хребців: відстань від загальноприйнятої точки введення стрижнів на дузі хребця до передньої поверхні тіла хребця (A-A′), відстань від ямки між основами поперечного і нижнього суглобових відростків до середини вентральної третини верхньої замикальної пластинки в сагітальній площині (B-B’), кути нахилу дужки в трьох площинах відносно сагітальної осі, висота і ширина перетину найвужчого місця дуги у фронтальній площині та товщина губчастого

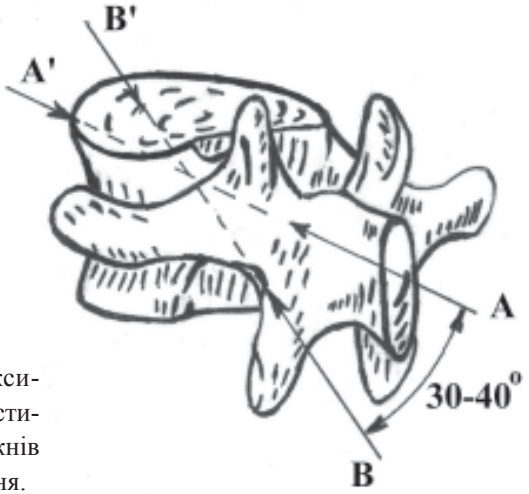

Рис. 1. Визначення максимальної довжини різьбової частини транспедикулярних стрижнів при різних методиках введення.

шара кістки в цьому місці.

На 6 блоках досліджувався напрямок проходження транспедикулярного каналу до вищерозташованого міжхребцевого диска. Транспедикулярний канал у хребцях формувся за допомогою розробленого нами ручного свердла (рац. проп. № 3010, 1996).

На 6 блоках на рівні L_3 моделювався проникливий перелом, виконувалась транспедикулярна тунелізація пошкодженого диска свердлом діаметром 6 мм. За допомогою металевого шприца з гвинтовим ходом поршня через товсту голку контрастною речовиною заповняли порожнини в пошкодженому диску та транспедикулярному каналі. За допомогою комп'ютерного томографа "Siemens, Somatom AR" досліджували розподіл контрастної суміші в пошкодженому хребці.

З огляду на те, що під час транспедикулярної тунелізації пошкоджується дуга, нами проведено порівняльну оцінку міцності інтактних дуг і дуг після транспедикулярної тунелізації. Експериментальне дослідження виконано на 6 блоках поперекового відділу хребта. Дослідження проведено на стенді, розробленому в Харківському НДІ ім. проф. М.І.Ситенка з нашими доповненнями (рац. проп. № 3074, 1997).

З метою порівняння механічних властивостей транспедикулярних фіксаторів, стабілізуючого ефекту різних імплантатів між тілами хребців виконано дослідження на 18 блоках Th_{12}-L_5 хребців.

Задачею дослідження було збільшення стабілізувальних властивостей заглибних транспедикулярних фіксаторів шляхом додаткової міжтілової стабілізації титановим транспедикулярним гвинтом зі шнековою різьбою.

В експерименті моделювались такі варіанти порушень цілісності хребтових структур:

1. Руйнування тіла хребця (моделювання проникливого перелому без пошкодження задньої стінки тіла хребця при збереженні задніх структур);
2. Руйнування тіла і задніх структур хребця (моделювання переломо-вивиху хребця).

Дослідження біомеханічних параметрів виконувалось в умовах пошкодження переднього і заднього опорних комплексів, фіксації транспедикулярними конструкціями, транспедикулярного відновлення передньої опори гвинтовим титановим імплантатом та кортикально-губчастим трансплантатом. Експеримент виконувався на стенді для досліджень хребта, де можна визначати відхилення хребців у хребтовому руховому сегменті при згинальних і розгинальних зовнішніх зусиллях (Швец А.И., 1990).

Навантаження на блок (згинальний момент) визначався за формулою:

$$M = \frac{Pd}{2}$$

де M - згинальний момент; P – вантаж; d – відстань від місця опори крайніми стрижнями до місця навантаження на внутрішні стрижні.

Вивчення механічних властивостей фіксаторів визначали за кутовим відхиленням пошкодженого хребця при навантаженнях до 1764 НЧсм, що май же вдвічі перевищувало фізіологічні навантаження на поперековий відділ хребта (Фадеев Г.И., 1983, Лыгун Л.М., 1989).

Малосегментарна транспедикулярна система фіксувала L_2-L_4 хребці. Полісегментарна транспедикулярна система фіксувала L_1-L_4 хребці. Полісегментарна зовнішня транспедикулярна система фіксувала L_1-L_5 хребці. У першій і третій серіях транспедикулярні стрижні вводили в хребці в горизонтальній площині, орієнтуючись на поперечний і верхівку верхнього суглобового відростка (Мюллер М., 1996). У другій серії транспедикулярні стрижні вводили під кутом 30-40° до горизонтальної площини, орієнтуючись на поглиблення між основами поперечного і нижнього суглобових відростків. В кожній серії досліджено по 6 блоків.

Під час виконання експериментальної частини роботи досліджувалась також внутрішньокісткова локалізація транспедикулярних елементів (120 стрижнів). Клінічний матеріал цього розділу містить дослідження комп’ютерних томограм 21 хворого, яким для стабілізації хребта використовували транспедикулярні фіксатори (240 гвинтів, 4 стрижні).

Задачею дослідження було виявлення помилок та виникнення інтраопераційних ускладнень, які можуть виникнути під час транспедикулярного проведення

фіксувальних елементів.

Результати експерименту з вивчення транспедикулярного доступу до міжхребцевого диска дали нам підставу застосувати даний спосіб хірургічного лікування проникливих переломів хребта в клініці. Транспедикулярна тунелізація пошкодженого диска і спондилодез ригідними трансплантатами або пункційно ПДКМ доповнювали стабілізувальні операції на задньому опорному комплексі хворим із проникливими та уламковими переломами поперекового відділу хребта. На оперативному лікуванні з подальшим спостереженням знаходились 57 хворих із неускладненими нестабільними пошкодженнями поперекового відділу хребта в віці від 16 до 63 років, з них 39 (68 %) чоловіків і 18 (32 %) жінок.

Аналізувались головним чином анатомічні результати. Основними засобами визначення анатомічного результату були рентгенографія і рентгенометрія.

Результати досліджень. Проведений на тваринах експеримент вказав на залежність можливості формування міжтілового кісткового блоку від ступеня пошкодження міжхребцевого диска. Додаткове руйнування міжхребцевого диска з видаленням драглистого ядра, його тунелізація та пункційне введення кісткового матриксу призводило до значних змін у диску. Характер цих змін було видно на сагітальних розпилах блоків та рентгенограмах:

а) грубі дегенеративні зміни диска;

б) рубцеві зміни диска, паравертебральні осифікати зі зрощенням хребців;

в) міжтілове кісткове зрощення.

Паравертебральні бокові осифікати на місці тунелізації, які безперервно з’єднували суміжні хребці, що виключало рухомість у сегменті, також було віднесено нами в групу “кісткового зрощення тіл хребців”.

Результати аналізу даних експерименту на тваринах показали, що в контрольних серіях кісткове зрощення хребців сталося при проникливому переломі - в 16,6 %, після пошкодження диска зі зниженням його висоти - в 33,3 %, після тунелізації замикальних пластинок - у 50 %. Найбільш постійне кісткове зрощення хребців відмічається у випадках введення в зруйнований диск ПДКМ або послідовно лекозима і ПДКМ - по 66,6 %. Після тунелізації суміжних із зруйнованим диском замикальних пластинок кісткове зрощення знайдено в 83,3 %.

Таким чином, результати експериментальних досліджень на собаках показали можливість отримання рубцево-кісткових і кісткових зрощень між тілами хребців після впливу на пошкоджений диск ПДКМ; додаткове руйнування диска і тунелізація суміжних замикальих пластинок значно підвищують вірогідність кісткового зрощення тіл хребців.

За результатами остеометрії хребців із визначення довжини нарізної частини

транспедикулярних стрижнів, які вводяться тільки в горизонтальній площині та під кутом до неї, відмічається перевага відстані від ямки між основами поперечного і нижнього суглобових відростків до верхньої замикальної пластинки над відстанню від дорзальної поверхні дуги до вентральної поверхні тіла хребця на 5-8 мм. При введенні стрижнів під кутом 30-40° до горизонтальної площини площа контакту нарізної частини з кісткою буде більшою, ніж у стрижнів, які введено в горизонтальній площині. Довжина різьбової частини транспедикулярних стрижнів для введення під кутом до горизонтальної площини має складати 45-50 мм, діаметр - 6 мм для чоловіків і 6-5,5 мм для жінок. Краніосакральний розмір дуги (висота) становить 10,5-19 мм, товщина – 6-22 мм. Визначається незначне зменшення розмірів перетину дуги у фронтальній площині від L_1 до L_3 з наступним збільшенням до L_5.

Вимірювання кутів нахилу дуги відносно сагітальної вісі показало рівномірне збільшення відхилення в сагітальній площині від 15-25° для L_1 до 23-40° для L_5, рівномірне відхилення вісі дуги в горизонтальній площині від 0-5° для L_1 до 20-45° для L_5, рівномірне відхилення краніо-сакральної осі вентральної частини дуги від сагітальної площини (“супінування”) від 0° для L_1 до 20-45° для L_5. Задня поверхня дуги, через яку вводяться транспедикулярні стрижні за загальноприйнятими методиками, має складну просторову орієнтацію і розташована під гострим кутом до сагітальної осі, що зумовлює значні технічні труднощі під час введення стрижнів у дугу.

Статистичне обчислення результатів остеометрії хребців виявило, що є тенденція до статевого диморфізму, контрольні виміри в чоловіків переважали над такими у жінок. Але ці відхилення були малодостовірні, можливо після аналізу більшої вибірки відхилення будуть достовірними.

При використанні транспедикулярного доступу через поглиблення між поперечним і нижнім суглобовим відростками, з метою досягнення центру диска або його вентральної третини, свердло необхідно спрямовувати під кутом до горизонтальної площини для L_1 - L_3 хребців – 30-40°, для L_4 - L_5 хребців – 38-45° та відхиленням на 10-20° всередину. У всіх випадках спостерігався ефект “самонаправлення” свердла, коли шнекова різьба попадає між кортикальними стінками дуги. Проходження стрижня через замикальну пластинку визначалось за опором обертанню свердла, коли інструмент досягав тіла розташованого вище хребця. Під час використання черезкісткового доступу до диска і розташованого вище тіла хребця виключається пошкодження інструментом вмісту хребтового каналу та паравертебральних утворень.

При дослідженні розподілу контрастної суміші, яку було введено через транспедикулярний канал у пошкоджений хребець, на комп’ютерних томограмах визначено, що канал, сформований через заглиблення між поперечним і нижнім суглобовим відростками в напрямі розташованого вище хребця, проходить рівно по осі дуги і симетрично по відношенню до кортикальних пластин. Кортикальні стінки

дуг не пошкоджувались. Для заповнення транспедикулярного каналу діаметром 6 мм необхідно не менше 5 мл пластичного матеріалу.

Співвідношення графіків залежності деформації дуг поперекових хребців під дією згинального моменту показало, що критичне навантаження на дуги неушкоджених хребців становить 539-588 Н. Після транспедикулярної тунелізації хребця навантаження на остистий відросток 392-412 Н призводить до руйнування дуги, міцність дуги на згинання зменшується на 30 %. Таким чином, результати експерименту показали, що транспедикулярна тунелізація хребця від нижнього краю поперечного відростка знижує міцність дуги, але залишається достатнім запас для опору фізіологічним навантаженням на задній опорний комплекс.

Транспедикулярний доступ до диска і суміжного тіла хребця можливо виконувати з основного доступу під час виконання операцій на задньому опорному комплексі. Доступ дозволяє виконувати різні маніпуляції на диску: передній міжтіловий спондилодез подрібненими й цільними трансплантатами. Використання для орієнтування в рані поглиблення між поперечним і нижнім суглобовими відростками дозволяє уникнути помилок під час проведення інструмента (свердла, стрижні, гвинти) через дугу хребця.

Фіксація транспедикулярними малосегментарними конструкціями за правилами “1+1” та “1+2” в першій і другій серіях експерименту стабілізує пошкоджений сегмент у режимі як згинальних, так і розгинальних навантажень. Конструкції в обох серіях мають однакову жорстку фіксацію. При навантаженнях, які вищі за фізіологічні, рухомість прогресивно зростає, що вказує на ненадійну стабілізацію в умовах невідновленої передньої опори. Транспедикулярна міжтілова стабілізація титановим міжтіловим імплантатом значно збільшує жорсткість системи в межах фізіологічних навантажень.

Транспедикулярна міжтілова стабілізація кортикально-губчастими трансплантатами значно не впливає на жорсткість в умовах фіксації транспедикулярними конструкціями. При навантаженнях, які наближаються до фізіологічних, трансплантат мігрує в кістковому каналі, бо він виштовхується тілом розташованого вище хребця. Міжтілова стабілізація кортикально-губчастим трансплантатом під кутом до горизонтальної площини не забезпечує інтраопераційного відновлення передньої опори хребта, тому не може відноситись до первинно-стабілізувального корпородезу.

Фіксація хребта транспедикулярними конструкціями, за правилом “1+2” забезпечує більший стабілізуючий ефект у порівнянні з малосегментарною фіксацією і наближається до рівня в умовах відновленої передньої опори при малосегментарній фіксації. Транспедикулярне відновлення передньої опори титановим імплантатом значно покращує стабілізуючий ефект.

Фіксувальні властивості транспедикулярних конструкцій, в яких стрижні вве-

дені під кутом 30-40° до горизонтальної площини, за правилами “1+1” і “1+2”, значно не відрізняються від конструкцій, в яких стрижні введено в горизонтальній площині.

Таким чином, відповідно результатам експерименту, можна зробити висновок, що в умовах нестабільного пошкодження хребта заглибні транспедикулярні конструкції дозволяють виконати жорстку стабілізацію пошкодженого сегмента. Найбільший стабілізуючий ефект мають конструкції, які встановлено за правилом “1+2”. Малосегментарні фіксатори забезпечують відносну стабільність пошкодженого сегмента при дії навантажень, близьких до фізіологічних, і значно поступаються попереднім. Транспедикулярне відновлення передньої опори титановим імплантатом зі шнековою різьбою значно збільшує жорсткість фіксації сегмента заглибними конструкціями від згинальних навантажень. Задньопередня міжтілова стабілізація кортикально-губчастими трансплантатами не впливає на жорсткість фіксації пошкодженого сегмента. Найменший стабілізуючий ефект в порівнювальному відношенні має місце для зовнішніх транспедикулярних конструкцій.

Фіксувальні властивості транспедикулярних конструкцій, в яких стрижні введено в горизонтальній площі та під кутом 30-40° до неї, однакові, але введення стрижнів відповідно осі дуги через поглиблення між основами поперечного і нижнього суглобових відростків дозволяє підвищити безпеку і точність проведення маніпуляції.

Результати досліджень локалізації фіксувальних транспедикулярних елементів в експерименті показали, що у заглибних транспедикулярних фіксаторів, коли стрижні введено в горизонтальній площі, 17 % стрижнів вводилось неправильно: 6 % пошкодили латеральну стінку дуги, але вони містилися в тілі хребця і забезпечували жорстку фіксацію, 11 % пройшли через поперечний відросток мимо дуги. В останньому випадку фіксації в поперечному відростку було недостатньо для забезпечення стабільності, тому ці стрижні було перепроведено транспедикулярно заново.

При використанні полісегментарного зовнішнього фіксатора, 25 % стрижнів пройшло мимо дуги, через поперечний відросток, їх також було перепроведено заново.

При введенні стрижнів через поглиблення між основами поперечного і нижнього суглобових відростків під кутом 30-40° до горизонтальної площини, помилкових введень не було.

Аналіз локалізації транспедикулярних елементів у клінічній практиці показав, що найбільша кількість помилок зв’язана з неправильним введенням: 18 % пройшли мимо основи дуги (медіально – через хребтовий канал або латерально - через поперечний відросток), 13,5 % вийшли наперед з передньої поверхні тіла хребця, 11,5 % пошкодили кортикальну стінку дуги.

Спираючись на отримані результати, можна зробити висновок, що під час про-

ведення транспедикулярних елементів фіксаторів можливі інтраопераційні ускладнення, які пов'язані з помилковим вибором місця та напрямком введення інструмента в дуги хребців. Анатомічна мінливість заднього опорного комплексу хребта не дозволяє достовірно використовувати для орієнтиру в операційній рані умовні лінії, які проходять через поперечний і верхній суглобові відростки. Введення інструмента через поглиблення між основами поперечного і нижнього суглобових відростків під кутом 30-40° до горизонтальної площини більш безпечне в порівнянні із загальноприйнятими методиками, і може бути рекомендовано для клінічного застосування.

Таким чином, можливість більш безпечного і малотравматичного транспедикулярного доступу до міжхребцевого диска під час оперативних втручань на задніх відділах хребта, досягнення кісткового зрощення хребців в експерименті після додаткової тунелізації диска і введення ПДКМ реалізує, зі значним зниженням травматичності втручання, дві основні умови спондилодезу: відновлюється передня опора хребта і забезпечується надійна фіксація пошкодженого хребтового сегмента. Переднєзадня міжтілова стабілізація транспедикулярним гвинтовим стрижнем виконує функцію первинно-стабілізувального спондилодезу. Це дало нам можливість застосувати даний спосіб хірургічного лікування проникливих переломів хребта в клінічній практиці. Транспедикулярна тунелізація пошкодженого диска і пункційний спондилодез доповнювали стабілізувальні операції на задньому опорному комплексі хворим із проникливими та уламковими переломами поперекового відділу хребта в клініці.

Пункційний спондилодез виконувався при свіжих і застарілих проникливих та уламкових переломах поперекового відділу хребта в плановому порядку. Пункційне лікуваня проведено 45 хворим. В 40 хворих були нестабільні проникливі компресійні та уламкові переломи поперекових хребців, з них 16 одержали пункційне лікування ПДКМ, 24-м проведено оперативну корекцію деформації і пункційний спондилодез (32 диска), у 18 випадках - лікування лекозимом і ПДКМ послідовно, в 6 випадках вводився ПДКМ. У 5 хворих компресія тіла хребця була незначною, без пошкодження верхньої замикальної пластинки, але з клініко-рентгенологічною картиною пошкодження диска, їм в чотирьох випадках вводився лекозим (7 дисків), одному хворому - лекозим і ПДКМ послідовно.

Анафілактичних і алергічних реакцій після введення лекозима не було, але у 7 хворих (16,3 %) були вечірні підвищення температури тіла до 38°С на протязі 3-х днів після маніпуляції. У 2 % під час пункції міжхребцевого диска було пунктовано артерію, але в подальшому клінічних проявів гематоми не визначалося.

Після впливу комбінації лекозиму і ПДКМ та використання ПДКМ у випадках свіжих пошкоджень фіброз диска відмічено в 34 % випадків, паравертебральне або

міжтілове кісткове зрощення – в 66%. Виконання лише хемонуклеолізу сприяло формуванню паравертебрального кістково-хрящового блоку тільки в 13% випадків. Можна зробити висновок, що у випадках значного механічного пошкодження міжхребцевого диска для отримання міжтілового спондилодезу, достатньо пункційного введення пластичного матеріалу без попереднього хемонуклеолізу.

Після черезшкірного пункційного лікування 33 пацієнта скарг не пред'являють, у 9-ти біль виникає після тривалих фізичних навантажень, результат їх лікування оцінено як задовільний. У трьох хворих больовий синдром залишився, результат оцінено як незадовільний. Погіршання їх стану в порівнянні з вихідним не було.

Таким чином, показники анатомічних і функціональних результатів вказують на ефективність пункційного способу лікування проникаючих пошкоджень поперекового відділу хребта з використанням кісткового матриксу, що дозволяє зменшити кратність пунктування пошкоджених дисків.

Теоретичні і практичні досягнення роботи нашої кафедри з профілактики післятравматичних змін в дисках при проникливих і уламкових пошкодженнях хребців шляхом пункційного введення ПДКМ, а також позитивні результати експерименту на собаках та анатомічних препаратах хребців людини, покладено в основу нового способу лікування проникливих переломів поперекового відділу хребта і профілактики післятравматичного остеохондрозу (патент на винахід № 347554-А, 2001). Транспедикулярний доступ до пошкодженого тіла хребця і диска дозволяє під час операції на задньому опорному комплексі вводити ригідні, діаметром до 6 мм, або подрібнені ауто- та алотрансплантати. Індукція кісткоутворення між уламками тіла хребця та в порожнині міжхребцевого диска сприяє кістковому зрощенню тіл хребців, це відновлює опорність хребта, усуває умови для розвитку післятравматичного остеохондрозу.

Групу, що вивчалась, склали 12 хворих, яким виконувалась транспедикулярна тунелизація пошкодженого диска, вводилися в диск для стимуляції остеогенезу подрібнені кісткові трансплантати (аутокістка або ПДКМ) і виконувалась задня внутрішня стабілізація заглибними фіксаторами. Вік хворих - від 17 до 62 років, 6 переломів на рівні L_1, два - на рівні L_2, один – на рівні L_3. У 6 випадках використовували демінералізовані кісткові трансплантати, в 6 – подрібнені кортикально-губчасті трансплантати. Ускладнень під час транспедикулярних маніпуляцій не було.

Аналіз результатів лікування за даними рентгенограм показав, що у 9 хворих сформувався паравертебральний або міжтіловий кістковий блок, у 3-х випадках була післятравматична дегенерація міжхребцевого диска.

Результати лікування простежено від 6 місяців до 2-х років. На момент обстеження 11 хворих скарг не пред'являють. Троє хворих знаходяться у процесі лікування. В однієї пацієнтки залишилась кіфотична деформація (вона самовільно зня-

ла гіпсовий корсет через 2 місяці після операції), результат її лікування оцінено як незадовільний.

Таким чином, показники анатомічних і функціональних результатів лікування вказують на ефективність запропонованого хірургічного способу лікування проникаючих стабільних і нестабільних пошкоджень поперекового відділу хребта.

ВИСНОВКИ

1. Використання розробленого транспедикулярного доступу до міжхребцевого диска дозволяє відновити опорність хребта під час операції на задньому опорному комплексі без відкритої ендофіксації тіл хребців.

2. Використання для орієнтування в рані поглиблення на дузі хребця, яке знаходиться між основами поперечного і нижнього суглобових відростків, дозволяє значно підвищити безпеку транспедикулярних маніпуляцій під час введення інструмента в поперекові хребці.

3. Введення транспедикулярних стрижнів заглибних фіксаторів під кутом 10-20° до горизонтальної площини на рівні L_1 з збільшенням відхилення до кута 30-45° на рівні L_5 дозволяє уникнути ятрогенних пошкоджень стінок дуг під час виконання стабілізувальних операцій.

4. Розроблені нами інструменти полегшують і спрощують техніку транспедикулярних маніпуляцій під час оперативних втручань із задніх доступів.

5. Використання заглибних транспедикулярних фіксаторів, у яких стрижні вводяться під кутом 30-40° до горизонтальної площини, в комбінації з міжтіловою стабілізацією дозволяє значно підвищити ефективність стабілізуючих операцій на поперековому відділі хребта, знижає їх травматичність, зменшує небезпеку виникнення інтраопераційних ускладнень.

6. Передньозаднє відновлення передньої опори кортикально-губчастим трансплантатом не впливає на стабільність фіксації пошкодженого хребцевого сегмента в ранньому післяопераційному періоді, бо під дією вертикальних навантажень трансплантат мігрує в кістковому каналі.

7. Застосування транспедикулярного титанового імплантата зі шнековою різьбою для відновлення опорності хребта в доповнення до задньої внутрішньої фіксації забезпечує високу стабільність хребтового рухового сегмента в режимі згинання.

8. Експериментальні дослідження на тваринах з одержання міжтілового спондилодезу шляхом тунелізації диска і введення ПДКМ показало можливість кісткового зрощення тіл хребців в 83 % проти 50 % в контрольній групі, що дає нам підставу рекомендувати спосіб тунельного спондилодезу для застосування в клініці.

9. Транспедикулярний міжтіловий спондилодез показано при проникливих та уламкових переломах тіл хребців, застосування розробленого хірургічного способу лікування проникаючих пошкоджень поперекових хребців в клінічних умовах дозволило одержати в 75 % випадків міжтілове або паравертебральне кісткове зрощення тіл хребців, в 91 % випадків - позитивний клінічний ефект, що дає підставу віднести його до лікувально-профілактичних заходів.

СПИСОК РОБІТ, ОПУБЛІКОВАНИХ ЗА ТЕМОЮ ДИСЕРТАЦІЇ

1. Самойленко А.А. Анатомо-биомеханичекое обоснование транспедикулярного вмешательства на межпозвонковом диске. // Ортопедия, травматология и протезирование.- 1998.- № 2.- С. 20-22.

2. Швец А.И., Ивченко В.К., Самойленко А.А. Применение пункционного межтелового спондилодеза в лечении стабильных и нестабильных повреждений позвоночника // Ортопедия, травматология и протезирование.- 1999.- № 1.- С. 87-89.

Здобувач особисто проводив частину клінічних і рентгенологічних досліджень, виконував статистичну обробку.

3. Швец А.И., Ивченко В.К., Самойленко А.А., Родичкин В.А. Чрескожная индукция остеогенеза гомогенатом деминерализованного костного матрикса // Проблемы, достижения и перспективы развития медико-биологических наук и практического здравоохранения: Тр. Крымского Гос. мед. универ. им. С.И.Георгиевского.- Симферополь: Сонат, 1999.- Т. 135, Ч. 2.- С. 194-196.

Здобувач особисто проводив хірургічне лікування, частину клінічних і рентгенологічних досліджень, виконував статистичну обробку.

4. Самойленко А.А. Топографо-анатомическое обоснование транспедикулярного доступа к межпозвонковому диску в поясничном отделе позвоночника // Український медичний альманах.- 1999.- Т. 2, № 1.- С. 119-122.

5. Самойленко А.А. Интраоперационный пункционный спондилодез в эксперименте // Український медичний альманах.- 2000.- Т. 3, № 1.- С. 151-154.

6. Самойленко А.А. Транспедикулярный межтеловой спондилодез // Ортопедия, травматология и протезирование.- 2001.- № 3.- С. 65-68.

7. Пат. 34754 А Україна, МКІ А61 В17/56. Спосіб хірургічного лікування проникаючих переломів хребта / Швець О.І., Самойленко О.А. – Заявлено 02.07.99; Опубл. 15.03.2001, Бюл. № 2.

Здобувач особисто розробив біомеханічну модель транспедикулярного доступу до міжхребцевого диску.

АНОТАЦІЯ

Самойленко Олександр Анатолійович. Черезшкірний та транспедикулярний міжтіловий спондилодез при травмі поперекового відділу хребта (експериментально-клінічне дослідження). – Рукопис.

Дисертація на здобуття наукового ступеня кандидата медичних наук за спеціальністю 14.01.21. – травматологія та ортопедія.

Інститут патології хребта та суглобів імені професора М.І.Ситенка АМН України, Харків, 2001.

У дисертації представлено дані комплексного експериментально-клінічного дослідження впливу на формування міжтілового кісткового блоку додаткового руйнування міжхребцевого диску і пункційного введення подрібненого демінералізованого кісткового матриксу, можливість виконання з цією метою транспедикулярного доступу до диску.

В експерименті на собаках встановлено, що додаткова тунелізація пошкодженого переломом міжхребцевого диска та суміжного тіла хребця створює більш сприятливі умови для прояву остеоіндуктивних властивостей демінералізованого кісткового матриксу і утворення кісткового зрощення тіл хребців.

В експерименті на анатомічних препаратах поперекового відділу хребта людини доведена можливість виконання транспедикулярної тунелізації свердлами вищерозташованого диска. Виявлено постійний анатомічний орієнтир для транспедикулярного проведення елементів фіксаторів. Фіксувальні властивості транспедикулярних конструкцій, у яких стрижні введені в горизонтальній площі та під кутом до неї, одинакові. Але введення стрижнів відповідно осі дуги через поглиблення між основами поперечного і нижнього суглобових відростків дозволяє підвищити безпеку і точність проведення маніпуляцій. Транспедикулярне відновлення передньої опори титановим імплантатом зі шнековою різьбою значно покращує стабілізувальний ефект задньої внутрішньої фіксації.

Клінічні спостереження включили аналіз лікування 45 хворих з пошкодженнями поперекових хребців, яким виконаний пункційний спондилодез. В пошкоджені диски вводилися лекозим та подрібнений демінералізований кістковий матрикс.

Проведено успішну апробацію методу транспедикулярного спондилодезу при лікуванні 12 хворих з проникливими переломами поперекового відділу хребта.

Ключові слова: хребет, проникливі переломи поперекових хребців, пункційний спондилодез, транспедикулярні фіксатори, кістковий матрикс.

АННОТАЦИЯ

Самойленко А.А. Чрескожный и транспедикулярный межтеловой спондилодез при травмах поясничного отдела позвоночника (экспериментально-клиническое исследование). - Рукопись.

Диссертация на соискание ученой степени кандидата медицинских наук по специальности 14.01.21. – травматология и ортопедия.

Институт патологии позвоночника и суставов имени профессора М.И.Ситенко АМН Украины, Харьков, 2001.

В диссертации представлены данные комплексного экспериментально-клинического исследования влияния на формирование межтелового костного блока после дополнительного повреждения межпозвонкового диска туннелизацией и пункционного введения измельченного деминерализованного костного матрикса, а так же возможность выполнения с этой целью транспедикулярного доступа к диску.

В эксперименте на собаках выявлено, что дополнительная туннелизация поврежденного переломом межпозвонкового диска и смежного тела позвонка, создает наиболее благоприятные условия для проявления остеоиндуктивных свойств деминерализованного костного матрикса и образования костного сращения тел позвонков при пункционном методе лечения.

В эксперименте на анатомических препаратах позвоночного отдела позвоночника человека доказана возможность выполнения транспедикулярной туннелизации сверлами диаметром 5 и 6 мм вышерасположенного диска. Определен постоянный анатомический ориентир для транспедикулярного проведения элементов фиксаторов – углубление на дуге позвонка, расположенное между основаниями поперечного и нижнего суставного отростков. Края углубления не дают соскользнуть инструменту с дуги вдоль кости, при этом сверла проходят в центре основания дуги не повреждая кортикальных стенок. Статистическая обработка результатов остеометрии позвонков показала, что имеется тенденция к половому диморфизму – контрольные измерения у мужчин преобладали над женскими. Но отклонения были мало достоверны, возможно при анализе большей выборки, эти отклонения будут достоверны.

Проведенное рентгенологическое исследование распределения контрастной смеси введенной через транспедикулярный доступ в межпозвонковый диск показало возможность равномерного распределения пластического материала в теле вышележащего позвонка, в поврежденном межпозвонковом диске и между отломками поврежденного позвонка. Эксперимент выполнялся в условиях проникающего перелома тела позвонка, когда остается неповрежденной задняя стенка, что соответствует первой группе повреждений позвонков по классификации “AO/ASIF”.

Результаты эксперимента по определению прочности дуг поясничных позвонков на изгиб показали, что транспедикулярная туннелизация у нижнего края поперечного отростка снижает прочность дуги, но оставшегося запаса достаточно для преодоления физиологических нагрузок.

Фиксирующие свойства транспедикулярных конструкций, у которых стержни введены в горизонтальной плоскости и у тех, где стержни введены под углом 30-40° к ней, одинаковые. Но введение стержней соответственно анатомической оси дуги через углубление между основаниями поперечного и нижнего суставного отростков позволяет повысить безопасность и точность манипуляции. Наименьшими фиксирующими свойствами в сравнительном отношении имеют наружные фиксаторы. Транспедикулярное восстановление передней опоры титановым имплантатом со шнековой резьбой значительно улучшает стабилизирующий эффект задней внутренней фиксации. Переднезаднее восстановление передней опоры кортикально-губчатым трансплантатом под углом 30-45° к горизонтальной плоскости не влияет на стабильность поврежденного сегмента при физиологических вертикальных нагрузках на позвоночник, так как трансплантат мигрирует в канале под действием вышележащего тела позвонка.

Исследование локализации транспедикулярных фиксирующих элементов показало, что наибольшее количество ошибок связано латерализацией вводимого инструмента, когда повреждалась латеральная стенка дуги или фиксирующие элементы проходили через поперечный отросток мимо дуги. Анатомическая изменчивость заднего опорного комплекса, опасность повреждения нервных образований влияют на точность проведения винтов, а значит и на успех операции.

Клинические наблюдения включили анализ лечения 45 больных с проникающими повреждениями позвоночных позвонков после выполнения пункционного спондилодеза. В поврежденные диски вводили лекозим и измельченный деминерализованный костный матрикс. Пункционный метод применялся как самостоятельно, так и в дополнение к операции внутренней фиксации.

Выполнена успешная апробация метода транспедикулярного спондилодеза при лечении 12 больных с проникающими переломами поясничных позвонков.

Ключевые слова: позвоночник, проникающие переломы поясничных позвонков, пункционный спондилодез, транспедикулярныи фиксаторы, костный матрикс.

SUMMARY

Samoylenko A.A. Transcutaneus and transpedicular intervertebral spondilodesis in the treatment of the fractures in the lumbar spine (experimental and clinical investigation). – Manuscript. The untraumatik through a bone transpedicular approach to intervertebral disc in lumbal vertebrae region.

The thesis for the scientific degree of the candidate of Medical Sciences on speciality 14.01.21 – Traumatology and Orthopaedics.

Institute of Spine and Joints Patology named of the professora M.I.Sitenko, Medical Science Academy of Ukraine, Kharkov, 2001.

The thesis is devoted to experimental and clinical investigation to influence on osteoreparative process in disc of lumbar vertebra after puncture of bone matrixtrans, possibility execution transpedicular tunnelization of intervertebral disc.

Experiment on dogs has shown on expediency combination bone matrix and transpedicular tunnelisation of intervertebral disc for formation intervertebral spondylodesis.

Anatomi experiment upon is made bloks of lumbal vertebral in cadavers for determination of optimum morfo-anatomic introduction conditions of medical instruments in body of vertebrae transpedicular. Morphological tabulating was don't for the types of vertebrae in the body. Transpedicular tunnelization of intervertebral disc was arried out in vertebrae. Permanent anatomical orientation for transpedicular surgical instrumentation on vertebrae though posterior approach was specified. Transpedicular approach though posterior approach in operation posterior spondylodesis is possible.

Topographic anatomical substantiation for use of fixing rods in vertebrology is given on corpses of persons at a mature age. Optimum places, directions and depths of introduction of the fixing rods into pedicular of lumbar vertebra. The degree of destabilisation in the segment in the above mentioned situations, restabilisation by short segment fixation in the lumbar area and segment after carring out and screw dowel intervertebral spondylodesis was studied. The suggested optimum technical characteristics of the rods will enable a practitioner to choose for fixation of lumbar vertebra, thereby minimizing the number of possible mistakes and complications in transpedicular spinal instrumentation of the lumbar spine.

Clinical stadies were carried out by analysing of 45 cases historics of patients with fractures in the lumbar spine after puncture intervertebral spondylodesis. In injury disc has introduce a lecosim and bone matrix.

Transpedicular tunnelization of intrevertebral disc was carried out in 12 cases, the positive results received.

Keywords: spine, injury intervertebral disc, puncture spondylodesis, transpedicular fixation, bone matrix.