

УДК 616.717.4-001.5-089.818.3:616.71-007.234](045)

DOI: <http://dx.doi.org/10.15674/0030-59872020344-53>

Результаты открытой репозиции и накостной фиксации пластинами с угловой стабильностью переломов проксимального отдела плечевой кости у пациентов с остеопорозом

Н. А. Корж¹, В. Б. Макаров², А. В. Сабсай³, А. В. Танькут¹, О. А. Подгайская¹

¹ ГУ «Институт патологии позвоночника и суставов им. проф. М. И. Ситенко НАМН Украины», Харьков

² КНП «Городская клиническая больница № 16» ДГС, Днепр, Украина

³ ГУ «Специализированная многопрофильная больница № 1 МЗ Украины», Днепр

Objective: a retrospective study of anatomical and functional results of open reduction and plate osteosynthesis in patients older than 50 years with of the proximal humerus fractures type AO/OTA 11-B, 11-C and osteoporosis, who were treated with plate PHILOS taking into account the surgical treatment of adverse results with reverse total shoulder arthroplasty (RTSA). Methods: we analyzed case histories of 58 patients (age older 50 years) with osteoporosis and three- and four-fragment fractures of the proximal humerus according to the Neer classification (type AO/OTA 11-B, 11-C). In group I — 20 patients (age from 50 to 76 years, 8 men and 12 women) — we made open reduction, ORIF with plate PHILOS; II — 38 patients (aged 54 to 78 years, all women) — had surgeries ORIF with PHILOS plate and 3D polylactide implants. Results: according to the Constant Murley Shoulder Score system in 11 (55 %) patients of group I excellent and good results were obtained, in 5 (25 %) — satisfactory, in 4 cases (20%) are unsatisfactory. At the last cases we made RTSA in terms from 6 to 12 months after the primary surgery, one of them had revision RTSA due to fracture of the humeral shaft and instability of the stem implant. According to the Constant Murley Shoulder Score system, the average score after 12 months in group I was 78, in II — 87. No signs of avascular necrosis of the humeral head were observed. Conclusions: the use of PHILOS plates with additional reinforcement with 3D polylactide implants allowed us to obtain positive results in 34 (89.5 %) patients after 6–12 months after the surgery with a lower complications rate compare to known techniques. If ORIF method gives an unfavorable result then RTSA gives the possibility to achieve positive results within 3 years after the surgery. Key words: proximal humerus fractures, plate with angular stability PHILOS, 3D polylactide implants, osteoporosis, reverse total shoulder arthroplasty.

Мета: провести ретроспективний аналіз анатомо-функціональних результатів пацієнтів старших за 50 років із переломами проксимального відділу плечової кістки (ППВПК) типу AO/OTA 11-B, 11-C й остеопорозом, яким виконано відкриту репозицію та накістковий металоостеосинтез (МОС) пластиною PHILOS з урахуванням хірургічного лікування несприятливих результатів за допомогою реверсивного тотального ендпротезування плечового суглоба (RTSA). Методи: вивчено історії хвороб 58 пацієнтів (вік понад 50 років) з остеопорозом і три- та чотирифрагментарними ППВПК за класифікацією Neer (типу AO/OTA 11-B, 11-C). У I групі — 20 осіб (вік від 50 до 76 років, 8 чоловіків і 12 жінок) — застосовано відкриту репозицію, накістковий МОС (ORIF) пластиною PHILOS; II — 38 жінок (вік від 54 до 78 років) — проведено ORIF пластиною PHILOS із використанням 3D-імплантів із полілактиду. Результати: відповідно до системи Constant-Murley Shoulder Score в 11 (55 %) пацієнтів I групи отримані відмінні та добрі результати, у 5 (25 %) — задовільні, 4 (20 %) — незадовільні. Останнім виконано RTSA в терміни від 6 до 12 міс. після первинної операції, у одного з них — ревізійне RTSA внаслідок перелому діафіза плечової кістки та нестабільності ніжки ендпротеза. За системою Constant-Murley Shoulder Score середній бал через 12 міс. у I групі склав 78, у II — 87. Ознак аваскулярного некрозу головки плечової кістки не спостерігали. Висновки: використання пластин PHILOS із додатковим армуванням 3D-імплантатами з полілактиду дозволило отримати у 34 (89,5 %) хворих позитивні результати через 6–12 міс. після операції з нижчим рівнем ускладнень порівняно з відомими методиками. У разі несприятливого результату ORIF застосування RTSA дає змогу досягти позитивного ефекту в терміни до 3 років після операції. Ключові слова: перелом проксимального відділу плечової кістки, пластини з кутовою стабільністю PHILOS, 3D-імплантат із полілактиду, остеопороз, реверсивний ендпротез плечового суглоба.

Ключевые слова: перелом проксимального отдела плечевой кости, пластины с угловой стабильностью PHILOS, 3D-имплантат из полилактида, остеопороз, реверсивный эндопротез плечевого сустава

Введение

Переломы проксимального отдела плечевой кости (ППОПК) составляют 5–6 % в структуре травм опорно-двигательной системы [1, 2]. Известно, что 80 % ППОПК типа АО/ОТА А2/А3 являются стабильными и консервативное лечение в таких случаях позволяет получить хорошие функциональные результаты [3]. В то же время, при нестабильных трех- и четырехфрагментарных ППОПК по Neer или типа АО/ОТА 11-В, 11-С достижение хороших анатомо-функциональных результатов возможно только с помощью хирургического лечения [4]. В настоящее время не существует единого мнения относительно выбора метода оперативного вмешательства, особенно в случае остеопороза и тяжелой соматической патологии пациентов с ППОПК. У лиц с нестабильными ППОПК со смещением под углом более 10°, а по ширине и по длине более 10 мм типа АО/ОТА 11-В, 11-С восстановление функции плечевого сустава возможно при открытой репозиции и накостной фиксации [5]. Однако, несмотря на широкое внедрение в клиническую практику различных новых имплантатов [6], остается высоким процент развития аваскулярного некроза головки плечевой кости (АНГПК), несращения фрагментов, вторичного их смещения и миграции металлоконструкций [7]. АНГПК является частым осложнением остеосинтеза ППОПК и составляет, по данным разных авторов, 7–75 % [7, 8]. Установлено, что для развития АНГПК основными предрасполагающими факторами являются: длина линии перелома метафизарной части проксимального отдела плечевой кости (ПОПК), повреждение медиальной кортикальной стенки (калькара) ПОПК, перелом анатомической шейки. При сочетании всех трех факторов прогноз развития АНГПК составляет 97 % [7–9].

Одним из возможных путей решения проблемы стабильности фиксации фрагментов головки плечевой кости при остеопорозе является использование различных ауто- или аллотрансплантов, а также костного цемента [10, 11]. На основе экспериментальных и биомеханических исследований [12] предлагается использовать полилактид (PLA) Ingeo™ Biopolymer 4032D в качестве структурного имплантата. Этот материал обладает высокой биосовместимостью и остеointегративными качествами, которые обеспечивают форми-

рование вокруг него и в наружных отделах костной ткани [13].

Гемиартропластика и тотальное эндопротезирование плечевого сустава анатомическими конструкциями при трех- и четырехфрагментарных ППОПК показали существенные ограничения в восстановлении функции сустава и высокий процент осложнений при анализе отдаленных анатомо-функциональных результатов [14, 15]. Реверсивное тотальное эндопротезирование плечевого сустава (reverse total shoulder arthroplasty — RTSA), предложенное Grammont [16, 17], является альтернативным методом хирургического лечения у пациентов с остеопорозом ППОПК типа АО/ОТА 11-В, 11-С и в ретроспективных исследованиях получены хорошие функциональные результаты у большинства пациентов [16–18]. Ряд авторов указывает, что при неуспешном остеосинтезе ППОПК только применение RTSA позволяет достигнуть положительных функциональных результатов в сравнении с другими методиками [19–21].

Цель исследования: провести ретроспективный анализ анатомо-функциональных результатов у пациентов старше 50 лет с переломами проксимального отдела плечевой кости типа АО/ОТА 11-В, 11-С и остеопорозом, которым выполнена открытая репозиция и накостный металлоостеосинтез пластиной PHILOS, с учетом хирургического лечения неблагоприятных результатов с помощью реверсивного тотального эндопротезирования плечевого сустава.

Материал и методы

Изучены анатомо-функциональные результаты оперативного лечения 58 пациентов старше 50 лет с остеопорозом с трех- и четырехфрагментарными ППОПК по классификации Neer [22] или типа АО/ОТА 11-В, 11-С [23], которых распределили на две группы:

– в I группе 20 больным в возрасте от 50 до 76 лет (8 мужчин, 12 женщин) в период 2009–2019 гг. выполнена открытая репозиция, накостный металлоостеосинтез пластиной PHILOS. У 12 пациентов диагностирован трехфрагментарный перелом по классификации Neer (АО/ОТА 11-В) и у 8 — четырехфрагментарный (АО/ОТА 11-С);

– во II группе с 2015–2019 гг. 38 женщинам с диагнозом остеопороз в возрасте от 54 до 78 лет выполнена открытая репозиция и накостный

металлоостеосинтез пластиной PHILOS с использованием 3D-PLA-имплантатов [24]. У 32 пациентов диагностирован трехфрагментарный перелом по классификации Neer (АО/ОТА 11-В) и у 6 — четырехфрагментарный (АО/ОТА 11-С).

У 4 пациентов I группы вследствие неблагоприятного результата ORIF (отсутствие признаков консолидации, миграция металлоконструкции с развитием АНГПК) выполнено RTSA в сроки от 6 до 12 мес. после первичного хирургического вмешательства. Одному из них проведено ревизионное RTSA вследствие перелома диафиза плечевой кости и нестабильности ножки эндопротеза. Во всех случаях показаниями к RTSA были: 1) АНГПК и/или отсутствие признаков консолидации; 2) повреждение сухожилий ротационной манжеты; 3) выраженные вторичные смещения отломков плечевой кости (более 10° под углом и более 10 мм по ширине и по длине) с миграцией и перфорацией винтов. У всех 4 пациентов использован тотальный реверсивный эндопротез плечевого сустава компании UNIC.

В предоперационном периоде всем больным проводили стандартную клиническую оценку и рентгенографию. Спиральную компьютерную томографию (СКТ) выполняли в некоторых случаях при многофрагментарных переломах вывихах и несрастающихся ППОПК с миграцией винтов, перфорацией винтами головки плечевой +кости, т. к. выраженный дефект суставной поверхности может потребовать либо костной пластики, либо использования аугментов при проведении тотального реверсивного эндопротезирования.

Всем пациентам оценивали минеральную плотность костной ткани, для прогноза стабильности фиксации при проведении металлоостеосинтеза и возможности ранней мобилизации в послеоперационном периоде, вовлечения верхней конечности в повседневные бытовые функции. Учитывая, что большинство лиц не имели возможности выполнить СКТ или двухэнергетическую рентгеновскую абсорбциометрию с определением плотности костной ткани, степень выраженности остеопороза оценивали по рентгенограммам плечевой кости в переднезадней проекции с вычислением кортикального индекса (КИ) [25]. Согласно работам [25–26], остеопороз проксимального отдела плечевой кости подтверждается при значении КИ меньше 0,4.

Рентгенографическое стандартное исследование проксимального отдела плечевой кости в 2 проекциях проведено через 1, 3, 6, 12 мес. Результаты лечения оценивали по системе Constant-Murley

Shoulder Score через 3, 6 и 12 мес. после хирургического вмешательства [27]. Статистическая обработка результатов выполнена средствами пакета Mathcad (версия 15.0), средние значения баллов по системе Constant-Murley Shoulder Score по группам пациентов для каждого временного периода определялись с точностью до целого ввиду целочисленности шкалы.

Все операции выполнены в положении «пляжного кресла» под общей и проводниковой анестезией. У всех пациентов обеспечен интраоперационный рентгеноконтроль с помощью C-arm, был использован дельтопекторальный доступ.

Во II группе в большинстве случаев потребовалось два 3D-PLA-имплантата диаметром 8 или 10 мм и длиной от 20 до 45 мм. При выраженном остеопорозе ($КИ \leq 0,29$) [25–26] и большом диаметре канала плечевой кости (более 15 мм) третий 3D-PLA-имплантат диаметром 12–15 мм предварительно вводили в канал как опору для двух других. В ряде случаев при значительном посттравматическом дефекте спонгиозной ткани головки плечевой кости пространство между 3D-PLA-имплантатами дополнительно заполняли аллокостью — кортикально-губчатым гранулятом «ОМС-А-КГГ» костного банка ГУ «Институт патологии позвоночника и суставов им. проф. М. И. Ситенко НАМН Украины».

В случае ревизионного хирургического вмешательства также использовали стандартный дельтопекторальный доступ. При выполнении RTSA применены бесцементные опорные пластины гленоидальной впадины с гидроксилатитным покрытием и дополнительной фиксацией 3–4 винтами. Ножки эндопротеза устанавливали в положении 20° ретроверсии. В 3 случаях использован цемент с антибиотиком. Имобилизацию в повязке Дезо производили в течение 4 недель с возможностью качательных и маятниковых движений в плечевом суставе с небольшой амплитудой 10° – 20° , вакуумный дренаж — в течение 24–48 ч. Активные движения в локтевом суставе разрешали выполнять на 2–3-и сутки после операции, пассивные движения в плечевом — на 3–5-е сутки. Активные движения в плечевом суставе разрешали, как правило, через 4 недели после операции, а при значительных посттравматических дефектах головки плечевой кости и выраженном остеопорозе ($КИ \leq 0,29$) — через 6 недель.

Материалы работы заслушаны и одобрены на заседании комитета по биоэтике при ГУ «ИППС им. проф. М. И. Ситенко НАМН» (протокол № 191

от 22.09.2019). Все включенные в исследование пациенты после ознакомления с информацией об этапах лечения, используемых имплантатах и подписания информированного согласия были прооперированы на базе ГУ «СМБ № 1 МЗ Украины» в г. Днепр.

Результаты и их обсуждение

Результаты лечения пациентов I группы согласно системе Constant-Murley Shoulder Score через 3, 6 и 12 мес. после операции составили в среднем 70, 76 и 78 баллов соответственно. У трех больных произошла варусная миграция головки без существенного нарушения функции плечевого сустава. У 2 лиц через 1 мес. после хирургического вмешательства диагностировано вторичное смещение большого бугорка до 10 мм. Проведенный анализ показал, что использование пластин PHILOS позволило получить у 11 (55 %) пациентов I группы положительные результаты (отличные и хорошие) в сроки от 6 до 12 мес. после операции, у 5 (25 %) — удовлетворительные, у 4 (20 %) — неудовлетворительные. У 4 человек (2 женщины, 2 мужчины) развился

АНГПК с миграцией металлоконструкции и отсутствием консолидации фрагментов. Вследствие чего им удалили имплантаты и провели RTSA в сроки от 6 до 12 мес. после первичной операции.

Клинический пример № 1

Пациентка К., 1961 года рождения, поступила в отделение травматологии ГУ «СМБ № 1 МЗ Украины» 27.04.2017 г. с диагнозом: несросшийся внутрисуставный оскольчатый перелом проксимального отдела правой плечевой кости (АО/ОТА 11С21) после удаления накостной пластины из-за миграции металлоконструкции и развития АНГПК (рис. 1), выраженный болевой синдром; сопутствующий диагноз: туберкулез верхней доли правого легкого (на диспансерном учете с 2015 г.), хроническая обструктивная болезнь легких, ишемическая болезнь сердца, кардиосклероз. Умеренно выраженный остеопороз (КИ = 0,4). 08.04.2017 под общей и проводниковой анестезией выполнена операция: тотальное бесцементное эндопротезирование правого плечевого сустава реверсивным эндопротезом системы Evolutis Unic (рис. 2).

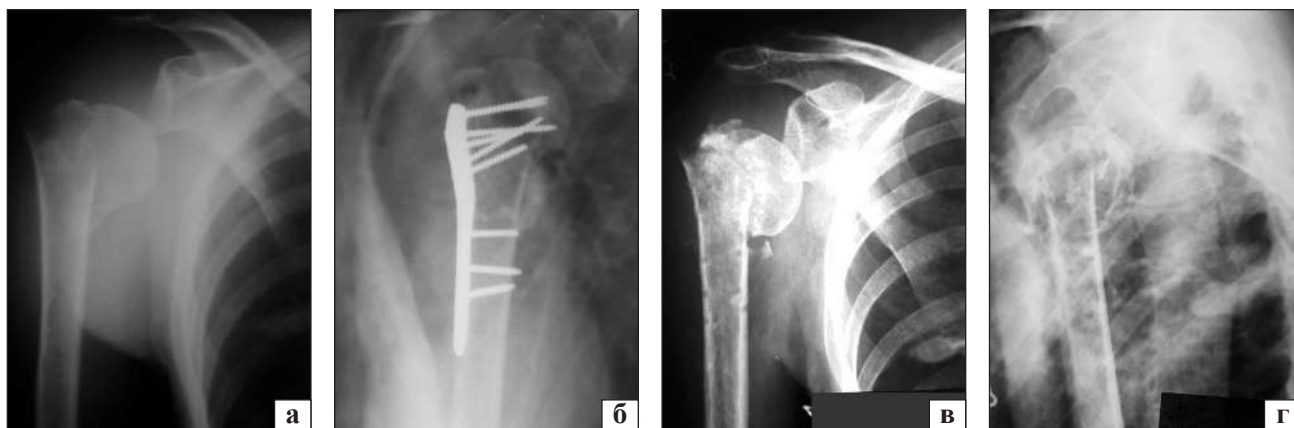


Рис. 1. Рентгенограммы пациентки К.: а) АО/ОТА 11С21 (травма 10.11.2016); б) ORIF 14.11.2016; в–г) после удаления накостной пластины до реверсивного тотального бесцементного эндопротезирования

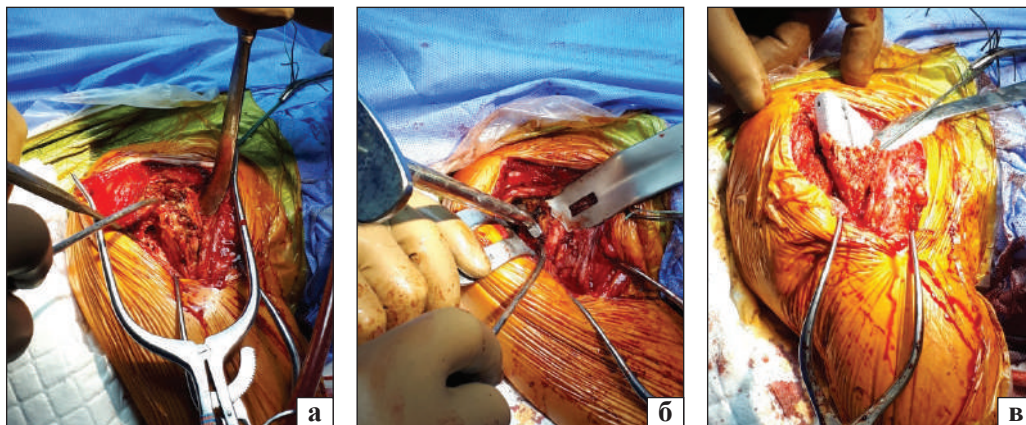


Рис. 2. Этапы хирургического вмешательства: а) вид проксимального отдела плечевой кости до удаления головки — полное повреждение надостной, подостной и подлопаточных мышц; б) обработка гленоидальной впадины; в) установка бесцементной ножки

Иммобилизация повязкой типа Дезо продолжалась 6 недель. Активные движения в правом локтевом суставе разрешены на 3 сут. после операции, пассивные движения в плечевом под контролем инструктора лечебной физической культуры — на 4 неделе, активные — через 6 недель. Восстановление функции правого плечевого сустава согласно оценке системы Constant-Murley Shoulder Score через 3, 6 и 12 мес. — 80 баллов, через 3 года — 85 баллов (рис. 3, 4).

У пациентов II группы средние показатели по системе Constant-Murley Shoulder Score через 3, 6 и 12 мес. после операции были выше, чем в I группе, и составили 78, 82 и 87 баллов соответственно. У всех больных достигнута консолидация фрагментов. Признаков АНГПК не наблюдали. У одной пациентки произошла перфорация фрагмента головки винтом через 6 недель после операции, который был удален под контролем С-агн через прокол кожи под местной анестезией. У двух женщин развилась поверхностная инфекция, которую устранили с помощью антибактериальной местной и системной терапии. У одной пациентки через 3 мес. произошло вторичное

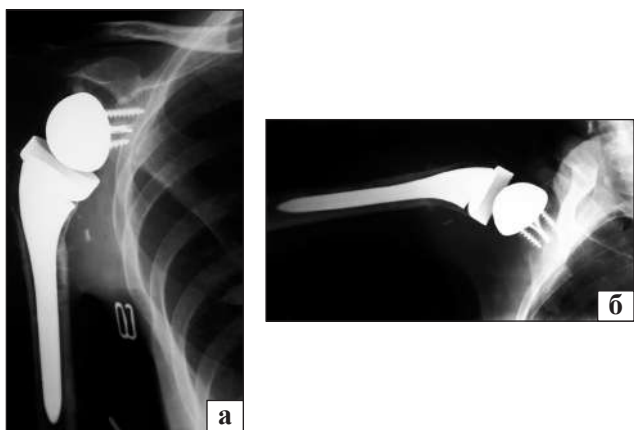


Рис. 3. Рентгенограммы пациентки К. после реверсивного тотального бесцементного эндопротезирования через 3 года: в положении приведения (а) и отведения до 90° (б) в плечевом суставе

смещение малого бугорка до 8–10 мм, у 6 — варусное смещение до 5 мм без нарушения функции. У всех больных была использована пластина типа PHILOS, 2–3 PLA-имплантата, а у 12 — дополнительно кортикально-губчатый гранулят «ОМС-А-КГГ». Установлено, что использование пластин PHILOS с дополнительным армированием 3D-PLA-имплантатами позволило получить у 34 (89,5 %) пациентов II группы положительные результаты в сроки от 6 до 12 мес. после операции и снизить уровень осложнений (средний балл согласно системе Constant-Murley Shoulder Score через 12 мес. после операции составил 87). Применение пластин с угловой стабильностью (LCP) привело к «революции» в хирургическом лечении ППОПК, позволив осуществлять раннюю мобилизацию движений и снизить количество осложнений [28]. Однако у лиц с остеопорозом применение пластин LCP со временем показало, что и они не являются «панацеей» [29]. По данным разных авторов, количество осложнений после ORIF пластинами LCP типа PHILOS составляет до 25 %. Основными осложнениями после ORIF являются: 1) нестабильность фиксации, что приводит к постепенному фиброзу мягких тканей, включая сухожилия ротационной манжеты; 2) фиброз и рубцовое перерождение волокон дельтовидной мышцы, ее гипотрофия; 3) дегенерация сухожилий короткой и длинной головок бицепса; 4) ригидность капсулы и развитие адгезивного капсулита плеча; 5) прогрессирование остеопении и остеопороза; 6) укорочение и угловые деформации проксимального отдела плеча; 7) смещение большого бугорка и/или его несращение [30–31]. Сегодня специалисты придерживаются мнения, что гемиартропластика плечевого сустава при трех- и четырехфрагментарных переломах ППОПК также не приводит к восстановлению полной функции и сопровождается большим количеством осложнений [32, 33]. В 2001 году P. Voileau и соавт. [34] сообщили о результатах



Рис. 4. Фото пациентки К. после реверсивного тотального бесцементного эндопротезирования через 3 года

71 тотального эндопротезирования анатомическими типами эндопротезов для лечения различных типов переломов. Послеоперационная оценка по системе Constant-Murley Shoulder Score показала, что только в 11 случаях получены отличные результаты (16 %), хорошие — в 19 (26 %), удовлетворительные — в 18 (25 %), неудовлетворительные — в 23 (33 %). При гемиартропластике и тотальной артропластике плечевого сустава анатомическими эндопротезами абсолютно критическим является сохранение целостности ротационной манжеты, в частности, надостной и подостной мышц с большим бугорком [34, 35]. Так как это очень часто технически невозможно при переломах типа АО/ОТА 11-В, 11-С и выраженном остеопорозе у пациентов старше 50 лет, то мы присоединяемся к мнению авторов [16–21, 34, 35], что более рациональным в таких случаях является первичное реверсивное тотальное цементное эндопротезирование.

В любом случае, по нашему мнению, приоритетным остаются органосберегающие операции, включающие остеосинтез с применением костной ауто- или аллопластики, биорезорбируемых имплантатов [24]. В тоже время, остеосинтез четырехфрагментарного ППОПК (АО/ОТА 11-С) у пациентов старше 50 лет на фоне остеопороза и хронической соматической патологии, согласно накопленным данным, может привести в 75–97 % случаев к АНГПК [7–9, 32], несращению, контрактуре и выраженному нарушению функции поврежденной конечности с болевым синдромом.

Таким образом, на основе полученных нами данных и анализа литературы, у лиц старше 50 лет с признаками остеопороза необходимо подходить дифференцированно к выбору метода лечения ППОПК. Мы предлагаем разделять всех пациентов старше 50 лет с ППОПК с переломами типа АО/ОТА 11-В, 11-С на три группы:

– перелом типа АО/ОТА 11-В, отсутствие выраженного остеопороза по данным денситометрии или $KI = 0,4–0,5$;

– перелом типа АО/ОТА 11-В, выраженный остеопороз, $KI < 0,4$;

– перелом типа АО/ОТА 11-С, выраженный остеопороз, $KI < 0,4$.

В первых двух группах выполнение ORIF возможно и необходимо, включая использование различных имплантатов, алло- и аутоотрансплантатов. Для пациентов третьей группы проведение ORIF не позволит получить в большинстве случаев положительные анатомо-функциональные ре-

зультаты и у них рационально выполнять первичное реверсивное тотальное эндопротезирование.

Поскольку выполнение тотального реверсивного эндопротезирования плечевого сустава в случае неудачного первичного остеосинтеза ППОПК проводится в условиях дефицита костной ткани, локального или системного остеопороза, повреждения или функционального ослабления мышц ротационной манжеты, рубцового перерождения мягких тканей, то следует ожидать более частого развития осложнений в сравнении с первичным эндопротезированием. Например, вовлечение в рубцы *n. axillaris* и/или его полное или частичное повреждение может привести к неблагоприятному функциональному результату. Повторные хирургические вмешательства, длительность и травматичность операции также увеличивают риск развития инфекционных осложнений. Р. Voileau и соавт. [34] классифицировали последствия ППОПК по двум группам и четырем типам. Последствия первой группы связаны с внутрикапсулярным переломом. В таких случаях обычно нет значительных смещений между бугорками и плечевой головкой. Тип 1 — ППОПК, сопровождающиеся коллапсом головки плечевой кости и/или ее аваскулярным некрозом с минимальным смещением бугорков. Тип 2 — ППОПК, сопровождающиеся фиксированным вывихом. Позже G. Moineau и соавт. [36] тип 1 разделил на 4 подгруппы: 1А — изолированный посттравматический АНГПК без смещения большого бугорка; 1В — изолированный посттравматический остеоартроз без АНГПК или смещения большого бугорка; 1С — вторичная вальгусная деформация ПОПК вследствие вальгусного импрессионного перелома; 1D — вторичная варусная деформация ПОПК вследствие варусного импрессионного перелома. В случае последствий ППОПК I группы нет необходимости выполнять остеотомию большого бугорка. Использование тотального реверсивного эндопротеза плечевого сустава позволяет получить прогнозируемый положительный функциональный результат. Последствия ППОПК II группы связаны с экстракапсулярными переломами и выраженными смещениями фрагментов. В этой группе к типу 3 относятся все последствия переломов на уровне хирургической шейки, к типу 4 — последствия переломовывихов и переломов со значительным смещением. В таких случаях при осуществлении эндопротезирования плечевого сустава обязательно выполнять остеотомию большого бугорка с непредсказуемыми анатомо-функциональными

последствиями, особенно на фоне остеопороза. Установлены факторы, влияющие на анатомо-функциональный результат тотального эндопротезирования плечевого сустава при последствиях ППОПК, а именно: деформация ПОПК, согласно классификации P. Voileau и соавт. [34]; необходимость корригирующей остеотомии большого бугорка, что в большинстве случаев является причиной неудовлетворительных и непредсказуемых результатов. Применение анатомических эндопротезов в случае варусной деформации ПОПК, повреждении и/или жировой инфильтрации мышц ротационной манжеты часто приводит к неудовлетворительным результатам [16–21, 34–36].

Клинический пример № 2

Пациент Л., 1962 года рождения, поступил в отделение травматологии ГУ «СМБ № 1 МЗ Украины» 18.08.2018 (травма бытовая в г. Белгород 12.07.2018) с диагнозом: закрытый оскольчатый внутрисуставный перелом проксимального отдела правой плечевой кости (АО/ОТА 11С1)

(рис. 5, а); сопутствующий диагноз: хроническая обструктивная болезнь легких, ишемическая болезнь сердца, кардиосклероз. Выраженный остеопороз (КИ = 0,29). 19.07.2018 под регионарной анестезией правого плечевого сплетения по Куленкампу 0,5 % раствором бупивакаина 30 мл выполнено хирургическое вмешательство в объеме: открытая репозиция, металлоостеосинтез оскольчатого трехфрагментарного перелома проксимального отдела правой плечевой кости накостной пластиной PHILOS без армирования 3D-PLA-имплантатами (рис. 5, б, в).

Через 6 мес. у пациента появилась боль в области правого плечевого сустава, на рентгенограмме обнаружена миграция винтов, развитие АНГПК, поверхностная инфекция. 05.04.2019 пластину удалили, установили цементный спейсер в костномозговой канал с антибиотиком (рис. 6).

Рана зажила первичным натяжением. После 3 повторных бактериальных посевов из плечевого сустава с отрицательным результатом под общей анестезией 30.05.2019 выполнена операция:

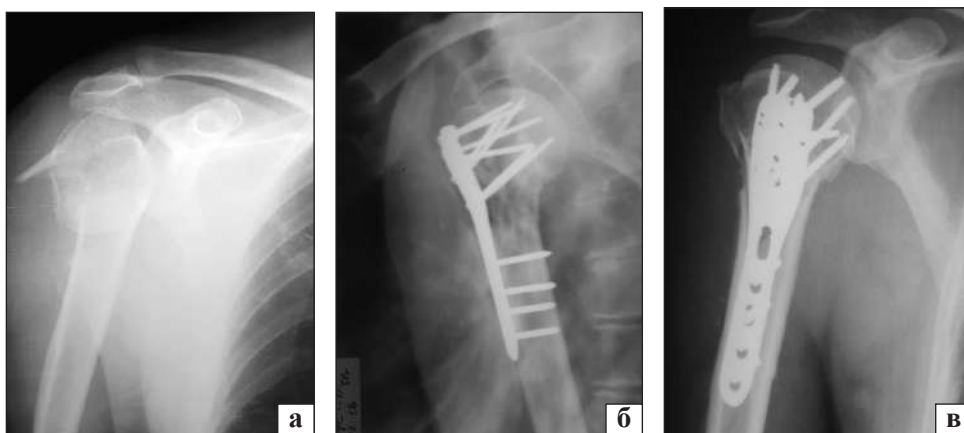


Рис. 5. Рентгенограммы пациента Л.: прямая проекция после травмы (а) и после ORIF PHILOS (б); аксиальная проекция после ORIF PHILOS (в)

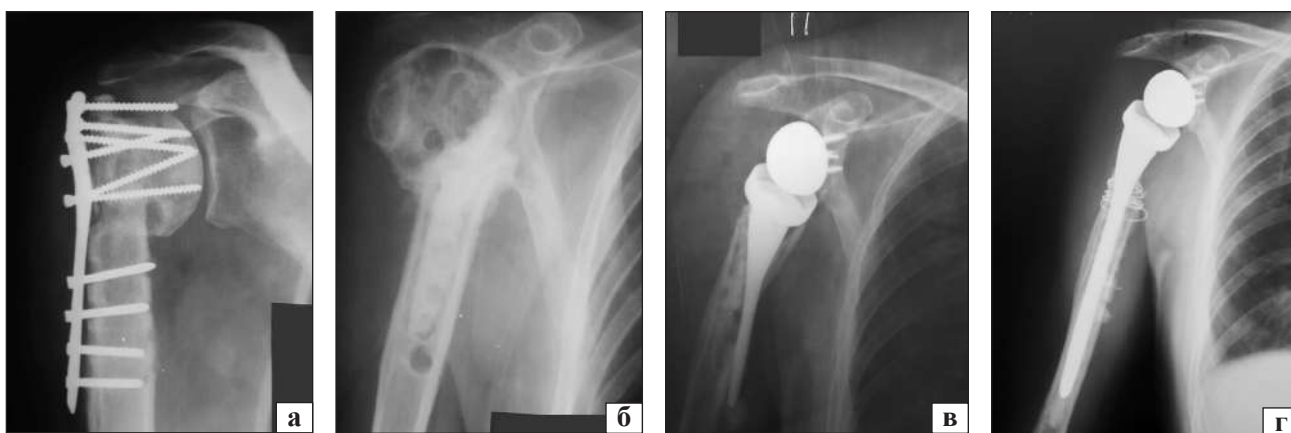


Рис. 6. Рентгенограммы пациента Л.: а) миграция металлоконструкции, АНГПК; б) после удаления металлоконструкции и установки спейсера; в) миграция ножки эндопротеза с переломом проксимального отдела плеча через 8 мес. после первичного эндопротезирования; г) установка ревизионной цементной ножки системы Evolutis Unic на цементе с антибиотиком, остеосинтез проксимального отдела плеча с транспозицией сухожилия широчайшей мышцы спины



Рис. 7. Фото пациента Л. после ревизионного реверсивного тотального цементного эндопротезирования через 6 мес.

тотальное реверсивное цементное эндопротезирование правого плечевого сустава системой UNIC Evolutis. Функция сустава восстановилась согласно оценке системы Constant-Murley Shoulder Score через 6 мес. — 80 баллов. Однако через 8 мес. у пациента вновь появились боль, миграция ножки эндопротеза с переломом проксимального отдела плечевой кости (рис. 6, в). В связи с этим 17.12.2019 под общей анестезией пациенту Л. выполнено ревизионное эндопротезирование правого плечевого сустава в объеме: удаление ножки, установка ревизионной цементной ножки системы Evolutis Unic на цементе с антибиотиком, остеосинтез проксимального отдела плеча серкляжными проволоочными швами с транспозицией сухожилия широчайшей мышцы спины (рис. 6, г).

Функция сустава восстановилась через 6 мес. согласно оценке по системе Constant-Murley Shoulder Score в 80 баллов (рис. 7).

ППОПК являются одними из наиболее распространенных у людей старшей возрастной группы и хирургическое лечение их типов АО/ОТА 11-В, 11-С является сложной задачей вследствие остеопороза и многих сопутствующих заболеваний. Проведенный анализ пациентов с ППОПК старше 50 лет показал, что использование 3D-PLA-имплантатов в качестве армирующего материала при проведении ORIF позволяет получить в большинстве случаев положительные результаты с минимальным количеством осложнений. При неблагоприятном результате ORIF выполняют ревизию, удаление металлоконструкций, артролиз и реверсивное тотальное эндопротезирование плечевого сустава. Показано, что использование RTSA позволяет в таких случаях получить положительные результаты в сроки до 3 лет после операции. Однако при эндопротезировании плечевого сустава после неудачного ORIF ППОПК необходимо предусматривать возможность ревизионного вмешательства вследствие более частого развития осложнений.

Выводы

Положительные результаты открытой репозиции и накостной фиксации ППОПК пластинами типа PHILOS получены у 55 % пациентов старше 50 лет с остеопорозом, средняя оценка по системе Constant-Murley Shoulder Score через 12 мес. составила 78 баллов.

Применение пластин PHILOS для остеосинтеза ППОПК с дополнительным армированием разработанным 3D-имплантатом из полилактида позволило получить у 34 (89,5 %) пациентов старше 50 лет с остеопорозом положительные результаты в сроки от 6 до 12 мес. после операции, средний балл по Constant-Murley Shoulder Score составил 87.

Тотальное реверсивное эндопротезирование плечевого сустава в случае несросшихся ППОПК, миграции металлоконструкции, развития аваскулярного некроза головки плечевой кости на фоне низкой минеральной плотности костной ткани, повреждения ротационной манжеты, гипотрофии мышц является эффективным хирургическим вмешательством для восстановления функции поврежденной верхней конечности, уменьшения болевого синдрома и позволяет достигнуть удовлетворительных функциональных результатов в сроки до 3 лет.

Предлагаемый дифференцированный выбор метода лечения пациентов старше 50 лет с ППОПК в зависимости от типа перелома согласно классификации АО/ОТА и степени остеопороза позволит получить в большинстве случаев положительные анатомо-функциональные результаты.

Конфликт интересов. Авторы декларируют отсутствие конфликта интересов.

Список литературы

1. Proximal humeral fractures in Sweden—a registry-based study / B. O. Sumrein, T. T. Huttunen, A. P. Launonen [et al.] // *Osteoporosis International*. — 2017. — Vol. 28 (3). — P. 901–907. — DOI: 10.1007/s00198-016-3808-z.
2. Acute proximal humeral fractures in adults / V. Lowry, N. J. Bureau, F. Desmeules [et al.] // *Journal of Hand Therapy*. — 2017. — Vol. 30 (2). — P. 158–166. — DOI: 10.1016/j.

- jht.2017.05.005.
3. Nationwide trends in management of proximal humeral fractures: an analysis of 77,966 cases from 2008 to 2017 / A. S. McLean, N. Price, S. Graves [et al.] // *Journal of Shoulder and Elbow Surgery*. — 2019. — Vol. 28 (11). — P. 2072–2078. — DOI: 10.1016/j.jse.2019.03.034.
 4. Trends in surgical management of proximal humeral fractures in adults: a nationwide study of records in Germany from 2007 to 2016 / A. Klug, Y. Gramlich, D. Wincheringer [et al.] // *Archives of Orthopaedic and Trauma Surgery*. — 2019. — Vol. 139 (12). — P. 1713–1721. — DOI: 10.1007/s00402-019-03252-1.
 5. Treatment of proximal humeral fractures — a review of current concepts enlightened by basic principles / D. Maier, M. Jager, P. C. Strohm, N. P. Sudkamp // *Acta Chirurgiae Orthopaedicae et Traumatologiae Cechoslovaca*. — 2012. — Vol. 79 (4). — P. 307–316.
 6. Jo Y. H. Surgical trends in elderly patients with proximal humeral fractures in South Korea: a population-based study / Y. H. Jo, K. H. Lee, B. G. Lee // *BMC Musculoskeletal Disorders*. — 2019. — Vol. 20 (1). — Article ID: 136. — DOI: 10.1186/s12891-019-2515-2.
 7. Complex proximal humerus fractures: Hertel's criteria reliability to predict head necrosis / G. Campochiaro, M. Rebuzzi, P. Baudi, F. Catani // *Musculoskeletal Surgery*. — 2015. — Vol. 99 (Suppl. 1). — P. S9–15. — DOI: 10.1007/s12306-015-0358-z.
 8. Archer L. A. Rate of avascular necrosis and time to surgery in proximal humerus fractures / L. A. Archer, A. Furey // *Musculoskeletal Surgery*. — 2016. — Vol. 100 (3). — P. 213–216. — DOI: 10.1007/s12306-016-0425-0.
 9. Risk factors for humeral head necrosis and non-union after plating in proximal humeral fractures / S. Boesmueller, M. Wech, M. Gregori [et al.] // *Injury*. — 2016. — Vol. 47 (2). — P. 350–355. — DOI: 10.1016/j.injury.2015.10.001.
 10. Operative treatment of 2-part surgical neck fractures of the proximal humerus (AO 11-A3) in the elderly: Cement augmented locking plate Philos™ vs. proximal humerus nail MultiLoc® / T. Helfen, G. Siebenbürger, M. Mayer [et al.] // *BMC Musculoskeletal Disorders*. — 2016. — Vol. 17 (1). — Article ID: 448. — DOI: 10.1186/s12891-016-1302-6.
 11. Current concepts in locking plate fixation of proximal humerus fractures / C. J. Laux, F. Grubhofer, C. M. L. Werner [et al.] // *Journal of Orthopaedic Surgery and Research*. — 2017. — Vol. 12 (1). — Article ID : 137. — DOI: 10.1186/s13018-017-0639-3.
 12. Експериментальне дослідження механічних властивостей полілактиду / М. О. Корж, М. С. Шидловський, В. Б. Макаров [та ін.] // *Травма*. — 2019. — Т. 20, № 6. — С. 5–11. — DOI: 10.22141/1608-1706.6.20.2019.186029.
 13. Макаров В. Б. Остеорепарация вокруг полилактида, имплантированного в метадиафизарный дефект бедренной кости (экспериментальное исследование) / В. Б. Макаров, Н. В. Дедух, О. А. Никольченко // *Ортопедия, травматология и протезирование*. — 2018. — № 2. — С. 102–107. — DOI: 10.15674/0030-598720182102-107.
 14. Primary hemiarthroplasty versus conservative treatment for comminuted fractures of the proximal humerus in the elderly (ProCon): a multicenter randomized controlled trial / D. Den Hartog, E. M. Van Lieshout, W. E. Tuinebreijer [et al.] // *BMC Musculoskeletal Disorders*. — 2010. — Vol. 11. — Article ID: 97. — DOI: 10.1186/1471-2474-11-97.
 15. Hemiarthroplasty versus angle-stable locking compression plate osteosynthesis in the treatment of three- and four-part fractures of the proximal humerus in the elderly: design of a randomized controlled trial / P. A. Verbeek, I. van den Akker-Scheek, K. W. Wendt, R. L. Diercks // *BMC Musculoskeletal Disorders*. — 2012. — Vol. 13. — Article ID: 16. — DOI: 10.1186/1471-2474-13-16.
 16. Grammont reverse prosthesis: design, rationale, and biomechanics / P. Boileau, D. J. Watkinson, A. M. Hatzidakis, F. Balg // *Journal of Shoulder and Elbow Surgery*. — 2005. — Vol. 14 (1 Suppl. S). — P. 147S–161S. — DOI: 10.1016/j.jse.2004.10.006.
 17. Prostheses for reverse total shoulder arthroplasty / J. M. Kazley, K. P. Cole, K. J. Desai [et al.] // *Expert Review of Medical Devices*. — 2019. — Vol. 16 (2). — P. 107–118. — DOI: 10.1080/17434440.2019.1568237.
 18. Reverse Shoulder Arthroplasty for the treatment of Proximal humeral fractures in the Elderly (ReShAPE trial): study protocol for a multicentre combined randomised controlled and observational trial / G. C. Smith, E. Bateman, B. Cass [et al.] // *Trials*. — 2017. — Vol. 18 (1). — Article ID: 91. — DOI: 10.1186/s13063-017-1826-6.
 19. Reverse shoulder arthroplasty for proximal humeral fractures: outcomes comparing primary reverse arthroplasty for fracture versus reverse arthroplasty after failed osteosynthesis / S. F. Shannon, E. R. Wagner, M. T. Houdek [et al.] // *Journal of Shoulder and Elbow Surgery*. — 2016. — Vol. 25 (10). — P. 1655–1660. — DOI: 10.1016/j.jse.2016.02.012.
 20. Salvage reverse total shoulder arthroplasty for failed operative treatment of proximal humeral fractures in patients younger than 60 years: long-term results / E. L. Rnstbrunner, S. Rahm, A. Suter [et al.] // *Journal of Shoulder and Elbow Surgery*. — 2020. — Vol. 29 (3). — P. 561–570. — DOI: 10.1016/j.jse.2019.07.040.
 21. Reverse total shoulder arthroplasty for failed open reduction and internal fixation of fractures of the proximal humerus / F. Grubhofer, K. Wieser, D. C. Meyer [et al.] // *Journal of Shoulder and Elbow Surgery*. — 2017. — Vol. 26 (1). — P. 92–100. — DOI: 10.1016/j.jse.2016.05.020.
 22. Neer C. S. Displaced proximal humeral fractures. I. Classification and evaluation / C. S. Neer // *The Journal of Bone & Joint Surgery. American Volume*. — 1970. — Vol. 52 (6). — P. 1077–1089. — DOI: 10.2106/00004623-197052060-00001.
 23. Translation between the Neer- and the AO/OTA-classification for proximal humeral fractures: do we need to be bilingual to interpret the scientific literature? / S. Brorson, H. Eckardt, L. Audige [et al.] // *BMC Research Notes*. — 2013. — Vol. 6. — Article ID: 69. — DOI: 10.1186/1756-0500-6-69.
 24. Результаты клинической апробации имплантатов из полилактида при остеосинтезе переломов проксимального отдела плечевой кости у пациентов с остеопорозом / Н. А. Корж, В. Б. Макаров, А. В. Танькут, О. А. Подгайская // *Ортопедия, травматология и протезирование*. — 2019. — № 4. — С. 26–36. — DOI: 10.15674/0030-59872019426-36.
 25. Influence of trabecular microstructure and cortical index on the complexity of proximal humeral fractures / G. Osterhoff, G. Diederichs, A. Tami [et al.] // *Archives of Orthopaedic and Trauma Surgery*. — 2012. — Vol. 132. — P. 509–515. — DOI: 10.1007/s00402-011-1446-7.
 26. The influence of bone mineral density and cortical index on the complexity of fractures of the proximal humerus / J. W. den Teuling, B. S. Pauwels, L. Janssen [et al.] // *Bone & Joint Research*. — 2017. — Vol. 6. — P. 584–589. — DOI: 10.1302/2046-3758.610.
 27. Standardised test protocol (Constant Score) for evaluation of functionality in patients with shoulder disorders / I. Ban, A. Troelsen, D. H. Christiansen [et al.] // *Danish Medical Journal*. — 2013. — Vol. 60 (4). — Article ID: A4608.
 28. Indications and results of osteosynthesis for proximal humerus fragility fractures in elderly patients / L. Murena, G. Canton, C. Ratti [et al.] // *Orthopedic Reviews*. — 2020. — Vol. 12 (1). — Article ID: 8559. — DOI: 10.4081/or.2020.8559.
 29. Comparison of surgical and non-surgical treatments for 3- and 4-part proximal humerus fractures: A network me-

- ta-analysis / S. Orman, A. Mohamadi, J. Serino [et al.] // *Shoulder & Elbow*. — 2020. — Vol. 12 (2). — P. 99–108. — DOI: 10.1177/1758573219831506.
30. Interventions for Treating 3- or 4-part proximal humeral fractures in elderly patient: A network meta-analysis of randomized controlled trials / S. Du, J. Ye, H. Chen [et al.] // *International Journal of Surgery*. — 2017. — Vol. 48. — P. 240–246. — DOI: 10.1016/j.ijsu.2017.09.002.
 31. Surgical management of complex proximal humerus fractures a systematic review of 92 studies including 4500 patients / A. K. Gupta, J. D. Harris, B. J. Erickson [et al.] // *Journal of Orthopaedic Trauma*. — 2015. — Vol. 29 (1). — P. 54–59. — DOI: 10.1097/BOT.0000000000000229.
 32. Predictors of humeral head ischemia after intracapsular fracture of the proximal humerus / R. Hertel, A. Hempfing, M. Stiehler, M. Leunig // *Journal of Shoulder and Elbow Surgery*. — 2004. — Vol. 13 (4). — P. 427–433. — DOI: 10.1016/j.jse.2004.01.034.
 33. Failure and revision rates of proximal humeral fracture treatment with the use of a standardized treatment algorithm at a level-1 trauma center / J. C. Katthagen, M. Huber, S. Grabowski [et al.] // *Journal of Orthopaedics and Traumatology*. — 2017. — Vol. 18 (3). — P. 265–274. — DOI: 10.1007/s10195-017-0457-8.
 34. Shoulder arthroplasty for the treatment of the sequelae of fractures of the proximal humerus / P. Boileau, C. Trojani, G. Walch [et al.] // *Journal of Shoulder and Elbow Surgery*. — 2001. — Vol. 10 (4). — P. 299–308. — DOI: 10.1067/mse.2001.115985.
 35. Cadet E. R. Hemiarthroplasty for three- and four-part proximal humerus fractures / E. R. Cadet, C. S. Ahmad // *Journal of the American Academy of Orthopaedic Surgeons*. — 2012. — Vol. 20 (1). — P. 17–27. — DOI: 10.5435/JAAOS-20-01-017.
 36. Prognostic factors and limitations of anatomic shoulder arthroplasty for the treatment of posttraumatic cephalic collapse or necrosis (type-I proximal humeral fracture sequelae) / G. Moineau, W. B. McClelland Jr, C. Trojani [et al.] // *The Journal of bone and joint surgery. American volume*. — 2012. — Vol. 94 (23). — P. 2186–2194. — DOI: 10.2106/JBJS.J.00412.

Статья поступила в редакцию 09.06.2020

THE RESULTS OF OPEN REDUCTION AND PLATE FIXATION WITH ANGULAR STABILITY OF THE PROXIMAL HUMERUS FRACTURES IN PATIENTS WITH OSTEOPOROSIS

M. O. Korzh¹, V. B. Makarov², A. V. Sabsay³, O. V. Tankut¹, O. O. Pidgayska¹

¹ Sytenko Institute of Spine and Joint Pathology National Academy of Medical Sciences of Ukraine, Kharkiv

² Municipal non-profit enterprise «City Clinical Hospital № 16» of the Dnipro City Council. Ukraine

³ SE «Specialized Multidisciplinary Hospital № 1 of the Ministry of Health of Ukraine», Dnipro

✉ Mykola Korzh, MD, Prof. in Traumatology and Orthopaedics: mykola.korzh47@gmail.com

✉ Vasyl Makarov, PhD in Orthopaedics and Traumatology: vasylnmakarov2010@gmail.com

✉ Alexander Sabsay: a.sabsay@gmail.com

✉ Oleksiy Tankut, PhD in Traumatology and Orthopaedics: tankutmed@gmail.com

✉ Olga Pidgayska, PhD in Traumatology and Orthopaedics: podgayo@yahoo.com