

УДК 616.728.8:616.71-089.85](045)

DOI: <http://dx.doi.org/10.15674/0030-59872023319-27>

## Біомеханічне обґрунтування алгоритму вибору варіанта дистальної коригувальної остеотомії II–IV плеснових кісток під час лікування метатарзалгії

Д. В. Прозоровський, М. Ю. Карпінський, О. Д. Карпінська

ДУ «Інститут патології хребта та суглобів ім. проф. М. І. Ситенка НАМН України», Харків

*Deformations of the front part of the foot with valgus deformity of the first toe lead to a redistribution of the body weight load during walking between the heads of the metatarsal bones. At the same time, the load on the head of II and III, and sometimes IV metatarsal bones increases significantly. Objective. To substantiate the choice of the most correct distal metatarsal osteotomy for the treatment of patients with metatarsalgia. Materials and methods. Three variants of distal metatarsal osteotomy were simulated: Weil, Helal, and distal wedge-shaped metatarsal osteotomy. Result. Weil osteotomy allows you to raise the support point of the metatarsal head above the support surface from 2 to 7 mm, depending on the amount of displacement of the head in the proximal direction and the angle of inclination of the metatarsal bone relative to the plane of the support surface, which effectively reduces the load on the metatarsal head during walking, but under conditions of magnitude the angle of inclination of the axis of the metatarsal bone is more than 20°. Helal osteotomy with the subsequent displacement of the separated part proximally, ensures the lifting of the head above the conventional plane of support from 1 to 4 mm, contributes to the effective unloading of the head while standing and while walking. They are used only for severe metatarsalgia. The range of correction of the standing height of the support surface of the metatarsal head for performing a distal wedge-shaped osteotomy is determined to be from 0.6 to 2.9 mm. Its advantage is the independence of the amount of correction from the presence or absence of a decrease in the longitudinal arch of the foot. Conclusions. Weil osteotomy has the worst corrective possibilities of raising the head of the metatarsal bone, but is very easy to perform, so its use is advisable in the absence of reduction of the longitudinal arch of the foot. A wedge-shaped distal osteotomy has a range of correction of the metatarsal head elevation up to 3 mm, but it depends on its diameter, so it is used in the case of a head diameter of at least 10 mm. Helal osteotomy provides the widest range of elevation of the metatarsal head, which does not depend on the presence of any degree of flat feet, but has some technical limitations. Keywords. Metatarsal bone, deformity, corrective osteotomy.*

*Виправлення переднього відділу стопи з вальгусною деформацією першого пальця призводять до перерозподілу навантаження ваги тіла під час ходьби між головками плеснових кісток. При цьому значно збільшується навантаження на головку II та III, а іноді і IV плеснових кісток. Мета. Обґрунтувати вибір найбільш коректної дистальної остеотомії плеснової кістки для лікування пацієнтів із наявністю метатарзалгії. Матеріал і методи. Змодельовано три варіанти дистальної остеотомії плеснової кістки: Weil, Helal і дистальна клиноподібна. Результати. Weil остеотомія дозволяє підняти точку опори головки плеснової кістки над опорною поверхнею від 2 до 7 мм залежно від величини здвигу головки в проксимальному напрямку та кута нахилу плеснової кістки відносно площини опорної поверхні, що ефективно знижує навантаження на головку плеснової кістки за ходьби, але в разі величини кута нахилу осі плеснової кістки більше 20°. Helal остеотомія з наступним зміщенням відокремленої частини проксимально, забезпечує підйом головки над умовною площиною опори від 1 до 4 мм, сприяє ефективному розвантаженню головки за стояння і під час ходьби. Її використовують лише за важкої метатарзалгії. Діапазон корекції висоти стояння опорної поверхні головки плеснової кістки для виконання дистальної клиноподібної остеотомії, визначають у межах від 0,6 до 2,9 мм. Її перевагою є незалежність величини корекції від наявності чи відсутності зменшення повздожнього склепіння стопи. Висновки. Weil остеотомія має найгірші коригувальні можливості підйому головки плеснової кістки, але дуже проста у виконанні, тому її використання доцільне за умов відсутності зменшення повздожнього склепіння стопи. Клиноподібна дистальна остеотомія має діапазон корекції підйому головки плеснової кістки до 3 мм, але він залежить від її діаметра, тому її застосовують у разі величини діаметра головки не менш ніж 10 мм. Helal остеотомія забезпечує найширший діапазон підйому головки плеснової кістки, який не залежить від наявності будь-якого ступеня плоскостопості, але має деякі технічні обмеження.*

**Ключові слова.** Плеснова кістка, деформація, коригувальна остеотомія

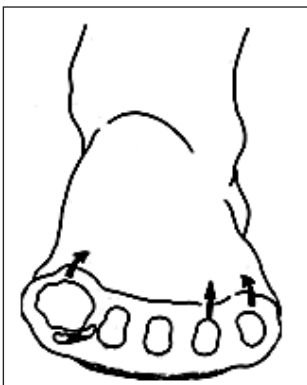
## Вступ

Різноманітні варіанти больового синдрому у передньому відділі стопи по її підошовній поверхні об'єднують загальним терміном — метатарзалгія. Цей біль може бути проявом як системних захворювань, так і локальних патологій через біомеханічні розлади переднього відділу стопи [1, 2]. Найчастіше до біомеханічних порушень призводять статичні викривлення переднього відділу стопи з вальгусною деформацією першого пальця [3]. Структурно-функціональні зміни в передньому відділі стопи за таких деформацій спричинюють перерозподіл навантаження ваги тіла під час ходьби між головками плеснових кісток та в разі значних викривлень може відбутися формування так званої «круглої стопи» (рис. 1) [4]. При цьому значно збільшується навантаження на головку II та III, а іноді і IV плеснових кісток.

Багато дослідників стверджують, розвиток метатарзалгії спричинює зміна взаємовідношень довжини плеснових кісток однієї відносно іншої, тому порушується парабола Лільєвра, змінюються критерії Маестро, що, у свою чергу, призводить до появи больового синдрому під головками II та III плеснових кісток [5, 6].

Ураховуючи зазначене, поширені запропоновані хірургічні втручання вирішують проблему або за рахунок підйому головки плеснової кістки, або в разі зміни довжини плеснових кісток з одночасним підйомом головки плеснової кістки [7]. Найчастіше цього можна досягти за умов використання дистальних остеотомій II, III, а іноді й IV плеснових кісток стопи.

**Мета:** на підставі біомеханічних досліджень обґрунтувати вибір найбільш коректної дистальної остеотомії плеснової кістки для лікування пацієнтів з наявністю метатарзалгії.



**Рис. 1.** Схематичне зображення формування «круглої стопи» унаслідок біомеханічних змін у передньому відділі стопи [4]

## Матеріал і методи

Змодельовано три варіанти дистальної остеотомії плеснової кістки, а саме:

- Weil — найрозповсюдженіша операція під час лікування метатарзалгії [8–10];

- Helal остеотомія, запропонована в 1975 році, із біомеханічної точки зору найбільш оптимальна [11–13];

- дистальна клиноподібна остеотомія плеснової кістки, запропонована нами.

*Weil остеотомія* — лінійне коригувальне хірургічне втручання, за якого розтин кісткової тканини виконується вздовж плеснової кістки в напрямку з тилу стопи на підошву та з дистального напрямку в проксимальний із наступним зміщенням головки плеснової кістки в проксимальний бік (рис. 2). Зазначимо, що чим більший кут між віссю плеснової кістки та поверхнею опори, тим вище можна підняти головку плеснової кістки та виконати її вкорочення за необхідності. У разі невеликого кута між віссю плеснової кістки та поверхнею опори, здебільшого це зустрічається в разі зменшення повздовжнього склепіння стопи, то менше можливості щодо зсуву головки до верху та виконання вкорочення довжини плеснової кістки.

*Helal остеотомія* — варіант лінійної операції, яка виконується під кутом  $45^\circ$  у напрямку з тилу стопи до підошви, та з проксимального напрямку в дистальний. При цьому дистальний кістковий фрагмент зміщують у проксимальний і тильний бік, за рахунок чого відбувається зміщення головки до тилу стопи (рис. 3).

*Дистальна клиноподібна остеотомія* — розтин кісткової тканини епіметафізарного відділу плеснової кістки здійснюється у вигляді клина основою до тилу стопи, який видаляється. Зміщення головки плеснової кістки відбувається за рахунок видаленого клина (рис. 4).

Для моделювання було розраховано величину підйому точки опори головки плеснової кістки над умовною опорною поверхнею в результаті виконання маніпуляцій, пов'язаних з особливостями кожного варіанта коригувальних остеотомій. Ураховували такі параметри: кут встановлення плеснової кістки до опорної поверхні, величину кута клина, діаметр головки плеснової кістки.

## Результати та їх обговорення

На першому етапі роботи моделювали варіант Weil остеотомії плеснової кістки з горизонтальним розтином і наступним зміщенням дистальної

частини в проксимальному напрямку. Схему Weil остеотомії наведено на рис. 5.

Як показано на схемі, варіант остеотомії з виконанням горизонтального розтину кісткової тканини, паралельно площині опори, та наступним зміщенням головки плеснової кістки в проксимальному напрямку веде до зміщення точки А опори головки в точку  $A_1$  на відстань зміщення  $l$ , а центра обертання О головки в точку  $O_1$  на ту ж саму відстань  $l$ . При цьому зміщення точки опори вгору не було, бо воно відбувається паралельно площі опори. Але зафіксовано вкорочення плеснової кістки на величину  $l$ . Схематичне зображення цього наведено на рис. 6.

Основне навантаження переднього відділу стопи відбувається по лінії, яка проходить через центри головок плеснових кісток. Після виконання




Рис. 2. Коригувальна остеотомія головки плеснової кістки за Weil

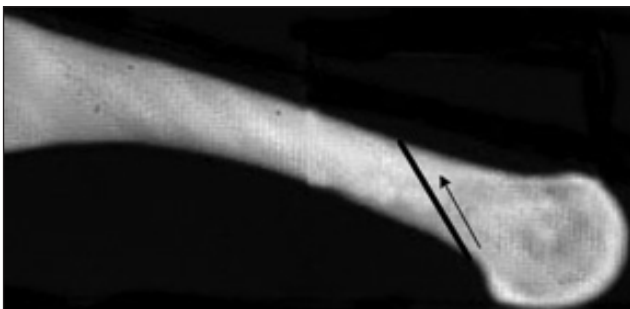


Рис. 3. Hehal остеотомія

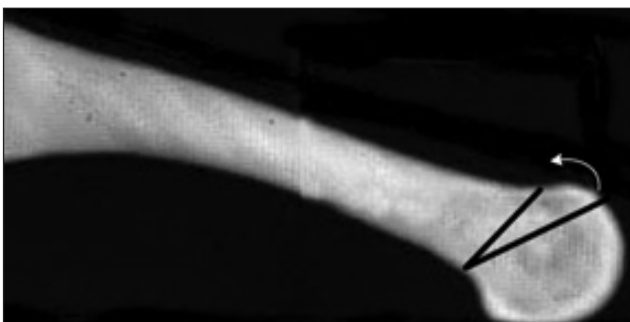

Рис. 4. Клиноподібна коригувальна остеотомія головки плеснової кістки

Weil остеотомії вкорочується плеснова кістка і, як наслідок, зміщується її головка в проксимальному напрямку за лінію основного навантаження. Це може бути чинником зниження навантаження на оперовану плеснову кістку під час стояння.

Зовсім іншу картину спостерігаємо в динаміці під час ходьби у фазі опори на передній відділ стопи. Схему переміщення головки плеснової кістки після виконання Weil остеотомії під час опори на передній відділ стопи наведено на рис. 7.

За умов перекату стопи під час ходьби відбувається переносення опори з заднього відділу стопи на передній. Це здійснюється через відрив п'яти від поверхні опори, збільшення кута встановлення плеснової кістки до площини опори. У нормі (рис. 7, а), поворот плеснової кістки відбувається навколо центра О її головки, і точка опори А з поверхнею залишається на місці. У результаті виконання Weil остеотомії точка обертання головки плеснової кістки зміщується в проксимальному напрямку в положення  $O_1$ , але за рахунок того, що головки всіх інших плеснових кісток залишилися на своїх місцях на лінії основного навантаження, то обертання прооперованої головки буде відбуватися навколо старого центра обертання О. Це приводить центр обертання  $O_1$  головки плеснової кістки в положення  $O_2$ , а точка опори А головки підіймається вгору в положення  $A_1$ .

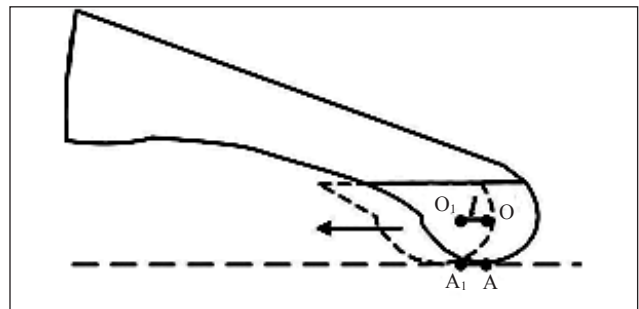


Рис. 5. Схема коригувальної остеотомії плеснової кістки за Weil

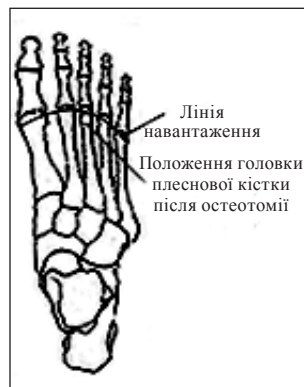

Рис. 6. Схема переміщення головки III плеснової кістки після Weil остеотомії

Результат роботи Weil остеотомії за опори на передній відділ стопи наведено на рис. 8.

Для розрахунку величини підйому точки опори головки плеснової кістки над опорною поверхнею розглянемо збільшену розрахункову схему, яку наведено на рис. 9.

Після виконання Weil остеотомії центр обертання  $O$  головки плеснової кістки переміщується в проксимальному напрямку на величину  $l$  в положення  $O_1$ . За ходьби під час перекату стопи у фазу опори на її передній відділ відбувається поворот плеснової кістки навколо точки  $O$  на кут  $\gamma$ , що приводить центр  $O_1$  головки плеснової кістки в положення  $O_2$ . У результаті цих переміщень утворюється рівнобічний трикутник  $OO_1O_2$  із боками рівними величині зміщення  $l$  головки плеснової кістки за остеотомією:

$$[OO_1] = [OO_2] = l \quad (1)$$

та кутом  $\gamma$  з вершини  $O$ .

Розмір  $h$  висоти трикутника, із вершини  $O_2$ , вказує величину підйому точки  $A$  опори головки

плеснової кістки над площиною опори, і має вигляд:

$$h = l \cdot \sin\gamma, \quad (2)$$

де  $l$  — розмір здвигу головки в результаті остеотомії;  $\gamma$  — кут підйому плеснової кістки відносно площини опори.

Результати розрахунку залежності величини підйому точки опори головки плеснової кістки над поверхнею опори залежно від розміру здвигу головки в проксимальному напрямку та кута нахилу плеснової кістки відносно площини опори наведені в табл. 1.

Графік, наведений на рис. 10, дозволяє отримати наочне уявлення про величини висоти підйому головки плеснової кістки залежно від розміру її здвигу в проксимальному напрямку після Weil остеотомії та кута нахилу плеснової кістки відносно площини опори в фазі опори на передній відділ стопи під час ходьби.

Таким чином можна зробити висновок про те, що скорочувальна Weil остеотомія дозволяє підняти точку опори головки плеснової кістки над

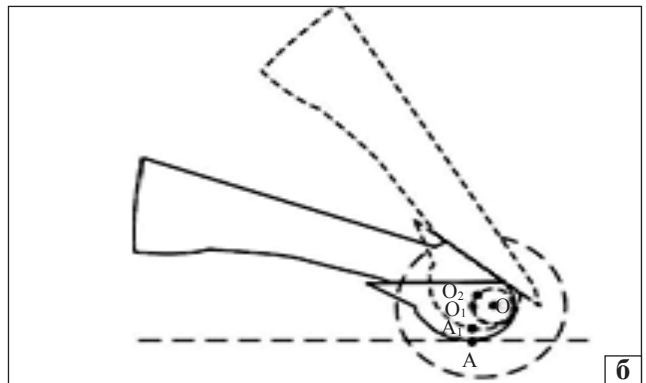
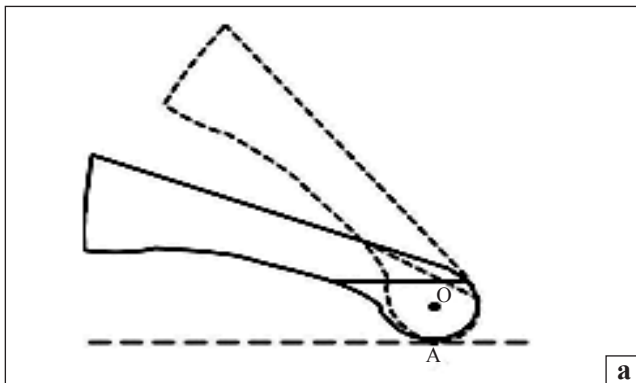


Рис. 7. Схема переміщення головки плеснової кістки після виконання Weil остеотомії під час опори на передній відділ стопи: а — до; б — після

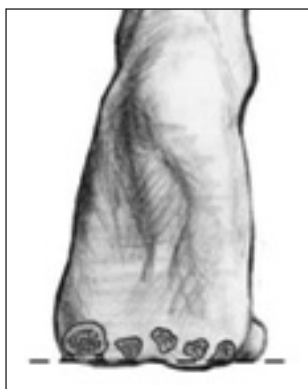

Рис. 8. Схема розташування головок плесневих кісток після Weil остеотомії III-ї плеснової кістки за опори на передній відділ стопи

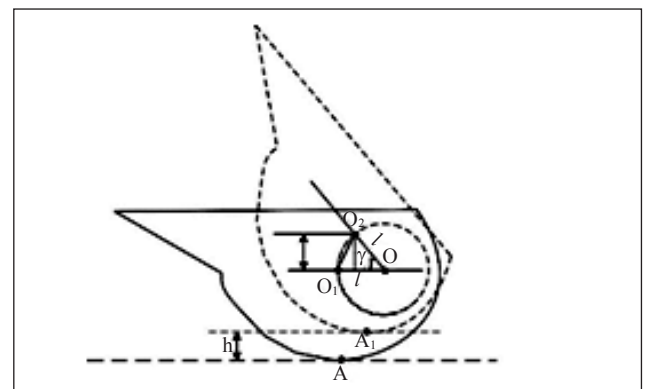


Рис. 9. Розрахункова схема переміщення головки плеснової кістки після виконання Weil остеотомії за опори на передній відділ стопи

опорною поверхнею від 2 до 7 мм залежно від розміру здвигу головки в проксимальному напрямку та кута нахилу плеснової кістки відносно площини опорної поверхні. Також вона ефективно зменшує навантаження на головку плеснової кістки під час ходьби в разі її виконання за умов розміру кута нахилу осі плеснової кістки більш 20°. Тобто за наявності зменшення висоти повздовжнього склепіння стопи, або в разі важкої поперечної плоскостопості — «кругла стопа», застосування Weil остеотомії не доцільне, бо не відбудеться потрібний підйом головки плеснової кістки, і симптоми метатарзалгії не будуть усунені.

На другому етапі проведено моделювання остеотомії Helal під кутом 45°. Розрахункову схему цього варіанта коригувальної остеотомії наведено на рис. 11.

Саме за цього варіанта коригувальної остеотомії розтин дистального відділу плеснової кістки виконується під кутом  $\alpha$ . Зміщення відокремленої дистальної частини плеснової кістки в проксимальному напрямку на величину  $l$  переміщує точку А опори головки плеснової кістки в точку  $A_1$ . При цьому точка  $A_1$  підіймається відносно умовної площини опори на висоту  $h$ . Розмір висоти  $h$  залежить від кута  $\alpha$  та лінійного зміщення  $l$  дистального фрагмента проксимально і визначається за формулою:

$$h = l \cdot \sin \alpha. \quad (3)$$

У класичному варіанті Helal остеотомія виконується під кутом  $\alpha$  рівним 45°, а зміщення  $l$  дистальної частини плеснової кістки — від 1 до 10 мм. За допомогою рівняння (3), отримуємо показники величини підйому головки плеснової

кістки залежно від її зсуву за різних кутів виконання остеотомії плеснової кістки до площини опори. Результати розрахунків наведено в табл. 2.

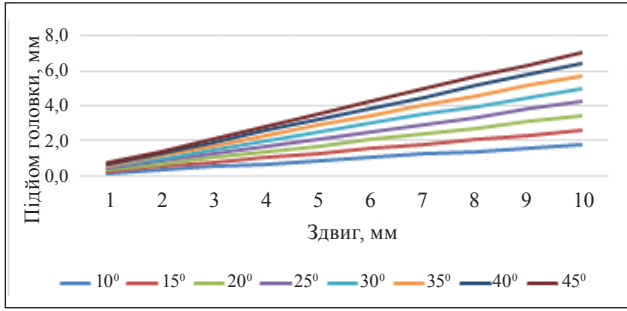
Для наочного уявлення розрахунків коригувальних можливостей Helal остеотомії, урахувавши величини зміщення дистальної частини плеснової кістки та кута встановлення плеснової кістки до опорної поверхні, було побудовано графік, який наведено на рис. 12.

Результати проведених розрахунків показали, що виконання Helal остеотомії під кутом до опорної поверхні з наступним зміщенням відокремленої частини проксимально, у класичному варіанті (кут остеотомії 45°) дозволяє забезпечити підйом головки над умовною площиною опори в досить широкому діапазоні від 1 до 4 мм. Найефективнішим, із точки зору геометричних розрахунків, є варіант виконання остеотомії під кутом 90°. За якого можна досягти максимального зміщення головки до верху, що значно поширює діапазон корекції до 10 мм та допомагає усунути прояви метатарзалгії. Але такий варіант виконання остеотомії викликає технічні проблеми в її клінічному застосуванні, через фіксацію кісткових фрагментів. Цей факт необхідно враховувати, як його недолік. Застосування саме цієї остеотомії дозволяє забезпечити зміщення головки плеснової кістки як у проксимальному напрямку, так і до верху, що сприяє ефективному розвантаженню головки, як у разі стояння, так і під час ходьби. Тому її використання доцільне лише за наявності в пацієнта важкої метатарзалгії через деформації у вигляді «кругла стопа».

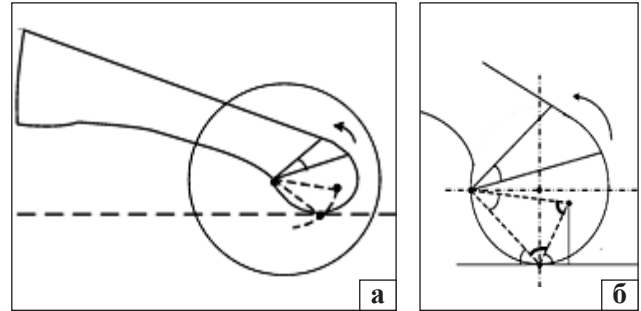
Таблиця 1

**Висота підйому головки плеснової кістки залежно від величини її здвигу в проксимальному напрямку після Weil остеотомії та кута нахилу плеснової кістки відносно площини опори**

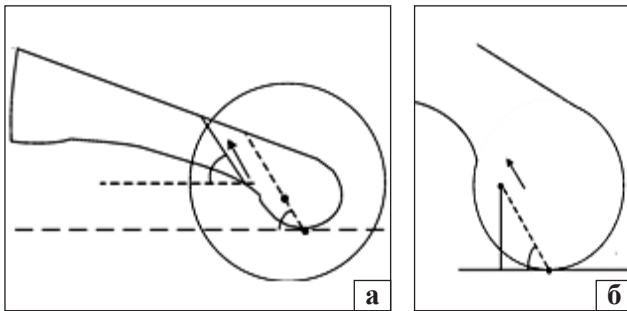
Зсув головки (мм)	Величина підйому головки плеснової кістки (мм)							
	кут нахилу плеснової кістки 10°	кут нахилу плеснової кістки 15°	кут нахилу плеснової кістки 20°	кут нахилу плеснової кістки 25°	кут нахилу плеснової кістки 30°	кут нахилу плеснової кістки 35°	кут нахилу плеснової кістки 40°	кут нахилу плеснової кістки 45°
1	0,2	0,3	0,3	0,4	0,5	0,6	0,6	0,7
2	0,3	0,5	0,7	0,8	1,0	1,1	1,3	1,4
3	0,5	0,8	1,0	1,3	1,5	1,7	1,9	2,1
4	0,7	1,0	1,4	1,7	2,0	2,3	2,6	2,8
5	0,9	1,3	1,7	2,1	2,5	2,9	3,2	3,5
6	1,0	1,6	2,1	2,5	3,0	3,4	3,9	4,2
7	1,2	1,8	2,4	3,0	3,5	4,0	4,5	4,9
8	1,4	2,1	2,7	3,4	4,0	4,6	5,1	5,7
9	1,6	2,3	3,1	3,8	4,5	5,2	5,8	6,4
10	1,7	2,6	3,4	4,2	5,0	5,7	6,4	7,1



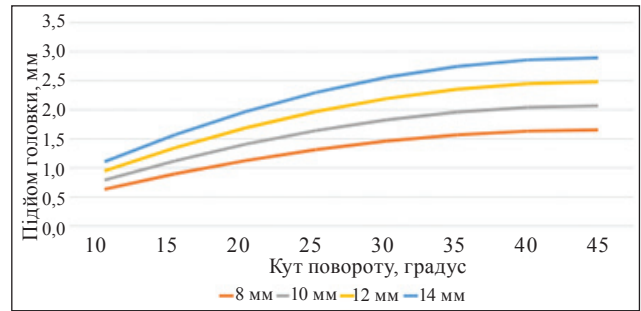
**Рис. 10.** Графік залежності висоти підйому головки плеснової кістки від її здвигу після Weil та кута нахилу відносно площини опори у фазі опори на передній відділ стопи за ходьби



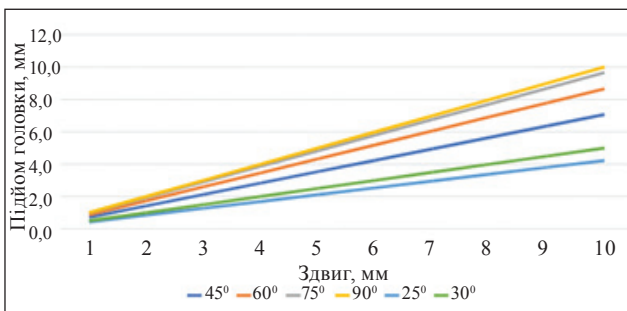
**Рис. 13.** Розрахункова схема клиноподібної дистальної коригувальної остеотомії епіметафізу плеснової кістки: а — загальний вигляд; б — збільшений вигляд



**Рис. 11.** Розрахункова схеми Helal остеотомії: а — загальний вигляд; б — збільшений вигляд



**Рис. 14.** Графік залежності висоти підйому головки плеснової кістки від величини її діаметра та кута клина, який видаляють



**Рис. 12.** Графік залежності висоти підйому головки плеснової кістки від її здвигу за різних кутів проведення остеотомії Helal

Наступним кроком розглянемо коригувальні можливості запропонованої дистальної клиноподібної остеотомії епіметафізу плеснової кістки, розрахункову схему якої наведено на рис. 13.

У разі виконання клиноподібної остеотомії з епіметафізу плеснової кістки видаляється клин з кутом  $\alpha$  при його вершині  $O_1$ . Корекція відбувається за рахунок зсуву відокремленої дистальної частини плеснової кістки навколо точки  $O_1$  на величину кута  $\alpha$ . Після цих маніпуляцій точка А опори головки переміщується в положення  $A_1$  і розташовується на висоті  $h$  над умовною площиною опори.

Величина  $h$  визначається рівнянням

$$h = b \cdot \sin\varphi, \tag{4}$$

де  $b$  — довжина відрізка  $[AA_1]$ ;  $\varphi$  — кут нахилу відрізка  $[AA_1]$  до площини опори.

Величину кута  $\varphi$  можна визначити, як

$$\varphi = 180^\circ - \beta + \gamma. \tag{5}$$

Відрізок  $[O_1A]$  — хорда, яка спирається на кут величиною  $90^\circ$ , а площина опори є дотичною в точці А, відповідно величина кута  $\gamma$  буде дорівнювати  $45^\circ$ :

$$\gamma = 45^\circ. \tag{6}$$

Для визначення величини кута  $\beta$  розглянемо трикутник  $O_1AA_1$ , який є рівнобічним, а кут із вершини А буде визначатися рівнянням:

$$\beta = 180^\circ - \alpha 2. \tag{7}$$

Підставимо значення з рівнянь (6) та (7), й отримаємо рівняння для визначення величини кута  $\varphi$

$$\varphi = 180^\circ - 180^\circ - \alpha 2 + 45^\circ, \tag{8}$$

яке після відкриття дужок матиме остаточний вигляд

$$\varphi = 45^\circ + 2. \tag{9}$$

Таблиця 2

**Висота підйому головки плеснової кістки залежно від розміру її зсуву  
за різних кутів остеотомії плеснової кістки до площини опори**

Зсув головки (мм)	Величина підйому головки плеснової кістки (мм)			
	кут остеотомії 45°	кут остеотомії 60°	кут остеотомії 75°	кут остеотомії 90°
1	0,7	0,9	1,0	1,0
2	1,4	1,7	1,9	2,0
3	2,1	2,6	2,9	3,0
4	2,8	3,5	3,9	4,0
5	3,5	4,3	4,8	5,0
6	4,2	5,2	5,8	6,0
7	4,9	6,1	6,8	7,0
8	5,7	6,9	7,7	8,0
9	6,4	7,8	8,7	9,0
10	7,1	8,7	9,7	10,0

Таблиця 3

**Величини висоти підйому головки плеснової кістки залежно від величини її діаметра та кута клина, який видаляють**

Діаметр головки плеснової кістки (мм)	Величина підйому головки плеснової кістки (мм)							
	кут клина 10°	кут клина 15°	кут клина 20°	кут клина 25°	кут клина 30°	кут клина 35°	кут клина 40°	кут клина 45°
8	0,6	0,9	1,1	1,3	1,5	1,6	1,6	1,7
10	0,8	1,1	1,4	1,6	1,8	2,0	2,0	2,1
12	0,9	1,3	1,7	2,0	2,2	2,4	2,4	2,5
14	1,1	1,6	2,0	2,3	2,6	2,7	2,9	2,9

Довжина основи  $[AA_1]$  рівнобічного трикутника  $O_1AA_1$  визначається за формулою

$$b = 2a \cdot \sin 2, \quad (10)$$

де  $a$  — довжина сторони  $[O_1A]$  рівнобічного трикутника  $O_1AA_1$ .

Як було зазначено, сторона  $[O_1A]$  рівнобічного трикутника  $O_1AA_1$  є хордою окружності з центром  $O$ , її довжину можна визначити, як множення діаметра окружності на синус половини кута на який спирається хорда, тобто

$$a = 2r \cdot \sin 45^\circ, \quad (11)$$

де  $r$  — радіус окружності головки плеснової кістки.

Застосуємо значення величини  $a$  з рівняння (11) до рівняння (10), та отримаємо формулу для визначення довжини відрізка  $[AA_1]$

$$b = 4r \cdot \sin 45^\circ \cdot \sin 2. \quad (12)$$

Підставимо значення величини кута  $\varphi$  із рівняння (9) та довжини відрізка  $[AA_1]$  із рівняння (12) до формули (3), і маємо рівняння для визначення параметра  $h$

$$h = 4r \cdot \sin 45^\circ \cdot \sin 2 \cdot \sin 45^\circ + 2. \quad (13)$$

За розрахунковою схемою маємо, якщо величина кута  $\gamma$  дорівнює  $45^\circ$ , то кут  $\alpha$  клина, видаленого під час остеотомії, не може перевищувати  $45^\circ$ . Тому для виконання розрахунків величини корекції задамо діапазон кута клина  $\alpha$  від  $10^\circ$  до  $45^\circ$ .

Величина головок плеснових кісток відрізняється на різних пальцях стопи, а також залежить від анатомії скелета різних пацієнтів, тому для розрахунку обираємо діапазон діаметра головки від 8 до 14 мм. Результати розрахунків величини висоти підйому головки плеснової кістки залежно від її діаметра та кута клина, який видаляють наведені в табл. 3.

Графік, який наведено на рис. 14, дозволяє отримати наочне уявлення про величини корекції щодо підйому головки плеснової кістки залежно від її діаметра та кута клина, який видаляємо під час виконання клиноподібної остеотомії.

Під час моделювання виявили, що діапазон корекції висоти стояння опорної поверхні головки плеснової кістки за виконання дистальної клиноподібної остеотомії, визначається в межах від

0,6 до 2,9 мм. Перевагою цієї методики можна вважати незалежність величини корекції від наявності чи відсутності зменшення повздожнього склепіння стопи (повздожньої плоскостопості). Тобто наявність або відсутність плоскостопості не впливає на величину корекції. Але такий вид остеотомії не дозволяє скоригувати довжину плеснових кісток одну відносно іншої. Тому нами було змодельовано поєднання клиноподібної дистальної остеотомії з елементами остеотомії за Weil.

На рис. 15 наведена розрахункова схема дистальної клиноподібної остеотомії плеснової кістки в комбінації з лінійним зсувом у проксимальному напрямку.

Саме цей варіант виконання хірургічного втручання є послідовним виконанням клиноподібної



Рис. 15. Варіант виконання дистальної клиноподібної остеотомії плеснової кістки в комбінації з лінійним зсувом дистального фрагмента в проксимальному напрямку

дистальної остеотомії з видаленням остеотомованого клина плеснової кістки на кут видаленого клина та наступним її лінійним зміщенням у проксимальному напрямку.

Ураховуючи отримані під час біомеханічного моделювання дані, для полегшення вибору варіанта коригувальної остеотомії плеснової кістки з метою усунення клінічної картини метатарзалгії, було запропоновано алгоритм, який наведено на рис. 16.

На практиці алгоритм працює наступним чином:

- виконується рентгенографія стопи;
- здійснюється рентгенометрія кута встановлення осі плеснової кістки до площини опори та діаметр її головки;
- у разі величини кута осі плеснової кістки до площини опори  $\geq 20^\circ$  — виконуємо Weil остеотомію;
- за величини кута становлення плеснової кістки до площини опори  $< 20^\circ$  — беремо до уваги діаметр голівки плеснової кістки;
- якщо діаметр голівки більше 10 мм — виконуємо клиноподібну остеотомію (величину клина обираємо за допомогою табл. 2);
- діаметр голівки менше або дорівнює 10 мм застосовуємо Helal остеотомію (кут остеотомії обираємо по табл. 1).

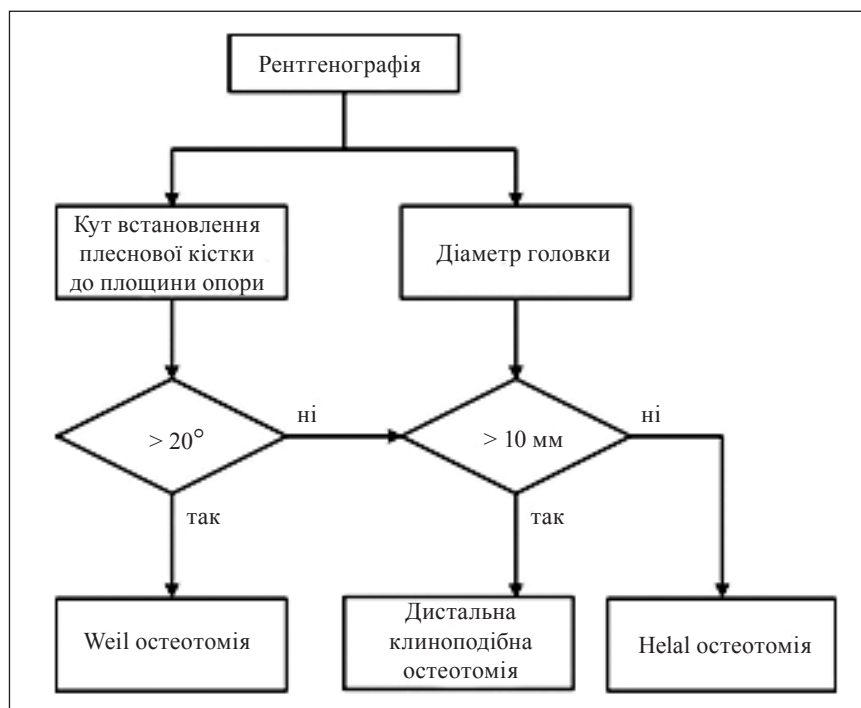


Рис. 16. Алгоритм вибору варіанту коригуючої остеотомії плеснової кістки

## Висновки

Weil остеотомія має найнижчі коригувальні можливості підйому головки плеснової кістки під час стояння і ходьби за кута між віссю плеснової кістки та площиною опори менш 20°, але дуже проста для виконання, тому її використання доцільно для усунення метатарзалгії за умов відсутності зменшення повздожнього склепіння стопи.

Клиноподібна дистальна остеотомія також проста під час виконання, має діапазон корекції підйому головки плеснової кістки до 3 мм, але він залежить від її діаметра, тому її використання доречно для лікування метатарзалгії за величини діаметра головки не менш ніж 10 мм.

Helal остеотомія забезпечує найширший діапазон підйому головки плеснової кістки за умов її розміру до 10 мм, який не залежить від наявності будь-якого ступеня плоскостопості, але має деякі технічні обмеження під час фіксації кісткових фрагментів плеснової кістки.

**Конфлікт інтересів.** Автори декларують відсутність конфлікту інтересів.

## Список літератури

1. Besse, J.-L. (2017). Metatarsalgia. *Orthopaedics & Traumatology: Surgery & Research*, 103, S29–S39. <https://doi.org/10.1016/j.otsr.2016.06.020>
2. Nguyen, U.-S. D. T., Hillstrom, H. J., Li, W., Dufour, A. B., Kiel, D. P., Procter-Gray, E., Gagnon, M. M., & Hannan, M. T. (2010). Factors associated with hallux valgus in a population-based study of older women and men: the MOBILIZE Boston Study. *Osteoarthritis Cartilage*, 18 (1), 41–46. <https://doi.org/10.1016/j.joca.2009.07.008>
3. Regnaud, B. (1986). *The Foot*. Springer Berlin Heidelberg. <https://doi.org/10.1007/978-3-642-61605-1>
4. Vincent, J. (1994). *Hallux valgus and forefoot surgery*. New York: Churchill Livingstone.
5. Lelievre, J. (1981). *Pathologie du pied* (4 th ed.). Paris: Masson.
6. Maestro, M., Besse, J.-L., Ragusa, M., & Berthonnaud, E. (2003). Forefoot morphotype study and planning method for forefoot osteotomy. *Foot and Ankle Clinics*, 8 (4), 695–710. [https://doi.org/10.1016/s1083-7515\(03\)00148-7](https://doi.org/10.1016/s1083-7515(03)00148-7)
7. Prozorovskiy, D., & Buznytskiy, R. (2021). Helal and Weil osteotomy in the treatment of metatarsalgia in the conditions of the transverse deformity forefoot. *ORTHOPAEDICS TRAUMATOLOGY and PROSTHETICS*, (4), 58–63. <https://doi.org/10.15674/0030-59872020458-63>
8. Besse, J. L. (2017). Metatarsalgia. *Orthopaedics & Traumatology: Surgery & Research*, 103 (1), S29–S39. <https://doi.org/10.1016/j.otsr.2016.06.020>
9. Leemisje, T., Deleu, P.A., Devos Bevernage, B., & et al. (2014). Weil osteotomy 0.25 years AFCP Monograph. Specialty Days. SOFCOT, Montpellier: Sauramps Medical.
10. Khurana, A., Kadamabande, S., James, S., Tanaka, H., & Hariharan, K. (2011). Weil osteotomy: Assessment of medium term results and predictive factors in recurrent metatarsalgia. *Foot and Ankle Surgery*, 17 (3), 150–157. <https://doi.org/10.1016/j.fas.2010.04.003>
11. Helal, B. (1975). Metatarsal osteotomy for metatarsalgia. *The Journal of Bone and Joint Surgery. British volume*, 57-B (2), 187–192. <https://doi.org/10.1302/0301-620x.57b2.187>
12. Trnka, H.-J., Kabon, B., Zettl, R., Kaider, A., Salzer, M., & Ritschl, P. (1996). Helal metatarsal osteotomy for the treatment of metatarsalgia: a critical analysis of results. *Orthopedics*, 19 (5), 457–461. <https://doi.org/10.3928/0147-7447-19960501-17>
13. Muller, T., Dereymaeker, G., Victor, J. & et al. (1994). Long-term functional results after the Helal osteotomy. *Foot Diseases*, 1, 69–77.

Стаття надійшла до редакції 07.08.2023

## BIOMECHANICAL SUBSTANTIATION OF THE ALGORITHM FOR CHOOSING THE OPTION OF DISTAL CORRECTIVE OSTEOTOMY OF THE II–IV METATARSAL BONES IN THE TREATMENT OF METATARSALGIA

D. V. Prozorovskiy, M. Yu. Karpinsky, O. D. Karpinska

Sytenko Institute of Spine and Joint Pathology National Academy of Medical Sciences of Ukraine, Kharkiv

✉ Dmytro Prozorovskiy, MD, PhD in Traumatology and Orthopaedics: prozorovskiy1973@gmail.com

✉ Mykhailo Karpinsky: korab.karpinsky9@gmail.com

✉ Olena Karpinska: helen.karpinska@gmail.com