

ХАРКІВСЬКИЙ НАУКОВО-ДОСЛІДНИЙ ІНСТИТУТ ОРТОПЕДІЇ
ТА ТРАВМАТОЛОГІЇ ІМ. ПРОФ. М.І. СИТЕНКА

Мутасем Мухамед Амін Махмуд Самані

УДК 616.718.5-001.58-085

**ФУНКЦІОНАЛЬНЕ ЛІКУВАННЯ НЕЗРОСЛИХ
ПЕРЕЛОМІВ ВЕЛИКОГОМІЛКОВОЇ КІСТКИ
(КЛІНІКО-ЕКСПЕРИМЕНТАЛЬНЕ ДОСЛІДЖЕННЯ)**

14.01.21 — травматологія та ортопедія

АВТОРЕФЕРАТ

дисертації на здобуття наукового
ступеня кандидата медичних наук

Харків - 1998

Дисертацією є рукопис

Робота виконана у Харківському науково-дослідному інституті ортопедії та травматології ім. проф. М.І. Ситенка, МОЗ України

Науковий керівник: доктор медичних наук, доцент
ПОПСУЙШАПКА Олексій Корнілієвич,
Харківський інститут удосконалення лікарів,
професор кафедри травматології та ортопедії

Офіційні опоненти: доктор медичних наук,
АНКІН Лев Миколайович,
Київська міська лікарня швидкої медичної
допомоги, клініка травматології, директор

доктор медичних наук, професор
БОНДАРЕНКО Микола Степанович
Харківський інститут удосконалення лікарів,
професор кафедри травматології та ортопедії

Провідна установа — Український науково-дослідний інститут травматології та ортопедії **МОЗ** України, м. Київ

Захист дисертації відбудеться “__” _____ 1998 р. об 11.30 годині на засіданні спеціалізованої вченої ради Д64.607.01 при Харківському науково-дослідному інституті ортопедії та травматології ім. проф. М.І.Ситенка (310024, М.Харків, вул. Пушкінська, 80).

З дисертацією можна ознайомитись у бібліотеці ХНДІОТ ім. проф. М.І.Ситенка (310024, м. Харків, вул. Пушкінська, 80).

Автореферат розісланий 2 вересня 1998 р.

Вчений секретар
спеціалізованої вченої ради,
доктор медичних наук

В.О.Радченко

ЗАГАЛЬНА ХАРАКТЕРИСТИКА РОБОТИ

Актуальність теми. Переломи гомілки належать до ушкоджень, що найчастіше зустрічаються. За нашими даними вони складають 20-25 % від загального числа хворих стаціонару. Основним ускладненням, що виникає у процесі лікування пошкоджень даної локалізації, є незростання великогомілкової кістки, яке гальмує відновлення працездатності протягом місяців, іноді років. За даними Новаченко Н.П. та Ельяшберг Ф.Е. (1960), частота незрощення сягає 2-16 %; Шумилкиной Е.И. (1978), Гриб В.О. (1982) – 23-58%.

Лікування незрощень великогомілкової кістки пов'язане з необхідністю оперативного втручання. Найбільш давнім видом лікування названої патології є різні способи кісткової аутопластики (Judet I., Judet R., 1950;

Плотников П.А., 1967; Закс Х.О., 1968; Кульчихин А.П., 1979; Рыбачук О.И., Жила Ю.С., Катокин К.И., 1983). За механізмом дії ці способи розраховані на загальнобіологічну стимуляцію процесу регенерації у зоні незрощення. Як відомо, оперативне втручання є досить травматичним та ще й передбачає довготривалий період післяопераційної іммобілізації кінцівок з виключенням їх опорної та рухової функції.

У теперішній час найпоширеним методом лікування незрощення великогомілкової кістки є компресійно-дистракційний остеосинтез (Илизаров Г.А., 1972; Каплунов А.Г, 1972; Калнберз К.В., 1978; Дубов Ю.К., 1980; Шестаков В.А., 1981). Найчастіше при цьому використовують апарат Ілізарова, а сам ефект зрощення відламків здійснюється за рахунок стиснення або розтягнення тканин, що знаходяться між відламками. Доведено, що механічний вплив у вигляді розтягнення чи стиснення фіброзної тканини у зоні незрощення стимулює утворення кістки (Илизаров Г.А., 1984). Застосування даної методики передбачає необхідність довготривалої фіксації гомілки апаратом. Дуже часто (до 44 %) процес лікування ускладнюється запаленням тканин у місцях виходу спиць (Аймахунов Ж.Ж., 1990; Голубев Г.Ш., Веселов И.Я., Кривець Д.В., Селютин В.В., 1995).

Дослідження останнього десятиріччя, які були проведені у Харківському інституті ортопедії та травматології ім. проф. М.І. Ситенка, дозволили виявити раніше невідомі закономірності впливу навантаження та рухомості відламків на характер регенерації при діафізарному переломі (Попсуйшапка О.К., 1991, 1992). В результаті встановлено, що раннє навантаження за умов пружно-стійкої фіксації відламків забезпечує формування періостальної мозолі із значним запасом міцності та призводить до загоєння перелому в оптимальні строки. Однак це стосується перш за все свіжих переломів, коли процес регенерації розвивається на фоні гострої стресової реакції організму. При переломах, що не зростаються, коли після травми минуло 3-4 та більш місяців, ситуація змінюється і,

як показує наш досвід, функціональне навантаження кінцівки може неоднозначно впливати на стан регенерації у зоні перелому. Ось чому ми вважали за необхідне продовжити дослідження впливу функціональних навантажень на процес загоєння при несвіжих, незрощених переломах гомілки.

Зв'язок дисертаційної роботи з науковими програмами, планами, темами. Дисертація є частиною науково-дослідної роботи Харківського науково-дослідного інституту ортопедії та травматології ім. проф. М.І. Ситенка (держ. реєстрація за № 01.96И00753).

Мета роботи і задачі дослідження.

Обґрунтувати та розробити методику функціонального лікування незрощених переломів великогомілкової кістки.

Для досягнення поставленої мети передбачається розв'язати такі задачі:

1. Провести факторний аналіз випадків утворення незрощення великогомілкової кістки за даними літератури і матеріалами інституту.
2. Вивчити за допомогою біомеханічної моделі характер переміщення відламків великогомілкової кістки у процесі вісьового навантаження гомілки (за умов цілої малогомілкової кістки).
3. Вивчити клініко-рентгенологічні прояви незрощення відламків великогомілкової кістки та встановити роль функціонального навантаження на хід регенерації при зрощенні малогомілкової кістки та резекції її невеликої ділянки.
4. Визначити показання до виконання резекції ділянки малогомілкової кістки, особливості техніки операції, фіксації відламків та режиму навантаження пошкодженої кінцівки.
5. Вивчити й оцінити результати функціонального лікування незрощених переломів великогомілкової кістки.

Наукова новизна одержаних результатів.

1. Установлена важлива особливість незрощених переломів у вигляді утворення діастазу між відламками великогомілкової кістки, що зберігається завдяки зрослій малогомілковій кістці.
2. Вперше установлений характер переміщень відламків великогомілкової кістки та присутність атипових поперечних навантажень, які діють на регенерат при незрошеному переломі в момент опори на кінцівку. Вперше доказано, що дія указаних поперечних навантажень при ходьбі приводить до формування патологічного регенерату, який має зону фіброзно-хрящової тканини з поперечним розташуванням колагену. Усунення цих патологічних навантажень шляхом резекції невеликої ділянки малогомілкової кістки приводить до трансформації патологічної зони в кісткову тканину.

3. Апробована у клінічній практиці методика функціонального лікування незрощення великогомілкової кістки, що передбачає резекцію ділянки малогомілкової кістки та використання як основного стимулюючого фактора природного функціонального навантаження кінцівки в гіпсовій пов'язці або ортезі.

Практична значимість одержаних результатів.

Встановлені показання до функціонального лікування незрощень великогомілкової кістки, розроблена його методика, яка на відміну від відомих, менш травматична, легше сприймається хворими, значно вигідніша економічно. Її можна успішно впроваджувати приблизно у 50-60 % хворих, у яких раніше використовували позаосередковий остеосинтез апаратом Ілізарова або кістково-пластичні операції.

Результати, які отримані протягом даного дисертаційного дослідження, реалізовані та використовуються в практиці, при проведенні науково-дослідних робіт в Харківському НДІ ортопедії та травматології ім. проф. М.І. Ситенка, а також викладаються лікарям-курсантам кафедри травматології та ортопедії Харківського інституту удосконалення лікарів. Запропонована методика лікування впроваджена в МСЧ № 4 та МСЧ № 8 м. Харкова.

Апробація результатів дисертації.

Матеріали дисертаційної роботи доповідалися на засіданнях Харківського відділення Всеукраїнського товариства ортопедів-травматологів (19.97), VI Всеросійському з'їзді ортопедів-травматологів (Нижній Новгород, 1997), Республіканської науково-практичної конференції травматологів-ортопедів, присвяченої пам'яті проф. О.І. Блискунова (Ялта, 1997).

Особистий внесок здобувача.

Автор самостійно здійснив аналіз клінічного матеріалу, провів оперативне лікування 38 хворих. Вія приймав безпосередню участь у виконанні експериментальних досліджень на біомеханічній моделі гомілки. Ідея проведення експерименту також належить автору.

Публікації.

Основні положення роботи знайшли відображення у журналах “Ортопедия, травматология и протезирование”, 1998, №№ 1 і 2; “Вестник проблем биологии и медицины”, Полтава-Харьков, 1998, № 3; “Медицина и...”, 1997, № 1.

Обсяг і структура дисертації.

Дисертація складається із вступу, б розділів, заключення, висновків, списку використаної літератури та додатку. Вона містить 115 сторінок машинописного тексту, 29 малюнків, 8 таблиць, одну схему. Список включає 109 джерела, у т.ч. 41 іноземними мовами.

ЗМІСТ РОБОТИ

Методи дослідження та характеристика клінічного матеріалу.

Наше дослідження будується на клініко-рентгенологічному вивченні 73 хворих з незрошченими переломами великогомілкової кістки, а також на аналізі результатів їх функціонального лікування.

В процесі вивчення виникнення даного ускладнення ми звертали увагу на механізм травми, величину первинного зміщення відламків, спосіб їх фіксації та режим функціонального навантаження на етапах попереднього лікування. На час обстеження хворих, що звернулись до нас в стані незрошення відламків, оцінювали характер їх рухомості відламків (величину, орієнтацію у просторі). До того ж нами були виконані такі спеціальні дослідження:

- рентгенометрія величини кісткового дефекту між відламками великогомілкової кістки та висоти періостального регенерату;
- біомеханічне вивчення “поведінки” відламків великогомілкової кістки на препараті гомілки з моделюванням даного патологічного стану об’єкту;
- графоаналітичне дослідження силового навантаження у зоні незрошення великогомілкової кістки;
- морфологічне дослідження тканин у зоні незрошення великогомілкової кістки;
- рентгенометрія положення гомілкових кісток у зоні гомілковоступневого суглобу до і після резекції ділянки малогомілкової кістки.

За термінами, що минули після травми, хворі розподілилися таким чином: 4-6 міс. – 25 пацієнтів; 7-9 міс. – 28; 10-12 міс. – 12; більше року – 8. За механізмом травми: удар автомобіля – 34; удар всередині автомобіля при аварії – 14; падіння з висоти — 12; падіння на гомілку важкого предмету – 8; падіння “на рівному місці” – 5.

За величиною первинного зміщення відламків травмовані розподілилися таким чином:

- зміщення відламків на повний поперечний розмір кістки, яка поєднувалася з зміщенням по довжині — 53 (73 %);
- зміщення відламків на ширину, яка не перевищувала 2/3 поперечника кістки – 16 (22 %);
- зміщення відламків на ширину, яка не перевищувала 1/3 поперечника кістки – 4 (5 %).

У 31 випадку переломи були відкритими, у 42 – закритими. Таким чином, ми бачимо, що група хворих, яка розглянута нами, мала складні переломи. Вони характеризувалися поширеними руйнуваннями м’яких тканин у зоні перелому.

При первинному звертанні хворих нами були використані такі способи фіксації відламків: апарат Ілізарова — 19 (26 %), стержневий апарат конструкції

СКІД — 8 (8,2 %), циркулярна гіпсова пов'язка від пальців стопи до верхньої третини стегна — 19 (26 %), скелетне витягнення з подальшою фіксацією циркулярною гіпсовою пов'язкою — 15 (20 %), накістковий остеосинтез пластиною — 2 (2,7 %), фіксація функціональною гіпсовою пов'язкою — 2 (2,7 %), фіксація зовнішнім апаратом для функціонального остеосинтезу (Попсуйшапка О.К., 1990) — 2 (2,7 %). У переважній більшості хворих (70) протягом перших двох-трьох місяців лікування функціональне навантаження пошкодженої кінцівки не використовувалось. Лише удвох пацієнтів в процесі фіксації функціональною гіпсовою пов'язкою, та ще в одного — при застосуванні стрижневого апарата здійснювалась рання опорна функція пошкодженої кінцівки.

Отже, найчастіше ми впроваджували позаосередкове фіксацію різними зовнішніми апаратами — 29 (39,7 %) або традиційні способи фіксації: гіпсову пов'язку і скелетне витягнення — 36 (49,3 %). Як видно з наведеного матеріалу, накістковий і внутрішньокістковий остеосинтез при таких ушкодженнях використовувався нами значно рідше — 8 (11 %).

За рівнем незрощення великогомілкової кістки розподілялись так: верхня третина — 3, середня третина — 43, межа середньої та нижньої третини — 22, нижня третина — 5.


Одну групу складали хворі (23), які при звертанні до нас не використовували для опори пошкоджену кінцівку, або використовували її частково. Крім самого факту незрощення великогомілкової кістки, вони мали симптоми пов'язані з нерухомістю кінцівки: набряк стопи, гомілки, обмеження функції гомілковоступневого суглобу. Другу групу хворих (50) складали ті, що вже почали використовувати хвору ногу для опори. Функціональне навантаження призводило до появи нових клінічних симптомів. Так у 23 пацієнтів відмічали деформацію пошкодженого сегменту. Найчастіше мала місце варусна деформація (18), рідше антекурвація (3) та вальгус (2). Величина деформація була у межах від 6 до 24°.

Непружний тип деформування великогомілкової кістки ми спостерігали у 28 (38,3 %) хворих. Деформація в сагітальній площині у них реєструвалась при утримуванні пацієнтом гомілки в горизонтальному положенні. При цьому її амплітуда в сагітальній площині була невеликою — у межах 2-5°. Пружний тип деформування великогомілкової кістки відмічений у 45 (61,7 %) хворих. У них під час руху чи опори на гомілку візуально деформація не виявлялась, її визначали тільки за допомогою мануального дослідження кістки “на злом” в сагітальній площині, а амплітуда кутової деформації становила не більше 2-3°.

У ході рентгенологічного дослідження було встановлено, що у більшості хворих (54) зона незрощення мала поперечне розташування або наближалась до нього, у решти (19) — вона була косою. Однак у пацієнтів, що мали косу площину перелому за рахунок суперпозиції відламків, ширину діастазу рентгенологічно диференціювати було неможливо.


Розподіл хворих за середньою величиною діастазу представлено на графіку (мал. 1). Детальний аналіз даного показника виявив, що ця величина більш характеризує дефіцит кісткової тканини, але не якість контакту відламків. Так у частини хворих (22), не зважаючи на наявність дефіциту кістки по лінії незрощення, зберігся на деяких ділянках контакт відламків.

Проте можна стверджувати, якщо відстань між відламками на цих ділянках була менш 1 мм. У 27 пацієнтів ми відмітили дійсний діастаз між відламками на всьому протязі лінії перелому.



Мал. 1 — Розподіл хворих (49) за середньою величиною діастазу.

Майже в усіх хворих ми відмічали наявність періостального регенерату. Розподіл хворих за її величиною представлено на діаграмі (мал. 2).



Мал. 2 – Розподіл хворих (49) за середньою висотою періостальної мозолі.

Встановлена пряма залежність величини періостальної мозолі від ступеня функціональної активності ушкоджень кінцівки, строків, що минули після травми, типу рухомості відламків. Чим більше пацієнт використовував для опори пошкоджену кінцівку, тим ригіднішою була кутова рухомість, і тим більшою за розміром мала місце періостальна мозоля. Максимальну ширину періостальний регенерат мав поблизу лінії перелому, однак в усіх випадках він переривався над лінією перелому та його кінці набували заокруглену форму.

Таким чином, вивчення клінічного матеріалу дозволило зробити висновки, що:

- основним патогенетичне значущим фактором в утворенні незрощення є обширність ушкодження м'якої тканини в зоні перелому;
- незрощення однаково виникала як після фіксації зовнішніми апаратами, так і при використанні гіпсової пов'язки та скелетного витягування;
- у всіх хворих, що ми спостерігали, з часом виникав крайовий некроз відламків великогомілкової кістки, причому у 55 % він супроводжувався утворенням невеликого діастазу між ними;
- у всіх хворих відмічено утворення періостальної мозолі, яка переривалася на рівні діастазу;
- у 31,3 % хворих спостерігалась типова деформація, з вершиною, яка була направлена ззовні-наперед.

Дослідження переміщення відламків великогомілкової кістки на біомеханічній моделі гомілки у процесі навантаження.

Для біомеханічного вивчення “поведінки” відламків великогомілкової кістки в умовах її ізольованого незрощення були виконані спеціальні біомеханічні дослідження на препаратах гомілки, а також проведені графоаналітичні дослідження діючих при цьому силових навантажень. Дослідження були проведені в лабораторії біомеханіки Харківського НДІ ортопедії та травматології ім. проф. М.І. Ситенка на спеціальному стенді (а.с. № 1219069), який пристосований для навантаження нижньої кінцівки.

Для дослідження були використані 4 анатомічних препарати гомілки зі стопою. На цих препаратах моделювали стан, наблизений до того, який існує при незрощеному переломі великогомілкової кістки. В середній третині великогомілкової кістки проводили її подвійне перетинання, створюючи діастаз шириною 5 мм. Малоомілкова кістка залишалась неушкодженою. Препарат фіксували за стопу на стенді, а до міжвиросткового підвищення великогомілкової кістки фіксували коромисло пристрою, який відтворював вісьове навантаження. Встановлений на стенді препарат мав можливість нахилитися уперед і назад у межах рухливості гомілковоступневого суглобу. Навантаження прикладалися вертикально, спупінчасто, з інтервалом навантаження 10 кгс. Реєстрували переміщення проксимального і дистального відламків великогомілкової кістки в сагітальній та фронтальній площинах за допомогою встановленої схеми (у міліметровому діапазоні).

Навантаження і реєстрацію переміщень препарату відтворювали в таких п'яти ситуаціях:

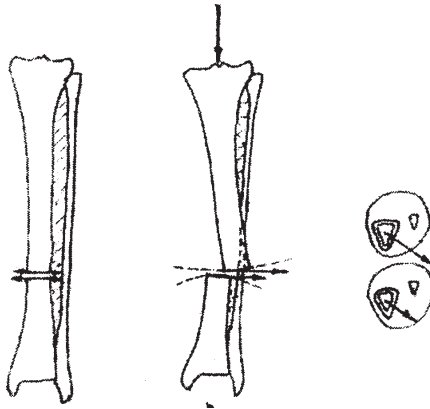
1. Інтактний препарат, обидві кістки неушкоджені.
2. Діастаз 5 мм на рівні середньої третини великогомілкової кістки, малоомілкова кістка неушкоджена, гомілка в вертикальному положенні.

3,4. Діастаз 5 мм на рівні середньої третини великогомілкової кістки, малоомілкова кістка неушкоджена, у гомілковоступневому суглобі відповідно розгинання — 100° , згинання — 80° .

5. Діастаз 5 мм на рівні середньої третини, гомілка у вертикальному положенні, остеотомія малоомілкової кістки в середній третині

На підставі отриманих лінійних величин визначали значення векторів переміщення кожного з відламків в сагітальній та фронтальній площинах, а також кути відхилення кожного з відламків.

При навантаженні препарату з моделюванням ізольованого незрощення великогомілкової кістки з наявністю діастазу міжвідламками та неушкодженою малоомілковою кісткою (ситуації 2, 3, 4) виявлені їх однотипні переміщення (мал. 3). Обидва відламки переміщувались під кутом, утворюючи деформацію з вершиною, спрямованою іззовні-наперед. Причому, у більшій мірі переміщався проксимальний відламок, у меншій – дистальний. Так, у середньому дистальний відламок відхилявся на 7° , а проксимальний – на 15° (показники одержані при навантаженні 50 кгс). При цьому переміщення відламків по довжині протягом усього циклу навантаження відбувались в незначних межах, і навіть при максимальному навантаженні (80 кгс) вони не входили до контакту. Такі переміщення відламків великогомілкової кістки ми пояснюємо їх анатомічними взаємовідносинами з непошкодженою малоомілковою кісткою включаючи особливості верхнього та нижнього малоомілкових з'єднань, та механічні властивості міжкісткової мембрани. За рахунок того, що сприймаюча вісьове навантаження малоомілкова кістка зміщена назовні від біомеханічної вісі сег-



Мал. 3 — Схема, що ілюструє характер переміщення відламків великогомілкової кістки на біомеханічній моделі гомілки в процесі вісьового навантаження (за умов цілої малоомілкової кістки)

менту, відламки великогомілкової кістки здійснюють кутові переміщення. Причому через те, що верхнє міжгомількове з'єднання є більш рухливим, ніж нижнє, проксимальний відламок й переміщується в більшій мірі, ніж дистальний. Нерівнозначні за величиною виникаючи кутові переміщення відламків, призводять до того, що у місці дефекту їх кінці здійснюють поперечні переміщення відносно один одного. В цілому переміщення відламків здійснюється в незначних межах, оскільки вони фіксовані міжкістковою мембраною та цілою мало-гомільковою кісткою. Щодо ситуації 5, коли перетинали малогомількову кістку, діастаз ліквідувався й “поведінка” відламків у процесі навантаження була непередбачена.

Таким чином, поставлений експеримент дозволив виявити напрямки і величини переміщень, що виникають між відламками великогомілкової кістки, які відображають принципний характер силових навантажень, що діють в зоні незрощення при названій патологічній ситуації. Дана біомеханічна закономірність “поведінки” відламків співпадає з результатами клінічних спостережень. Як ми вже відмічали раніше, у випадках утворення деформації сегменту в 91 % вона мала саме такий типовий характер, тобто вершина її була спрямована іззовні-наперед. Однак у клінічній практиці не можна виявити переміщення відламків по ширині одного відносно другого, оскільки вони з'єднані фіброзним регенератом. Тому як таких переміщень по ширині одного відламка відносно другого у хворих ми не бачимо, але при цьому існують сили, що діють на міжвідламкову тканину у поперечному напрямку.

Методика функціонального лікування хворих з незрощенням великогомілкової кістки.

Клінічна частина дослідження побудована на досвіді лікування 73 хворих віком від 16 до 66 років. За тактичними підходами лікування хворі розподілились таким чином. Для 45 пацієнтів на початку роботи було застосоване функціональне навантаження кінцівок в гіпсовій пов'язці, що запропонував Попсуйшапка О.К. (1985). У 18 з них така тактика лікування призвела до зрощення відламків, у решти 27 хворих після 2-3 місяців ходіння у гіпсовій пов'язці зрощення не наступило, у зв'язку з чим лікування було доповнене резекцією невеликої ділянки малогомількової кістки. Ще у 28 пацієнтів показання до функціонального лікування, з резекцією ділянки малогомількової кістки були поставлені після первинного огляду.

Фіксацію функціональною гіпсовою пов'язкою або ортезом з полівіка ми використовували при локалізації незрощення на рівні середньої та нижньої третини великогомілкової кістки за методикою, описаною Попсуйшапкою О.К. (1987,1991). Хворому дозволяли навантажувати кінцівку через добу після на-

кладання пов'язки. Як правило, призначали ходьбу в пов'язці з повною опорою на кінцівку. Хворі, які раніше не спирались на ушкоджену кінцівку, повного навантаження досягали поступово, протягом 1-2 тижня, користуючись спочатку милицями, а потім паличкою. Процес лікування вважався нормальним, якщо пацієнт міг ходити в пов'язці, не відчуваючи при цьому болі.

Показанням для доповнення функціонального лікування резекцією ділянки малогомілкової кістки була відсутність позитивного ефекту від ходіння в пов'язці, наявність діастазу між відламками великогомілкової кістки або кутової деформації.

Операцію виконували під провідниковою анестезією або загальним наркозом. Пошарове розсікали тканини та піднадкістково виділяли ділянку малогомілкової кістки на рівні відповідно незрощенню великогомілкової кістки. Надалі після попереднього свердління малогомілкової кістки по рівням передбаченого розтину резецирували її ділянку висотою 1 — 1,5 см. Після цього усували кутову деформацію, якщо така існувала, та наклали функціональну гіпсову пов'язку в положенні корекції відламків. Функціональне навантаження поновлювали наступного дня, іноді без додаткових слідів опори.

Зовнішня фіксація функціональною пов'язкою чи ортезом була використана у 62 хворих. Однак у 11 пацієнтів, у яких незрошення локалізувалося у верхній чи нижній третині гомілки, а також при наявності ригідної деформації, ми застосували фіксацію відламків спице-стержневим апаратом. При цьому також здійснили резекцію ділянки малогомілкової кістки та призначили повне навантаження на кінцівку. Фіксацію відламків проводили в нейтральній позиції (без компресії або дистракції).

РЕЗУЛЬТАТИ ЛІКУВАННЯ

У 18 хворих, де було досягнуто зрощення великогомілкової кістки без резекції ділянки малогомілкової кістки ми відмічали, що у них рентгенологічно існував контакт між відламками на одному або декількох місцях. У решти пацієнтів, у яких функціональне лікування не призвело до зрощення, мав місце діастаз між відламками по лінії перелому.

Було типовим, що після виконання операції резекції хворі відчули покращання опороздібності гомілки та висловили цей стан словами: “Я відчув свою ногу, відчуваю опору”, зникла кульгавість і болі у місці незрощення. У ході рентгенологічного дослідження хворих на етапах лікування ми відмічали, що в міжвідламковій зоні вже через 1,5 — 2 місяці після операції з'явились острівки осифікації, клінічне до зазначеного терміну зникла кутова рухомість відламків. Необхідно підкреслити, що при рентгенометрії висоти періостального регенерату в динаміці у 46 хворих (63 %), які раніше ходили з опорою на пошкоджену

кінцівку, він значно не збільшився. Характерним було те, що періостальний регенерат набував більш чіткі контури, зникла рентгенологічно видима щільна, що розділяє його на дві половини. У решти 27 (37 %) пацієнтів ми виявили появу і збільшення періостального регенерату. Це було характерно для тих хворих, які раніше не використовували кінцівки для опорної функції і у яких зрощення відбулось без застосування резекції ділянки малогомількової кістки. Це свідчить про те, що при незрощеному переломі зрощення найчастіше відбувається через якісну перебудову вже існуючого регенерату, а також за рахунок тканин, що знаходяться безпосередньо в міжвідламковій зоні.

З 44 хворих, у яких була застосована резекція малогомількової кістки та фіксація функціональною гіпсовою пов'язкою (ортезом), зрощення було досягнуто в 39, що складає 88 %. Термін фіксації гіпсовою пов'язкою чи ортезом здійснювали протягом 2,5 — 6 місяців. Ці строки відповідали терміну лікування, оскільки пацієнти, маючи пов'язку, вели активне життя, займалися трудовою діяльністю. За часом фіксації з моменту виконання операції і резекції ділянки малогомількової кістки хворі розподілялись так: до 3-х місяців — у 5; до 4 місяців — у 12, до 5 місяців — у 17, до 6 місяців — у 5. Середні строки фіксації гомілки функціональною пов'язкою або ортезом склали $4,5 \pm 1,1$ місяців ($M \pm 5$).

Розглядаючи названу групу хворих, ми відмітили таку закономірність. Більш тривалі строки зрощення були у хворих, що мали косу лінію перелому, або коли резекція ділянки малогомількової кістки не співпадала з рівнем незрощення великогомілкової кістки (помилково зроблена вище чи нижче).

Таким чином, наведений досвід лікування незрощення великогомілкової кістки показав, що його загоєння може бути досягнуто шляхом усунення “шкідливого” впливу малогомількової кістки та включенням відламків великогомілкової кістки до повноцінного вісьового навантаження. При цьому в багатьох випадках фіксація може бути здійснена функціональною гіпсовою пов'язкою або ортезом. Той факт, що зрощення за допомогою використання наведеної методики досягло 88 % випадків, засвідчує про закономірність даного явища й підтверджує наше передбачення про визначний вплив фактору правильного навантаження сегменту на загоєння незрощення великогомілкової кістки.

У 5 хворих після резекції ділянки малогомількової кістки і навантаження кінцівок у пов'язці зрощення не відбулось. Причини цього явища: анкілоз в гомілковоступневому і підтаранному суглобах, що доводило до розгойдування зони несправжнього суглобу в процесі ходіння, складна конфігурація відламків на місці їх контакту, передчасне зрощення відламків малогомількової кістки з повторним розгойдуванням зони незрощення.

У 11 хворих, у яких резекція ділянки малогомількової кістки сполучалась з фіксацією позаосередковим апаратом, отримано зрощення відламків великогомілкової кістки в строки 3-5 місяців.

На момент видужання (через 4-6 місяців після операції) у місці резекції ділянки малогомілкової кістки визначений такий стан:

- заповнення дефекту кістковим регенератом з відновленням цілісності малогомілкової кістки у 18 хворих (40 %);
- зменшення дефекту до вузької смужки у 5 хворих (11 %);
- зменшення дефекту до 5-7 мм у 22 хворих (49 %).

Збереження невеликого дефекту малогомілкової кістки не супроводжувалось функціональним порушенням кінцівки.

Дослідження положення гомілкових кісток в ділянці гомілковоступневого суглоба було проведено у 15 хворих з локалізацією незрощення у нижній третині сегменту. Вимір щиколоткового кута в динаміці (до операції резекції та через 3-6 місяців, коли вже відбулось зрощення великогомілкової кістки) виявив, що у 12 пацієнтів він залишається постійним 13-16°, у решти (трьох) — він змінився як у бік збільшення, так і в бік зменшення на 2-4°. Ці коливання були обумовлені, вірогідніше за все, проєкційним викривленням, оскільки гомілковоступневий суглоб знаходився під косо спрямованими рентгенівськими променями. Проведені дослідження не виявили закономірно значущої дислокації в зоні міжгомілкового з'єднання. Це підтвердилось також тим, що на момент загоєння перелому хворі не висували будь-яких скарг, які б свідчили про порушення форми та функції гомілковоступневого суглобу.

В процесі морфологічного дослідження матеріалу, що був взятий у 3-х хворих із зони незрощення, ми підтвердили раніше встановлені закономірності (Стецула В.І., 1965; Воґт Н., 1971; Попсуйшапка О.К., 1991) того, що волокна сполукової тканини по боковій поверхні відламка розташовуються повздовж, але підійшовши до зони незрощення, змінюють свій напрямок й заглиблюються в міжвідламковий простір. Тобто сполукова тканина і волокнистий хрящ в міжвідламковій зоні при незрощенні мають поперечну орієнтацію колагену, що імовірно, обумовлено навантаженням, яке переважно діє у поперечному напрямку. Це можна пов'язати з результатами біомеханічних досліджень, які виявили присутність патологічних (атипових) навантажень на відламки великогомілкової кістки при наявності діастазу між ними. Усунення шкідливого впливу цілої малогомілкової кістки забезпечує можливість нормального навантаження великогомілкової кістки, що призводить до осифікації тканин, які знаходяться в міжвідламковій зоні.

ВИСНОВКИ

1. Найбільш вагомим фактором, що обумовлює незрощення великогомілкової кістки, є величина первинного зміщення відламків та обсяг руйнування м'яких тканин у зоні перелому. У 93 % хворих незрощення розвинулось після

перелому від дії значної сили, внаслідок якої відбулось зміщення відламків на повний поперечний розмір кістки.

Незрощення великогомілкової кістки приблизно з однаковою частотою відмічено при використанні позаосередкової фіксації відламків апаратом і при фіксації скелетним витягуванням та циркулярною гіпсовою пов'язкою.

2. Для переломів, що завершуються незрощенням великогомілкової кістки, характерне виникнення між відламками діастазу, який утворюється в результаті їх крайового асептичного некрозу й більш швидкого зрощення малогомілкової кістки.

3. При наявності діастазу між відламками великогомілкової кістки та зрослій малогомілкової кістці у момент навантаження на кінцівку у сегменті виникає патологічна біомеханічна ситуація, яка зв'язана із виникненням однотипного кутового переміщення кожного з відламків великогомілкової кістки з утворенням кутової деформації, з вершиною, повернутої іззовні-наперед. Більшому переміщенню підлягає проксимальний відламок і меншому — дистальний. При цьому в місці перелому відсутня вісьова передача зусиль з одного відламку на другий, і на кожній з них діє сила в поперечному напрямку, яка перешкоджує загоєнню. Дія цих сил приводить до утворення в міжвідламковій зоні патологічного регенерату з поперечним розташуванням колагену.

4. Наведена патологічна біомеханічна ситуація може бути ліквідована шляхом резекції невеликої (10-15 мм) ділянки малогомілкової кістки на рівні незрощення великогомілкової кістки. При функціональному навантаженні, що здійснюється у сполученні із зовнішньою фіксацією відламків гіпсовою пов'язкою, ортезом або апаратом, одержано їх зрощення у 93 % випадках в строки $4,5 \pm 1,1$ (M \pm s) місяця.

5. Показаннями до доповнення функціонального лікування резекцією ділянки малогомілкової кістки є наявність між відламками великогомілкової кістки діастазу або утворення кутової деформації. В сумнівних випадках, коли діастаз чітко не можна диференціювати, доцільно показання до резекції ділянки малогомілкової кістки становити після пробного функціонального навантаження протягом 1,5 місяців. Запропонована методика лікування, що забезпечує можливість вісьового упору на протязі ході навантаження, показана при незрощеннях з поперечною площиною перелому (або при наявності поперечної ділянки в цій площині).

Зовнішня фіксація у вигляді функціональної гіпсової пов'язки або ортезу з полівіка може бути використана у процесі локалізації незрощення в межах середньої третини гомілки, коли дистальний фрагмент за довжиною є не менш 7-8 см. При локалізації незрощення у верхній третині або в надкісточковій ділянці, доцільно виконувати фіксацію спице-стержневим апаратом.

6. Застосування запропонованої методики функціонального лікування відрізняється від раніше відомих малотравматичністю та легко переноситься хворими. У 27 % пацієнтів післяопераційний дефект ділянки малогомілкової кістки заповнювався регенератом, у решти він зменшився, однак його існування не викликало порушень функції гомілки і гомілковоступневого суглобу.

СПИСОК ПРАЦЬ ОПУБЛІКОВАНИХ ЗА ТЕМОЮ ДИСЕРТАЦІЇ

1. Мутасем Самани. Поведение отломков большеберцовой кости при ее изолированном несращении и его роль в формировании ложного сустава // Ортопедия, травматология и протезирование – 1998. – №1. – С.44-47.

2. Попсуйшапка А.К., Мутасем Самани. Лечение несращений большеберцовой кости // Ортопедия, травматология и протезирование. – 1998. – №2. – С.65-68.

3. Попсуйшапка А.К., Мутасем Самани. К вопросу о патогенезе несращения отломков большеберцовой кости при переломе голени // Вестник проблем биологии и медицины. – 1998. – №3. – С.91-99.

4. Попсуйшапка А.К., Мутасем Самани. Функциональное лечение несращения большеберцовой кости, сочетающееся с резекцией участка малоберцовой кости // Материалы Республиканской научно-практической конф. травматологов-ортопедов Крыма, посв. памяти проф. А.И.Блискунова “Новое в ортопедии, травматологии и комбустиологии”. – Ялта. -1997. – С.125-126.

5. Попсуйшапка А.К., Мутасем Самани. Биомеханические нарушения при несросшемся переломе большеберцовой кости и их роль в формировании ложного сустава // VI съезд травматологов и ортопедов России. Тезисы докладов. – Н. Новгород. -1997. – С.140.

6. Мутасем Самани. О патогенезе несращения отломков большеберцовой кости // Медицина и ... – 1997. – №1. – С. 18-20.

АНОТАЦІЯ

Мутасем Мухамед Амін Махмуд Самані. Функціональне лікування незрослих переломів великогомілкової кістки (клініко-експериментальне дослідження). — Рукопис. Дисертація на здобуття наукового ступеня кандидата медичних наук за спеціальністю 14.01.21 — травматологія та ортопедія — Харківський науково-дослідний інститут ортопедії та травматології ім. проф. М.І. Ситенка.

Дисертація присвячена вивченню закономірностей загоєння незрослих переломів великогомілкової кістки за допомогою використання функціональних навантажень на пошкоджену кінцівку.

На підставі клініко-рентгенологічних досліджень 73 хворих з незрослими переломами великогомілкової кістки встановлено, що хід регенерації в умовах функціонального навантаження в пов'язці залежить від характеру контакту відламків. У випадках, коли між відламками утворюється діастаз, функціональне лікування в пов'язці надає позитивного ефекту.

Проведені дослідження “поведінки” відламків великогомілкової кістки у процесі вісьового навантаження на 4-х анатомічних препаратах. Встановлено, що за наявності невеликого діастазу між відламками великогомілкової кістки і неушкодженій малогомілковій на рівні незрощення виникають при опорі поперечні навантаження, які й обумовлюють патологічну регенерацію. Щоб позбавитися виникнення патологічних (поперечних) сил, функціональне лікування необхідно доповнювати операцією резекції невеликої ділянки малогомілкової кістки. Запропонована нова методика функціонального лікування призводить до зрощення у 91 % випадків.

Ключові слова: незрослі переломи великогомілкової кістки, функціональне лікування, біомеханічна модель, резекція ділянки малогомілкової кістки.

АННОТАЦИЯ

Мутасем Мухамед Амин Махмуд Самани. Функциональное лечение несрастающихся переломов большеберцовой кости (клинико-экспериментальное исследование). – Рукопись.

Диссертация на соискание ученой степени кандидата медицинских наук по специальности 14.01.21. – травматология и ортопедия. – Харьковский научно-исследовательский институт ортопедии и травматологии им. проф. М.И.Ситенко, Харьков, 1998.

Диссертация посвящена изучению закономерностей заживления несрастающихся переломов большеберцовой кости при использовании функциональных нагрузок на поврежденную конечность.

На основании клинико-рентгенологических исследований 73 больных с несросшимися переломами большеберцовой кости установлено, что течение регенерации, при функциональной нагрузке в повязке, зависит от характера контакта отломков. В случаях когда между отломками имеется диастаз, функциональное лечение в повязке не приводит к положительному эффекту.

Проведены исследования поведения отломков большеберцовой кости при осевой нагрузке на анатомических препаратах голени. Установлено, что при наличии небольшого диастаза между отломками большеберцовой кости и целой малоберцовой кости на уровне несращения при опоре возникают поперечные нагрузки, которые и обуславливают патологическую регенерацию. Для исключения возникновения патологических (поперечных) сил функциональное лечение необходимо дополнить операцией резекции небольшого участка малоберцовой кости. Предлагаемая методика функционального лечения привела к сращению в 91 % случаев.

Ключевые слова: несрастающийся перелом большеберцовой кости, функциональное лечение, биомеханическая модель, резекция участка малоберцовой кости.

ANNOTATION

Mutasem Moh'd Amin Mah'd Samaneh. Functional treatment of tibial nonunions (Clinical and experimental research).

Thesis for a Candidate degree by speciality 14.01.21 – Traumatology and orthopaedics. Kharkov Research institute of orthopaedics and traumatology named after prof. M.I.Sitenko.

The thesis is based on studying the effect of functional treatment nonunions of the tibia by using functional brace on the process of fracture healing.

On the basis of Clinical and radiological studying of 73 patients with tibial nonunions, the author has improved that if there is radiological diastasis between fractured sites, using functional brace alone is not enough to achieve healing of the non union.

Inorder to study biomechanical behavior fractured sites of the tibia in the case of its non-union, an experimental study have been done on 4 cadavers legs.

The author has improved that in non-union of the tibia with the presence of radiologic diastasis between fractured sites and healed or intact tibia at the same time, during weight bearing, at the level of non-union, appears pathological transverse displacement of the fractured tibial fragments.

So inorder to remove this pathological condition, in addition to functional bracing, the author used resection of a small fragment of the fibula at the level of tibial non-union. As a result of using this method healing has been reported in 91 % of cases.

Key words: Non-union of the tibia, functional treatment, biomechanical model, resection of the fibula.