

УДК 616.748:616.728.3-053.3]-089](045)

DOI: <http://dx.doi.org/10.15674/0030-59872024441-47>

Лікування нестабільності колінного суглоба за вроджених вад розвитку нижніх кінцівок

Є. Ю. Якушкін, С. О. Хмизов, А. М. Гриценко

ДУ «Інститут патології хребта та суглобів ім. проф. М. І. Ситенка НАМН України», Харків

The defect in the formation and subsequent genesis of crossed ligaments manifests as knee joint instability and is accompanied by a range of consequences of congenital developmental disorders of the lower limbs. Objective. To analyze and summarize the knowledge and practical experience in treating children with knee joint instability due to congenital developmental disorders of the lower limbs at the Children's Orthopedic Clinic of the State Institution «Institute of Spine and Joint Pathology named after Prof. M. I. Sytenko of the National Academy of Medical Sciences of Ukraine». Methods. A prospective study was conducted on patients treated from 2019 to 2024, with a retrospective control group (32 healthy children) treated from 2008 to 2019. Results. Surgical intervention was performed using the classical SUPER knee procedure. Our team identified shortcomings and therefore added the Yamamoto procedure, as well as a combination of the Yamamoto procedure and tibial tuberosity transfer to improve treatment outcomes. Additionally, to correct moderate axis deformities of the limb, the method of hemiepiphysiodesis using our patented metal construction and instrumentation was preferred. Adequate rehabilitation treatment is a key stage in restoring knee joint function, as it reduces the risk of complications such as joint contractures and stagnant vascular manifestations in the lower limbs. Conclusions. Early and high-quality surgical treatment allows for the prevention of knee joint instability and enhances its functional capabilities. The modifications made to the SUPER knee procedure have improved knee joint stability in the postoperative period compared to the classical technique, as evidenced by the absence of medial instability and a lower degree of anterior displacement. Comprehensive treatment increases the functionality of the knee joints and reduces further degenerative changes, thereby improving the patient's quality of life. Keywords. Knee joint, congenital malformations of the lower extremities, treatment, rehabilitation, children.

Дефект закладки і подальшого генезу схрещених зв'язок проявляється у вигляді нестабільності колінного суглоба та супроводжує комплекс наслідків уроджених вад розвитку нижніх кінцівок. Мета. Проаналізувати й узагальнити знання та практичний досвід лікування дітей з нестабільністю колінного суглоба внаслідок уроджених вад розвитку нижніх кінцівок у клініці дитячої ортопедії ДУ «Інститут патології хребта та суглобів ім. проф. М. І. Ситенка НАМН України». Методи. Проведено проспективне дослідження пацієнтів, які лікувалися в період з 2019 по 2024 роки з ретроспективною контрольною групою (32 здорові дитини), яка лікувалася в період з 2008 по 2019 роки. Результати. Виконано оперативне втручання за класичною процедурою SUPER knee, нашою командою враховано недоліки, тому додано операцію Yamamoto, комбінацію операції Yamamoto та транспозиції горбистості великогомілкової кістки для покращення результатів лікування. Також із метою корекції помірних порушень вісі кінцівки надано перевагу методиці гемієпіфізіодезу за допомогою запатентованої нами металоконструкції й інструментарію. Адекватне реабілітаційне лікування є ключовим етапом у відновленні функції колінного суглоба, бо зменшує ризик ускладнень у вигляді контрактур суглоба, застійних судинних проявів у нижніх кінцівках. Висновки. Раннє та якісно проведене оперативне лікування дозволяє уникнути нестабільності колінного суглоба та збільшити його функціональні можливості. Зміни внесені в процедуру SUPER knee покращили стабільність колінного суглоба в післяопераційному періоді порівняно з класичною методикою, що підтверджується відсутністю медіальної нестабільності та меншим ступенем прояву переднього зміщення. Комплексне лікування дозволяє збільшити функціональність колінних суглобів і зменшити подальші дистрофічні зміни в ньому, а отже покращує комфорт життя пацієнта.

Ключові слова. Колінний суглоб, уроджені вади розвитку нижніх кінцівок, лікування, реабілітація, діти

Вступ

Дефект закладки і подальшого генезу схрещених зв'язок проявляється у вигляді нестабільності колінного суглоба (НКС) та супроводжує комплекс наслідків уроджених вад розвитку нижніх кінцівок (УВРНК). НКС важко піддається ранній діагностиці через відсутність навантаження на нижню кінцівку. Симптоми НКС виникають в процесі лікування повздожних дефектів, що збільшує функціональність кінцівки та навантаження на суглоб, та проявляються внаслідок порушення внутрішньо-суглобових компенсаторних механізмів. Це породило хибну думку серед клініцистів, що всі випадки НКС це наслідки неправильно проведеної корекції деформації та вкорочення за УВРНК, тому вони не звертали увагу на особливості анатомії колінного суглоба в кожному окремому клінічному випадку [1]. З метою запобігання прогресування НКС на тлі лікування УВРНК почали модифікувати схеми дистракції та конструкції апаратів зовнішньої фіксації (АЗФ), що мало результат лише на момент самої корекції та не попереджувало і не зупиняло розвиток НКС у подальшому. У раніше опублікованих працях [2–4] висвітлено, що основною причиною розвитку НКС за УВРНК є первинно клінічно не виявлена вроджена патологія схрещених зв'язок та її наслідки у вигляді зміни анатомії та просторової конфігурації більшості структур суглоба, які розвиваються як компенсаторний механізм.

Аналізуючи наукову літературу, виявили лише різноманітні варіанти хірургічної корекції вроджених вад розвитку схрещених зв'язок у вигляді описів успішних клінічних випадків, що й обумовило обрану тематику дослідження.

Мета: проаналізувати й узагальнити знання та практичний досвід лікування дітей з нестабільністю колінного суглоба внаслідок уроджених вад розвитку нижніх кінцівок у клініці дитячої ортопедії ДУ «Інститут патології хребта та суглобів ім. проф. М. І. Ситенка НАМН України».

Матеріал і методи

На базі ДУ «Інститут патології хребта та суглобів ім. проф. М. І. Ситенка НАМН України», після погодження етичного комітету (протокол № 247 від 25.11.2024 р.) проведено проспективне дослідження пацієнтів, які лікувалися в період з 2019 по 2024 роки з ретроспективною контрольною групою (32 здорові дитини), яку спостерігали в період з 2008 по 2019 роки.

У межах даної роботи проводилося два окремих дослідження. У першому аналізувалася

ефективність проведених реконструктивних втручань на капсульно-зв'язковому апараті колінного суглоба в 45 дітей (група А, яка в подальшому розділена на підгрупи А₁ та А₂) та 19 осіб (група В), які лікувалися консервативно в період з 2014 по 2024 роки. У другому дослідженні порівнювали результати лікування 19 дітей (підгрупа А₁), які отримали класичну операцію SUPER knee (Systematic Utilitarian Procedure for Extremity Reconstruction knee) [6, 7] у період з 2014 по 2018 рік та 26 дітей (підгрупа А₂), яким проводилося системне лікування, що включало додаткові обстеження, модифікації до процедури SUPER knee та розроблений післяопераційний режим реабілітації, використовуваний у період з 2019 по 2024 роки.

Серед дітей групи В окремо відзначено 5 дітей з НКС за УВРНК, які отримували консервативне лікування, 3 із них рекомендовано оперативне втручання, але батьки вирішили лікувати дітей консервативно. Згідно з результатами тестування та клінічного обстеження, після проведеної реабілітації стан 2 дітей (із незначними проявами НКС) покращився. У пацієнтів зі значними проявами НКС, яким обрали консервативне лікування всупереч рекомендацій, — погіршився протягом 3 років.

Для об'єктивізації й аналізу стану колінних суглобів (КС) у дітей, які брали участь у дослідженні, виконано анкетування й оцінку за шкалою Pedi-IKDC. Через те, що адаптація Pedi-IKDC на українську мову була відсутня і почала використовуватися нашою командою лише в 2020 році [8], то стан пацієнтів з групи А₁ та більшої частини групи В, нажаль, оцінювали лише після лікування, і отримані показники застосовані для порівняння результатів між групами хворих з метою виявлення ефективності різних типів лікування. У пацієнтів групи А₂ зібрано інформацію до та після оперативного втручання та реабілітації, що дало можливість провести оцінювання ефективності в середині групи. Ураховуючи, що дітям з УВРНК періодично виконують оперативне втручання з метою корекції довжини кінцівки, то анкетування здійснювали в період між цими етапами.

Усім учасникам дослідження виконано рентген обстеження обох КС із розрахунком параметрів форми міжвиросткової ямки стегнової кістки (МЯСК), для діагностики вроджених вад розвитку схрещених зв'язок. Використовували методики і порівняння з параметрами норми, описані в попередній статті [5]. Рентген виконано на рентгенографічній та флюороскопічній системі OPERA T90sex.

Усім пацієнтам проведено ультразвукову діагностику (УЗД) обох КС із метою виявлення вад схрещених зв'язок. Обстеження проводилося на ультразвуковій діагностичній системі TOSHIBA Aplio 500 (TUS-A500).

Також виконано електронейроміографію (ЕНМГ) м'язів обох нижніх кінцівок із метою вивчення змін їхньої активності за НКС у дітей з УВРНК і оцінювання м'язової відповіді на проведене лікування. Обстеження проводилося електронейроміографом НЕЙРО-МВП-8 (Neurosoft). Оцінювання здійснювалося за турно-амплітудним аналізом. Через велику вікову розбіжність обстежених пацієнтів, для вивчення стану м'язів кінцівки з УВРНК використовували математичне порівняння параметрів із здоровою кінцівкою та різницю виражали у відсотках. Під час обстеження вивчалися такі параметри: максимальна, середня, сумарна амплітуди, середня частота, відношення амплітуди до частоти електричних сигналів.

Усім пацієнтам проведено мануальне дослідження передньо-задньої стабільності КС за допомогою тесту висувної шухляди.

Ураховуючи, що УВРНК — це здебільшого одностороння патологія, КС здорової кінцівки обирався як еталон для оцінювання стану КС з УВРНК. Тест Лахмана (pivot-shift, тест Макінтоша) нами не використано, бо він не дає можливості візуально оцінити та виміряти ступінь нестабільності.

У разі виявлення передньо-задньої нестабільності, її ступінь визначався проєкційно за допомогою фотофіксації КС на відстані 1 м до тесту та на точці максимального зміщення на фотокамеру із наступним калібруванням лінійки програми обробки до лінійки прикладеної до стегна під час фотографування. Ступінь зміщення вимірювали в міліметрах.

Для обробки інформації використовували програмне забезпечення Mугian[®], AutoCAD2021[®], Excel[®].

Усі отримані статистичні дані були узагальнені та порівняні з допомогою t-критерію Стьюдента.

Результати та їх обговорення

За результатами обстеження 154 КС (64 здорових КС та 90 НКС) за допомогою клінічних тестів хочемо відмітити декілька особливостей:

- на відміну від травматичної НКС у дітей із УВРНК мануальне дослідження на НКС безболісна процедура, тому тонус м'язів не заважає;
- у разі зміщення гомілки за НКС за УВРНК має м'яку точку зупинки;
- під час проведення тесту передньої висувної шухляди крім відчуття зсуву гомілки відносно стегна, ще візуально видно як формується ямка між нижнім краєм надколінка та бугристістю (горбистістю) великогомілкової кістки;
- зміщення гомілки відносно стегна до 2 мм часто зустрічається в здорових КС, тому його прийняли за норму.

Проаналізувавши отримані дані тесту висувної шухляди та враховуючи опитування Pedi-IKDC, ми розділили результати (табл. 1) за показниками зміщення:

- 1) 0–2 мм — стабільні (середній результат Pedi-IKDC — більше 75);
- 2) 2–4 мм — клінічно наявна нестабільність, яка слабо проявляється симптоматично (середній результат Pedi-IKDC — 65–75);
- 3) 5–7 мм — нестабільність, яка призводить до незначного обмеження активності (середній результат Pedi-IKDC — 45–65);
- 4) більше 7 мм — нестабільність зі значним дискомфортом та обмеженням активності дитини (середній результат Pedi-IKDC до 45).

Таблиця 1

Аналіз отриманих даних тесту висувної шухляди з результатами Pedi-IKDC

Група	Відношення до періоду оперативного лікування	Загальна кількість КС	Зміщення гомілки відносно стегна, мм			
			0–2	2–4	5–7	більше 7
Здорові	відсутнє	64	64 (100 %)	—	—	—
А ₁	після	19	—	14 (74 %)	4 (21 %)	1 (5 %)*
	до	26	—	—	8 (31 %)	18 (69 %)
А ₂	після	26	16 (62 %)	10 (38 %)	—	—
	відсутнє	19	—	2 (10 %)	3 (16 %)	14 (74 %)

Примітка. * — дитина отримала травму після оперативного лікування внаслідок падіння під час гри у футбол, що призвело до розриву трансплантатів (підтверджено МРТ дослідженням).

Проаналізувавши отримані показники щодо бокової стабільності КС, ми розділили результати (табл. 2) таким чином:

– негативний тест — відсутнє бокове відкриття;

– умовно позитивний тест — присутнє незначне бокове відкриття з м'якою точкою зупинки.

За даними рентгенологічного дослідження, усі здорові колінні суглоби відповідали параметрам вікової норми вказаним у раніше опублікованій нами статті [5] (табл. 3).

Параметри 62 КС, які мали нестабільність, значно відрізнялись від встановлених нормальних значень. Проте 2 дітям із УВРНК, які мали нестабільність (незначне відхилення від норми), рекомендовано спочатку пройти консервативне та реабілітаційне лікування.

Таблиця 2

Аналіз даних тестів щодо бокової стабільності КС

Група	Загальна кількість КС	Відношення до періоду оперативного лікування	Негативний тест	Позитивний тест
Здорові	64	відсутнє	64	—
A ₁	19	після	9	10
A ₂	26	до	4	22
		після	26	—
B	19	відсутнє	4	15

Під час анкетування за Pedi-IKDC отримано дані, описані в табл. 4, окрім таких випадків:

– одного пацієнта групи A₁, який розірвав трансплантат під час гри в футбол (після проведення стабілізації функція КС відновилася, дитина й надалі мала змогу займатися спортом);

– двох осіб групи B, яким рекомендоване консервативне лікування — їхні результати різко відрізнялися від досліджуваної групи (42 бали до та 68 після; 41 бал до та 71 після).

Отримані результати проаналізовано та вивчено розрахунки за допомогою t-критерію Стьюдента, встановлено наступне: самопочуття дітей після проведення хірургічної стабілізації значно краще ніж у пацієнтів із НКС до та з консервативним лікуванням. Значення непарного t-критерію дорівнює 26,84; а число ступенів свободи f — 85. Критичне значення t-критерію Стьюдента склало 1,99; за рівня значимості α — 0,05.

Найкращий результат зафіксовано в групі A₂ після проведеного лікування та реабілітації. У порівнянні з групою A₁ значення непарного t-критерію дорівнює 24,89; його критичне значення — 2,018; а число ступенів свободи f — 42, за рівня значимості α — 0,05. Різниця в середині групи A₂ до та після операції та реабілітації статистично значуща, результат розрахунків парного t-критерію склав 53,379; а число ступенів свободи

Таблиця 3

Параметри вікової норми КС під час рентгенологічного дослідження

Індекс	Вікова група	Параметр	Стандартне відхилення
Відношення ширини міжвиросткової ямки стегнової кістки до глибини, С	6 (18–15)	0,93	± 0,16
	5 (14–12)	0,97	± 0,15
	4 (11–8)	1,34	± 0,41
	3 (7–6)	1,79	± 0,33
	2 (5–3,5)	2,51	± 0,35
	1 (3–2)	2,87	± 0,44
Відношення ширини міжвиросткової ямки стегнової кістки на до ширину виростків стегнової кістки, А	6 (18–15)	0,32	± 0,04
	5 (14–12)	0,32	± 0,05
	4 (11–8)	0,39	± 0,05
	3 (7–6)	0,35	± 0,03
	2 (5–3,5)	0,38	± 0,05
	1 (3–2)	0,40	± 0,07
Відношення ширини виростків стегнової кістки до ширини міжвиросткової ямки стегнової кістки, В	6 (18–15)	2,82	± 0,29
	5 (14–12)	3,07	± 0,47
	4 (11–8)	2,57	± 0,33
	3 (7–6)	2,80	± 0,24
	2 (5–3,5)	2,70	± 0,30
	1 (3–2)	2,55	± 0,33

Таблиця 4

Результати анкетування за Pedi-IKDC

Група	Період оперативного лікування	Кількість одиниць спостереження (n)	Середня арифметична (M)	Медіана (Me)	Стандартне квадратичне відхилення (σ)	Коефіцієнт варіації (Cv, %)	Середня похибка середньої арифметичної (m)
A ₁	після	19	64,05	64	1,14	2,30	0,35
A ₂	до	26	41,73	42	2,24	5,36	0,45
	після	26	78,04	78	2,59	3,32	0,53
B	відсутнє	17	35,71	36	1,53	4,29	0,38
Після оперативного лікування		44	72,00	75	7,25	10,07	1,09
До оперативного лікування + консервативне		43	39,35	40	3,35	8,97	0,54

Таблиця 5

Результати електронейроміографії

Група пацієнтів	Макс. ампл.	Середн. ампл.	Сум. ампл.	Середн. част.	Ампл./част.	
A ₁	-15,2	-18,7	-18,5	-19,4	-22,3	
A ₂	до операції	-26,8	-27,1	-27,6	-26,9	-27,7
	після операції	-6,9	-5,4	+5,5	+6,4	-7,2
B	-34,4	-31,2	-34,2	-29,8	-31,6	

Примітка. – позначено відставання значень кінцівки з УВРНК порівняно зі здоровою, + збільшення значень кінцівки з УВРНК порівняно зі здоровою.

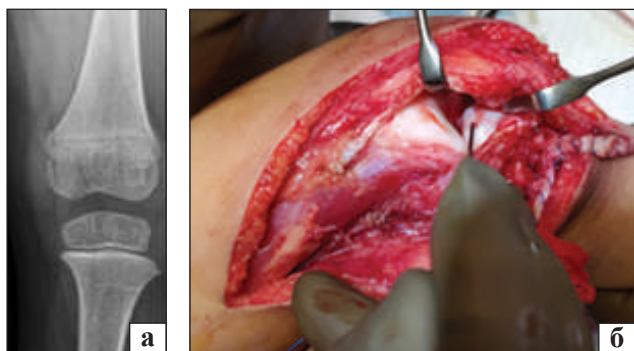


Рис. 1. Фотовідбитки КС за УВРНК: а) рентгенографія проєкції тунеля з ознаками недорозвинення МЯСК; б) інтраопераційний вигляд КС

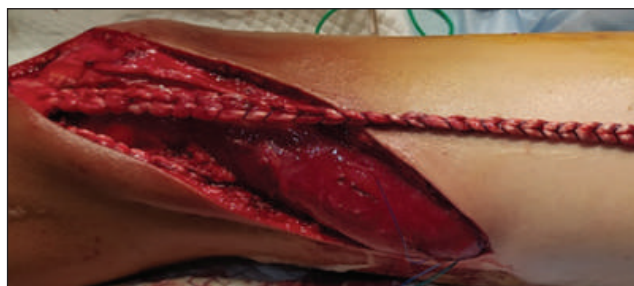

Рис. 2. Зовнішній вигляд сформованої автозв'язки

f — 24. Критичне значення t -критерію Стьюдента за цієї кількості ступенів свободи складає 2,064.

Самопочуття та стан НКС погіршується поступово під час дорослішання дитини та зі зростанням

активності (порівняно пацієнтів групи A₂ до лікування та групи B).

За результатами порівняння виявлено, що в групі A₁ значення непарного t -критерію дорівнювало 10,22; число ступенів свободи f — 41. Критичне значення t -критерію Стьюдента складало 2,021; за рівня значимості α — 0,05 (відповідає вже опублікованому).

У процесі вивчення даних УЗД діагностики, виявили, що вона малоприматна для визначення етіології НКС у дітей раннього віку, бо у 8 років візуалізувати схрещені зв'язки майже неможливо [9], а планування лікувальної тактики відбувається на ранніх етапах у дітей молодшої вікової групи.

Після проведення електронейроміографії отримано результати, наведені в табл. 5.

Виконано оперативне втручання (рис. 1) за класичною процедурою SUPER knee [6], нашою командою враховано недоліки, тому додано операцію Yamamoto [10], комбінацію операції Yamamoto та транспозиції горбистості великогомілкової кістки [11, 12] для покращення результатів лікування. Також із метою корекції помірних порушень вісі кінцівки надано перевагу методиці геміепіфізіодезу за допомогою запатентованої нами металокопункції й інструментарію [13, 14].

Згідно з класичною SUPER кнеє автозв'язки бралися з широкої фасції стегна, для цього виконувався масивний хірургічний дугоподібний розтин уздовж усього стегна, що разом із довготривалістю операції призводило до ішемізації м'яких тканин та ускладнень із подальшим загоєнням ран [5–18]. Проте ці дії були необхідними для виділення трансплантата й якісного утворення автозв'язок (рис. 2).

Узагальнюючи статистично-математичні дані, зафіксовано найкращий результат у пацієнтів після реконструкції зв'язково-капсульного апарата КС. Не виявлено ускладнень під час наступних етапів лікування, а саме дистракції кінцівки за допомогою АЗФ [19, 20]. Введені зміни до класичної процедури SUPER кнеє та розроблена програма реабілітації значно покращили результати лікування НКС [21–23].

Перші кроки реабілітації починаються до процесу лікування. Практика показала, що дитина після операції швидше відгукується на реабілітацію якщо її навчити базовим вправам до оперативного втручання [24–29]. Під час реабілітаційного лікування лікар повинен бути обережним і тримати розумний баланс між вивченням вправ, їх закріпленням і посиленням тренуванням.

Адекватне реабілітаційне лікування є ключовим етапом у відновленні функції КС, бо зменшує ризик ускладнень у вигляді контрактур суглоба, застійних судинних проявів у нижніх кінцівках.

Висновки

Раннє та якісно проведене оперативне лікування дозволяє уникнути нестабільності колінного суглоба та збільшити його функціональні можливості. Зміни внесені в процедуру SUPER кнеє покращили стабільність колінного суглоба в післяопераційному періоді порівняно з класичною методикою, що підтверджується відсутністю медіальної нестабільності та меншим ступенем прояву переднього зміщення в групі А₂ порівняно з А₁.

Запропоновані зміни до класичної техніки SUPER кнеє та програма реабілітації значно покращили результат лікування НКС, що підтверджується тестуванням за Pedi-IKDC і показниками електронейроміографії.

Комплексне лікування дозволяє збільшити функціональність колінних суглобів і зменшити подальші дистрофічні зміни в ньому, а отже покращує комфорт життя пацієнта.

Конфлікт інтересів. Автори декларують відсутність конфлікту інтересів.

Список літератури

1. Khmyzov, S., Yakushkin, Y., & Katsalap, Y. (2021). Knee joint instability in conditions of congenital malformations of the lower extremities. *Orthopaedics, traumatology and prosthetics*, (1), 80–85. <https://doi.org/10.15674/0030-59872021180-85>
2. Mindler, G. T., Radler, C., & Ganger, R. (2016). The unstable knee in congenital limb deficiency. *Journal of children's orthopaedics*, 10(6), 521–528. <https://doi.org/10.1007/s11832-016-0784-y>
3. Johnson, K., & Davies, A. M. (2003). Congenital and developmental abnormalities of the knee. *Medical Radiology*, 77–95. https://doi.org/10.1007/978-3-642-55912-9_6
4. Heron, D. (2001). Agenesis of cruciate ligaments and menisci causing severe knee dysplasia in TAR syndrome. *Journal of medical genetics*, 38(8), 27e–27. <https://doi.org/10.1136/jmg.38.8.e27>
5. Yakushkin, Y., Khmyzov, S., & Zlatnik, R. (2024). Parameters of the intercondylar fossa of the femur in children in normal conditions and with congenital malformations of the lower limbs. *Orthopaedics traumatology and prosthetics*, (2), 61–68. <https://doi.org/10.15674/0030-59872024261-68>
6. Paley, D., & Guardo, F. (2014). Lengthening reconstruction surgery for congenital femoral deficiency. *Advanced techniques in limb reconstruction surgery*, 245–299. https://doi.org/10.1007/978-3-642-55026-3_13
7. Paley, D., Standard, S. C., & Wiesel, S. W. (2010). Treatment of congenital femoral deficiency. Operative techniques in orthopaedic surgery. *Philadelphia: Lippincott Williams & Wilkins*.
8. Yakushkin, Y., Katsalap, Y., & Khmyzov, S. (2023). Validation of Pedi-IKDC scale and intercultural adaptation to Ukrainian language. *Orthopaedics, traumatology and prosthetics*, (3–4), 97–101. <https://doi.org/10.15674/0030-598720223-497-101>
9. Henderson, R. E., Walker, B. F., & Young, K. J. (2015). The accuracy of diagnostic ultrasound imaging for musculoskeletal soft tissue pathology of the extremities: A comprehensive review of the literature. *Chiropractic & manual therapies*, 23(1). <https://doi.org/10.1186/s12998-015-0076-5>.
10. Yamamoto, R. K. (1986). Arthroscopic repair of the medial retinaculum and capsule in acute patellar dislocations. *Arthroscopy: The journal of arthroscopic & related surgery*, 2(2), 125–131. [https://doi.org/10.1016/s0749-8063\(86\)80051-2](https://doi.org/10.1016/s0749-8063(86)80051-2)
11. Frosch, S., Balcarek, P., Walde, T., Schüttrumpf, J., Wachowski, M., Ferleman, K., Stürmer, K., & Frosch, K. (2011). Die Therapie Der Patellaluxation: Eine systematische Literaturanalyse. *Zeitschrift für Orthopädie und Unfallchirurgie*, 149(06), 630–645. <https://doi.org/10.1055/s-0030-1250691>
12. Wolfe, S., Varacallo, M., Thomas, J. D., Carroll, J. J., & Kahwaji, C. I. (2023) Patellar Instability. Treasure Island: StatPearls Publishing.
13. Khmyzov, S. O., Kovalev, A. M., & Yakushkin, E. Yu. (2022). Fixator for temporary blocking of the growth zone of long bones (Patent of Ukraine No. 151188). Sytenko Institute of Spine and Joint Pathology National Academy of Medical Sciences of Ukraine, Kharkiv, Ukraine. <https://archive.sytenko.org.ua/handle/123456789/301> (in Ukrainian)
14. Khmyzov, S. O., Kovalev, A. M., & Yakushkin, E. Yu. (2022). Fixator plate holder for temporary blocking of the growth zone of the long bones of the limbs (Patent of Ukraine No. 150993). Sytenko Institute of Spine and Joint Pathology National Academy of Medical Sciences of Ukraine, Kharkiv, Ukraine. <https://archive.sytenko.org.ua/handle/123456789/302> (in Ukrainian)
15. Krackow, K. A., Thomas, S. C., & Jones, L. C. (1986). A new stitch for ligament-tendon fixation. Brief note. *The journal of bone &*

- joint surgery*, 68(5), 764–766. <https://doi.org/10.2106/00004623-198668050-00020>
16. Shadi, M., Janusz, P., Koczewski, P., Walczak, M., Kraśny, J., & Kotwicki, T. (2019). Skin necrosis after SUPER knee procedure – typical versus modified surgical approach. *Journal of medical science*, 88(2), 75–81. <https://doi.org/10.20883/jms.337>
 17. Crawford, D. A., Tompkins, B. J., Baird, G. O., & Caskey, P. M. (2012). The long-term function of the knee in patients with fibular hemimelia and anterior cruciate ligament deficiency. *The journal of bone and joint surgery. British volume*, 94-B(3), 328–333. <https://doi.org/10.1302/0301-620x.94b3.27997>
 18. Rudolph, K. S., Axe, M. J., Buchanan, T. S., Scholz, J. P., & Snyder-Mackler, L. (2001). Dynamic stability in the anterior cruciate ligament deficient knee. *Knee surgery, sports traumatology, arthroscopy*, 9(2), 62–71. <https://doi.org/10.1007/s001670000166>
 19. Khmyzov, S., Yakushkin, E., Karpinsky, M., & Yaresko, O. (2022). Mathematical modeling of the stress-strain state of the knee joint model with aplasia of the cruciate ligaments and after restoration of the ligamentous apparatus. *Paediatric surgery. Ukraine*, 4(77), 75–83. <https://doi.org/10.15574/ps.2022.77.75>
 20. Shannon, S. F., Houdek, M. T., Wyles, C. C., Yuan, B. J., Cross, W. W., Cass, J. R., & Sems, S. A. (2017). Allgöwer-donati versus vertical mattress suture technique impact on perfusion in ankle fracture surgery: A randomized clinical trial using Intraoperative angiography. *Journal of orthopaedic trauma*, 31(2), 97–102. <https://doi.org/10.1097/bot.0000000000000731>
 21. Elston, D. M. (2021). Survivorship bias. *Journal of the American academy of dermatology*. <https://doi.org/10.1016/j.jaad.2021.06.845>
 22. Radler, C., Antonietti, G., Ganger, R., & Grill, F. (2011). Recurrence of axial malalignment after surgical correction in congenital femoral deficiency and fibular hemimelia. *International orthopaedics*, 35(11), 1683–1688. <https://doi.org/10.1007/s00264-011-1266-y>
 23. Chahla, J., Pascual-Garrido, C., & Rodeo, S. A. (2015). Ligament reconstruction in congenital absence of the anterior cruciate ligament. *HSS Journal. The musculoskeletal journal of hospital for special surgery*, 11(2), 177–181. <https://doi.org/10.1007/s11420-015-9448-6>
 24. Logerstedt, D. S., Snyder-Mackler, L., Ritter, R. C., Axe, M. J., & Godges, J. J. (2010). Knee stability and movement coordination impairments: Knee ligament sprain. *Journal of orthopaedic & sports physical therapy*, 40(4), A1–A37. <https://doi.org/10.2519/jospt.2010.0303>
 25. Geil, M., & Coulter, C. (2014). Analysis of locomotor adaptations in young children with limb loss in an early prosthetic knee prescription protocol. *Prosthetics & orthotics international*, 38(1), 54–61. <https://doi.org/10.1177/0309364613487546>
 26. Eshoj, H., Rasmussen, S., Frich, L. H., Hvass, I., Christensen, R., Jensen, S. L., Søndergaard, J., Søgaard, K., & Juul-Kristensen, B. (2017). A neuromuscular exercise programme versus standard care for patients with traumatic anterior shoulder instability: Study protocol for a randomised controlled trial (the SINEX study). *Trials*, 18(1). <https://doi.org/10.1186/s13063-017-1830-x>
 27. Schrijvers, J. C., Van den Noort, J. C., Van der Esch, M., Dekker, J., & Harlaar, J. (2019). Objective parameters to measure (in)stability of the knee joint during gait: A review of literature. *Gait & Posture*, 70, 235–253. <https://doi.org/10.1016/j.gaitpost.2019.03.016>
 28. Cvjetkovic, D., Bijeljic, S., Palija, S., Talic, G., Radulovic, T., Kosanovic, M., & Manojlovic, S. (2015). Isokinetic testing in evaluation rehabilitation outcome after ACL reconstruction. *Medical Archives*, 69(1), 21. <https://doi.org/10.5455/medarh.2015.69.21-23>
 29. Van Grinsven, S., Van Cingel, R. E., Holla, C. J., & Van Loon, C. J. (2010). Evidence-based rehabilitation following anterior cruciate ligament reconstruction. *Knee surgery, sports traumatology, arthroscopy*, 18(8), 1128–1144. <https://doi.org/10.1007/s00167-009-1027-2>

Стаття надійшла до редакції 29.10.2024

THE TREATMENT OF KNEE JOINT INSTABILITY IN CONGENITAL LIMB DEFORMITIES

Ye. Yu. Yakushkin, S. O. Khmyzov, A. M. Hrytsenko

Sytenko Institute of Spine and Joint Pathology National Academy of Medical Sciences of Ukraine, Kharkiv

✉ Yevhenii Yakushkin, MD: fregat.ya@gmail.com✉ Sergij Khmyzov, MD, Prof. in Traumatology and Orthopaedics: s.khmyzov@gmail.com✉ Anastasiia Hrytsenko, MD: hrytsenkosurgery@gmail.com