

УДК 616.728.3-089.843:615.462]](045)

DOI: <http://dx.doi.org/10.15674/0030-59872020311-18>

Експериментальне дослідження ефекту імплантації поліпропіленової сітки в дефект капсули колінного суглоба

М. Л. Головаха, С. О. Масленніков

Запорізький державний медичний університет. Україна

The problem of anterior cruciate ligament (ACL) reconstruction of the knee joint remains relevant, despite of significant number of designed surgical techniques for its reconstruction. Repeated ruptures of the restored ACL are recorded in 3–15 % of cases. Objective: to determine the morphological features of the knee joint tissues rearrangement in rabbits after implantation of a polypropylene mesh (PM) into the capsule defect. Methods: the study was performed on 50 rabbits weighing (694 ± 27) g. A capsule defect was formed on the right knee joint between the patellar ligament and the medial collateral ligament. In the experimental group (25 rabbits), the defect was repaired using PM, in the control group (25) — the edges of the defect were tightened and sutured with vicryl. A modified Vanderbilt University scale was used to assess the scarring process. Morphological analysis was performed. Results: no significant clinical differences in the state of the operated knee joint in the postoperative period were found between the groups. In the control group, from the 7th day after the surgery, the formation of dense connective tissue (scar) was observed. In animals of the experimental group, against the background of the formation of connective tissue around the PM, a significant thickening of the capsule and ligaments was observed at the points of contact with it. In 21 days after PM implantation, 51–75 % of its area showed ingrowth of connective tissue, after 45 — 75–100 %. After 2 months after the surgery, the relative area of dense connective tissue in the experiment was (68.12 ± 2.74) % versus (51.68 ± 4.22) % in the control. Conclusions: implantation of PM into the area of the knee joint capsule defect of rabbits between the patellar ligament and the medial collateral led to the formation of a larger volume of dense connective tissue at the final follow-up period (2 months). Ingrowth of connective tissue between cells and fibers of PM promotes the formation of a tight connection with the surrounding tissues, thereby strengthening area of traumatic injury. Key words: knee joint, ligaments, polypropylene mesh, regeneration.

Проблема восстановления передней крестообразной связки (ПКС) коленного сустава остается актуальной несмотря на значительное количество разработанных хирургических методик ее пластики. Повторные разрывы восстановленной ПКС регистрируют в 3–15 % случаев. Цель: определить морфологические особенности перестройки тканей коленного сустава кролей после имплантации полипропиленовой сетки (ПС) в дефект капсулы. Методы: исследование выполнено на 50 кролях массой (694 ± 27) г. На правом коленном суставе формировали дефект капсулы между связкой надколенника и медиальной коллатеральной. В экспериментальной группе (25 кролей) пластика дефекта выполнена с использованием ПС, в контрольной (25) — края дефекта стянуты и сшиты викрилом. Для оценки рубцового процесса использована модифицированная шкала Вандервильтского университета. Проведен морфологический анализ. Результаты: значительных клинических различий состояния прооперированных коленных суставов в послеоперационном периоде между группами не обнаружено. В контроле, начиная с 7-го дня после операции, происходило формирование плотной соединительной ткани (рубца). У животных экспериментальной группы на фоне образования соединительной ткани вокруг ПС наблюдали в местах контакта с ней существенное утолщение капсулы и связок. Через 21 день после имплантации ПС на 51–75 % ее площади отмечено врастание соединительной ткани, через 45 — 75–100 %. Через 2 мес. после операции относительная площадь плотной соединительной ткани в эксперименте составляла (68,12 ± 2,74) % против (51,68 ± 4,22) % в контроле. Выводы: имплантация ПС в область дефекта капсулы коленного сустава кролей между связкой надколенника и медиальной коллатеральной приводит к образованию на конечный срок наблюдения (2 мес.) большего объема плотной соединительной ткани. Врастание соединительной ткани между ячейками и волокнами ПС способствует образованию плотного соединения последней с окружающими тканями, укрепляя тем самым зону травматического повреждения. Ключевые слова: коленный сустав, связки, полипропиленовая сетка, регенерация.

Ключові слова: колінний суглоб, зв'язки, поліпропіленова сітка, регенерація

Вступ

Проблема відновлення передньої схрещеної зв'язки (ПСЗ) колінного суглоба залишається актуальною, незважаючи на велику питому вагу нових методів, які розроблено та впроваджено в клінічну ортопедо-травматологічну практику [1–4]. Велика кількість публікацій і презентацій нових методик хірургічних втручань свідчить про не аби який інтерес до проблеми, а також опосередковано вказує на невирішені питання щодо результатів лікування пацієнтів із ушкодженням ПСЗ. Основні ускладнення та незадовільні результати відновлення ПСЗ ми умовно ділимо на дві групи: рецидив нестабільності та розвиток остеоартрозу [5–7].

Повторні розриви відновленої ПСЗ реєструють, за даними різних авторів, від 3 до 15 % випадків [1, 2, 5]. Причин цьому багато. У поданій роботі головну увагу приділено удосконаленню засобів покращення процесу інтеграції транспланта всередині кісткових каналів, який називають внутрішньоканальною інкорпорацією [8–10]. На підставі виконаних досліджень щодо використання поліпропіленової сітки (ПС) для зміцнення капсульних структур кульшового суглоба в разі рецидивів вивиху ендопротеза ми встановили, що імплантат із ПС стимулює запальний проліферативний процес, пролонгує його та сприяє формуванню щільного сполучнотканинного рубця [11, 12]. Подальшого вивчення потребує вплив імплантації ПС у дефекти капсульно-зв'язкових структур колінного суглоба, оскільки прискорення їхньої регенерації дасть змогу скоротити терміни відновлення пацієнтів. Сьогодні для оптимізації регенерації складових колінного суглоба широко застосовують біологічні технології, а саме: введення автологічної збагаченої факторами росту плазми, стромальної фракції жирової тканини, концентрату кісткового мозку [8, 9]. Під час дослідження ефективності цих методів отримано позитивні результати, проте остаточних рекомендацій щодо доцільності їхнього застосування немає. Одним із способів стимуляції росту сполучної тканини є імплантація ПС, яку широко використовують у герніопластиці. Є й перший досвід зміцнення за допомогою ПС капсульно-зв'язкових структур за умов лікування рецидиву вивиху ендопротеза кульшового суглоба [12].

Мета роботи: на підставі експериментального дослідження визначити морфологічні особливості перебудови тканин колінного суглоба кролів

після імплантації поліпропіленової сітки в дефект капсули.

Матеріал і методи

Експериментальні дослідження схвалені локальною комісією з питань біоетики (протокол № 5 від 14.06.2018) і були проведені відповідно до Закону України «Про наукову і науково-технічну діяльність» і Конвенції РЄ «Про захист хребетних тварин, що використовуються для експериментальних та інших наукових цілей» (Страсбург, 1985 р.).

Дослідження виконано на 50 кролях обох статей масою (694 ± 27) г, яких утримували в однакових умовах. Усім тваринам застосовано *хірургічне втручання* на правому колінному суглобі в стерильних умовах за консультативної допомоги лікаря ветеринарної служби під внутрішньом'язовим наркозом (розчин каліпсовету 0,3 мл/кг, ксилазину 2 мл/кг). В антеролатеральній проекції суглоба лінійним розрізом 5 см розсікали шкіру, підшкірну клітковину, поверхневу і власну фасцію, наколінок зміщували латерально з оголенням капсули суглоба, виконували капсулотомію з висіченням країв у межах 0,3 см із кожного боку з формуванням дефекту капсули проміж зв'язкою наколінка та медіальною обхідною зв'язкою (рис. 1, а).

Кролів розподілили на дві групи по 25 особин у кожній:

– експериментальна — пластику сформованого дефекту виконували з використанням ПС (Сітка медична для відновлювальної хірургії поліпропіленова PPM 501, 611 см. Біологічно інертна поліпропіленова нитка діаметром 0,1 мм. Поверхнева щільність 63 г/м². Розмір комірок 1,3 × 1,0 мм). Краї капсули суглоба максимально зводили один до одного, ПС розміщували між її фіброзним шаром і зв'язкою наколінка, повністю закриваючи дефект (рис. 1, б). ПС моделювали відповідно до розмірів та форми дефекту з можливістю повного його перекривання та вкривання капсули в межах 0,3 см, фіксували вікрилом до капсули;

– контрольна — краї дефекту максимально натягували до зближення та зшивали один до одного вікрилом (рис. 1, в).

Проводили *макроскопічний опис* тканин колінного суглоба в місці імплантації, фіксували ускладнення хірургічного втручання. Для аналізу рубцевого процесу використано модифіковану В. К. Лядовим (2010) шкалу Вандербільтського університету (табл. 1) [13]. Площу сформованого рубця оцінювали максимально в 4 бали, а міцність зрощення — від 0 до 3 балів (табл. 1).

Спостереження проводили в умовах віварію на 1, 2, 5, 7, 14, 21, 45 і 60-ту добу після виконання пластики капсули суглоба.

Шви знімали на 12-ту добу після операції. Ускладнення з боку післяопераційної рани виникли у 1 кроля експериментальної групи та 2 — контрольної.

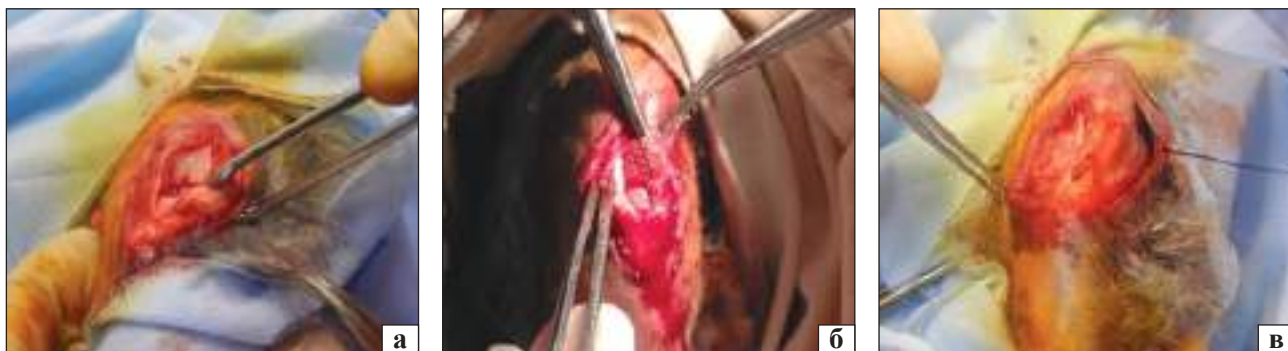

Рис. 1. Інтраопераційні зображення кінцівки тварин: а) сформований дефект капсули з оголенням суглобових поверхонь; б) закриття дефекту капсули колінного суглоба ПС у кролів групи дослідження; в) закриття дефекту суглобової капсули у тварин контрольної групи

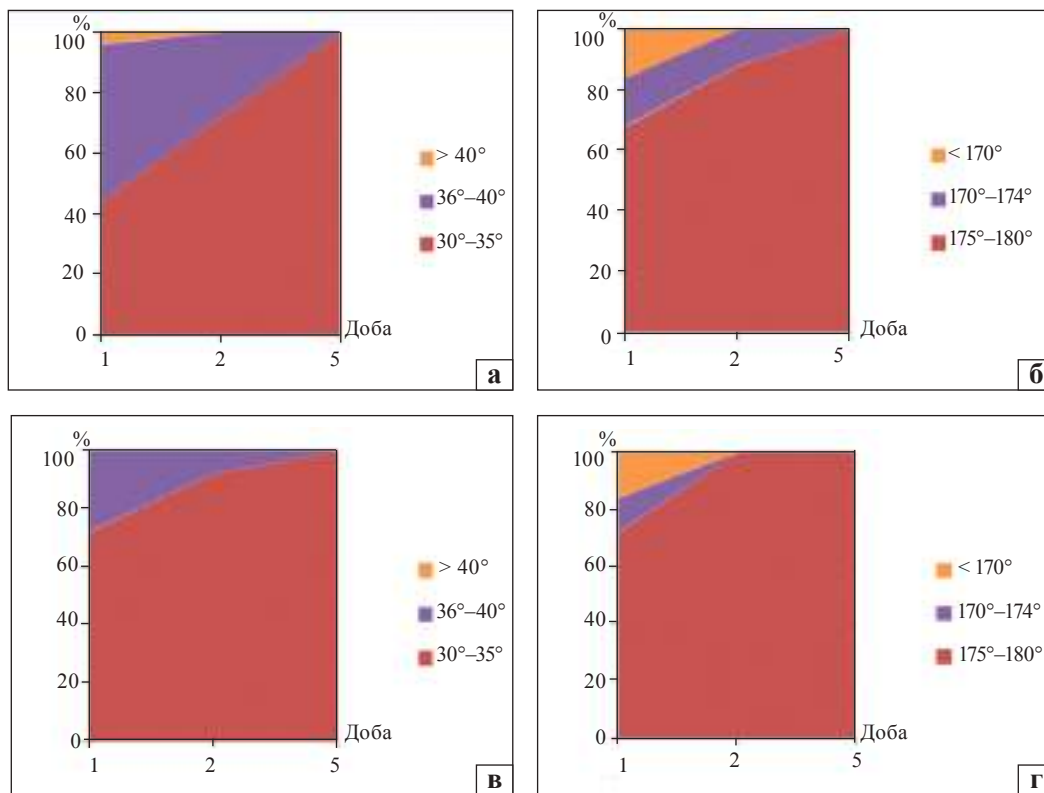


Рис. 2. Результати вимірювання кутів руху оперованого колінного суглоба: згинання (а) й розгинання (б) в експериментальній групі, згинання (в) і розгинання (г) — у контрольній

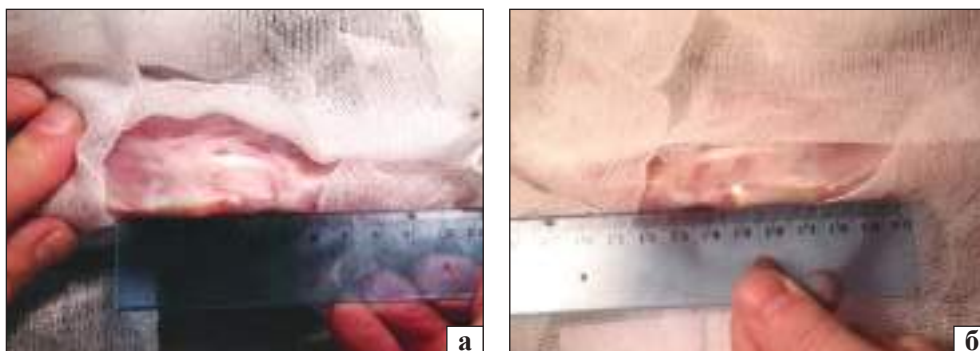


Рис. 3. Макроскопічний вигляд колінного суглоба через 7 днів після операції: експериментальна (а) та контрольна (б) групи

Це було інфікування через згризання тваринами швів і розходження країв рани.

Для морфологічного дослідження виділяли капсулу суглоба з прилеглими зв'язками із зони хірургічного втручання через 7, 14, 21, 45 і 60 днів після виконання пластики. На кожен термін з обох груп виводили з експерименту по 5 тварин. Після гістологічної обробки та виготовлення зрізів (забарвлювали гематоксиліном та еозином, за Масоном) вимірювали товщину тканин у ділянках сформованого дефекту. Ураховуючи, що ПС виконує функцію армування, її товщину не брали до уваги. Вимірювання проводили рандомізовано в 5 віддалених точках трансплантата.

Для порівняльної оцінки результатів проведено морфометричний аналіз в програмі ImageJ 1.46 (Wayne Rasband, National Institute of Health, USA).

Із метою визначення загального впливу імплантата на організм піддослідних тварин виконували дослідження морфологічних показників крові.

Для статистичної обробки отриманих даних застосовано методи варіаційної статистики із використанням програм «MS Excel 2010» та «Statistica 13.0». Відмінності класифікували як статистично значущі за $p < 0,05$ [14].

Результати та їх обговорення

Макроскопічні дослідження. У тварин експериментальної групи (із пластикою дефекту капсули за допомогою ПС) показники рухової активності в перші дві доби після операції були нижчими, ніж у кролів контрольної групи з подальшим порівнянням на 5-ту добу. Визначено, що функції опори та пересування відновилися в межах перших 5 днів.

Таблиця 1

Модифікована шкала Вандербільтського університету

Показник зрощень	Бал
Площа	0 — відсутність зрощень
	1 — 1–25 % площі імплантата вкрито сполучною тканиною
	2 — 26–50 %
	3 — 51–74 %
	4 — 76–100 %
Міцність	0 — відсутність зрощень
	1 — рихлі зрощення (розділяються з мінімальним зусиллям)
	2 — щільні зрощення (розділяються тупим шляхом)
	3 — дуже щільні площинні зрощення (розділяються лише гострим шляхом)

Під час оцінювання результатів вимірювань кутів згинання та розгинання колінного суглоба оперованої кінцівки у тварин обох груп у фіксовані строки після втручання не встановлено статистично значущої різниці (рис. 2). Відновлення функції колінного суглоба відбувалось поступово, із 5-ї доби відповідало референтним значенням здорової кінцівки. Зафіксовано, що 56 % спостережень в експериментальній групі не відповідали показникам норми під час згинання через добу після операції, при цьому в контрольній групі 18 (72 %) тварин мали задовільну згинальну функцію. Клінічно відмічений виражений перифокальний набряк тканин колінного суглоба у кролів експериментальної групи, що могло вплинути на результати вимірювань. Аналогічні дані отримані й у разі вимірювання кута розгинання.

У контрольній групі через добу після операції в 72 % випадків визначено задовільну розгинальну функцію з її повним відновленням вже на 2-гу добу. В експериментальній групі в 17 кролів (68 %) виявлено відновлення функції протягом першої доби, стовідсотковий показник спостерігали на 50-ту добу.

Таким чином, значних клінічних розбіжностей стану прооперованого колінного суглоба у ранні післяопераційні строки між досліджуваними групами кролів не виявлено.

Морфологічні особливості перебудови капсули колінного суглоба після хірургічного втручання. Під час макроскопічного дослідження через 7 днів після операції в обох групах тварин визначено виражений набряк капсули, гіперемію м'яких тканин, повнокров'я судин (рис. 3). У контрольній групі спостерігали ознаки продуктивного запалення та зрощення країв капсули між собою. В експериментальній групі зафіксовано спайки між краями сітки, капсулою суглоба та прилеглими м'якими тканинами, зокрема, зв'язкою наколінка та медіальною обхідною зв'язкою.

У контрольній групі, починаючи з 7-ї доби після хірургічного втручання протягом 2 міс., відбувалося утворення щільної сполучної тканини (післяопераційного рубця). У тварин експериментальної групи на фоні формування навколо сітки сполучної тканини спостерігали суттєве потовщення капсули та зв'язок у місцях контакту з ПС (табл. 2).

Виявлено пряму залежність між товщиною сполучнотканинної капсули суглоба навколо елементів ПС і терміном із моменту хірургічного втручання. Протягом другого тижня після

утворення дефекту суглобової капсули її товщина збільшилася в 1,89 разу. Найбільше потовщення капсули (у 2,1 разу) зафіксовано з 14 по 21-шу добу експерименту, що на 18,2 % більше потовщення з 7 по 14-ту добу. Це можна пояснити затиханням ексудативної фази запалення та пере-

ходом в активну проліферативну стадію. Потім, до кінця другого місяця після операції, відмічено поступове, майже рівномірне, потовщення капсули в зоні дефекту та навколо неї й прилеглих зв'язок. Загалом за весь період спостереження зафіксовано потовщення зазначених структур у 6,25 разу.

Таблиця 2
Товщина сполучнотканинної капсули навколо ПС

Термін після операції (доба)	Товщина сполучнотканинної капсули навколо елементів ПС (мкм)		
	Me	Q1	Q3
7	29,1	24,3	39,4
14	54,9	32,3	69,9
21	116,5	107,6	126,4
45	133,1	113,9	145,1
60	181,8	113,9	194,0

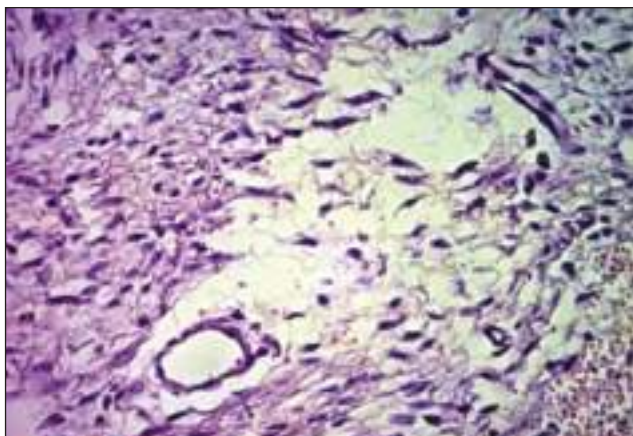


Рис. 4. Суглобова капсула експериментальної тварини через 7 діб після ушкодження капсули та пластики дефекту з використанням ПС. Клітини крові, фібробласти та малодиференційовані клітини поміж тонких колагенових волокон. Тканинний набряк. Гематоксилін та еозин. Зб. 400

У тварин експериментальної групи через 7 діб після операції спостерігали скупчення клітин (макрофаги, лейкоцити, лімфоцити, фібробласти та малодиференційовані клітини) та окремі короткі тонкі колагенові волокна навколо фрагментів ПС. Поблизу ПС виявлено сформовані фібрин-кров'яні згустки, які є основою для утворення грануляційної тканини. У капсулі суглоба та прилеглих ділянках зв'язок спостерігали осередки діapedезних крововиливів, особливо виражені в крайовому відділі та в зоні швів. Кровоносні судини розширені, повнокровні (рис. 4). Лімфатичні судини капсули також розширені. Тканина синовіальної та фіброзної мембран суглобової капсули набрякла, відмічено дезорганізацію волокон. Осередки крововиливів займали $(13,3 \pm 0,6)$ % відносно площі синовіальної мембрани капсули колінного суглоба, кровоносні судини — $(7,7 \pm 0,4)$ %, на частку колагенових волокон припадало $(19,6 \pm 1,1)$ %, а міжклітинна речовина через набряк превалювала та займала $(50,3 \pm 2,5)$ %. Частка клітин, у тому числі й периваскулярних інфільтратів, дорівнювала $(10,1 \pm 0,8)$ % від площі синовіальної мембрани капсули колінного суглоба.

На 14-ту добу в обох групах макроскопічні прояви запальної відповіді виявилися менш вираженими: спостерігали зменшення набряку та гіперемії.

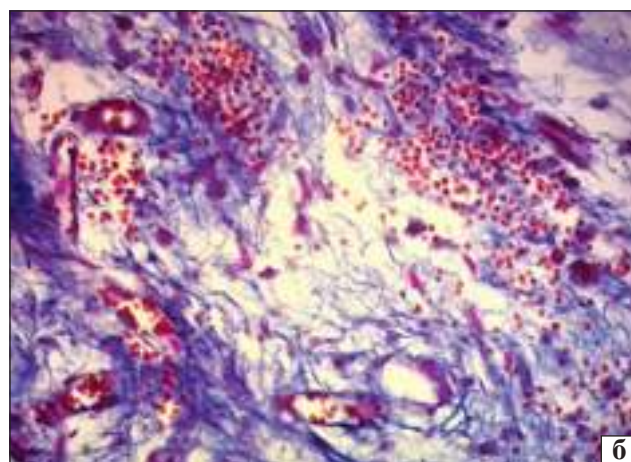
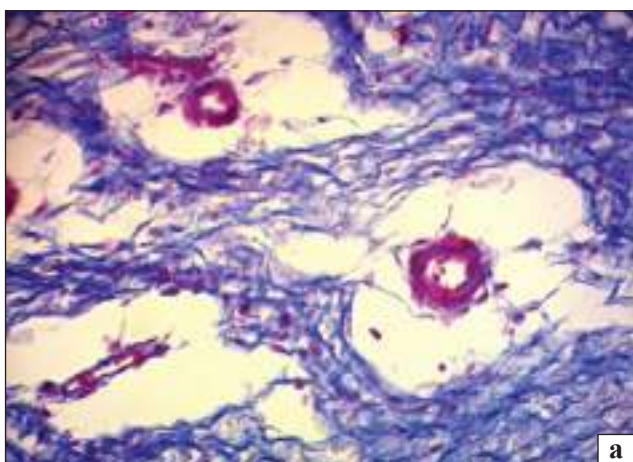


Рис. 5. Фрагмент капсули колінного суглоба кроля поблизу зони ушкодження: а) контроль, ознаки набряку, дезорганізації колагенових волокон; б) імплантація ПС, крововиливи, дезорганізація волокон. 14-та доба після операції. Збарвлення за Масоном. Зб. 400

У тварин експериментальної групи серед клітин периваскулярних інфільтратів визначено макрофаги, лейкоцити, лімфоцити, клітини фібробластичного диферону. Крім того, у них більш виражені явища крововиливів порівняно з контрольною групою (рис. 5). У суглобовій капсулі цієї групи тварин у ділянці ушкодження на відміну від контролю зафіксовано більш виражені реактивні зміни, починаючи з набряку, крововиливів, наявності та розмірів інфільтратів, що протягом першого тижня супроводжувалося активнішою запальною реакцією. Це пояснюється наявністю ПС, яка є чужорідним тілом для капсули, збільшенню подразнення тканини.

Фібробластно-фіброцитарний індекс, який характеризує стабільність тканини, у тварин контрольної групи дорівнював 1,59; що вказує на активний перебіг формування щільної сполучної тканини (рубця). У кролів експериментальної групи фібробластно-фіброцитарний індекс становив 1,73.

За результатами морфометрії, в експериментальних тварин осередки крововиливів займали $(11,7 \pm 0,6)$ % відносно площі синовіальної мембрани капсули колінного суглоба проти $(8,3 \pm 0,7)$ % у контролі, кровоносні судини — $(10,3 \pm 0,4)$ проти $(8,4 \pm 1,4)$ %; волокна — $(33,6 \pm 1,1)$ і $(35,4 \pm 2,1)$ %; міжклітинна речовина — $(35,4 \pm 2,1)$ і $(39,3 \pm 2,5)$ %; клітини, включаючи периваскулярні інфільтрати, — $(17,1 \pm 0,8)$ і $(12,3 \pm 0,8)$ % відповідно. У зоні імплантації сітки, навколо її комірок і філаментів, визначено осередки формування волокон сполучної тканини.

На 21-шу добу після відтворення ушкодження капсули суглоба та його корекції в обох групах тварин спостерігали більш упорядковане розташування волокон сполучної тканини. Фібробластно-фіброцитарний індекс в експериментальній групі становив 1,55; що декілька перевищує значення показника в контролі — 1,39. Явища тканинного набряку зберігалися в синовіальній мембрані колінних суглобів обох груп тварин, але більш вираженими вони були в експерименті (рис. 6). На частку міжклітинної речовини припадало $(27,3 \pm 2,2)$ і $(30,4 \pm 2,7)$ % відповідно в контрольній та експериментальній групах. Волокна в капсулах контрольних тварин займали $(50,6 \pm 3,1)$ % відносно площі синовіальної мембрани капсули колінного суглоба (рис. 7), в експериментальних тварин цей показник був суттєво меншим — $(36,4 \pm 2,4)$ %.

У віддалені терміни експерименту (45 діб після операції) у контрольній групі тварин у зоні

ушкодження капсули суглоба містилася сполучна тканина різного ступеня зрілості, яка складалася з пучків колагенових волокон. Між ними розташовувалися клітини фібробластичного диферону. Такі ділянки перемижувалися з осередками жирової тканини, повсюди виявляли новоутворені тонкостінні кровоносні судини. Явища набряку були майже відсутніми. Фібробластно-фіброцитарний індекс становив 1,16.

У суглобовій капсулі кролів експериментальної групи в зоні розташування імплантата з поліпропілену визначено проростання поміж його волокнами сполучної тканини, утвореної колагеновими волокнами різного діаметра. Останні оточували комірки сітки і розташовувалися в міжкомірковому просторі (рис. 8). Навколо філаментів сітки виявлено скупчення клітин — переважно фібробластів і фіброцитів. Фібробластно-фіброцитарний індекс знизився порівну з попереднім строком спостереження (1,34), що пов'язано зі зменшенням кількості бластних форм клітин і, відповідно, збільшенням зрілості новоутвореної сполучної тканини. Навколо філаментів сітки зберігалися осередки тканинного набряку, але порівняно з попереднім терміном спостереження вони були значно меншими.

Під час оцінювання репаративного процесу за модифікованою шкалою Вандербільтського університету у тварин експериментальної групи отримано такі результати: 21-ша доба — 3,68 бала; 45-та — 5,72; 60-та — 6,24. Ці показники свідчать, що вже через три тижні після імплантації ПС в капсулі суглоба виникає зрощення з прилеглими тканинами у межах 51–75 % площі імплантата з подальшим збільшенням до максимального зрощення (75–100 %) у термін 45 діб.

Через 2 міс. після операції макроскопічно ознак запального процесу не виявлено в обох групах. В експериментальній групі мікроскопічно виявлено переважання щільної сполучної тканини, яка займала $(68,12 \pm 2,74)$ % площі синовіальної мембрани капсули колінного суглоба проти $(51,68 \pm 4,22)$ % у контролі. Фібробластно-фіброцитарний індекс становив 1,07 і 1,22 відповідно в контрольній і експериментальній групах.

Таким чином, у результаті експериментального дослідження встановлено, що в групі з імплантацією в ділянку дефекту суглобової капсули ПС на 7-му добу ознаки формування сполучної тканини були вираженішими, що проявлялося наявністю скупчень клітин фібробластичного диферону та малодиференційованих клітин. Між ними відмічено формування тонких колагенових волокон.

У подальшому це призвело до потовщення капсули суглоба в зоні травми з найбільшим проявом між 14-ю та 21-ю добами спостереження. Помір-

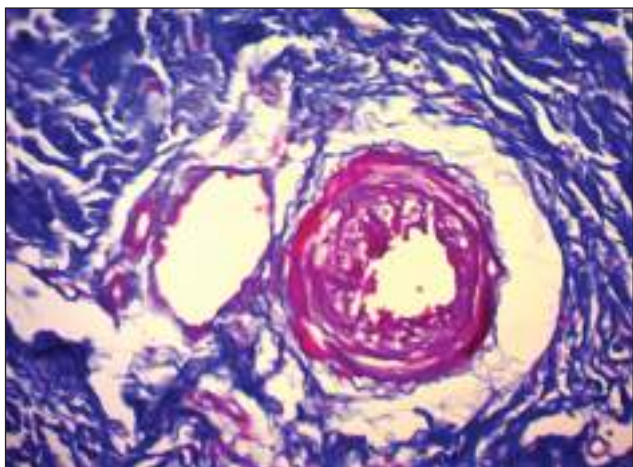


Рис. 6. Периваскулярний набряк у капсулі суглоба експериментальної тварини на 21-шу добу після операції. Забарвлення за Масоном. Зб. 400

ний запальний процес навколо ПС тривав і надалі, що сприяло пролонгації фази проліферації. Зокрема, через 14 діб фібробластно-фіброцитарний індекс у тварин експериментальної групи був в 1,1 разу більшим, ніж в контролі. На 21-шу добу відмічено вrostання сполучної тканини різного ступеня зрілості поміж волокнами і комірками ПС, що створювало додаткову міцність з'єднання структур у зоні травми.

У результаті оцінювання репаративного процесу в капсулі суглоба та прилеглих зв'язках навколо ПС встановлено, що через 21 добу після її імплантації виникає зрощення (вrostання сполучної тканини) у межах 51–75 % площі імплантата з подальшим збільшенням до 75–100 % у термін 45 діб.

Через 2 міс. після операції ознак запального процесу не виявлено в обох групах. Але зафіксовано суттєво більшу частку щільної сполучної тканини в експерименті — $(68,12 \pm 2,74)$ проти $(51,68 \pm 4,22)$ % у контролі.

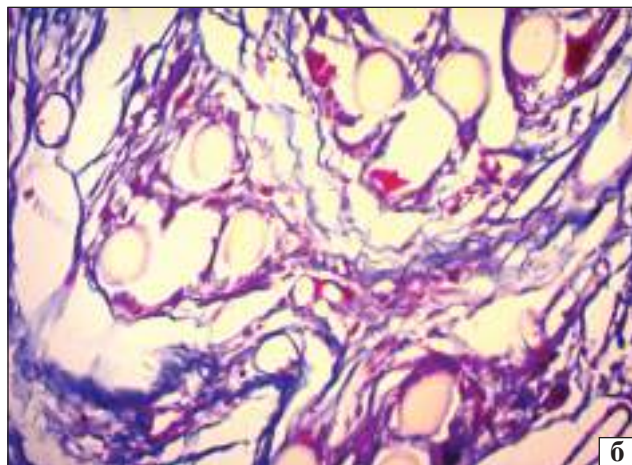
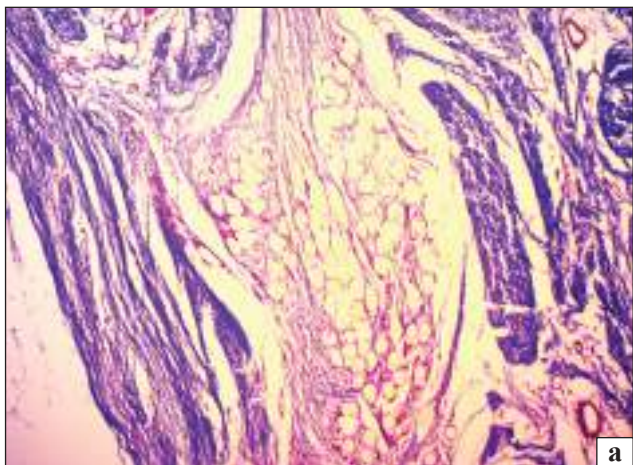


Рис. 7. Проростання колагенових волокон у матеріал ПС на 21-шу добу після операції. Експеримент. Забарвлення за Масоном. Зб. 100 (а), 400 (б)

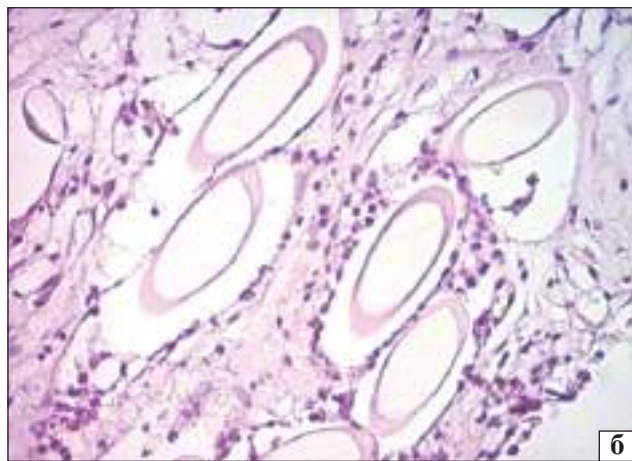
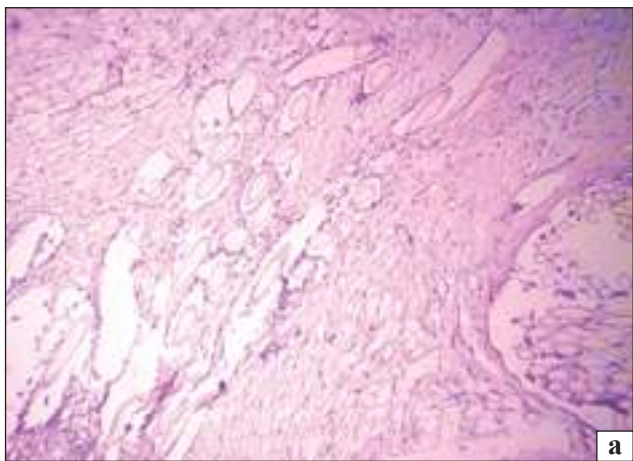


Рис. 8. Фрагмент капсули колінного суглоба на 45-ту добу після операції. Формування сполучної тканини поміж комірками і волокнами ПС. Експериментальна тварина. Гематоксилін та еозин. Зб. 100 (а), 400 (б)

Висновки

Імплантація поліпропіленової сітки в ділянку дефекту капсули колінного суглоба кролів поміж зв'язкою наколінка та медіальною обхідною пролонгує продуктивне запалення й, відповідно, фазу проліферації, що сприяє утворенню на кінцевий термін спостереження більшого обсягу щільної сполучної тканини.

Вростання сполучної тканини поміж комірками та волокнами поліпропіленової сітки сприяє утворенню щільного з'єднання останньої з прилеглими тканинами (капсулою суглоба, зв'язками), зміцнюючи тим самим зону травматичного ушкодження, де перебігають процеси репарації.

Утворений блок «тканина – поліпропіленова сітка», ймовірно здатний витримувати значні механічні навантаження, що потребує подальшого дослідження.

Конфлікт інтересів. Автори декларують відсутність конфлікту інтересів.

Список літератури

1. Головаха М. Л. Влияние срока после травмы на результат восстановления передней крестообразной связки / М. Л. Головаха, И. В. Диденко // Ортопедия, травматология и протезирование. — 2019. — № 2. — С. 51–61. — DOI: 10.15674/0030-59872019251-60.
2. Анализ результатов применения различных методов фиксации трансплантата при пластике передней крестообразной связке коленного сустава / М. Л. Головаха, В. Орлянский, Р. В. Титарчук [и др.] // Ортопедия, травматология и протезирование. — 2015. — № 2. — С. 53–59. — DOI: 10.15674/0030-59872015253-59.
3. Орлянский В. Руководство по артроскопии коленного сустава / В. Орлянский, М. Л. Головаха. — Запоріжжя : Просвіта, 2016. — 264 с.
4. A 10-year comparison of anterior cruciate ligament reconstructions with hamstring tendon and patellar tendon autograft: a controlled, prospective trial / L. A. Pinczewski, J. Lyman, L. J. Salmon [et al.] // The American Journal of Sports Medicine. — 2007. — Vol. 35 (4). — P. 564–574. — DOI: 10.1177/0363546506296042.
5. Crawford S. N. Long-term failure of anterior cruciate ligament reconstruction / S. N. Crawford, B. R. Waterman, J. H. Lubowitz // Arthroscopy. — 2013. — Vol. 29 (9). — P. 1566–1571. — DOI: 10.1016/j.arthro.2013.04.014.
6. Comparable clinical and functional outcomes after anterior cruciate ligament reconstruction over and under 40 years of age / K. Corona, M. Ronga, B. J. Morris [et al.] // Knee Surgery, Sports Traumatology, Arthroscopy. — 2020. — Vol. 28. — P. 1932–1945. — DOI: 10.1007/s00167-019-05680-3.
7. Poudroux T. Joint laxity and graft compliance increase during the first year following ACL reconstruction with short hamstring tendon grafts / T. Poudroux, B. Muller, H. Robert // Knee Surgery, Sports Traumatology, Arthroscopy. — 2019. — Vol. 28 (6). — P. 1979–1988. — DOI: 10.1007/s00167-019-05711-z.
8. The «ligamentization» process in anterior cruciate ligament reconstruction: what happens to the human graft? A systematic review of the literature / S. Claes, P. Verdonk, R. Forsyth, J. Bellemans // The American Journal of Sports Medicine. — 2011. — Vol. 39 (11). — P. 2476–2483. — DOI: 10.1177/0363546511402662.
9. Colombet P. Incorporation of hamstring grafts within the tibial tunnel after anterior cruciate ligament reconstruction: magnetic resonance imaging of suspensory fixation versus interference screws / P. Colombet, N. Graveleau, S. Jambou // The American Journal of Sports Medicine. — 2016. — Vol. 44. — P. 2838–2845. — DOI: 10.1177/0363546516656181.
10. Biology and augmentation of tendon-bone insertion repair / P. Lui, P. Zhang, K. Chan, L. Qin // Journal of Orthopaedic Surgery and Research. — 2010. — Vol. 5 (1). — Article ID: 59. — DOI: 10.1186/1749-799x-5-59.
11. 118166 UA, МПК (2006) А61F 2/02 (2006.01), А61L 27/00, А61L 31/00. Поліпропіленова медична сітка / Масленников С. О., Белінічев І. Ф., Головаха М. Л. [та ін.] ; заявник і патенто власник ТОВ «Науково-виробниче об'єднання «Фарматрон». — № а201807423, заявл. 02.07.2018 ; опубл. 26.11.2018 ; Бюл. № 16.
12. Применение полипропиленовой сетки у пациента с рецидивирующим вывихом бедренного компонента эндопротеза тазобедренного сустава (Случай из практики) / М. Л. Головаха, С. О. Масленников, А. О. Твердовский [и др.] // Ортопедия, травматология и протезирование. — 2018. — № 1. — С. 86–88. — DOI: 10.15674/0030-59872018186-88.
13. Лядов В. К. Сравнительная оценка материалов для внутрибрюшинного размещения при лечении грыж передней брюшной стенки : автореф. дис. ... канд. мед наук [электронный ресурс] / В. К. Лядов. — Москва, 2010. — Available from: <http://www.rad.pfu.edu.ru:8080/tmp/avtoref4764.pdf>.
14. Боровиков В. STATISTICA. Искусство анализа данных на компьютере: Для профессионалов / В. Боровиков. — СПб : Питер, 2003. — 688 с.

Стаття надійшла до редакції 03.06.2020

EXPERIMENTAL STUDY OF POLYPROPYLENE MESH IMPLANTATION IN THE KNEE JOINT CAPSULE DEFECT

M. L. Golovakha, S. O. Maslennikov

Zaporizha State Medical University, Ukraine

✉ Maksym Golovakha, MD, Prof. in Traumatology and Orthopaedics: golovahaml@gmail.com

✉ Serhiy Maslennikov: travmatologyl@i.ua