

## ОГЛЯДИ ТА РЕЦЕНЗІЇ

УДК 616.717.4-001.5-089.881-053.2(048.8)

DOI: <http://dx.doi.org/10.15674/0030-59872024376-85>**Способи черезшкірної фіксації відламків у разі надвиросткових переломів плечової кістки в дітей та підлітків****О. А. Бур'янов, В. П. Кваша, В. О. Науменко, Д. Ю. Ковальчук,  
О. Р. Пилипчук, Т. М. Омельченко, В. О. Рогозинський**

Національний медичний університет ім. О. О. Богомольця, Київ, Україна

*The aim of this study is to conduct a meta-analysis and evaluate the clinical efficacy and safety of crossed and lateral fixation of fragments in supracondylar humerus fractures in children and adolescents. Methods. A comprehensive literature search was conducted in the PubMed and EMBASE databases from 2015 to December 2023 using the following search terms: "supracondylar fractures of distal humerus in pediatric patients", "treatment", "methods of fixation", "pinning configuration", "biomechanical analysis of pin placement". According to the inclusion and exclusion criteria, the literature sources of anatomic-biomechanical and clinical studies related to the use of crossed and lateral fixation of fragments in the case of supracondylar fractures of the humerus in children and adolescents were selected and analyzed. The review was prepared in accordance with the recommendations of the "Preferred Reporting Items for Systematic Reviews and Meta-analysis (PRISMA) guidelines." Results. A comparison of results from experimental studies investigating the degree of stabilization achieved in the crossed and lateral configurations of fixation structures reveals conflicting conclusions due to the heterogeneity of designs implemented. The principal limitation of lateral fixation is the increased risk of failure of fixation. The outcomes of clinical trials (Flynn criteria) demonstrate that both types of fracture fixation yield equivalent clinical outcomes. One disadvantage of crossed fixation is the risk of iatrogenic ulnar nerve damage, while another disadvantage is the increased complexity of the surgical technique. Conclusions. The results of anatomical and biomechanical studies indicate that cross-fixation provides more rigid fixation of fragments in supracondylar humerus fractures in children and adolescents. Nevertheless, clinical outcomes based on radiological and functional data (including Flynn's score) demonstrate no significant distinction between the two types of fixation configurations. However, they do indicate a notable risk of iatrogenic ulnar nerve damage in cross fixation, which justifies the necessity to utilise a mini-open technique in the medial fixation construct. Key words. Supracondylar fractures of distal humerus in pediatric patients, treatment, methods of fixation, pinning configuration, biomechanical analysis of pin placement, meta-analysis.*

*Мета. Провести метааналіз та оцінити клінічну ефективність і безпечність застосування перехрещеної та латеральної фіксації відламків у разі надвиросткових переломів плечової кістки в дітей та підлітків. Методи. Здійснено пошук літератури в базах даних PubMed та EMBASE з 2015 до грудня 2023 року використовуючи такі терміни: «supracondylar fractures of distal humerus in pediatric patients», «treatment», «methods of fixation», «pinning configuration», «biomechanical analysis of pin placement». За критеріями включення та виключення відібрано та проаналізовано джерела літератури анатомо-біомеханічних і клінічних досліджень, які стосуються застосування перехрещеної та латеральної фіксації відламків у разі надвиросткових переломів плечової кістки в дітей та підлітків. Огляд підготовлено згідно з рекомендаціями «Preferred Reporting Items for Systematic Reviews and Meta-analysis (PRISMA) guidelines». Результати. Порівняльний аналіз даних експериментальних досліджень ступеня стабілізації відламків у разі перехрещеної та латеральної конфігурації фіксуючих конструкцій вказує на протиріччя висновків, які зумовлені неоднорідністю дизайнів під час їхнього проведення. Головним недоліком латерального способу є підвищений ризик втрати фіксації. Під час застосування (Флінн критерії) виявлено, що обидва типи стабілізації перелому забезпечують рівнозначні клінічні результати. Недоліком використання перехресного кріплення є ятрогенне ушкодження ліктьового нерва. Висновки. Перехрещена фіксація за результатами анатомо-біомеханічних досліджень забезпечує більш жорстке кріплення відламків у разі надвиросткових переломів плечової кістки в дітей та підлітків. Проте клінічні результати, які базуються на рентгенологічних і функціональних показниках (включаючи бали за критерієм Флінна), указують на відсутність істотної різниці між двома типами конфігурації фіксації. Утім констатують суттєві ризики ятрогенного ушкодження ліктьового нерва за перехрещеної фіксації, що обґрунтовує необхідність застосування мінівідкритої техніки в разі застосування медіальної фіксуючої конструкції.*

**Ключові слова.** Надвиросткові переломи в дітей та підлітків, лікування, методи фіксації, конфігурація фіксації, біомеханічні дослідження, метааналіз

## Вступ

Переломи дистального епіметафізу плечової кістки в дітей та підлітків є однією з найпоширеніших травм, які складають від 16 до 50 % серед переломів кісток загалом та 50–80 % від усіх внутрішньосуглобових ушкоджень верхньої кінцівки. Серед травм цієї локалізації превалюють надвиросткові (3–18 %) та черезвиросткові переломи (57,5–70 %) переважно в дітей віком 6–7 років (діапазон: від 1 року 4 міс. до 12 років 4 міс.). Вік на момент травми має бімодальну характеристику з першим піком приблизно у віці 1 року та другим — 4–5 років. Із віком частка таких переломів зменшується, а їхні типи змінюються [1, 2].

Існує кілька систем для опису надвиросткових переломів у дітей та підлітків, але найбільш вживаною в щоденній клінічній практиці є класифікація J. J. Gartland [3], яка була послідовно модифікована Wilkins та ін. [4]. У подальшому Leitch та його колеги розширили класифікацію J. J. Gartland та ввели IV тип — різноспрямований нестабільний перелом як за згинання, так і під час розгинання з повною втратою контакту як переднього, так і заднього коркових шарів [5].

Сучасній тактиці лікування надвиросткових переломів у педіатричній практиці, залежно від типу травми, приділяється достатньо уваги, проте виникає низка дискусійних питань [6, 7]. Серед них особливої уваги заслуговує конфігурація розташування внутрішніх фіксуєчих конструкцій, яка є предметом дебатів протягом останніх десятиліть. На сьогодні існують дві найпоширеніші конструкції фіксації надвиросткових переломів у дітей та підлітків: із перехрещеними шпичками та з використанням 2 або 3 латеральних шпичок з їх дивергенцією у коронарній площині [8].

Передумовою для розробки та впровадження латеральної фіксації (ЛФ) відламків на противагу перехресному способу є зменшення ризику ятрогенного ушкодження ліктьового нерва під час проведення медіальної шпички або штифта.

Перехрещена фіксація (ПФ) забезпечує стабільну біомеханічну конструкцію, яка характеризується більш суттєвою жорсткістю на скручування та згинання порівняно з латеральною, хоча збільшує ризик травмування ліктьового нерва [9].

Тому, встановлення переваг і недоліків цих способів кріплення є актуальним питанням су-

часної ортопедії в педіатричній практиці в разі надвиросткових переломів плечової кістки.

*Мета:* провести метааналіз та оцінити клінічну ефективність і безпечність застосування перехрещеної та латеральної фіксації відламків у разі надвиросткових переломів плечової кістки в дітей та підлітків.

## Матеріал і методи

Огляд підготовлено згідно з рекомендаціями «Preferred Reporting Items for Systematic Reviews and Meta-analysis (PRISMA) guidelines» [10]. Здійснено пошук літератури в базах даних PubMed та EMBASE з 2015 до грудня 2023 року, використовуючи такі терміни: «supracondylar fractures of distal humerus in pediatric patients», «treatment», «methods of fixation», «pinning configuration», «biomechanical analysis of pin placement». Також проводився ручний пошук посилань оглядів і досліджень, які відібрано двома рецензентами незалежно. Відповідні статті включено після прочитання повного тексту та визначення необхідних параметрів.

*Критерії включення:* 1) надвиросткові переломи в дітей та підлітків II–IV типу за Гартлендом; 2) використання закритої/відкритої репозиції з черезшкірною, мінівідкритою або відкритою технікою фіксації; 3) медіально-латеральний перехрещений та латеральний спосіб фіксації; 4) анатомо-біомеханічні дослідження цих способів; 5) статті з рівнем доказовості I–IV; 6) тривалість спостереження не менше року; 7) у дослідження включено понад 10 пацієнтів; 8) джерела іноземними мовами.

*Критерії виключення:* 1) надвиросткові переломи в дітей та підлітків I типу за Гартлендом; 2) рецензії, тези або статті, які не включали достатніх даних; 3) нестандартизовані, нові (комбіновані) способи фіксації.

Відповідно до заданих факторів два незалежних дослідники перевірили результати пошуку за назвою, анотацією та повним текстом. Отримані дані включали: першого автора, рік публікації, рівень доказовості, дизайн дослідження, тип перелому, кількість і вік пацієнтів, техніку фіксації, результати анатомо-біомеханічних досліджень.

Метааналіз виконаний із використанням програмного забезпечення RStudio (рис. 1), пакета Meta для генерування коефіцієнтів ризику для категорійних результатів, середньої різниці для постійних результатів і 95 % довірчих інтервалів (CI).

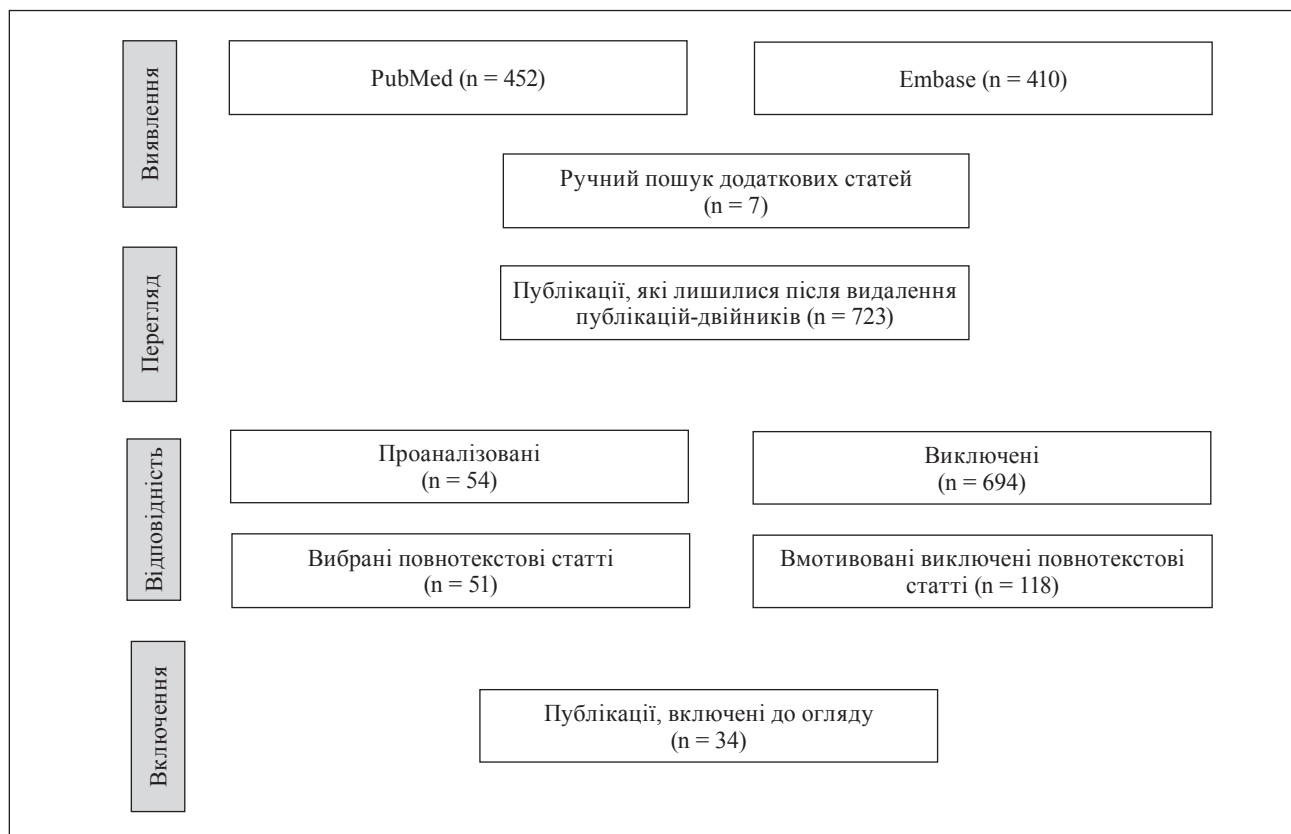


Рис. 1. Блок-схема відбору статей для дослідження

Таблиця 1

## Статті анатомо-біомеханічних досліджень способів фіксації

Автор, рік, країна	Характеристика моделей	Спосіб фіксації
Allieu Kamara. і співавт., 2018, People's Republic of China [11]	Поперечні переломи різного рівня	ПФ шпичками Кіршнера, бічна зовнішня фіксація, еластичні стабільні інтрамедулярні цвяхи (ESIN)
Chuang Liu і співавт., 2020, People's Republic of China [12]	Поперечні, медіальні та латеральні косі переломи	ПФ шпичками Кіршнера, бічна зовнішня фіксація, еластичні стабільні інтрамедулярні цвяхи (ESIN)
Allieu Kamara і співавт., 2021, People's Republic of China [13]	Поперечні переломи різного рівня	ПФ і різноплощинна ЛФ
Ahmet Oztermeli і співавт., 2023, Turkey [14]	Поперечні переломи	ПФ і різноплощинна ЛФ з двома та трьома шпичками
Melissa Wallace і співавт., 2019, USA [15]	Поперечні переломи	Корональне та сагітальне розміщення штифтів різних діаметрів
Alexander M. Bitzer і співавт., 2021, USA [16]	Поперечні переломи	ПФ і різноплощинна ЛФ з двома та трьома шпичками
Marcos Ceita Nunes і співавт., 2019, Brasil, [17]	Поперечні переломи	ПФ і різноплощинна ЛФ
Hanim A. і співавт., 2021, Malaysia, [18]	Поперечні переломи	ПФ і різноплощинна ЛФ, точки перетину
Witit Pothong і співавт., 2021, Thailand, [19]	Поперечні переломи	ЛФ
Serhat Durusoy і співавт., 2021, Turkey [20]	Поперечні переломи	ПФ
Wei Wang і співавт., 2020, People's Republic of China [21]	Поперечні переломи	ПФ і ЛФ, ESIN
Xiang-Fei Liu і співавт., 2020, People's Republic of China [22]	Поперечні переломи	ПФ і ЛФ

**Результати**

Отримані результати анатомо-біомеханічних досліджень перехрещеної та латеральної фіксації в разі надвиросткових переломів у дітей та підлітків наведено в таблиці 3.

За допомогою статистичного пакета EZR проведено лісові діаграми (рис. 2–6) результатів метааналізу, використовуючи середні значення показників жорсткості обох конструкцій з різною кількістю шпичь (Н/мм).

Результати лікування надвиросткових переломів в дітей та підлітків наведено в таблиці 4.

Порівняльний аналіз результатів лікування пацієнтів із надвиростковими переломами плечової кістки з використанням ПФ і ЛФ наведено в таблиці 5. У процесі обробки даних було встановлено, що закон розподілу відрізняється від нормального ( $p < 0,01$ ), тому для подання да-

них використано такі показники як медіана та 95 % СІ.

Аналіз доводить, що не спостерігалось істотної різниці між двома групами стосовно діапазону руху, а відповідно остаточного функціонального результату.

**Обговорення**

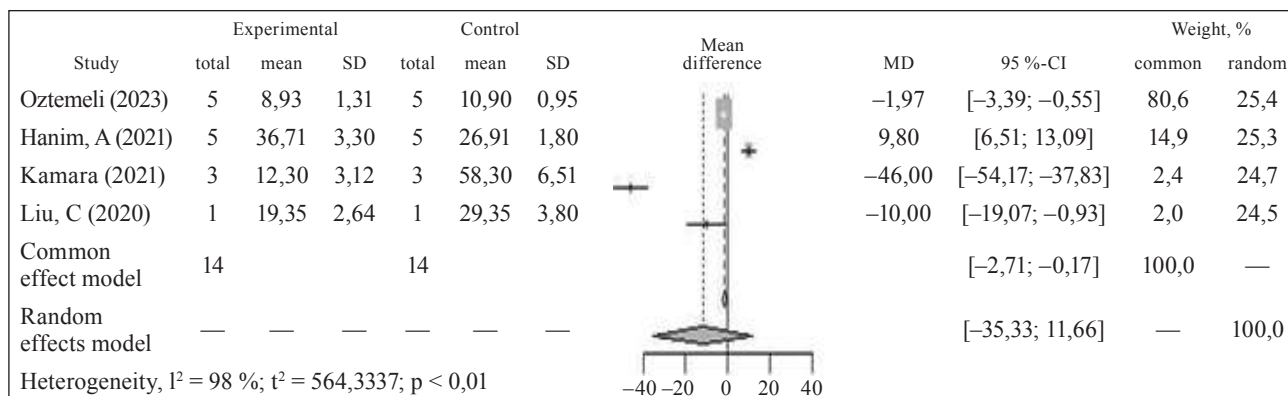
Вивчення анатомо-біомеханічних досліджень виявило, що недоліком ЛФ є підвищений ризик втрати репозиції, який може призвести до деформації в вигляді *cubitus varus*, а в подальшому до потреби оперативної корекції через меншу біомеханічну стабільність порівняно з ПФ [11, 12, 18, 21].

Проте, суттєве значення для забезпечення стабільності за ЛФ має розташування та кількість фіксуючих засобів.

Таблиця 2

**Статті з клінічними результатами лікування пацієнтів із застосування різних способів фіксації**

Автор, рік, країна	Тип перелому Gartland J. J.	Спосіб фіксації		Дизайн дослідження
		перехрещена	латеральна	
Erdinç Acar і співавт., 2020, Turkey [23]	III	16	16	Ретроспективне
Henrique Melo Natalin і співавт., 2021, Brazil [24]	III	19	24	Рандомізоване
Kumar Prashant і співавт., 2016, India [25]	III	31	31	Рандомізоване
Hossam Abubeih і співавт., 2019, Egypt [26]	III	34	34	Рандомізоване
Afaqe S. F. і співавт., 2020, India [27]	III	40	37	Рандомізоване
Naik L. G. і співавт., 2017, India [28]	III	29	28	Проспективне
Arun K. N. і співавт., 2018, India [29]	III	30	38	Проспективне
Palange N. і співавт., 2019, India [30]	III	15	15	Рандомізоване
Othman M. K. і співавт., 2020, India [31]	III	15	15	Проспективне
Naveen P. R. і співавт., 2017, Iraq [32]	II, III	20	20	Проспективне
Ahmad M. Radaideh і співавт., 2022, Jordan [33]	III	34	67	Ретроспективне
Francisco Eguia і співавт., 2020, Jordan [34]	III	49	93	Проспективне
Justyna Napora і співавт., 2022, Poland [35]	III	62	13	Ретроспективне
Pesenti S. і співавт., 2017, France [36]	III, IV	33	58	Ретроспективне

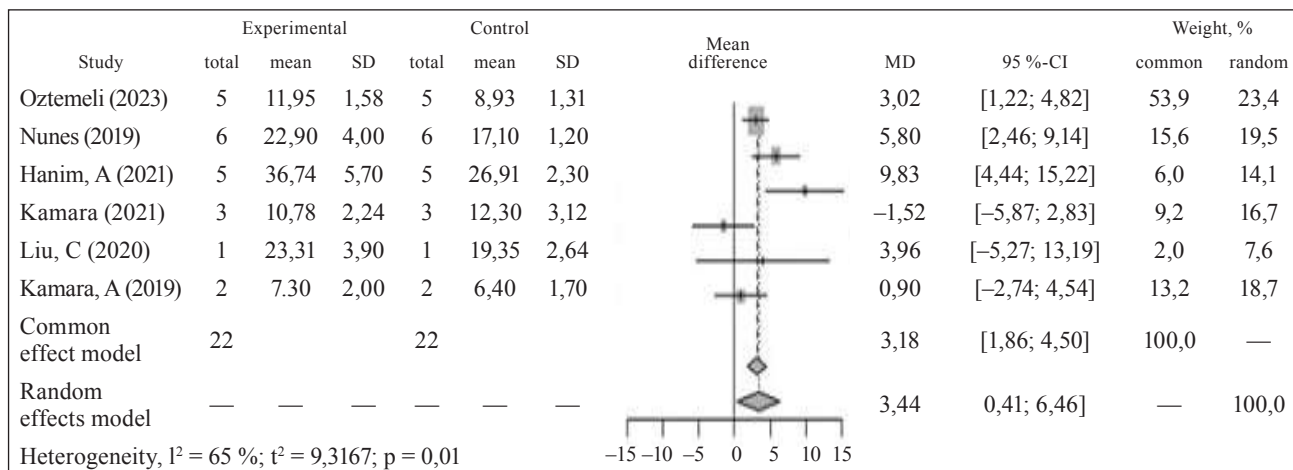


**Рис. 2.** Порівняння жорсткості конструкцій у разі дії згинального навантаження (Н/мм) за ЛФ і ПФ 2 шпичками Кіршнера

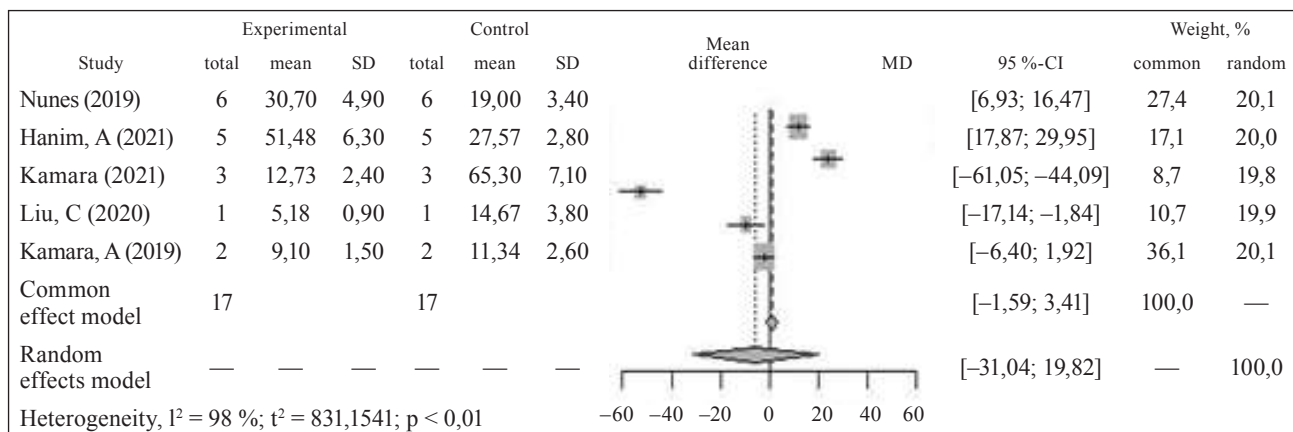
Таблиця 3

## Результати анатомо-біомеханічних досліджень перехрещеної та латеральної фіксації

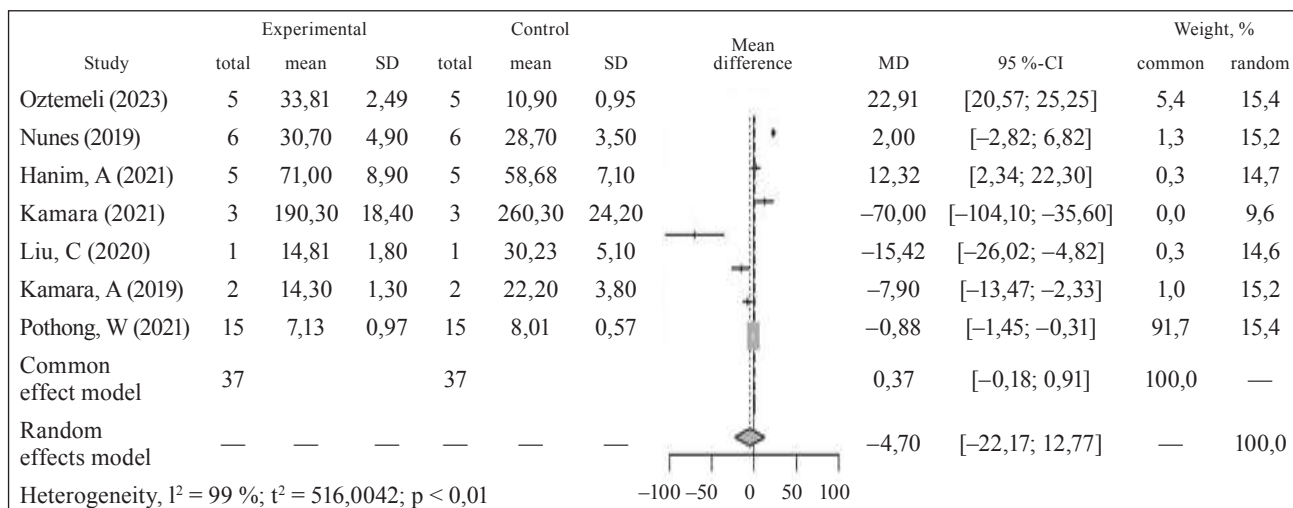
Автор, рік	Характеристика дослідження	Висновок
Allieu Kamara і співавт., 2018 [11]	Модельовали косопоперечні переломи на трьох рівнях: високі, середні та низькі, які фіксували за допомогою спиць Кіршнера, бічної зовнішньої фіксації та ESIN відповідно. Тестували під час варусного/вальгусного навантаження, розгинання/згинання, зовнішньої/внутрішньої ротацій	ESIN забезпечує найкращу загальну стабільність. Два латеральних і один медіальний штифти є найбільш стабільною ПФ
Chuang Liu і співавт., 2020 [12]	Поперечні, медіальні та латеральні косі переломи, які фіксували перехрещеною та бічною зовнішньою конфігураціями. Тестували під час варусного/вальгусного навантаження, розгинання/згинання, зовнішньої/внутрішньої ротацій	Найкращу стабільність проти поступальних сил у разі латеральних косих, медіально косих і поперечних переломів забезпечує ESIN, ЛФ і ПФ відповідно. ПФ перевершує ESIN і ЛФ у стабілізації всіх трьох типів перелому проти торсійних сил. 2-медіальні та 1-латеральна конструкція забезпечують найкращу стабільність
Allieu Kamara і співавт., 2021 [13]	Різні моделі перехрещеного та розбіжно-бокового кріплення з двома або трьома штифтами були змодельовані на поперечному типі перелому та випробувані в шести напрямках навантаження	ПФ і ЛФ стійкіші проти торсійних і трансляційних сил відповідно, тоді як штифти з 3 перехресними штифтами були стабільнішими проти всіх сил. Третій штифт з ямки ліктьового відростка значно підвищив стабільність 2-латеральних штифтів
Ahmet Oztermeli і співавт., 2023 [14]	Протестовано чотири техніки конфігурації штифтів: перехрещені штифти, 2 бічні штифти, 3 бічні штифти і комбінованої техніки за поперечних переломів	Значення варусного та згинального навантаження статистично нижчі в групі ЛФ порівняно з групою ПФ. Різниця між групами за показниками вальгусного навантаження не було ( $p > 0,05$ )
Melissa Wallace і співавт., 2019 [15]	Конфігурації з п'ятьма штифтами були розроблені для перевірки корональних і сагітальних моделей розміщення штифтів діаметром 1,6, 2,0 і 2,4 мм	Більший діаметр штифта забезпечує кращу жорсткість фіксації. Використання 3 латеральних і 1 медіального штифта статистично не відрізнялося від 2 бічних і 1 медіального штифта
Alexander M. Bitzer і співавт., 2021 [16]	16 зразків із 3 бічними штифтами, що розходяться в корональній і сагітальній площинах і 16 екземплярів із конфігурацією ПФ. Площина переломів — поперечна	Краща жорсткість конструкції за використання 3 бічних штифтів, які розходяться в корональній і сагітальній площинах, порівняно з конструкціями з перехрещеними та з 3 бічними штифтами, що розходяться лише в корональній площині
Marcos Ceita Nunes і співавт., 2019 [17]	72 моделі поперечного перелому, які фіксували за допомогою паралельних спиць Кіршнера та латеральної інтрамедулярної конфігурації. Кожну групу досліджено за варусного/вальгусного навантаження, розгинання/згинання, зовнішньої/внутрішньої ротацій	Фіксація за допомогою одного інтрамедулярного й одного латерального штифта, урахувавши навантаження під час розгинання/згинання, забезпечує більшу стабільність порівняно з кріпленням за допомогою двох латеральних конструкцій
Hanim A. і співавт., 2021 [18]	Модельовали поперечний перелом на середині ліктьової ямки та фіксували за допомогою двох 1,6-міліметрових спиць із тестуванням стабільності за розгинання/згинання, вальгус/варус, внутрішньої/зовнішньої ротацій	За ПФ, центральна точка перетину виявилася найжорсткішою конфігурацією як у разі лінійних, так і обертальних сил, порівняно з латеральною, верхньою та медіальною точкою перетину
Witit Pothong і співавт., 2021 [19]	Вивчено чотири конфігурації штифтів: сагітально-схрещеного сагітального; дивергентного сагітального; паралельного сагітального. Усі вони були бікорковими з медіальною та латеральною фіксацією. Тестування проводилось на розгинання/згинання, варус/вальгус та під час ротаційних зусиль	Дивергентна конфігурація сагітального штифта забезпечує найбільшу жорсткість конструкції за різних навантажень порівняно з іншими. Перевага дивергентної сагітальної конфігурації штифта можна пояснити максимальною відстанню розповсюдження штифта в місці перелому та механізмом блокування кута штифта
Serhat Durusoy і співавт., 2021 [20]	Дослідження проводили на моделях дистального перелому плечової кістки з фіксацією перехрещеною конструкцією з комбінацією різних кутів (30°, 45° та 60°).	Збільшення кута введення як медіального, так і латерального штифта посилює стабілізацію та зменшує зміщення, особливо проти обертальних деформуючих сил
Xiang-Fei Liu і співавт., 2020 [21]	Модель надвіросткового перелому фіксувалась перехресною та бічною конфігурацією у напрямку розгинання/згинання та варусного/вальгусного зміщення та внутрішньої/зовнішньої ротацій.	Серед конфігурацій з 2 штифтами — перехрещені забезпечували більшу стабільність проти сил обертання понад 2585 Нмм/°. Треті додані штифти збільшували стабільність у всіх напрямках. Напруження розгинання/згинання та варус/вальгус і внутрішній/зовнішній поворот становили 198 Н/мм, 395 Н/мм і 6 251 Нмм/°



**Рис. 3.** Порівняння жорсткості конструкції за дії згинального навантаження (Н/мм) під час ЛФ 3 шплицями та ЛФ 2 шплицями Кіршнера



**Рис. 4.** Порівняння жорсткості конструкції під час дії розгинального навантаження (Н/мм) за ЛФ 3 шплицями та ПФ 2 шплицями Кіршнера



**Рис. 5.** Порівняння жорсткості конструкції за дії варусного навантаження (Нмм/°) в разі ЛФ 3 шплицями та ПФ 2 шплицями Кіршнера

Оптимальною фіксацією, яка забезпечує найкращу жорсткість, є використання 3 бічних штифтів, які розходяться в корональній і сагітальній

площинах, на відміну від засобів зі схрещеними та з 3 бічними штифтами, які розходяться лише в корональній площині.

Таблиця 4

## Результати лікування надвиросткових переломів в дітей та підлітків

Автор	Флуп критерії				Висновок
	В (%)	Д (%)	З (%)	НЗ (%)	
Erdinç Acar і співавт., 2020, Turkey [22]	93,40	6,60	—	—	Обидва типи фіксації перелому показали рівнозначні клінічні результати
Henrique Melo Natalin і співавт., 2021, Brazil [23]	68,40* 79,10**	26,40* 16,70**	5,20* 4,20**	— —	Обидва типи фіксації показали подібні клінічні результати
Kumar Prashant і співавт., 2016, India [24]	74,19* 83,87**	25,82* 16,12**	— —	— —	ЛФ забезпечує схожі функціональні результати та майже однакову механічну стабільність порівняно з медіально-латеральним кріпленням. Ятрогенне ушкодження ліктьового нерва 6,25 %.
Hossam Abubeih і співавт., 2019, Egypt [25]	73,60* 79,40**	17,60* 11,80**	5,90* 5,90**	2,90* 2,90**	Не було суттєвої різниці в ускладненнях та ступені фіксації за ЛФ та ПФ. Якщо в кожному методі дотримується єдина стандартизована операційна техніка, то їхній результат черезшкірної фіксації буде однаковим з точки зору безпеки та ефективності
Afaque S. F. і співавт., 2026, India [26]	70,30* 86,00**	18,90* 37,50**	10,8* 2,50**	— —	У кінцевому результаті не було різниці між групами ПФ іЛФ з точки зору радіологічних і клінічних результатів. У двох хворих I групи розвинувся відстрочений ліктьовий неврит (5 %), який повністю пройшов у подальшому спостереженні
Naik L. G. і співавт., 2017, India [27]	78,60	17,90	—	3,50	Між обома методами не спостерігалось істотної різниці щодо функціональних та радіологічних результатів
Arun K. N. і співавт., 2018, India [28]	80,00* 71,10**	16,70* 21,00**	3,38* 7,90**	— —	Між обома методами не було статистично достовірної різниці
Palange N. і співавт., 2019, India [29]	66,67* 60,00**	26,67* 26,70**	6,66* 13,30**	— —	Не виявлено статистичної різниці між двома техніками, проте існує високий ризик ушкодження ліктьового нерва в разі ПФ
Othman M. K. і співавт., 2020, India [30]	66,60* 60,00**	6,70* 13,30**	26,70* 26,70**	— —	Не знайдено статистичної різниці між двома техніками в клінічних результатах. Ураження ліктьового нерва за ПФ відмічалось у двох пацієнтів (13,3 %)
Naveen P. R. і співавт., 2017, Iraq [31]	75,00* 80,00**	20,00* 15,00**	5,00* 5,00**	— —	Дві техніки фіксації забезпечують однакові функціональні клінічні результати
Ahmad M. Radaideh і співавт., 2022, Jordan [32]	62,10* 62,50**	35,50* 36,10**	3,40* 1,40**	— —	Конфігурація ЛФ та ПФ у разі надвиросткових переломів плечової кістки в дітей забезпечує однакові функціональні та рентгенологічні результати
Justyna Napora і співавт., 2022, Poland [33]	80,00	17,40	1,30	1,30	Незважаючи на літературну дискусію щодо двох типів фіксації, обидва методи забезпечують відмінні клінічні і функціональні результати

Примітки: В — відмінно; Д — добре; З — задовільно; НЗ — незадовільно; \* — ЛФ; \*\* — ПФ.

Три бічні штифти як розбіжної, так і паралельної конфігурації забезпечують достатню стабільність без істотної різниці. Дивергентний тип сагітальних конструкцій забезпечує найбільшу жорсткість за різних навантажень порівняно з іншими видами. Перевагу дивергентної сагітальної конфігурації можна пояснити максимальною відстанню розповсюдження штифта в місці

перелому та механізмом блокування кута штифта [13–17, 19].

Клінічні результати огляду хворих, які базуються на рентгенологічних і функціональних даних (включаючи бали за критерієм Флінна), вказують на відсутність істотної різниці між двома типами фіксації — перехрещеної та латеральної [29–33].

Study	Experimental			Control			Mean difference	MD	95 %-CI	Weight, %	
	total	mean	SD	total	mean	SD				common	random
Oztemeli (2023)	5	24,28	3,68	5	23,68	4,71		0,60	[-4,64; 5,84]	1,0	15,0
Nunes (2019)	6	22,90	3,40	6	20,60	5,20		2,30	[-2,67; 7,27]	1,1	15,1
Hanim, A (2021)	5	35,55	4,60	5	23,39	3,70		12,16	[6,99; 17,33]	1,1	15,0
Kamara (2021)	3	197,80	12,20	3	263,90	21,20		-66,10	[-93,78; -38,42]	0,0	9,8
Liu, C (2020)	1	14,72	2,76	1	23,75	3,40		-9,03	[-17,61; -0,45]	0,4	14,5
Kamara, A (2019)	2	12,70	1,70	2	14,20	2,10		-1,50	[-5,24; 2,24]	2,0	15,2
Pothong, W (2021)	15	5,79	0,75	15	6,21	0,78		-0,42	[-0,97; 0,13]	94,3	15,3
Common effect model	37			37				-0,32	[-0,86; 0,21]	100,0	—
Random effects model	—	—	—	—	—	—		-5,79	[-20,12; 8,54]	—	100,0

Heterogeneity,  $I^2 = 88\%$ ;  $t^2 = 348,1154$ ;  $p < 0,01$

Рис. 6. Порівняння жорсткості конструкції під час дії вальгусного навантаження (Нмм/°) за ЛФ 3 шпичками та ПФ 2 шпичками Кіршнера

Таблиця 5  
Порівняльний аналіз результатів лікування з використанням ПФ і ЛФ за критеріями Flynn

Результат	Медіана		95 % CI	
	ПФ	ЛФ	ПФ	ЛФ
Відмінно	73,89	74,85	66,67–80,00	60,00–80,00
Добре	18,40	17,65	16,70–26,40	13,30–26,70
Задовільно	5,20	5,20	3,38–10,80	1,40–13,30
Незадовільно	2,90	—	1,30–3,50	—

На нашу думку, ризики втрати репозиції за ЛФ (доведено експериментальними дослідженнями), нівелюються за рахунок зовнішньої іммобілізації, яка застосовується під час обох типів фіксації.

Суттєвим недоліком медіально-латеральної фіксації є вищий ризик ятрогенного ушкодження ліктьового нерва (від 5 до 13 %) [26, 30]. Частота його травмування може бути значно знижена за допомогою мінівідкритої техніки, яка полягає у виконанні невеликого розрізу на медіальному надвиростку та візуалізації ліктьового нерва перед проведенням медіального штифта. Цей спосіб дозволяє зменшити ушкодження нерва до 2,2 % [34].

Виконаний аналіз має певні обмеження. По-перше, низька методологічна якість експериментальних досліджень: наведено декілька типів переломів і фіксація певними конфігураціями проведення стабілізуючих конструкцій. Проте, стабільність за латеральної і перехрещеної фіксацій залежить від точки введення та площини розташування фіксуючих конструкцій, а також від кута між ними [18, 19]. Відслідкувати ці важливі параметри не можливо через їхню відсут-

ність, неузгодженість статистичних даних, тому результати недостатньо надійні. По-друге, існує висока клінічна неоднорідність щодо типу перелому та кількості фіксуючих конструкцій, яка впливає на клінічні результати. Так за модифікованою класифікацією Гартленда переломи типу II можна розділити на ПА та ПВ відповідно, проте ПА є ротаційно стабільними в порівнянні з ПВ, що створює певну упередженість під час аналізу щодо втрати редуційної функції.

## Висновки

Перехрещена фіксація за результатами анатомо-біомеханічних досліджень забезпечує більш жорстку фіксацію відламків у разі надвиросткових переломів плечової кістки в дітей та підлітків. Проте клінічні результати, які базуються на рентгенологічних і функціональних даних (бали за критерієм Флінна), указують на відсутність істотної різниці між двома типами фіксації — перехрещеної та латеральної. Водночас констатують суттєві ризики ятрогенного ушкодження ліктьового нерва за перехресного кріплення, що обґрунтовує необхідність застосування мінівідкритої техніки під час проведення медіальної фіксуєчої конструкції.

**Конфлікт інтересів.** Автори декларують відсутність конфлікту інтересів.

## Список літератури

- Santos, I. A., Cruz, M. A., Souza, R. C., Barreto, L. V., Monteiro, A. F., & Rezende, L. G. (2024). Epidemiology of supracondylar fractures of the humerus in children. *Archives of health investigation*, 13(1), 18–23. <https://doi.org/10.21270/archi.v13i1.6324>
- Mubarak, F. S., Mohamed Anzar, M. A., & Kanagrattam, K.

- (2023). Descriptive study on epidemiology, clinical presentation, treatment, and outcome of Supracondylar fractures treated in a base hospital of Sri Lanka: A single-center study. *Cureus*. <https://doi.org/10.7759/cureus.40494>
3. Gartland, J. J. (1959). Management of supracondylar fractures of the humerus in children. *Journal of surgery, gynecology & obstetrics*, 109(1), 145–154
  4. Heal, J., Bould, M., Livingstone, J., Blewitt, N., & Blom, A. (2007). Reproducibility of the Gartland classification for Supracondylar humeral fractures in children. *Journal of orthopaedic surgery*, 15(1), 12–14. <https://doi.org/10.1177/230949900701500104>
  5. Leitch, K., Kay, R., Femino, J., Tolo, V., Storer, S., & Skaggs, D. (2006). Treatment of Multidirectionally unstable Supracondylar humeral fractures in children. *The journal of bone & joint surgery*, 88(5), 980–985. <https://doi.org/10.2106/jbjs.d.02956>
  6. Zaidman, M., Eidelman, M., Abu-Dalu, K., & Kotlarsky, P. (2023). Pediatric Supracondylar fracture of the humerus with sideward displacement. *Surgical techniques development*, 12(3), 107–118. <https://doi.org/10.3390/std12030010>
  7. Duffy, S., Flannery, O., Gelfer, Y., & Monsell, F. (2021). Overview of the contemporary management of supracondylar humeral fractures in children. *European Journal of orthopaedic surgery & traumatology*, 31(5), 871–881. <https://doi.org/10.1007/s00590-021-02932-2>
  8. Lin-Guo, Zhang, X., Yang, J., Wang, Z., Qi, Y., Shan-Zhu, & Meng, X. (2018). A systematic review and meta-analysis of two different managements for supracondylar humeral fractures in children. *Journal of orthopaedic surgery and research*, 13(1). <https://doi.org/10.1186/s13018-018-0806-1>
  9. Xing, B., Dong, B., & Che, X. (2023). Medial–lateral versus lateral-only pinning fixation in children with displaced supracondylar humeral fractures: A meta-analysis of randomized controlled trials. *Journal of orthopaedic surgery and research*, 18(1). <https://doi.org/10.1186/s13018-023-03528-8>
  10. Liberati, A., Altman, D. G., Tetzlaff, J., Mulrow, C., Gøtzsche, P. C., Ioannidis, J. P., Clarke, M., Devereaux, P. J., Kleijnen, J., & Moher, D. (2009). The PRISMA statement for reporting systematic reviews and meta-analyses of studies that evaluate health care interventions: Explanation and elaboration. *PLoS medicine*, 6(7), e1000100. <https://doi.org/10.1371/journal.pmed.1000100>
  11. Kamara, A., Ji, X., Liu, T., Zhan, Y., Li, J., & Wang, E. (2018). A comparative biomechanical study on different fixation techniques in the management of transverse metaphyseal-diaphyseal Junction fractures of the distal humerus in children. *International orthopaedics*, 43(2), 411–416. <https://doi.org/10.1007/s00264-018-3968-x>
  12. Liu, C., Kamara, A., Liu, T., Yan, Y., & Wang, E. (2020). Mechanical stability study of three techniques used in the fixation of transverse and oblique metaphyseal-diaphyseal Junction fractures of the distal humerus in children: A finite element analysis. *Journal of orthopaedic surgery and research*, 15(1). <https://doi.org/10.1186/s13018-020-1564-4>
  13. Kamara, A., Ji, X., Liu, C., Liu, T., & Wang, E. (2021). The most stable pinning configurations in transverse supracondylar humerus fracture fixation in children: A novel three-dimensional finite element analysis of a pediatric bone model. *Injury*, 52(6), 1310–1315. <https://doi.org/10.1016/j.injury.2021.01.012>
  14. Oztermeli, A. (2023). Is lateral onset cross pin technique strong enough? A biomechanical study. *Sisli etfal hastanesi tip bulteni / The medical bulletin of Sisli hospital*, 495–499. <https://doi.org/10.14744/semb.2023.87528>
  15. Wallace, M., Johnson, D. B., Pierce, W., Iobst, C., Riccio, A., & Wimberly, R. L. (2019). Biomechanical assessment of torsional stiffness in a Supracondylar humerus fracture model. *Journal of pediatric orthopaedics*, 39(3), e210–e215. <https://doi.org/10.1097/bpo.0000000000001270>
  16. Bitzer, A. M., Belkoff, S. M., LiBrizzi, C. L., Chibututu, C., & Lee, R. J. (2021). Sagittal plane alignment affects the strength of pin fixation in supracondylar humerus fractures. *Medicine*, 100(22), e26173. <https://doi.org/10.1097/md.00000000000026173>
  17. Nunes, M. C., Posser, T. D., Israel, C. L., Spinelli, L. D., Calieron, L. G., & Kim, J. H. (2019). Análise biomecânica de dois tipos de fixação de fratura supracondiliana de úmero Em modelo anatômico. *Revista Brasileira de ortopedia*, 54(03), 261–267. <https://doi.org/10.1055/s-0039-1688756>
  18. Hanim, A., Wafiuddin, M., Azfar, M. A., Awang, M. S., & Nik Abdul Adel, N. A. (2021). Biomechanical analysis of crossed pinning construct in Supracondylar fracture of humerus: Does the point of crossing matter? *Cureus*. <https://doi.org/10.7759/cureus.14043>
  19. Pothong, W., Phinyo, P., Sirirungruangsarn, Y., Nabudda, K., Wongba, N., Sarntipiphat, C., & Pruksakorn, D. (2021). Biomechanical analysis of sagittal plane pin placement configurations for pediatric Supracondylar humerus fractures. *Applied sciences*, 11(8), 3447. <https://doi.org/10.3390/app11083447>
  20. Durusoy, S. (2021). The effect of the angle between fracture line and Kirschner wires on stability in supracondylar humerus fractures treated with Kirschner wire fixation: A finite element analysis. *Joint diseases and related surgery*, 32(1), 75–84. <https://doi.org/10.5606/ehc.2021.77279>
  21. Wang, W., Li, Q., Kamara, A., Han, Z., Liu, T., & Wang, E. (2022). Analysis of the location and trajectory of the Kirschner wires in the fixation of extension-type supracondylar fracture of the humerus by 3D computational simulation. *Journal of shoulder and elbow surgery*, 31(7), 1368–1375. <https://doi.org/10.1016/j.jse.2021.12.048>
  22. Acar, E., & Memik, R. (2020). Surgical treatment results in pediatric Supracondylar humerus fractures. *Eurasian journal of emergency medicine*, 19(1), 25–29. <https://doi.org/10.4274/eajem.galenos.2017.74046>
  23. Natalin, H. M., Silva, J. C., & Volpon, J. B. (2021). Comparison of two methods of fixation of supracondylar fractures of the humerus in children. *Acta ortopedica Brasileira*, 29(5), 263–267. <https://doi.org/10.1590/1413-785220212905240542>
  24. Prashant, K., Lakhota, D., Bhattacharyya, T. D., Mahanta, A. K., & Ravoo, A. (2016). A comparative study of two percutaneous pinning techniques (lateral vs medial–lateral) for Gartland type III pediatric supracondylar fracture of the humerus. *Journal of orthopaedics and traumatology*, 17(3), 223–229. <https://doi.org/10.1007/s10195-016-0410-2>
  25. Abubeih, H., El-Adly, W., El-Gaafary, K., & Bakr, H. (2019). Percutaneous cross-pinning versus two lateral entry pinning in Gartland type III pediatric supracondylar humerus fractures. *The Egyptian orthopaedic journal*, 54(1), 52. [https://doi.org/10.4103/eoj.eoj\\_15\\_1](https://doi.org/10.4103/eoj.eoj_15_1)
  26. Afaque, S. F., Singh, A., Maharjan, R., Ranjan, R., Panda, A. K., & Mishra, A. (2020). Comparison of clinic-radiological outcome of cross pinning versus lateral pinning for displaced supracondylar fracture of humerus in children: A randomized controlled trial. *Journal of clinical orthopaedics and trauma*, 11(2), 259–263. <https://doi.org/10.1016/j.jcot.2019.01.013>
  27. Naik, L. G. (2017). Cross pinning versus lateral pinning in the management of type III Supracondylar humerus fractures in children. *Journal of clinical and diagnostic research*. <https://doi.org/10.7860/jcdr/2017/28481.10351>
  28. KN, A., K, R., J, V., NV, S., Paila, S. P., & Reddy N, N. P. (2018). A prospective study of crossed versus lateral pinning for displaced extension-type supracondylar fractures of humerus. *International journal of orthopaedics sciences*, 4(4), 737–740. <https://doi.org/10.22271/ortho.2018.v4.i4i.90>
  29. Palange, N. D., GS, P., Mane, A., & Pawar, E. (2019). A comparison between percutaneous cross K wire and lateral K wires

- fixation in management of type III Gartland paediatric supracondylar fractures. *International journal of orthopaedics sciences*, 5(2.2), 119–122. <https://doi.org/10.22271/ortho.2019.v5.i2c.22>
30. Othman, M. K., & Hamawand, S. (2020). Percutaneous crossed pinning versus two lateral pinning for treating Supracondylar humeral fracture in children: Comparative study. *Kirkuk Journal of medical sciences*, 8(1), 64–77. <https://doi.org/10.32894/kjms.2020.169357>
31. PR, N., & PR, C. (2017). A prospective study of crossed versus lateral only pinning in the treatment of displaced supracondylar fractures of the humerus in children. *International Journal of orthopaedics sciences*, 3(3f), 400–404. <https://doi.org/10.22271/ortho.2017.v3.i3f.70>
32. Radaideh, A. M., Rusan, M., Obeidat, O., Al-Nusair, J., Albustami, I. S., Mohaidat, Z. M., & Sunallah, A. W. (2022). Functional and radiological outcomes of different pin configuration for displaced pediatric supracondylar humeral fracture: A retrospective cohort study. *World journal of orthopedics*, 13(3), 250–258. <https://doi.org/10.5312/wjo.v13.i3.250>
33. Napora, J., Mazur, N., & Trzeciński, R. (2022). Supracondylar humerus fractures in children — a retrospective study. *Chirurgia narządów ruchu i ortopedia Polska*, 87(2), 57–62. <https://doi.org/10.31139/88.2.9691>
34. Ercin, E. (2015). Medial mini-open versus percutaneous pin fixation for type 3 supracondylar fractures in children. *Turkish journal of trauma and emergency surgery*. <https://doi.org/10.5505/tjtes.2015.20268>

Стаття надійшла до редакції 14.05.2024

---

## METHODS OF PERCUTANEOUSFIXATION OF FRAGMENTS IN SUPRACONDYLAR HUMERUS FRACTURES IN CHILDREN AND ADOLESCENTS

O. A. Buryanov, V. P. Kvasha, V. O. Naumenko, D. Y. Kovalchuk,  
O. R. Pylypchuk, T. M. Omelchenko, V. O. Rohozynskyi

Bogomolets National Medical University, Kyiv. Ukraine

- ✉ Olexander Buryanov, MD, Prof. in Orthopaedics and Traumatology: [kaftraum@ukr.net](mailto:kaftraum@ukr.net)
- ✉ Volodymyr Kvasha, MD, Prof. in Orthopaedics and Traumatology: [vlkvash@ukr.net](mailto:vlkvash@ukr.net)
- ✉ Valerija Naumenko, MD: [naumenkol@gmail.com](mailto:naumenkol@gmail.com)
- ✉ Dmytro Kovalchuk, MD, PhD: [Kovadimid@gmail.com](mailto:Kovadimid@gmail.com)
- ✉ Oleg Pylypchuk, MD, PhD: [Pylypchuk.doc@gmail.com](mailto:Pylypchuk.doc@gmail.com)
- ✉ Taras Omelchenko, MD, Prof.: [tnomelchenko@gmail.com](mailto:tnomelchenko@gmail.com)
- ✉ Valentyn Rohozynskyi, MD, PhD: [v.rogozinskiy.v@gmail.com](mailto:v.rogozinskiy.v@gmail.com)