

УДК 617.586-02:616.831-009.11-053.2]-07-089.8(045)

DOI: <http://dx.doi.org/10.15674/0030-59872020280-88>

Результати лікування мобільної плосковальгусної деформації стоп у хворих на дитячий церебральний параліч дітей

О. І. Корольков¹, П. М. Рахман²

¹ КНП ЛОР Львівська обласна дитяча клінічна лікарня «ОХМАТДИТ». Україна

² ДУ «Інститут патології хребта та суглобів ім. проф. М. І. Ситенка НАМН України», Харків

The treatment of mobile flat-foot deformity in children with cerebral palsy remains unresolved due to a variety of structural, functional and biomechanical changes in the foot, as well as the complex pathogenesis of formation. Objective: to present a differentiated approach and analysis of the results of surgical treatment of mobile flat-foot deformity in children with cerebral palsy. Methods: the results of surgical treatment of mobile flat-foot deformity were analyzed in 39 patients with cerebral palsy, who were divided into three groups. The choice of intervention method depended on the child's age, level of motor functions and clinical characteristics of the deformity. Sape and function disorders of the foot were evaluated according to AOFAS hind-foot scale. The author's working clinical and radiological classification of this deformity was also applied. Results: surgical treatment of mobile flat-foot deformity in patients with cerebral palsy aged 7–11 years using soft tissue surgery is accompanied by a significant percentage of recurrence deformations (66.7%). Additional application of the technique of subtalar arthroereisis can improve clinical and radiological results, but 80 % is accompanied by the development of chronic pain syndrome. In patients with cerebral palsy, older than 12 years, the effectiveness of surgical treatment of moderate and severe mobile flat-foot deformity using corrective lateral elongating osteotomy of the calcaneus bone and corrective osteotomy of the medial sphenoid bone has been clinically confirmed. Conclusions: the developed algorithm for differentiated choice of surgical treatment for mobile flat-foot deformity in children with cerebral palsy, depending on age, level of motor functions and clinical characteristics of the deformity, allowed us to choose between minimally invasive methods (subtalar arthroereisis, soft tissue surgery) and surgical interventions on the bones and joints of the foot (corrective calcaneus osteotomy, arthrodesis of the joints of the posterior and middle parts of the foot). Key words: cerebral palsy, flat-foot deformity of the feet, retrospective analysis of treatment methods and subtalar arthroereisis.

Вопросы лечения мобильной плосковальгусной деформации стоп (МПВДС) у детей с детским церебральным паралитом (ДЦП) остаются не решенными из-за разнообразных структурно-функциональных и биомеханических изменений в стопе, а также сложного патогенеза формирования. Цель: представить дифференцированный подход и анализ результатов хирургического лечения МПВДС у детей с ДЦП. Методы: проанализированы результаты хирургического лечения МПВДС у 39 пациентов с ДЦП, которых разделили на три группы. Выбор методики вмешательства зависел от возраста ребенка, уровня моторных функций и клинических характеристик деформации. Нарушения формы и функции стопы оценивали по шкале AOFAS hindfoot scale. Также применена авторская рабочая клинико-рентгенологическая классификация данной деформации. Результаты: хирургическое лечение МПВДС больных ДЦП в возрасте 7–11 лет с использованием вмешательств на мягких тканях сопровождается значительным процентом рецидивов (66,7 %). Дополнительное применение методики подтаранного артроэреза позволяет улучшить клинико-рентгенологические результаты, однако в 80 % случаев сопровождается развитием хронического болевого синдрома. У пациентов с ДЦП старше 12 лет клинически подтверждена эффективность хирургического лечения МПВДС средней и тяжелой степеней с использованием корректирующей латеральной удлиняющей остеотомии пяточной кости и корректирующей остеотомии медиальной клиновидной кости. Выводы: разработанный алгоритм дифференцированного выбора хирургического лечения МПВДС у детей с ДЦП в зависимости от возраста, уровня моторных функций и клинических характеристик деформации позволяет провести выбор между малоинвазивными методиками (артрорез, вмешательства на мягких тканях) и хирургическими вмешательствами на костях и суставах стопы (корректирующая остеотомия пяточной кости, артродез суставов заднего и среднего отделов стопы). Ключевые слова: детский церебральный паралич, плосковальгусная деформация стоп, ретроспективный анализ методов лечения, подтаранный артрорез.

Ключові слова: дитячий церебральний параліч, плосковальгусна деформація стоп, ретроспективний аналіз методів лікування, піднадп'ятковий артроерез

Вступ

Плосковальгусна деформація є другою за частотою (після еквінуса) деформацією стоп, яку реєструють у дітей, хворих на дитячий церебральний параліч (ДЦП). Відомо, що розвиток плосковальгусної деформації стоп у них часто розпочинається з формування еквінусної деформації стопи, тому деякі дослідники використовують термін еквіноплосковальгусна деформація стопи (*англ.* equino planovalgus foot) [1–4].

Патогенез утворення мобільної плосковальгусної деформації стоп (МПВДС) у дитини, хворої на ДЦП, відрізняється від ідіопатичної її форми, тому розроблені стандартні критерії діагностики та лікування не можуть бути повністю екстрапольовані на таких пацієнтів. Від початку свого розвитку МПВДС у хворих на ДЦП дітей проявляється лише косметичним дефектом, проте в подальшому її прогресування призводить до виникнення вторинних деформацій стопи (підвивих у надп'яtkово-човноподібному суглобі, супінаційна деформація переднього відділу стопи, формування ювенільного *Hallux valgus*), що спричинює біомеханічні порушення опори та ходьби. Нестабільність, яка розвивається на рівні піднадп'яtkового та Шопарова суглобів, супроводжується порушенням опорної функції стопи та призводить до низької ефективності дії м'язів і біомеханічної дисфункції моментів сил, які генерують м'язи гомілки під час фаз поштовху чи опори. Це підвищує енерговитрати на ходьбу та негативно впливає на функціональні можливості дитини, знижуючи її здатність до пересування в просторі й погіршуючи соціальну адаптованість. Додатково, із часом, формуються натоптені по плантарно-медіальній поверхні стопи, з'являється больовий синдром і виникають труднощі з підбиранням взуття [5–7].

Питання лікування МПВДС у хворих на ДЦП дітей залишається остаточно не вирішеним, що обумовлено складністю структурно-функціональної організації стопи як органа з багатогранністю біомеханічних порушень і складним патогенезом формування зазначеної патології. Для лікування МПВДС запропоновані та використовуються такі методики: фізична реабілітація (лікувальна фізична культура тощо), ортезування, введення ботулотоксину, операції на м'якотканинних структурах для відновлення сухожилково-м'язового балансу, втручання на кістках і суглобах [8–9].

Сьогодні в низці досліджень виявлено відсутність або низьку ефективність консервативних методів лікування МПВДС у дітей із ДЦП [10–12]. Слід зауважити, що наразі відсутні чіткі вікові критерії початку та припинення цієї методики лікування, не вирішені питання необхідності використання профілактичного ортезування таких дітей у нічний період і під час ходьби, не доведено ефективність певних методик і засобів [13–14].

Для хірургічного лікування МПВДС у хворих на ДЦП дітей запропоновано велику кількість методик, які впливають на сухожилково-м'язовий баланс гомілки та стопи з метою його зміни (транспозиції сухожилків) чи подовження скорочених м'язів (операція Страйера, Z-подібне подовження ахіллового сухожилка тощо). Ще одним типом є операції на кістках і суглобах стопи (остеотомії, артродези), які виконують для корекції деформацій та стабілізації її великих суглобів.

Аналіз джерел літератури демонструє відсутність чітких алгоритмів діагностики та лікування МПВДС у дітей, хворих на ДЦП, дискусійними залишаються питання показань до виконання певних хірургічних втручань, зокрема, із урахуванням віку та ступеня тяжкості МПВДС [15].

Мета роботи: навести диференційований підхід й аналіз результатів хірургічного лікування мобільної плосковальгусної деформації стоп у дітей, хворих на дитячий церебральний параліч.

Матеріал і методи

Матеріали дослідження пройшли експертизу комітету з біоетики при ДУ «ІПХС ім. проф. М. І. Ситенка НАМН» та отримали позитивний висновок (протокол № 148 від 02.11.2015).

Наведено ретроспективний аналіз історій хвороб 39 пацієнтів із МПВДС, зі спастичним типом ДЦП, яким виконано операції на базі клініки дитячої ортопедії ДУ «ІПХС ім. проф. М. І. Ситенка НАМН» у період із 2002 по 2018 р. Диференційований вибір методики хірургічного лікування МПВДС у дітей, хворих на ДЦП, проведено залежно від віку, рівня великих моторних функцій і клінічних характеристик патології (мобільна/немобільна; легкий, середній і тяжкий ступінь деформації, наявність вторинних і третинних деформацій стопи). Відповідно

до застосованого варіанта лікування МПВДС пацієнтів розподілено на три групи:

– група 1 — 15 дітей (29 стоп), яким виконано хірургічне втручання на м'яких тканинах (подовжувальна Z-ахіллопластика або операція Страйера, пластика п'яtkово-човноподібної зв'язки та гофрування сухожилка заднього великогомілкового м'яза). Додатково у 5 пацієнтів цієї групи (9 стоп) проведено операції для обмеження збільшеної пронації в піднадп'яtkовому суглобі (1 пацієнт автокістковопластичний артродез за Grice — артрорез піднадп'яtkового суглоба (АЕПНС) конусним імплантатом);

– група 2 — 19 пацієнтів (27 стоп), яким застосовано коригувальну латеральну подовжувальну остеотомію п'яtkової кістки (Evans-остеотомія);

– група 3 — 5 дітей (10 стоп), яких прооперовано за методом АЕПНС із використанням авторського порожнистого двоступеневого конусного імплантата (патент України № 113131) у поєднанні з втручаннями на м'яких тканинах, аналогічними групі 1.

Демографічні дані та показники, які відображають топографію ураження в дітей усіх груп наведено в табл. 1. Відзначимо, що в усіх групах переважали пацієнти із двобічним ураженням — 94,9 % (37 дітей).

Клінічні дослідження пацієнтів із МПВДС відповідали стандартам обстеження ортопедичних хворих, розроблених В. О. Марксом [13], та передбачали: збір анамнестичних даних; огляд пацієнта у вертикальному положенні та сидячи; пальпацію; оцінювання тонусу та сили м'язів гомілки; клінічний аналіз і визначення обсягу рухів у суглобах стопи (надп'яtkовому, піднадп'яtkовому, Шопаровому); клінічне визначення осьових параметрів нижньої кінцівки у фронтальній, сагітальній та аксіальній площинах; оцінювання

функціональних можливостей пересування дитини. Форму стоп, її зміни у вертикальному положенні та функціональні можливості дитини фіксували зі застосуванням цифрової фотографії та відеозаписів.

Клінічне оцінювання МПВДС у дітей проведено з урахуванням критеріїв V. Mosca [7]. Для комплексного аналізу порушень форми та функції стопи обрано стандартну шкалу Американського Товариства стопи (AOFAS hindfoot scale) [15], м'язового тонусу — модифіковану шкалу Ешворта (*англ.* Modified Ashwort Scale [14]). Оцінювання рівня опорно-кінематичної функції пацієнтів проведено згідно з останньою модифікацією шкали великих моторних навичок (GMFCS E&R — Gross Motor Function Classification System Extended and Revised), що враховує віковий чинник [15].

Оскільки класифікації МПВДС у дітей із ДЦП відсутні, ми запропонували робочу клініко-рентгенологічну, яка є модифікацією загальноприйнятої класифікації плоскої стопи [10]. Вона заснована на градації стандартних параметрів, що характеризують медіальне поздовжнє склепіння та, опосередковано, вальгусне відхилення кісток заднього відділу стопи й ґрунтуються на певних критеріях: виділенні клінічних ступенів тяжкості МПВДС; характеристики рентгенологічних показників (визначення латерального надп'яtkово-1-плеснового кута (кута Meary) та кута нахилу п'яtkової кістки (п'яtkовий нахил, calcaneal pitch). Також до класифікації ми включили такий важливий показник як ступінь мобільності в піднадп'яtkовому суглобі (табл. 2).

Результати та їх обговорення

Ретроспективний аналіз результатів лікування МПВДС у досліджуваних групах хворих на ДЦП дітей показав, що хірургічне лікування проведено з використанням різних методик. Характер і кількість оперативних втручань наведено в табл. 3.

Виявлено, що найчастіше в групі 1 для корекції деформації стопи використано комбіновані втручання, які були спрямовані на корекцію сухожилково-м'язового балансу (на триголовому та короткому малогомілковому м'язах); а в групі 2 разом із зазначеними хірургічними маніпуляціями, виконано операції, спрямовані на корекцію взаємовідношення в суглобах заднього та середнього відділів стопи (АЕПНС, коригувальна латеральна подовжувальна остеотомія п'яtkової кістки).

Таблиця 1
Характеристика та розподіл пацієнтів із ДЦП

Параметр	Група 1	Група 2	Група 3
Стать пацієнтів:			
– хлопчики;	9	14	3
– дівчата	6	5	2
Вік (роки)	7 ± 2,5	12 ± 2,5	8,5 ± 1,5
Топографія ураження:			
– геміплегія;	1	1	—
– диплегія;	10	10	4
– тетраплегія	4	8	1
Термін спостереження (рік + міс.)	3 + 1	3 + 5	1,5 + 0,4

Результати хірургічного лікування МПВДС у пацієнтів групи 1

Виконані хірургічні втручання дозволили нормалізувати опорність оперованої стопи у 13 (86,7 %) пацієнтів (25 стоп, 86,2 %). У 2 хворих (4 стопи) після операції відмічено неповну корекцію деформації стопи, що пов'язано з гіпермобільністю суглобів. Показники кута відхилення заднього та переднього відділів стопи подано в табл. 4. Зауважимо, що через 6 міс. після хірургічного

лікування за результатами плантографічного дослідження визначено значуще покращення кутів відхилення заднього відділу й абдукції переднього відділу стопи. Аналіз отриманих показників через 12 і 24 міс. після операції показав регрес зазначених даних до початкових величин, що свідчить про рецидив вальгусного відхилення заднього відділу стопи й абдукцію переднього відділу, тобто рецидив МПВДС у дітей групи 1.

Таблиця 2

Робоча клініко-рентгенологічна класифікація МПВДС у хворих на ДЦП дітей

Клініко-рентгенологічна ознака	Ступінь деформації		
	легкий	середній	важкий
Латеральний надп'яtkово-1-плесновий (град.)	5–14	15–30	> 30
Кут п'яtkового нахилу (град.)	15–20	10–14	< 10
Мобільність у піднадп'яtkовому суглобі	повна	частково обмежена	обмежена
Вторинна супінаційна деформація переднього відділу стопи	відсутня	наявна мобільна	наявна ригідна

Таблиця 3

Характер і кількість хірургічних втручань із приводу МПВДС у досліджуваних пацієнтів

Тип хірургічного втручання	Група 1 (29 стоп)	Група 2 (27 стоп)	Група 3 (10 стоп)	Разом
	кількість стоп (%)			
М'якотканинні:				
1. На триголовому м'язі:				
– операція Страйера;	27 (93,1)	20 (74,1)	4 (80,0)	51
– Z-подібне подовження ахіллової сухожилка	—	7 (25,9)	1 (20,0)	8
2. На <i>m. peroneus brevis</i>	6 (20,6)	25 (92,5)	—	31
АЕПНС	8 (27,6)	—	10 (100,0)	18
Grice артродез	2 (6,9)	—	—	2
Коригувальна латеральна подовжувальна остеотомія п'яtkової кістки з аутопластикою з клубової кістки	—	25 (92,5)	—	25
Коригувальна остеотомія медіальної клиноподібної кістки закритим клином (closing-wedge osteotomy)	—	25 (92,5)	—	25
Коригувальний п'яtkово-кубовоподібний артродез стопи з кістковою аутопластикою з крила клубової кістки	—	1 (3,7)	—	1
Коригувальний трисуглобовий артродез стопи	—	1 (3,7)	—	1
Інші маніпуляції				
– введення Ботокс у <i>m. gastrocnemius</i> під УЗ-контролем	2 (10,5)	—	2 (40,0)	4

Таблиця 4

Кутові характеристики заднього та переднього відділів стоп у дітей групи 1 до та після хірургічного лікування за результатами плантографічних досліджень

Кут (град.)	До лікування	Термін після лікування (міс.)		
		6	12	24
Me (10; 90 %)				
Відхилення заднього відділу стоп	16 (14; 26)	10 (7; 16)*	15 (10; 23)	17 (10; 28)
Абдукція переднього відділу стоп	29 (25; 34)	19 (12; 25)*	24 (15; 27)	26 (15; 30)

* — $p < 0,05$ по відношенню до показників до лікування

Динаміку зміни комплексної оцінки AOFAS шкали для заднього відділу стопи в пацієнтів групи 1 показано в табл. 5.

Аналіз комплексної оцінки AOFAS шкали у пацієнтів групи 1 показав, що значущих змін після виконання хірургічного лікування не відмічено протягом усього періоду дослідження. Виявлено поступове зменшення показників шкали AOFAS та її загальної оцінки, що свідчить про поступове погіршення структурно-функціонального стану стопи.

Серед ускладнень, які спостерігали в 4 пацієнтів (8 стоп) групи 1, — хронічний больовий синдром малої та середньої інтенсивності (за ВАШ 3–4 бали) у проєкції *sinus tarsi*, який тривав протягом 6–18 міс. після встановлення стандартного конусного імплантата. Ускладнення лікували зі застосуванням нестероїдних протизапальних препаратів (парацетамол у віковій дозі) та місцевих знеболювальних гелів.

Аналіз наведених результатів свідчить про тимчасовий ефект покращення форми та функції стопи (за плантографічною, рентгенологічною та комплексною оцінками AOFAS шкали для заднього відділу стопи) після хірургічного лікування МПВДС у пацієнтів групи 1, де використано переважно втручання на м'яких тканинах гомілки, спрямоване на корекцію сухожилкового балансу та контрактур у суглобах стопи та над'ятковому суглобі. У подальшому (через 12 і 24 міс.) у 10 (66,7 %) пацієнтів групи 1 зафіксовано поступовий рецидив

МПВДС, визначений за клініко-рентгенологічними показниками. Ще в 5 пацієнтів (34,3 %), яким виконано втручання стосовно обмеження патологічно збільшених пронаційних рухів у піднад'ятковому суглобі (АЕПНС та Grice артродез), клініко-рентгенологічні показники значущо не змінились, проте 80 % дітей скаржились на хронічний больовий синдром, через що вони приймали анальгетики.

Результати хірургічного лікування МПВДС у пацієнтів групи 2

Виконані оперативні втручання дозволили нормалізувати опорність оперованої стопи у 18 хворих (34 стопи), що загалом склало 94,7 %. Зміни форми стопи та взаємовідношень заднього та переднього відділів стопи в динаміці відображені в табл. 6, а оцінка за шкалою AOFAS hindfoot scale — в табл. 7.

Аналіз результатів комплексного оцінювання за AOFAS шкалою та показниками плантографічних досліджень для заднього відділу стопи після хірургічного лікування МПВДС у пацієнтів групи 2 свідчить про покращення показників функції, форми та положення стопи, зменшення больового синдрому (табл. 7). Значуще покращення зазначених критеріїв виявлено через 12 і 24 міс. після виконання хірургічного втручання.

У пацієнтів цієї групи зареєстровані такі ускладнення:

– уповільнена консолідація зони остеотомії п'яркової кістки — 5 дітей (5 стоп) — виявлено рентгенологічно, що обумовлено пролонгацією

Таблиця 5

Інтегральна оцінка стопи в пацієнтів групи 1 за шкалою AOFAS hindfoot scale в динаміці через 6, 12 і 24 міс.

Пункт шкали	До лікування	Термін після лікування (міс.)		
		6	12	24
Больовий синдром (max 40 балів)	28,0 ± 4,2	31,0 ± 3,0	30,0 ± 3,0	30,0 ± 4,0
Функція (max 50 балів)	17,5 ± 5,2	21,0 ± 7,0	20,0 ± 4,0	19,0 ± 6,0
Форма та положення стопи (max 10 балів)	4,3 ± 2,0	7,0 ± 1,5	5,5 ± 1,5	5,0 ± 1,0
Загальна оцінка (max 100 балів)	49,8 ± 9,0	59,0 ± 8,0	55,5 ± 6,0	54,0 ± 6,0

Таблиця 6

Кутіві характеристики заднього та переднього відділів стоп у дітей групи 2 до та після хірургічного лікування за результатами плантографічних досліджень

Кут (град.)	До лікування	Термін після лікування (міс.)		
		6	12	24
Me (10; 90 %)				
Відхилення заднього відділу стоп	18 (10; 23)	8 (5; 16)*	9 (7; 16)*	11 (8; 16)*
Абдукція переднього відділу стоп	34 (26; 40)	15 (12; 21)*	17 (14; 23)*	20 (15; 26)*

* — $p < 0,05$ по відношенню до показників до лікування

імобілізації в гіпсовій лонгеті, призначено фізіотерапію та препарати кальцію;

– втрата післяопераційної корекції на рівні коригувальної остеотомії медіальної клиноподібної кістки — 1 пацієнт (1 стопа) — лікували консервативно зі застосуванням ортопедичних устілок.

Установлено, що в пацієнтів групи 2, яким виконано хірургічні втручання, зокрема, зі застосуванням коригувальних остеотомій п'яткової кістки, вже через 6 міс. покращилися рентгенологічні та плантографічні показники, що характеризують форму стопи, а через 12 міс. виявлено значуще зростання загальної оцінки за AOFAS шкалою. Зазначений клініко-рентгенологічний ефект зберігався через 12 та 24 міс. після операції.

Таким чином, ретроспективний аналіз результатів лікування пацієнтів групи 2 продемонстрував позитивний ефект хірургічного втручання МПВДС середньої та важкої тяжкості у хворих на ДЦП дітей, яке проведено з використанням коригувальної

латеральної подовжувальної остеотомії п'яткової кістки та кісток середнього відділу стопи.

Результати хірургічного лікування МПВДС у пацієнтів групи 3

Усім дітям проведено комбіноване оперативне втручання відповідно до запропонованого алгоритму: операція Страйера (на триголовому м'язі гомілки) та малоінвазивний АЕПНС розробленим порожнистим двоступеневим конусним імплантатом. Застосоване лікування дозволило виправити форму стопи у всіх 5 дітей (10 стоп) досліджуваної групи (табл. 8). Наведені результати свідчать про значущу корекцію показників, а саме надп'ятково-1-плезного кута та кута п'яткового нахилу. Зауважимо, що досягнута корекція залишилася без суттєвих змін.

Динаміку оцінки AOFAS шкали для заднього відділу стопи в пацієнтів групи 3 наведено в табл. 9. Визначено типові структурні та функціональні порушення стопи в дітей до хірургічного лікування (загальна оцінка 44 бали).

Таблиця 7

Інтегральна оцінка стопи в пацієнтів групи 2 за шкалою AOFAS hindfoot scale в динаміці

Пункт шкали	До лікування	Термін після лікування (міс.)		
		6	12	24
Больовий синдром (max 40 балів)	20,0 ± 3,0	(30,0 ± 3,0)*	(34,0 ± 3,0)*	(29,0 ± 4,0)*
Функція (max 50 балів)	13,0 ± 7,0	12,0 ± 5,0	19,0 ± 6,0	(26,0 ± 6,0)*
Форма та положення стопи (max 10 балів)	3,0 ± 1,5	(8,0 ± 1,0)*	(7,5 ± 1,0)*	(8,0 ± 1,0)*
Загальна оцінка (max 100 балів)	46,0 ± 8,0	50,0 ± 3,0	(60,5 ± 8,0)*	(63,0 ± 8,0)*

* — $p < 0,05$ по відношенню до показників до лікування

Таблиця 8

Кутові характеристики заднього та переднього відділів стоп у дітей групи 3 до та після хірургічного лікування за результатами плантографічних досліджень

Кут (град.)	До лікування	Термін після лікування (міс.)		
		6	12	24
Me (10; 90 %)				
Відхилення заднього відділу стоп	17 (12; 26)	10 (7; 15)*	10 (7; 15)*	10 (7; 15)*
Абдукція переднього відділу стоп	24 (18; 34)	22 (12; 25)	24 (15; 29)	25 (15; 31)

* — $p < 0,05$ по відношенню до показників до лікування

Таблиця 9

Інтегральна оцінка стопи пацієнтів групи 2 за шкалою AOFAS hindfoot у хворих до та після хірургічного лікування МПВДС методом АЕПНС порожнистим двоступеневим конусним імплантатом

Пункт шкали	До лікування	Термін після лікування (міс.)	
		6	12
Больовий синдром (max 40 балів)	22,0 ± 7,0	30,0 ± 3,0	30,0 ± 3,0
Функція (max 50 балів)	17,5 ± 5,2	21,0 ± 7,0	23,0 ± 9,0
Форма та положення стопи (max 10 балів)	4,3 ± 2,0	7,0 ± 1,5	7,5 ± 1,0
Загальна оцінка (max 100 балів)	44,0 ± 9,2	58,0 ± 8,0	60,5 ± 8,0

Проведене оперативне втручання через 6 та 12 міс. позитивно вплинуло на різні показники інтегральної оцінки AOFAS, що свідчить про нормалізацію форми та функції стопи.

За результатами клінічних оглядів відмічено повну корекцію у всіх пацієнтів групи 3. Установлено функціональну мобільність для коротких (5 м) і середніх дистанцій (50 м), а також клініко-рентгенологічні показники стоп після проведеного хірургічного лікування МПВДС методом АЕПНС порожнистим двоступеневим конусним імплантатом, при цьому досягнута корекція залишається без значущих змін через рік. Больовий синдром у ділянці стоп чи інші ускладнення не спостерігали.

Ретроспективне дослідження результатів лікування трьох груп хворих і проведений аналіз джерел літератури дозволив нам розробити та впровадити алгоритм диференційного вибору методу хірургічного втручання МПВДС у дітей, хворих на ДЦП, який враховує вік, рівень великих моторних функцій і клінічну характеристику МПВДС (рис. 1).

Клінічний приклад

Пацієнт М., 10 років, госпіталізований у клініку дитячої ортопедії ДУ «ПХС ім. проф. М. І. Ситенка НАМН» з діагнозом: ДЦП, спастична ди-

плегія, GMFCS III, двобічна МПВДС середнього ступеня тяжкості, двобічна МПВДС середнього ступеня важкості, ювенільний *H. varus* правої стопи, стан після хірургічного лікування в 2015 р. (у віці 7 років) (рис. 2).

Батьки пацієнта та дитина скаржилися на порушення тону м'язів, деформацію стоп, швидку втомлюваність дитини під час ходьби, періодичний больовий синдром, труднощі з підбиранням взуття через зміну форми стоп. Під час огляду дитина стояла та ходила з додатковою опорою на ортопедичні пристрої (ходунки). Пацієнт проходив багаторазово консервативне лікування в реабілітаційних центрах і санаторіях України.

Об'єктивно визначено виражену плосковальгусну деформацію стоп (кут відхилення заднього відділу правої стопи 19° , зліва — 26°), відсутність поздовжнього медіального склепіння, тест Jack позитивний, укорочення ахіллової сухожилки за рахунок *m. gastrocnemius*, вторинна супінаційна деформація переднього відділу відсутня. У процесі виконання спроби мануальної корекції усунули вальгусне положення п'яtkової кістки в піднадп'яtkовому суглобі. Інтегральна оцінка стоп за шкалою AOFAS hindfoot: правої — 44,5 бала, лівої — 41,3.

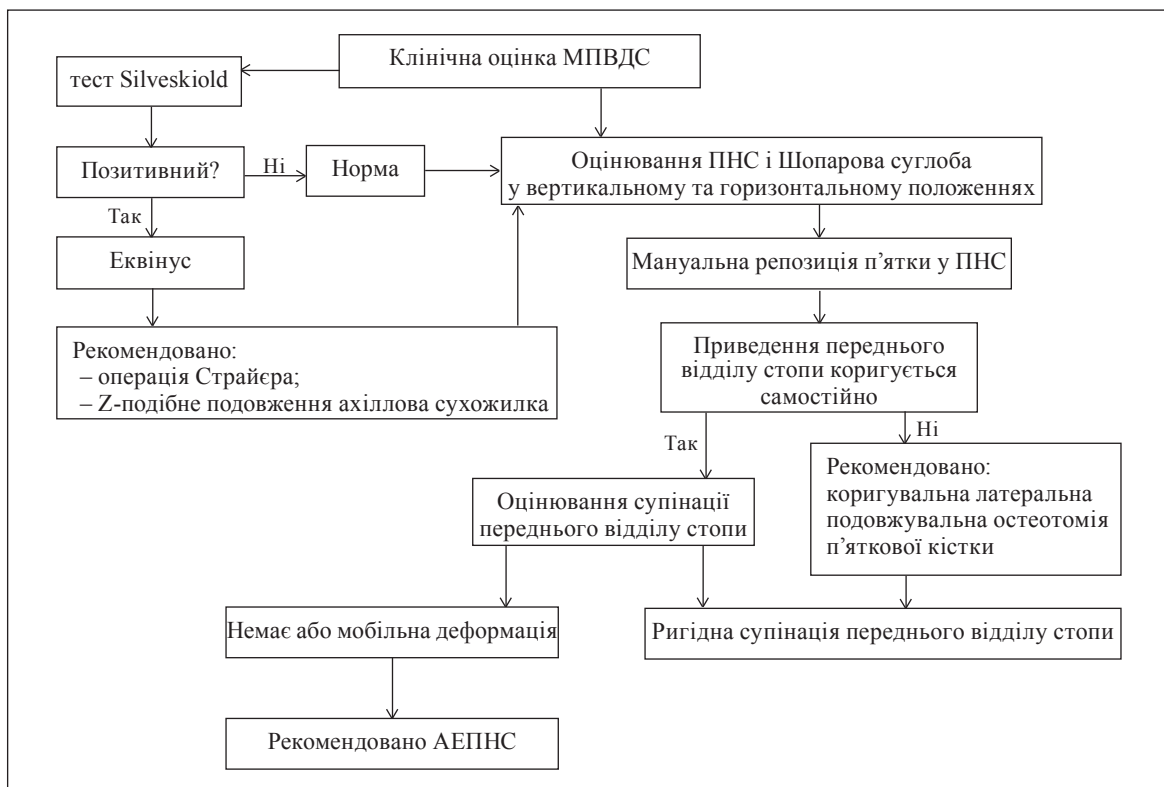


Рис. 1. Алгоритм диференційного вибору методу хірургічного МПВДС у хворих на ДЦП дітей із помірними порушеннями великих моторних навичок (GMFCS рівень I, II, III); ПНС — піднадп'яtkовий суглоб

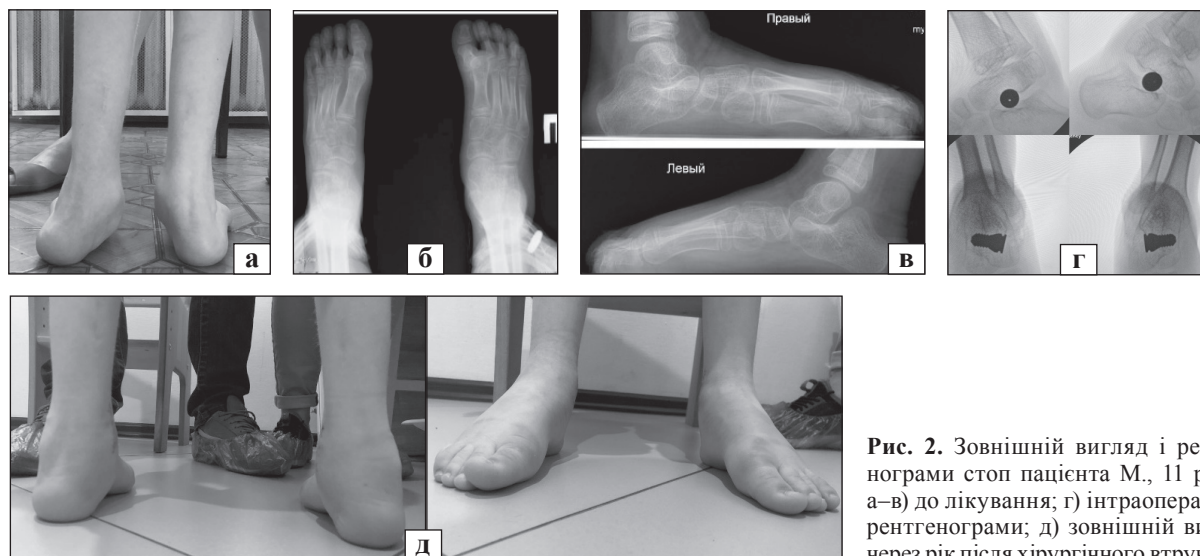


Рис. 2. Зовнішній вигляд і рентгенограми стоп пацієнта М., 11 років: а–в) до лікування; г) інтраопераційні рентгенограми; д) зовнішній вигляд через рік після хірургічного втручання

Пацієнту у відділенні після проведеного клініко-рентгенологічного обстеження в плановому порядку відповідно до запропонованого алгоритму виконано хірургічне втручання: АЕПНС із використанням розробленого порожнистого двоступеневого конусного імплантата, реліз ахіллово сухожилка за Страйером. У післяопераційному періоді хворому проведено гіпсову іммобілізацію. Вертикалізація пацієнта розпочата з третьої доби, після зменшення больового синдрому. Гіпсову іммобілізацію проведено протягом 3 тижнів, після чого, через 4 тижні, продовжено інтенсивне реабілітаційне лікування та виконано ортезування стоп.

За результатами контрольного огляду через 12 міс. визначено відновлення нормальної форми стопи (кут відхилення заднього відділу правої стопи 4° , лівої — 6°) та обсягу рухів у надп'ятковому суглобі, виявлено покращення показників функціональної мобільності дитини, особливо на коротких і середніх дистанціях від 2 до 4 балів (5 і 50 м відповідно). Інтегральна оцінка стоп за шкалою AOFAS hindfoot через 12 міс. склала: права — 69,4 бала, ліва — 64,3.

Висновки

На підставі ретроспективного аналізу встановлено, що хірургічне лікування МПВДС у хворих на ДЦП дітей віком 7–11 років із використанням методик, які спрямовані на корекцію контрактур та сухожилково-м'язового балансу гомілки та стопи, супроводжується значним відсотком рецидивів (66,7 %). Додаткове використання малоінвазивної хірургічної методики артролізу піднадп'яткового суглоба дає змогу покращити клініко-рентгенологічні результати хірургічної

корекції МПВДС, проте у 80 % виникає хронічний больовий синдром.

У пацієнтів старших за 12 років клінічно підтверджена ефективність хірургічного лікування МПВДС середнього та важкого ступенів із використанням коригувальної латеральної подовжувальної остеотомії п'яткової кістки та коригувальної остеотомії медіальної клиноподібної кістки.

Розроблений алгоритм диференційованого вибору методики хірургічного лікування МПВДС у хворих на ДЦП дітей, що залежно від віку, рівня великих моторних функцій і клінічних характеристик МПВДС дозволяє визначитися між малоінвазивними методиками (АЕПНС, втручання на м'яких тканинах) і хірургічним лікуванням на кістках і суглобах стопи (коригувальна латеральна остеотомія п'яткової кістки, артродези великих суглобів заднього та середнього відділів стопи).

Розроблено та впроваджено в практику використання порожнистого двоступеневого конусного імплантата для піднадп'яткового артролізу, який завдяки анатомічній формі дає змогу попередити виникнення больового синдрому, а через конструктивні особливості — знизити частоту міграцій і необхідність повторних хірургічних втручань. Ефективність розробленого імплантата для АЕПНС підтверджено в результаті клінічної апробації.

Конфлікт інтересів. Автори декларують відсутність конфлікту інтересів.

Список літератури

1. Pes planovalgus deformity surgical correction in ambulatory children with cerebral palsy / M. Kadhim, L. Holmes, C. Church [et al.] // *Journal of Children's Orthopaedics*. — 2012. — Vol. 6 (3). — P. 217–227. — DOI: 10.1007/s11832-012-0413-3.
2. Miller F. Etiology, epidemiology, pathology, and diagnosis / F. Miller // *Cerebral palsy* / Ed. F. Miller. — New York :

- Springer, 2005. — P. 27–50.
3. Comparison of mid-term efficacy of spastic flatfoot in ambulant children with cerebral palsy by 2 different methods // Jie Wen, Hong Liu, Sheng Xiao [et al.] // *Medicine*. — 2017. — Vol. 96 (22). — Article ID: e7044. — DOI: 10.1097/MD.0000000000007044.
 4. Davids J. R. The foot and ankle in cerebral palsy // *J. R. Davids // Orthopedic Clinics*. — 2010. — Vol. 41 (4). — P. 579–593. — DOI: 10.1016/j.ocl.2010.06.002.
 5. Sees J. P. Overview of foot deformity management in children with cerebral palsy // J. P. Sees, F. Miller // *Journal of Children's Orthopaedics*. — 2013. — Vol. 7 (5). — P. 373–377. — DOI: 10.1007/s11832-013-0509-4.
 6. Kadhim M. Crouch gait changes after planovalgus foot deformity correction in ambulatory children with cerebral palsy // M. Kadhim, F. Miller // *Gait & Posture*. — 2014. — Vol. 39 (2). — P. 793–798. — DOI: 10.1016/j.gaitpost.2013.10.020.
 7. Mosca V. S. Flexible flatfoot in children and adolescents // V. S. Mosca // *Journal of Children's Orthopaedics*. — 2010. — Vol. 4 (2). — P. 107–121. — DOI: 10.1007/s11832-010-0239-9.
 8. Кеніс В. М. Ортопедическе лічення деформацій стоп у дітей с церебральним паралічем : автореф. ... дисс. докт. мед. наук / В. М. Кеніс. — СПб, 2014. — 48 с.
 9. Пат. 113131 UA, МПК А61F 2/42 (2006.01), А61В 17/56 (2006.01). Імплантат для стабілізації піднап'ятого суглоба при лікуванні плоско-вальгусної деформації стоп // Корольков О. І., Рахман П. М., Кикош Г. В.; заявник і патентовласник ДУ «ІПХС ім. проф. М. І. Ситенка НАМН». — № u201607859; заявл. 15.07.2016; опубл. 10.01.2017; Бюл. № 1.
 10. Murley G. S. A protocol for classifying normal- and flat-arched foot posture for research studies using clinical and radiographic measurements // G. S. Murley, H. B. Menz, K. B. Landorf // *Journal of Foot and Ankle Research*. — 2009. — Vol. 2(1). — Article ID: 22. — DOI: 10.1186/1757-1146-2-22.
 11. Kirby K. Biomechanics and the treatment of flexible flatfoot deformity in children // K. Kirby // *The Journal of the Pediatric Biomechanics*. — 1999. — Vol. 7. — P. 10–11.
 12. Корольков А. И. Концептуальные подходы к диагностике и профилактическому лечению подвывиха и вывиха бедра у больных с детским церебральным параличом / А. И. Корольков, Н. И. Люткевич, А. В. Хашук // *Ортопедия, травматология и протезирование*. — 2013. — № 3. — С. 20–27. — DOI: 10.15674/0030-59872013320-27.
 13. Маркс В. О. Ортопедическая диагностика. Практическое руководство / В. О. Маркс. — Таганрог: Прогресс, 2001. — 512 с.
 14. Miller M. D. Review of Orthopaedics // M. D. Miller, S. R. Thompson, J. Hart. — Elsevier Health Sciences, 2012. — 896 p.
 15. The American Orthopaedic Foot and Ankle Society Ankle-Hindfoot Scale; translation and validation of the Dutch language version for ankle fractures // A. S. De Boer, R. J. Tjioe, F. Van der Sijde [et al.] // *BMJ Open*. — 2017. — Vol. 7 (8). — Article ID: e017040. — DOI: 10.1136/bmjopen-2017-017040.

Стаття надійшла до редакції 01.06.2020

THE RESULTS OF TREATMENT OF FLEXIBLE PES PLANOVALGUS IN CHILDREN WITH CEREBRAL PALSY

O. I. Korolkov¹, P. M. Rakhman²

¹ MNC ELRC Lviv Regional Children's Clinical Hospital «ОКНМАТДЫТ». Ukraine

² Sytenko Institute of Spine and Joint Pathology National Academy of Medical Sciences of Ukraine, Kharkiv

✉ Oleksandr Korolkov, Doctor in Traumatology and Orthopaedics: korolkovmd@gmail.com

✉ Paviel Rakhman: pavielrakhman@gmail.com

Від редакції

Стаття відповідає профілю журналу. Актуальність розглянутої авторами проблеми не викликає сумнівів. Проте маємо звернути увагу наших читачів на те, що методику піднап'ятого артролізу для корекції плосковальгусної деформації стоп у дітей із ДЦП у світі застосовують відносно короткий час, тому опубліковано невелику кількість віддалених результатів лікування (ступінь розвинення деформітного артрозу суглобів заднього та середнього відділів стопи) у пацієнтів у значно старшому (дорослому) віці. Тому твердження щодо переваги піднап'ятого артролізу над іншими методиками лікування зазначеної патології є передчасним (Lipp C., Ruppert M., Westhoff B., Pilge H., 2019). Radiological outcome after treatment of juvenile flatfeet with subtalar arthroereisis: A matched pair analysis of 38 cases comparing neurogenic and non-neurogenic patients // H. Kubo, R. Krauspe, M. Hufeland [et al.] // *Journal of Children's Orthopaedics*. — 2019. — Vol. 13 (4). — P. 346–352. — DOI: 10.1302/1863-2548.13.190046). Ефективність методики піднап'ятого артролізу в дітей із ДЦП на сьогодні є дискусійною через наявність різних ускладнень у віддаленому періоді — значного больового синдрому (sinus tarsi), частих міграцій імплантатів (не зважаючи на безліч їхніх конфігурацій), розвитку піднап'ятого деформітного артрозу тощо, що призводить у подальшому до повної або часткової втрати корекції стоп й обумовлює проведення повторних реконструктивних хірургічних втручань. Із досвіду багатьох клінік світу, через вказані ускладнення в більшості пацієнтів (зокрема й із ДЦП) передчасно проведено видалення імплантатів стоп.

Імовірно, застосовувати методику піднап'ятого артролізу можна лише у дуже вузькій групі пацієнтів і суворо за показаннями (вік пацієнта, ступінь мобільності деформації стоп та ін.), що й намагалися показати автори статті, розробивши диференційований алгоритм вибору способу лікування плосковальгусної деформації стоп у дітей із ДЦП. Проте питома вага операцій, які пропонують автори, зменшується неухильно. Таким чином, питання, порушене в статті, є дискусійним. Редакція запрошує фахівців взяти участь в обговоренні цієї проблематики на сторінках нашого журналу.