

УДК 616.728.2-002.4-021.4-089.2(045)

DOI: <http://dx.doi.org/10.15674/0030-59872021239-44>

## Перший досвід артроскопії в разі асептичного некрозу головки стегнової кістки

М. Л. Головаха <sup>1</sup>, В. Ю. Кіріченко <sup>2</sup>, О. О. Гриценко <sup>2</sup>,  
Р. В. Титарчук <sup>2</sup>, С. В. Кудін <sup>2</sup>, С. А. Бондаренко <sup>3</sup>

<sup>1</sup> Запорізький державний медичний університет. Україна

<sup>2</sup> Клініка Гарвіс, Дніпро. Україна

<sup>3</sup> Клініка «Мотор Січ», Запоріжжя. Україна

*Observation of patients with avascular necrosis of the femoral head formed a hypothesis about inability to eliminate the hip contracture by tunneling the femoral head on the background of drug therapy and therapeutic exercises, which causes an unsatisfactory outcomes. Therefore, the was idea to use arthroscopy for performing capsulotomy, synovectomy and removal of free cartilage and bone fragments. Objective. To evaluate efficiency of arthroscopy in patients with avascular necrosis of the femoral head. Methods. In the period from 2010 to 2018, 60 patients were observed. With the I–II stages, absence of inflammatory processes in the joint, body mass index less than 35. In the comparison group (28 patients) we made only tunneling of the femoral head, in the study group (32) at first we performed arthroscopy of the hip joint, capsulotomy, synovectomy, removal of cartilage fragments, and only then — tunneling. We analyzed the proportion of hip joint replacement that was performed in the long term follow up and the intensity of pain by visual analog scale. Results. During arthroscopy we often revealed the joint cartilage lesions — 30 %, articular labrum lesions — 5 %, synovitis — 100 %, CAM impingement — 90 %. In the study group in the first 2 weeks after surgery, the pain was severe more than in the comparison group. Then the pain rate became the same in both groups. In the control group in the period from 3 to 5 years after tunneling of the femoral head, arthroplasty was performed in 11 patients (39.3 %), in the study group for 2 to 3 years after surgery — 8 (25.0 %). Conclusions. Analysis of long-term results of tunneling of the femoral head with arthroscopy of the hip joint in patients with avascular necrosis of the femoral head showed improvement in hip function, no disease progression in 60–75 % patients in 2–3 years after surgery. Key words. Hip joint, aseptic necrosis, arthroscopy.*

*Спостереження за пацієнтами з асептичним некрозом головки стегнової кістки (АНГСК) сформувало гіпотезу про неможливість усунення контрактури кульшового суглоба шляхом тунелізації головки стегнової кістки на фоні медикаментозної терапії та лікувальної фізичної культури, що обумовлює незадовільний результат лікування пацієнта. Тому виникла ідея використовувати артроскопію для виконання капсулотомії, синовектомії та видалення фрагментів суглобового хряща. Мета. Оцінити ефективність застосування артроскопії в пацієнтів із АНГСК. Методи. У період із 2010 по 2018 рік простежено 60 пацієнтів із I–II стадіями АНГСК, відсутністю запальних процесів у суглобі, індексом маси тіла менше ніж 35. У групі порівняння (28 осіб) виконували лише тунелізацію головки стегнової кістки, у групі дослідження (32) проводили спочатку артроскопію кульшового суглоба, капсулотомію, синовектомію, видалення ушкоджених фрагментів хряща, а лише потім — тунелізацію. Аналізували питому вагу виконаного ендопротезування у віддаленому періоді, інтенсивність болю за візуальною аналоговою шкалою (ВАШ). Результати. Під час артроскопії часто виявляли всередині суглоба ушкодження хряща — 30 %, суглобової губи — 5 %, синовіт — 100 %, САМ-імпрінджмент — 90 %. У групі дослідження в перші 2 тижні після операції больовий синдром був виражений більше, ніж у групі порівняння. Потім показник болю ставав однаковим в обох групах. У групі порівняння в період від 3 до 5 років після тунелізації головки стегнової кістки ендопротезування виконано 11 пацієнтам (39,3 %), у групі дослідження в термін від 2 до 3 років після операції — 8 (25,0 %). Висновки. Аналіз віддалених результатів тунелізації головки стегнової кістки з артроскопією кульшового суглоба в пацієнтів з АНГСК показав поліпшення функції кульшового суглоба, відсутність прогресування захворювання в 60–75 % осіб через 2–3 роки після операції.*

**Ключові слова.** Кульшовий суглоб, асептичний некроз, артроскопія

## Вступ

Асептичний некроз головки стегнової кістки (АНГСК) здебільшого виникає в молодих пацієнтів (20–40 років), які ведуть активний спосіб життя [1–4]. Зазвичай, етіологія цього захворювання невідома. Найчастіше причиною звернення до лікаря є біль у попереку, який потім переміщується в проєкцію кульшового суглоба. На рентгенограмах на ранніх стадіях захворювання зміни кісткової структури не діагностують, тому в разі несвоєчасного звернення, діагностики та лікування у 80 % випадків розвивається вторинний остеоартроз кульшового суглоба [5, 6]. Частота ендопротезування за умов вторинного остеоартрозу з первинним діагнозом АНГСК коливається від 2 до 12 % серед пацієнтів молодого віку [2, 3, 7]. Сьогодні «золотим стандартом» ранньої діагностики АНГСК є магнітно-резонансна томографія (МРТ), яка дозволяє побачити перші ознаки захворювання у вигляді набряку головки стегнової кістки, розростання мезенхімальних тканин, синовіт, хондроматозні тіла, розрив ацетабулярної губи. Водночас комп'ютерна томографія (КТ) краще виявляє центральний колапс головки стегнової кістки [2, 4, 8].

Для уникнення ендопротезування запропоновано чимало хірургічних втручань на початкових стадіях АНГСК — декомпресія, черезшкірна тунелізація, кісткова пластика, остеотомії. Проте деякі з них травматичні, інші не у всіх випадках дають стійкий ефект [9–12].

Незважаючи на те, що Вигман уперше повідомив про виконану артроскопію кульшового суглоба на тілі померлого в 1931 році, ця процедура стала популярною в лікуванні та діагностиці лише в останні 10–15 років [3, 12]. Загально визнаними показаннями до артроскопії кульшового суглоба є внутрішньосуглобова (ушкодження суглобової губи; порушення суглобового хряща, синовіальної оболонки, круглої зв'язки; фемороацетабулярний імпінджмент; вільні тіла; дисплазія — сумнівні свідчення) і позасуглобова («кляцання» суглоба, проблеми перивертлюгового простору, контрактури) патології.

Спостереження за нашими пацієнтами сформувало гіпотезу, що контрактура кульшового суглоба за АНГСК після тунелізації, на фоні медикаментозної терапії та лікувальної фізичної культури (ЛФК) часто не усувається, що обумовлює незадовільний результат лікування пацієнта. Тому виникла ідея доповнити тунелізацію головки стегнової кістки артроскопією для виконання

капсулотомії, синовектомії та видалення фрагментів хряща.

*Мета роботи:* оцінити ефективність застосування артроскопії в пацієнтів із асептичним некрозом головки стегнової кістки.

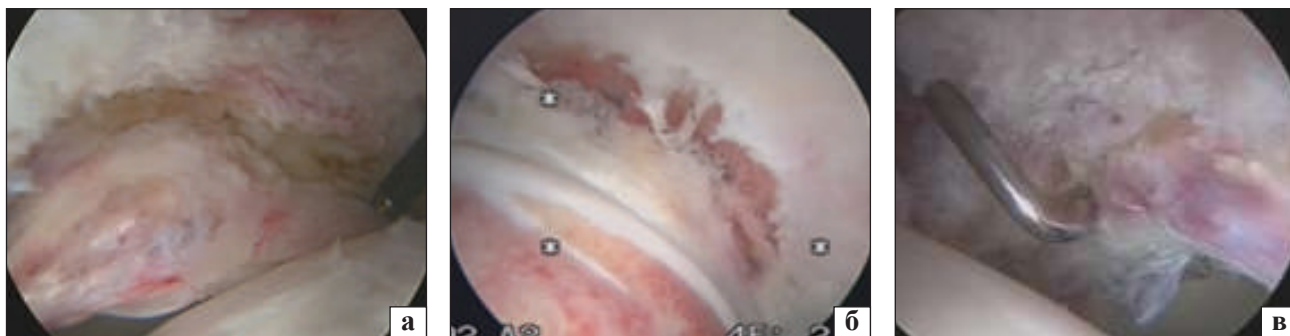
## Матеріал і методи

Дослідження схвалено комісією з питань біоетики Запорізького державного медичного університету (протокол № 7 від 26.10.2016).

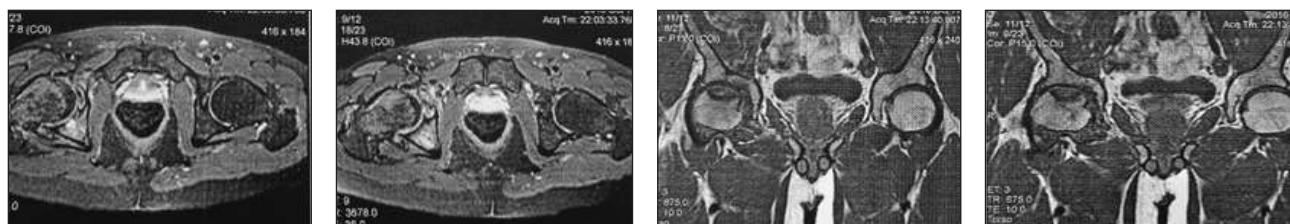
У період з 2010 по 2018 рік під нашим наглядом перебувало 60 пацієнтів з АНГСК. Групу дослідження склали 32 особи, яким виконано артроскопію кульшового суглоба з тунелізацією головки стегнової кістки. До групи порівняння увійшли 28 пацієнтів лише з тунелізацією головки стегнової кістки. Критеріями включення в дослідження були: I–II стадія АНГСК (до виникнення ознак імпресійного перелому) за результатами МРТ-і КТ-обстежень, відсутність запальних процесів у суглобі, індекс маси тіла не більш за 35. Усі пацієнти були працездатного віку від 27 до 53 років, більшість із них — чоловічої статі. Брали до уваги наявність синовіту, імпінджменту, ушкодження суглобової губи за даними рентгенографії та МРТ, рівень вітаміну D.

Пацієнтам групи порівняння проводили тунелізацію головки стегнової кістки під рентгеноскопичним контролем. У групі дослідження виконували артроскопію кульшового суглоба, капсулотомію, синовектомію, видалення ушкоджених фрагментів хряща, після цього проводили тунелізацію головки стегнової кістки під рентгеноскопичним контролем.

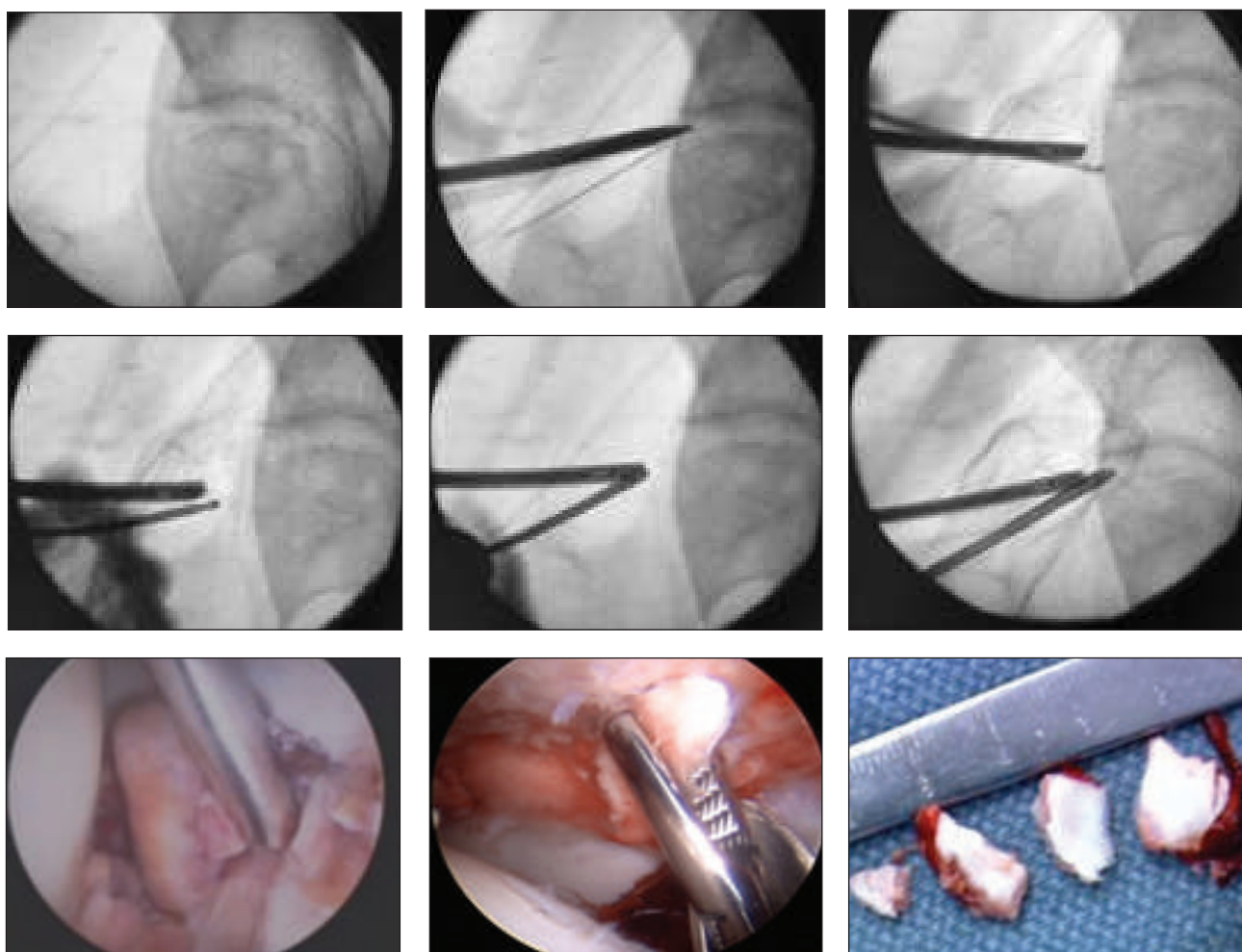
Пацієнти обох груп після операції отримували однакову терапію протягом року: препарат вітаміну D — 2000 МО на добу, ризендронат — 35 мг 1 раз на тиждень, препарати кальцію, курси ЛФК для відновлення постави, рухів у кульшовому суглобі та попереку. Оперовану кінцівку розвантажували протягом 6 тижнів із подальшим збільшенням дозованого навантаження до повного до 3-го місяця після операції. Результати оцінювали за питомою вагою ендопротезування кульшового суглоба після операції. Інтенсивність болю аналізували з використанням візуальної аналогової шкали (ВАШ). Для статистичної обробки використовували методи варіаційної статистики в програмах «MS Excel 2010» та «Statistica, 13.0». Відмінності оцінювали як статистично значущі за  $p < 0,05$ .



**Рис. 1.** Діагностичні знахідки під час артроскопії в пацієнтів із АНГСК: а) синовіт; б) САМ-імпінджмент (видно ділянку резекції головки стегнової кістки); в) ушкодження суглобової губи



**Рис. 2.** Пацієнт К., 34 роки, МРТ-зрізи на момент звернення



**Рис. 3.** Пацієнт К., 34 роки. Етапи артроскопії правого кульшового суглоба зі синовектомією та видаленням зруйнованих ділянок головки стегнової кістки

## Результати та їх обговорення

У процесі виконання артроскопії частими знахідками всередині суглоба були ушкодження хряща — 30 %, суглобової губи — 5 %, синовіт — 100 %, САМ-імпінджмент — 90 % (рис. 1, таблиця).

Виявлено, що в групі дослідження в перші 2 тижні після операції больовий синдром був виражений більше, ніж у групі порівняння. На другу добу після операції оцінка за шкалою ВАШ склала ( $4,2 \pm 1,8$ ) балу в групі дослідження, ( $3,1 \pm 1,1$ ) — порівняння. Це обумовлено більшою травматичністю операції в групі дослідження за рахунок проведення артроскопії кульшового суглоба. До другого тижня після операції цей показник ставав однаковим в обох групах.

Відновлення обсягу рухів у кульшовому суглобі разом зі зменшенням болю відзначено в пацієнтів, в яких на контрольному МРТ-дослідженні через 3 міс. після операції зменшився синовіт. Віддалені результати в групі порівняння оцінили в терміни від 3 до 5 років після тунелізації головки стегнової кістки. Встановлено, що ендопротезування виконано в 11 пацієнтів, що склало 39,3 %. Терміни спостереження в групі дослідження були від 2 до 3 років після операції, при цьому питома вага ендопротезування становила 25,0 % (8 пацієнтів).

### Клінічний приклад

Пацієнт К., 34 роки, звернувся до клініки з болями в правому кульшовому суглобі. На МРТ-дослідженні виявлено асептичний некроз головки правої стегнової кістки, II стадія (рис. 2).

Під регіонарною анестезією проведено артроскопію кульшового суглоба та тунелізацію головки стегнової кістки (рис. 3).

На контрольному огляді через 2 роки після операції за результатами МРТ-дослідження прогресування захворювання не відмічено (рис. 4). Функція кульшового суглоба через 2 роки після операції подана на рис. 5.

Таким чином, наші спостереження за пацієнтами контрольної групи після тунелізації головки стегнової кістки показали, що в тих випадках, коли контрактуру кульшового суглоба усунути не вдалося, зберігався больовий синдром під час рухів. Це негативно впливало на результат лікування. На рис. 6 наведено МРТ-зрізи пацієнтки групи порівняння через 9 міс. після тунелізації головки стегнової кістки, в якій не досягнуто позитивного результату лікування.

Незалежно від методів лікування АНГСК, матеріали яких проаналізовано у цій роботі, амплітуда рухів у кульшовому суглобі за умов сприятливого перебігу захворювання прогресивно збільшувалася. Ми пов'язуємо це з усуненням синовіту, що зменшувало напруження капсули суглоба. Артроскопічна операція дозволила провести корекцію внутрішньосуглобових змін: виконати синовектомію, капсулотомію, видалити відшаровані кістково-хрящові фрагменти, коректувати САМ-імпінджмент, резеціювати шматкові відриви суглобової губи. Усі ці відхилення всередині кульшового суглоба траплялися досить часто. Крім цього, ми звернули увагу на значне ущільнення та збільшення товщини капсули кульшового суглоба в проекції артроскопічного доступу. Ми не проводили вимірювань товщини капсули та не оцінювали її стан, тому не можемо зробити точного висновку, наскільки вона змінена. У всіх випадках під час проведення артроскопії кульшового суглоба за АНГСК виконано капсулотомію.

Насамкінець, проведення артроскопії кульшового суглоба на I і II стадіях АНГСК, до розвитку колапсу головки, дало можливість точно оцінити стан суглоба, усунути внутрішньосуглобові проблеми, пов'язані зі захворюванням (вільні тіла, ушкодження суглобової губи та хряща, синовіти), що сприятливо вплинуло на віддалені результати дослідження та дозволило відстрочити операцію ендопротезування.

Таблиця

Особливості пацієнтів з асептичним некрозом головки стегнової кістки

Показник	Група порівняння	Група дослідження
Кількість пацієнтів	28	32
Середній вік, роки	$36,0 \pm 5,6$	$42,0 \pm 8,5$
Індекс маси тіла	$27,4 \pm 1,6$	$28,8 \pm 2,3$
Дефіцит вітаміну D	17 (60,7 %)	18 (56,3 %)
САМ-імпінджмент	15 (53,4 %)	18 (56,3 %)
Синовіт за МРТ	28 (100,0 %)	31 (96,9 %)

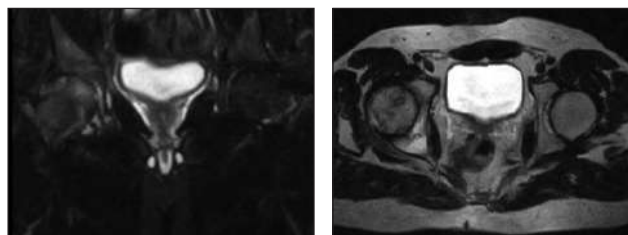
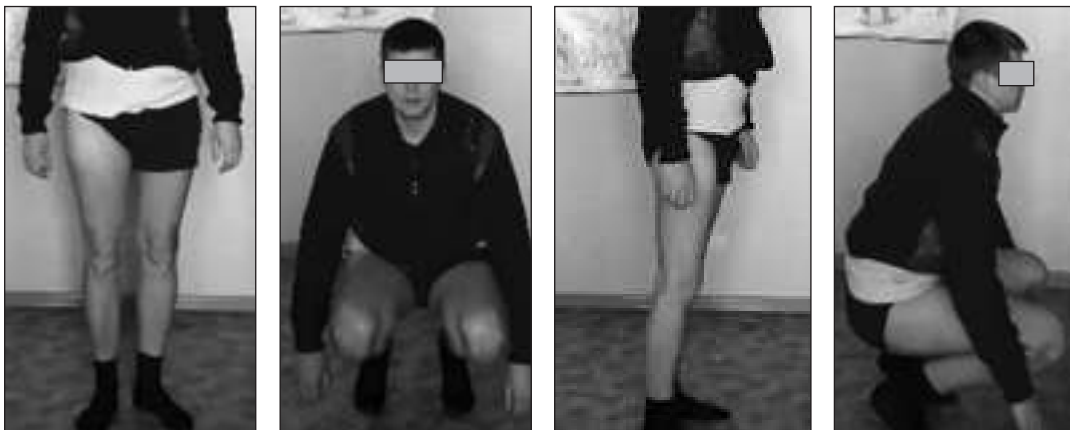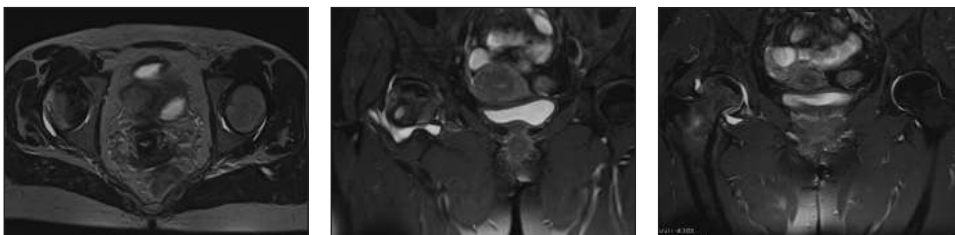


Рис. 4. Пацієнт К., МРТ через 2 роки після операції



**Рис. 5.** Пацієнт К., функціональний результат через 2 роки після артроскопії та тунелізації



**Рис. 6.** МРТ-зображення через 9 міс. після тунелізації головки стегнової кістки. Прогресування процесу. Синовіт і деформація головки стегнової кістки

## Висновки

Віддалені результати тунелізації головки стегнової кістки з артроскопією кульшового суглоба в разі асептичного некрозу головки стегнової кістки показали поліпшення функції кульшового суглоба та відсутність прогресування захворювання в 60–75 % пацієнтів у терміні 2–3 роки після операції. Застосування артроскопії для лікування асептичного некрозу головки стегнової кістки дозволило поліпшити результати лікування пацієнтів.

**Конфлікт інтересів.** Автори декларують відсутність конфлікту інтересів.

## Список літератури

1. Результати хірургічного лікування асептичного некрозу головки стегнової кістки на ранніх стадіях / В. А. Філіпенко, Г. Д. Олініченко, З. М. Мітелева, Н. Ю. Полтаєва // Ортопедия, травматология и протезирование. — 2013. — № 1. — С. 5–9. — DOI: 10.15674/0030-5987201315-9.
2. Hsu H. Hip Osteonecrosis [web source] / H. Hsu, S. V. Nallamothu. — StatPearls Publishing, 2020. — Available from: <https://www.ncbi.nlm.nih.gov/books/NBK499954>.
3. Osteonecrosis of the hip: management in the 21<sup>st</sup> century / J. R. Lieberman, D. J. Berry, M. A. Mont [et al.] // Instructional Course Lectures. — 2003. — Vol. 52. — P. 337–355.
4. Systematic analysis of classification systems for osteonecrosis of the femoral head / M. A. Mont, G. A. Marulanda, L. C. Jones [et al.] // The Journal of Bone and Joint Surgery. American volume. — 2006. — Vol. 88 (Suppl 3). — P. 16–26. — DOI: 10.2106/JBJS.F.00457.
5. Возможности лечения асептического некроза головки бедренной кости / Д. А. Качанов, С. А. Усов, И. М. Вострилов [и др.] // Международный научно-исследовательский журнал. — 2019. — № 12 (90), Ч. 2. — С. 201–203. — DOI: 10.23670/IRJ.2019.90.12.042.
6. Epidemiologia, resultados clínicos y tasa de éxito en cirugía preservadora de cadera en la necrosis avascular de cabeza femoral [Epidemiology, clinical results and success rate in hip preservation surgery in avascular osteonecrosis of the femoral head] / C. Pinilla-Gracia, A. Hernandez-Fernandez, L. Rodriguez-Noguy [et al.] // Acta Ortoedica Mexicana. — 2020. — Vol. 34 (1). — P. 16–21.
7. Hip preservation / M. S. Hanke, F. Schmaranzer, S. D. Steppacher [et al.] // EFORT Open Reviews. — 2020. — Vol. 5 (10). — P. 630–640. — DOI: 10.1302/2058-5241.5.190074.
8. Hip survival after plain core decompression alone versus bone morphogenetic protein and/or bone marrow reinjection with core decompression for avascular osteonecrosis of the femoral head: a retrospective case control study in ninety two patients / P. Martinot, J. Dartus, J. T. Leclerc [et al.] // International Orthopaedics. — 2020. — Vol. 44 (11). — P. 2275–2282. — DOI: 10.1007/s00264-020-04692-w.
9. Does augmented core decompression decrease the rate of collapse and improve survival of femoral head avascular necrosis? Case-control study comparing 184 augmented core decompressions to 79 standard core decompressions with a minimum 2 years' follow-up / P. Martinot, J. Dartus, A. Justo. [et al.] // Orthopaedics & Traumatology: Surgery & Research. — 2020. — Vol. 106 (8). — P. 1561–1568. — DOI: 10.1016/j.otsr.2020.03.040.
10. Articular cartilage changes in avascular necrosis: an arthroscopic evaluation / J. McCarthy, L. Puri, W. Barsoum [et al.] // Clinical Orthopaedics and Related Research. — 2003. — Vol. (406). — P. 64–70. — DOI: 10.1097/01.blo.0000043045.84315.d9.
11. Core decompression with bone chips allograft in combination with fibrin platelet-rich plasma and concentrated autologous mesenchymal stromal cells, isolated from bone marrow: results for the treatment of avascular necrosis of the femoral head after 2 years minimum follow-up / M. Rocchi, N. Del Piccolo, A. Mazzotta [et al.] // Hip International. — 2020. — Vol. 30 (2 suppl). — P. 3–12. — DOI: 10.1177/1120700020964996.
12. Hip arthroscopy in staging avascular necrosis of the femoral head / J. K. Sekiya, D. S. Ruch, D. M. Hunter [et al.] // Journal of the Southern Orthopaedic Association. — 2000. — Vol. 9 (4). — P. 254–261. PMID: 12141188.

---

## THE FIRST EXPERIENCE OF ARTHROSCOPY IN THE CASE OF ASEPTIC NECROSIS OF THE FEMORAL HEAD

M. L. Golovakha <sup>1</sup>, V. Yu. Kirichenko <sup>2</sup>, O. O. Grytsenko <sup>2</sup>, R. V. Tytarchuk <sup>2</sup>, S. V. Kudin <sup>2</sup>, S. A. Bondarenko <sup>3</sup>

<sup>1</sup> Zaporizhzhia State Medical University. Ukraine

<sup>2</sup> «Garvis» Clinic, Dnipro. Ukraine

<sup>3</sup> «Motor Sich» Clinic, Zaporizhzhia. Ukraine

✉ Maxim Golovakha, MD, Prof. in Traumatology and Orthopaedics: [golovaha@ukr.net](mailto:golovaha@ukr.net)

✉ Vadym Kirichenko, MD, PhD in Traumatology and Orthopaedics: [vadim\\_kirichenko@i.ua](mailto:vadim_kirichenko@i.ua)

✉ Olexandra Grytsenko, MD: [alexandra\\_grit@hotmail.com](mailto:alexandra_grit@hotmail.com)

✉ Rostyslav Tytarchuk, MD: [ros.titarchuk@gmail.com](mailto:ros.titarchuk@gmail.com)

✉ Stanislav Bondarenko, MD: [trauma.bon.s@gmail.com](mailto:trauma.bon.s@gmail.com)