

УДК 616.728.3-089.844-089.2(045)

DOI: <http://dx.doi.org/10.15674/0030-59872021413-21>

Результати малоінвазивної пластики структур задньолатерального кута колінного суглоба

М. Л. Головаха¹, С. А. Бондаренко², В. Орлянський³

¹ Запорізький державний медичний університет МОЗ України

² Клініка «Мотор Січ», Запоріжжя, Україна

³ Віденська приватна клініка, Австрія

Posterolateral rotational knee instability is one of the insufficiently studied problems of modern orthopedics. Complexity of anatomy, difficulties of diagnosis together with a small number of such injuries did not allow to formulate a clear concept and algorithm for the treatment of such patients. Only in the last 10 years, this problem has been given attention. The paper describes a new minimally invasive technique of posterolateral corner reconstruction under arthroscopic control. Objective. To analyze the long-term results of minimally invasive posterolateral corner reconstruction under arthroscopic control. Methods. The results of treatment of 58 patients were presented, 26 of them formed a study group and 32 — comparison. The dynamics of the pain syndrome, the nature of range of motion restoration, as well as tests of rotational stability were assessed. Results. Statistical analysis of long-term results showed that pain syndrome after minimally invasive technique is significantly lower, and the function of the knee in dynamics recovers faster. The results of knee lateral stability were better in the study group. The main classification of posterolateral corner injuries by Fanelli and Larson is mostly consistent with clinical practice. However, it does not take into account clinical cases of anterior cruciate ligament ruptures combined with injuries of the posterolateral corner. Conclusions. The use of the proposed method of minimally invasive knee posterolateral corner reconstruction with arthroscopic grafting of the popliteal tendon provided positive short-term and long-term results of treatment of patients, reduction of pain intensity after surgery and earlier recovery of range of motion in the knee. An increase complications and deterioration of function was not detected in any case. Key words. Knee, arthroscopy, cruciate ligament, structures of the posterolateral corner, instability.

Задньолатеральна ротаційна нестабільність колінного суглоба є однією з недостатньо вивчених проблем сучасної ортопедії. Складність анатомії, труднощі діагностики разом із невеликою кількістю таких травм не дозволили сформулювати чітку концепцію й алгоритм ведення таких пацієнтів. Лише останні 10 років цій проблемі почали приділяти належну увагу. У роботі описано нову малоінвазивну методику пластики структур задньолатерального кута колінного суглоба під артроскопічним контролем. Мета. Провести аналіз віддалених результатів малоінвазивного відновлення структур задньолатерального кута під артроскопічним контролем. Методи. Вивчено результати лікування 58 пацієнтів, 26 з яких склали групу дослідження і 32 — порівняння. Оцінено динаміку больового синдрому, характер відновлення обсягу рухів, а також тести ротаційної стабільності. Результати. Статистичний аналіз віддалених результатів показав, що больовий синдром після операції, виконаної за малоінвазивною методикою істотно нижчий, а функція колінного суглоба в динаміці відновлюється швидше. Результати відновлення задньолатеральної стабільності колінного суглоба кращі в групі дослідження. Основну класифікацію ушкоджень структур задньолатерального кута за Fanelli і Larson було розроблено для діагностики задньолатеральної нестабільності, вона здебільшого відповідає клінічній практиці. Проте не враховує клінічні випадки розриву передньої схрещеної зв'язки в поєднанні з ушкодженнями структур задньолатерального кута. Висновки. Використання запропонованої методики малоінвазивного відновлення структур задньолатерального кута колінного суглоба з артроскопічною реконструкцією сухожилка підколінного м'яза забезпечило позитивні найближчі та віддалені результати лікування пацієнтів, зменшення інтенсивності болю після операції та швидше відновлення обсягу рухів у колінному суглобі. Збільшення кількості ускладнень і погіршення функції кінцівки не виявлено в жодному випадку.

Ключові слова. Колінний суглоб, артроскопія, схрещена зв'язка, структури задньолатерального кута, стабільність

Вступ

Діагностика та лікування комбінованих ушкоджень задньої схрещеної зв'язки (ЗСЗ) і структур задньолатерального кута є актуальною проблемою. Не дарма в сучасній літературі задньолатеральний відділ колінного суглоба називають «the dark side of the knee», оскільки існує багато питань із вивчення анатомії, біомеханіки, методів реконструкції цих структур. Оцінювання клінічних результатів лікування пацієнтів із такими травмами залишається нез'ясованими. Ушкодження задньолатерального кута внаслідок травм бувають як ізольованими, так і комбінованими з розривами передньої та задньої схрещених зв'язок. Роль ушкодження задньолатеральних структур у поєднанні з розривом ЗСЗ неодноразово описано [1–5].

Ушкодження ЗСЗ і пов'язане з ним виникнення задньої та задньолатеральної нестабільності колінного суглоба є однією з найбільш дискусійних тем серед усього спектра ортопедичної патології колінного суглоба. Пов'язано це, насамперед, із відносно низькою частотою ушкоджень ЗСЗ (3–6 % від усієї патології зв'язкового апарата).

Нині багато фахівців підтримують думку, що ушкодження ЗСЗ найчастіше поєднується з травмами структур задньолатерального кута і спричинює виникнення не лише задньої, а й задньолатеральної ротаційної нестабільності [6–8]. Поняття «задньолатеральний кут» з'явилося відносно недавно — у 1980-х роках [4]. Тривалий час задньолатеральний кут і його структури вважали «темною плямою» у функціональній анатомії колінного суглоба. Лише найсвіжіші дослідження дозволили досить чітко сформувати думку про його будову [6]. Відновлення всіх трьох зазначених структур (у тому числі й дугоподібної зв'язки) на додаток до пластики ЗСЗ отримало в літературі назву «анатомічна реконструкція задньолатерального кута» [9, 10]. На сьогодні запропоновано понад 10 різних варіантів пластики задньолатерального кута [11]. Безсумнівно, підвищена увага до цих структур і до відновлення ротаційної стабільності відображує прагнення авторів поліпшити віддалені результати лікування пацієнтів із хронічною задньою нестабільністю. Відновлення кількох стабілізуювальних зв'язкових компонентів колінного суглоба вимагає значної кількості пластичного матеріалу та використання алогенних сухожилків [12]. Крім того, більшість сучасних методик досить травматичні й обумовлюють виконання повноцінних широких доступів до латеральної поверхні колінного суглоба.

Багато авторів відзначають, що відкрита пластика задньолатерального кута пов'язана з ризиком таких ускладнень, як ушкодження малогомілкового нерва, перелом головки малогомілкової кістки та перетин кісткових тунелів для проведення трансплантатів [13, 14].

Типовим механізмом ушкодження цих структур є травма під час одночасного згинання колінного суглоба та стопи, а також надмірної зовнішньої ротації гомілки за умов варусного або вальгусного її відхилення. Крім того, порушення задньолатеральних структур може відбуватися за гіперфлексії або гіперекстензії гомілки. До анатомічних компонентів структури відносять (рис. 1): задній ріг латерального меніска, *lig. meniscofemorale anterius*, *lig. meniscofemorale posterius*, *lig. collaterale fibulare*, латеральна головка *m. gastrocnemius*, *lig. popliteum obliquum*, *lig. popliteum arcuatum* і *lig. popliteofibulare*, задньолатеральну капсулу та місце прикріплення сухожилка *m. popliteus*. Ці структури та їхня локалізація можуть бути варіабельними [2, 11, 15, 16]. Відповідно до сучасних біомеханічних досліджень, можна виділити три ключові структури задньолатерального кута, які забезпечують варусну та зовнішню ротаційну стабільність колінного суглоба. *Lig. collaterale fibulare* — первинний стабілізатор варусного розкриття та вторинний обмежувач задньолатеральної ротації великогомілкової кістки по відношенню до стегнової кістки. *Lig. popliteofibulare* — пасивний стабілізатор зовнішньої ротації гомілки. *M. popliteus* із сухожилком діють одночасно як статичний і динамічний стабілізатор, контролюючи задньолатеральну ротацію гомілки.

При цьому стійко сформувався підхід, де структури задньолатерального кута розглядають як агоністи ЗСЗ і обґрунтовують обов'язкове

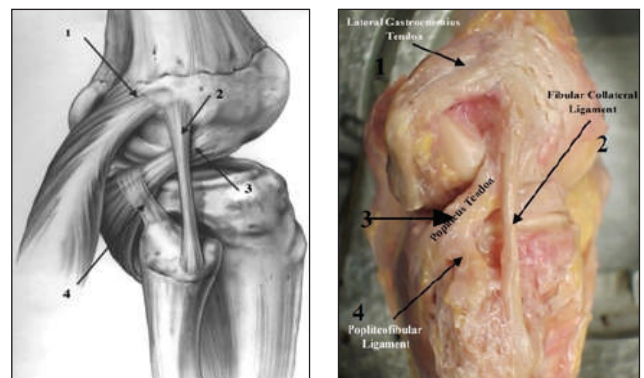


Рис. 1. Анатомічні структури задньолатерального кута колінного суглоба: 1 — *m. gastrocnemius*, 2 — *lig. collaterale fibulare*, 3 — сухожилок *m. popliteus*, 4 — *lig. popliteofibulare* [17]

їхнє відновлення під час її реконструкції. Проте, на практиці ми зтикаємося і з ізольованими травмами структур задньолатерального кута, і з комбінацією з розривом передньої схрещеної зв'язки (ПСЗ). Варто відзначити, що ізольовані ушкодження задньолатерального кута трапляються відносно рідко та становлять 1,6–2,8 % від усіх травм колінного суглоба. Показано, що недостатня увага до порушення цих структур за розривів як передньої, так і задньої схрещених зв'язок призводить до незадовільних результатів лікування пацієнтів [1, 2, 6, 18, 19]. Зазвичай, акцентуючи увагу на відновленні схрещеної зв'язки, часто не зважають на супутні ушкодження вторинних стабілізаторів колінного суглоба. Не повністю усунений ротаційний компонент дає як суб'єктивну, так і об'єктивну нестабільність колінного суглоба та спричинює рецидив задньої нестабільності внаслідок перевантаження трансплантата.

Натепер немає єдиної думки щодо діагностики та методів лікування ротаційної нестабільності колінного суглоба внаслідок ушкодження задньолатерального кута, відсутній комплексний підхід до відновлення стабільності суглоба з урахуванням усіх складових цього патологічного процесу. Методики відновлення задньолатерального кута колінного суглоба складні й травматичні. Тому, відновлюючи передню або задню схрещені зв'язки, не завжди вдаються до реконструкції, а операції за умов ізольованої задньолатеральної нестабільності взагалі виконують вкрай рідко. Тому впровадження в клінічну практику малоінвазивного методу реконструкції зазначених структур є актуальним. Перший досвід застосування артроскопічної техніки відновлення сухожилка підколінного м'яза [20, 21] дозволив знизити травматичність цього хірургічного втручання.

Мета роботи: проаналізувати віддалені результати малоінвазивного відновлення структур задньолатерального кута під артроскопічним контролем.

Матеріал і методи

Клінічний матеріал

Дослідження схвалено локальним комітетом з біоетики (Комісія з питань біоетики Запорізького державного медичного університету, протокол № 7 від 26.10.2017). Від усіх пацієнтів, які увійшли в дослідження, отримано інформовану згоду. Загалом під наглядом перебували 75 пацієнтів, з яких через 2 роки після операції обстежено 58. Таким чином, у дослідження включено 58 пацієнтів із задньолатеральною ротаційною нестабільністю колінного суглоба, прооперованих у період із 2006 по 2019 р. у КНП «Запорізька обласна клінічна лікарня» ЗОР «Клініка Мотор Січ» (м. Запоріжжя).

Пацієнтів розподілено на дві групи залежно від способу реконструкції структур задньолатерального кута: група дослідження (26 постраждалих, 44,8 %) — малоінвазивне відновлення структур під артроскопічним контролем; група порівняння (32, 55,2 %) — відновлення задньолатерального кута відкритим способом [22, 23]. Розподіл хворих провели за класифікацією Fanelli–Larson [15].

Обидві групи однорідні за статтю та віком. Чоловіків було 43 (74,1 %), жінок — 15 (25,9 %). Розподіл пацієнтів за віком: до 20 років — 2 (3,5 %), 21–30 — 18 (31,0 %), 31–40 — 22 (37,9 %), старше за 40 — 16 (27,6 %). Середній вік пацієнтів склав 32 роки (18–48). Пацієнтів прооперували в різні терміни після травми — від 2 тижнів до 3 років. Усі операції виконані одним хірургом. Розподіл хворих за поєднаною патологією колінного суглоба проведено з урахуванням класифікації Fanelli–Larson [15] і наведено в табл. 1.

Особливості клінічного обстеження

Використано алгоритм діагностики, який вміщує клінічні тести й додаткові інструментальні обстеження для точнішого визначення ступеня задньої та задньолатеральної нестабільності, що є важливим для вибору тактики лікування таких пацієнтів.

Таблиця 1

Розподіл пацієнтів залежно від ушкоджених структур колінного суглоба

Група пацієнтів	Тип патології за класифікацією Fanelli–Larson [15]				Загалом
	A, ізольоване	B, ізольоване	B, у поєднанні з ушкодженням передньої схрещеної зв'язки	C, із ушкодженням задньої схрещеної зв'язки	
Дослідження	3	—	8	13	26
Порівняння	1	1	12	18	32
Усього	4	1	20	33	58

Коли статичні стабілізатори коліна травмовані, динамічні не можуть функціонувати належним чином. Задньолатеральна нестабільність призводить до виникнення характерної ходи з динамічною варусною деформацією — «*vagus thrust*». Dial-тест є одним із найважливіших під час клінічного обстеження пацієнтів з ушкодженням задньолатеральних структур колінного суглоба. Виконано тести передньої та задньої висувної шухляди, передній і задній Лахмана, передній і зворотний pivot shift, *vagus* стрес-тест за кута згинання в колінному суглобі від 20° до 30°. Рентгенографію колінного суглоба в стандартних проєкціях (передньо-задній і бічній) здійснено для виключення супутніх кісткових ушкоджень. Стрес-рентгенографія колінного суглоба (рис. 2) є важливим моментом у діагностиці ушкоджень ЗСЗ і структур задньолатерального кута. Зокрема, доведено, що з метою діагностики задньолатеральної нестабільності необхідно проводити стрес-рентгенографію колінного суглоба з варусним навантаженням за кута згинання 20° [20]. Магнітно-резонансну томографію (МРТ) проведено всім пацієнтам для діагностики супутніх ушкоджень внутрішньосуглобових структур.

Хірургічні методики

Групу порівняння склали пацієнти, оперовані за методикою LaPrade (рис. 3, 4) зі застосуванням двопучкового автотрансплантата, що дозволило відновити біомеханічний вектор *lig. popliteofibulare*, сухожилка *m. popliteus* і *lig. collaterale fibulare*. Для фіксації трансплантата у великогомілковій кістці використано пластинку типу «end button» (рис. 4). Занадто сильна ротація всередину може спричинити контрактури колінного суглоба. Ця операція технічно складна, але дозволяє отримати хороші результати.

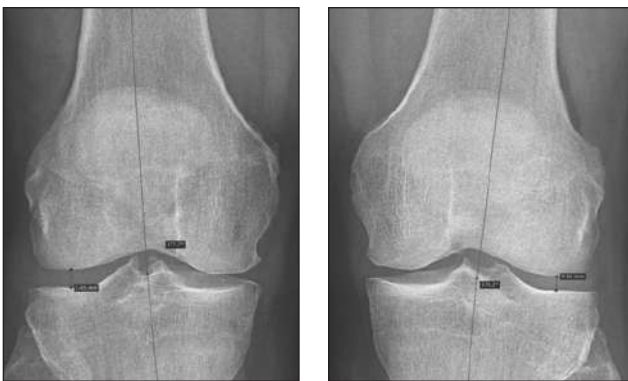

Рис. 2. Рентгенографія колінних суглобів із варусним стресом. Патологічне розкриття латерального відділу правого колінного суглоба

Малоінвазивна пластика структур задньолатерального кута

Операцію проводили під артроскопічним контролем. Візуалізували зовнішній меніск і сухожилок підколінного м'яза. Особливістю ушкодження структур задньолатерального кута є безперешкодне широке розкриття латеральної суглобової щілини під час артроскопії (рис. 5).

Тому ми без труднощів потрапляли артроскопом і електродом коагулятора під зовнішній меніск у проєкції сухожилка підколінного м'яза, препарували рубці та капсулу суглоба донизу на 2–3 см, щоб можна було ввести щуп великогомілкового кондуктора (рис. 6). Після цього, інструментом FlipCutter 7,0 мм, свердлили канал у зовнішньому виростку великогомілкової кістки, проводили в нього спрямовальну нитку, яку виводили на шкіру через додатковий розріз у проєкції місця прикріплення трансплантата в зовнішньому виростку стегнової кістки. За нитки витягали трансплантат, на дистальному кінці якого встановлювали гудзиковий фіксатор. Другий кінець трансплантата проводили підшкірно до головки малогомілкової кістки та фіксували його там або гвинтом для тенодеза, або якорем Swive Lock 5,5 мм. Петлю трансплантата проводили підшкірно до точки фіксації сухожилля підколінного м'яза на зовнішньому виростку стегна, в якому свердлили канал, витягали до нього петлю трансплантата і фіксували інтерферуючим гвинтом, або прив'язували до пластинки, встановленої на протилежній поверхні стегнової кістки (рис. 6).

Оцінювання результатів лікування

Порівняльний аналіз відновлення виконували шляхом оцінювання больового синдрому за ВАШ.

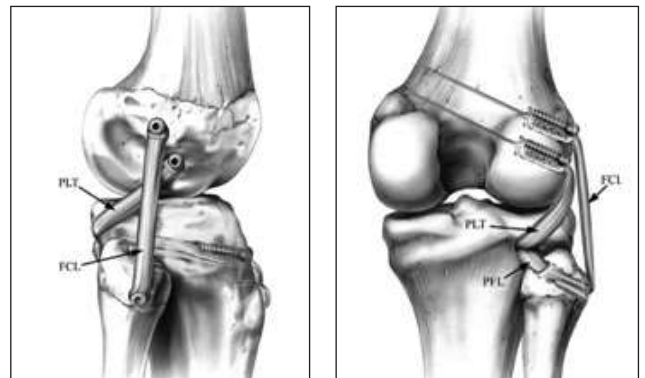


Рис. 3. Реконструкція задньолатерального кута за LaPrade. Вигляд із латерального боку та ззаду. FCL — пучок, що реконструює обхідну малогомілкову зв'язку, PLT — підколінний сухожилок, PFL — підколінно-малогомілкова зв'язка [5, 14]

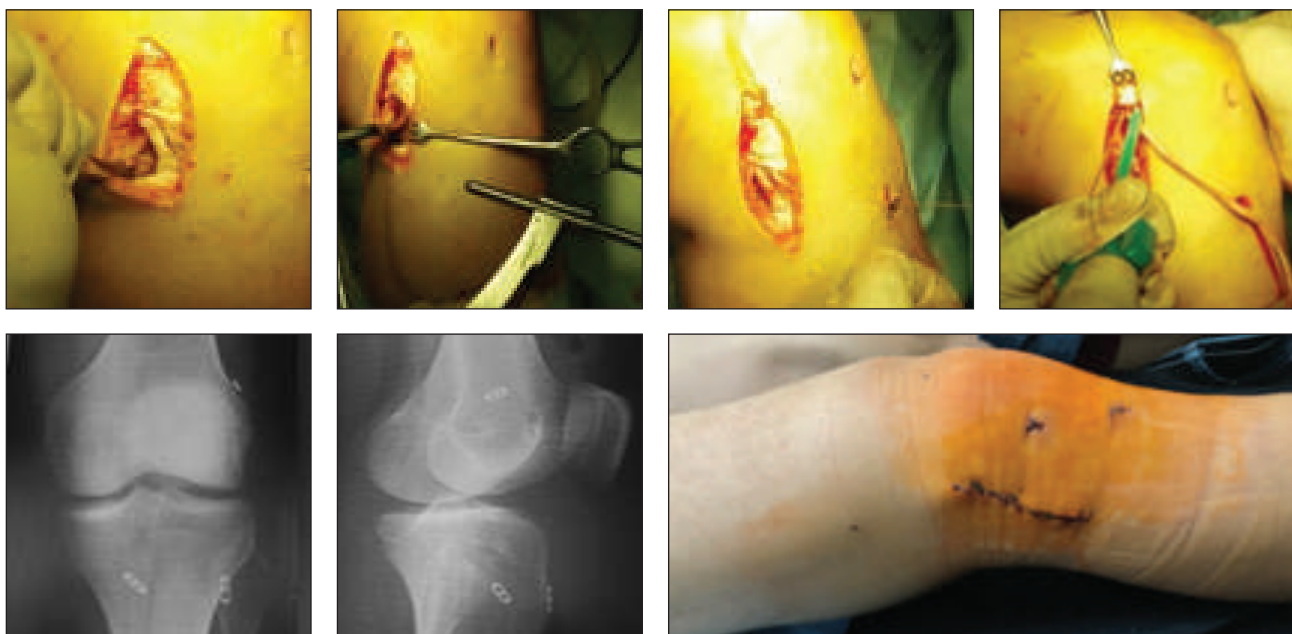

Рис. 4. Клінічний приклад пластики задньолатерального кута в разі одночасного ушкодження ПСЗ. Трансплантат із сухожилка напівсухожильного м'яза для пластики ПСЗ (методика all inside) і трансплантат із сухожилка тонкого м'яза для пластики задньолатерального кута

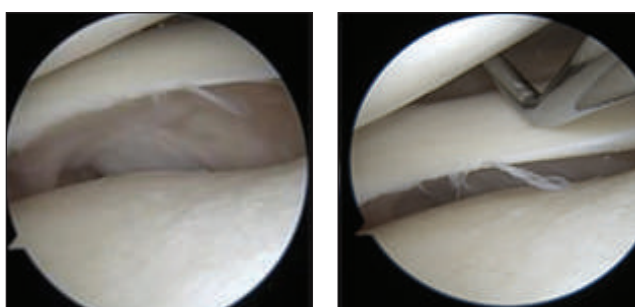


Рис. 5. Розкриття латеральної суглобової щілини в разі ушкодження структур задньолатерального кута

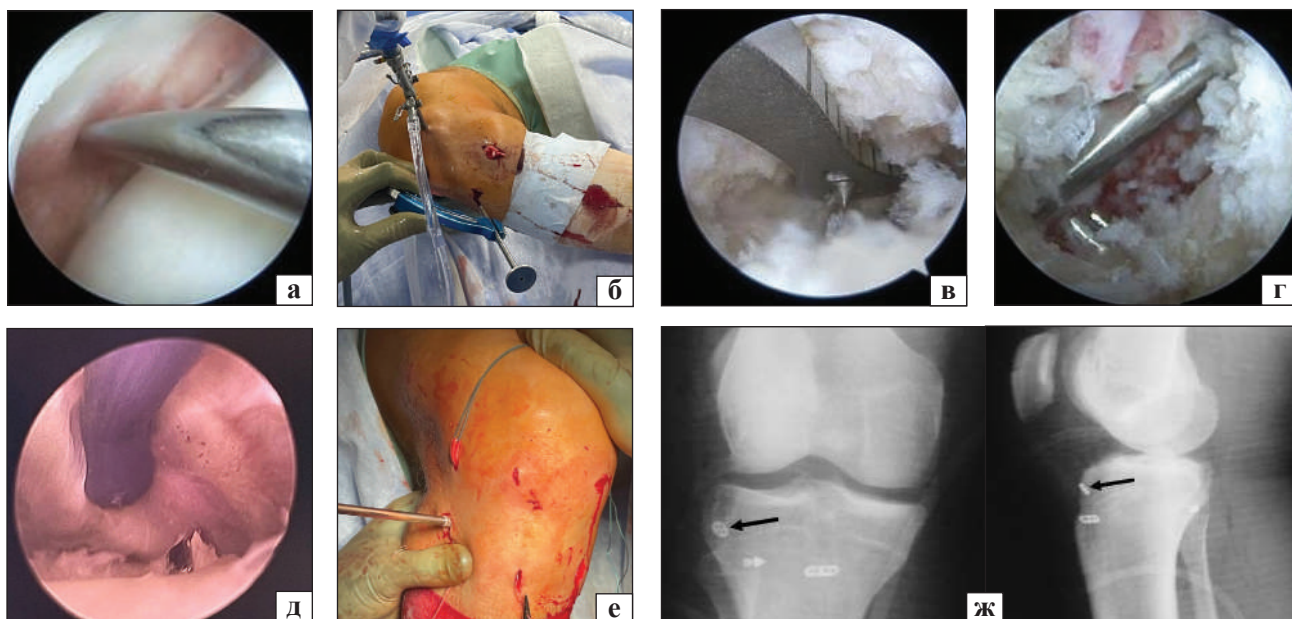


Рис. 6. Етапи ендоскопічної реконструкції сухожилка підколінного м'яза в пацієнта із ушкодженням ПСЗ: а) діагностичний зонд під зовнішнім меніском; б, в) встановлення кондуктора; г) свердління каналу PIPCutter 7,0 мм; д) вийняття кондуктора; е) встановлення трансплантата ж) післяопераційні рентгенограми, стрілкою показаний фіксатор трансплантата

Таблиця 2

Динаміка больового синдрому за ВАШ у групах пацієнтів після реконструкції структур задньолатерального кута

Група пацієнтів	Показник за ВАШ					
	1-ша доба	2-га доба	1-й тиждень	4-й тиждень	6-й тиждень	8-й тиждень
Дослідження (ендоскопічна пластика)	3,1 ± 0,8	2,6 ± 0,6	1,4 ± 0,8	1,2 ± 0,7	1,3 ± 0,9	1,2 ± 1,1
Порівняння (відкрита пластика)	5,8 ± 0,7	3,6 ± 0,8	2,9 ± 0,6	2,6 ± 1,1	1,4 ± 0,9	1,1 ± 1,0
Статистична значущість	p < 0,01	p < 0,01	p < 0,05	p < 0,05	p > 0,05	p > 0,05

Таблиця 3

Обсяг рухів (град.) після відновлення ПСЗ і структур задньолатерального кута колінного суглоба

Група пацієнтів	Обсяг рухів згинання/розгинання			
	1-й тиждень	2-й тиждень	4-й тиждень	6-й тиждень
Дослідження (ендоскопічна пластика)	88 ± 11/0	96 ± 7/0	114 ± 9/0	124 ± 11/0
Порівняння (відкрита пластика)	59 ± 12/0	61 ± 13/0	97 ± 12/0	101 ± 14/0
Статистична значущість	p < 0,01	p < 0,05	p < 0,05	p > 0,05

Таблиця 4

Обсяг рухів (град.) після відновлення ЗСЗ і структур задньолатерального кута колінного суглоба

Група пацієнтів	Обсяг рухів згинання/розгинання			
	2-й тиждень	4-й тиждень	6-й тиждень	8-й тиждень
Дослідження (ендоскопічна пластика)	76 ± 10/0	92 ± 11/0	111 ± 9/0	121 ± 18/0
Порівняння (відкрита пластика)	56 ± 10/0	65 ± 14/0	96 ± 16/0	109 ± 24/0
Статистична значущість	p < 0,01	p < 0,05	p < 0,05	p > 0,05

Досліджували динаміку відновлення обсягу рухів у колінному суглобі після операції, а також шляхом опитування провели суб'єктивну оцінку загальної задоволеності результатом лікування через рік після операції.

Результати та їх обговорення

Результати лікування пацієнтів з ушкодженнями структур задньолатерального кута проаналізовано в обох групах. Рецидивів нестабільності не виявлено в жодному випадку.

У ранньому післяопераційному періоді оцінили результати лікування пацієнтів за динамікою болю (ВАШ) і відновленням обсягу рухів. Проте оцінювання обсягу рухів у нас спочатку було неоднорідним, оскільки протоколи мобілізації колінного суглоба після пластики ПСЗ і ЗСЗ відрізняються. Тому ми їх аналізували окремо.

Результати за ВАШ наведено в табл. 2. Незважаючи на неоднорідність хірургічних утручань у групах, виявилось, що за відкритого відновлення структур задньолатерального кута рівень больового синдрому за ВАШ статистично значущо вищий, починаючи з першого дня післяопераційного періоду, порівняно з малоінвазивним методом. Відмінність залишається клінічно значущою протягом перших чотирьох тижнів після опера-

ції, пізніше істотної різниці болю між групами не визначено.

Динаміку відновлення обсягу рухів (табл. 3, 4) аналізували окремо серед пацієнтів із реконструкцією передньої та задньої схрещених зв'язок. Після реконструкції ЗСЗ ми завжди здійснювали тривалішу іммобілізацію, використовуючи PTS-шину протягом 4 тижнів і лише через 2 тижні починали пасивне згинання в колінному суглобі.

Результати аналізу відновлення обсягу рухів свідчать про чітку тенденцію швидкого відновлення серед пацієнтів із малоінвазивною пластикою й ендоскопічною реконструкцією сухожилка підколінного м'яза. В обох групах хворих, як у випадках пластики ПСЗ, так і реконструкції ЗСЗ малоінвазивна техніка дозволила мінімум на 4 тижні швидше відновити згинання в колінному суглобі.

Суб'єктивне оцінювання задоволеності результатом операції через 2 роки свідчить, що в групі дослідження 14 (53,85 %) пацієнтів дуже задоволені, 7 (26,92 %) — задоволені, 5 (19,23 %) — частково задоволені. У групі порівняння 16 (50,00 %) осіб дуже задоволені, 9 пацієнтів (28,13 %) — задоволені, 5 (15,62 %) — частково задоволені, 2 хворих (6,25 %) — не задоволені. Стосовно думки пацієнтів,

Таблиця 5

Результати визначення Dial-тесту в динаміці в групах пацієнтів

Величина ротації голімки		До операції				Після операції			
		0+	1+	2+	3+	0+	1+	2+	3+
Група дослідження, n = 26	абс.	0	9	17	0	21	5	0	0
	%	0,0	34,6	65,4	0,0	80,8	19,2	0,0	0,0
Група порівняння, n = 32	абс.	0	11	21	0	20	12	0	0
	%	0,00	34,37	65,63	0,00	62,50	37,50	0,00	0,00

Таблиця 6

Результати визначення Varus стрес-тесту в динаміці в групах пацієнтів

Величина ротації голімки		До операції				Після операції			
		0+	1+	2+	3+	0+	1+	2+	3+
Група дослідження, n = 26	абс.	2	16	6	2	22	4	0	0
	%	7,69	61,54	23,08	7,69	84,62	15,38	0,00	0,00
Група порівняння, n = 32	абс.	0	18	14	0	21	8	3	0
	%	0,00	56,25	43,75	0,00	65,62	25,00	9,38	0,00

Таблиця 7

Класифікація ушкоджень задньолатеральних структур колінного суглоба Fanelli–Larson [15]

Тип ушкодження	Характеристика	Травмована структура
A	Збільшення зовнішньої ротації голімки на 10°	<i>Lig. popliteofibulare</i> , сухожилок <i>m. popliteus</i>
B	Збільшення зовнішньої ротації голімки на 10°. Відкриття латерального відділу колінного суглоба за варус стрес-тесту на 5–10 мм	<i>Lig. popliteofibulare</i> , сухожилок <i>m. popliteus</i> . <i>Lig. collaterale fibulare</i>
C	Збільшення зовнішньої ротації голімки на 10°. Відкриття латерального відділу колінного суглоба за варус стрес-тесту більш ніж на 10 мм	<i>Lig. popliteofibulare</i> , сухожилок <i>m. popliteus</i> . <i>Lig. collaterale fibulare</i> , капсула суглоба, ЗСЗ

чи погодилися б вони на ідентичну операцію, розуміючи перебіг утручання та післяопераційного періоду, результат лікування, визначено, що 54 (93,1 %) з 58 осіб наважилися б на операцію ще раз: серед 26 опитаних групи дослідження — 25 (96,1 %), серед 32 із групи порівняння — 29 (90,6 %).

Результати клінічних тестів наведено в табл. 5, 6. Стабільність колінного суглоба оцінювали за їхніми результатами. Для аналізу ротаційної стійкості використано Dial-тест, а для фронтальної стабільності — варусний стрес-тест. Отримано схожі показники в групах, із кращою тенденцією в групі дослідження. Через невелику кількість пацієнтів ми не можемо провести належне статистичне порівняння, оскільки в обох групах виконували й ізольоване відновлення структур задньолатерального кута, і передньої або задньої схрещених зв'язок, що передбачає зовсім різні очікування щодо результату лікування.

Обговорення

Лише в 4 пацієнтів із 58 прооперовано ізольоване ушкодження структур задньолатерального

кута колінного суглоба, що склало 7 % і цілком відповідає даним літератури. Такі травми не завжди вчасно діагностують через те, що вони трапляються рідко та мають нечітку клініку у вигляді болю в зовнішньому відділі колінного суглоба за умов великих фізичних навантажень — бігу з ривками та зміною напрямку руху. При цьому на МРТ бачимо дегенеративні зміни в тілі зовнішнього меніска, які згодом можуть призвести до його неповного розриву. Ухвалюючи рішення про зміцнення задньолатерального кута ми маємо пам'ятати, що це — досить травматична операція з використанням авто- або алотрансплантата. Застосування алотрансплантата є доцільнішим, оскільки зменшує травмування кінцівки, час операції, що особливо важливо в разі лікування комплексних ушкоджень зв'язкового апарата.

Водночас ми відзначили недолік класифікації G. C. Fanelli і R. V. Larson [15], призначеної для оцінювання випадків задньолатеральної нестабільності. Проте на практиці ми бачимо пацієнтів із травмою ПСЗ, зовнішнього меніска та структур

задньолатерального кута колінного суглоба. Тому ушкодження типу Fanelli C можна розглядати як поєднання неспроможності структур задньолатерального кута з розривом однієї зі схрещених зв'язок, або виділити 2 види ушкодження типу Fanelli B, що вже роблять інші автори [24].

На наш погляд під час лікування пацієнтів із розривами ПСЗ і ЗСЗ особливу увагу слід приділяти постраждалим із ушкодженням задньолатеральних структур колінного суглоба, які мають граничні показники ротаційної та варусної нестабільності: збільшену зовнішню ротацію гомілки близько 5° і відкриття латерального відділу колінного суглоба за варус стрес-тесту до 5 мм. Тобто це такі показники, які насправді зафіксувати клінічно можливо, але слід бути на це націленим. Під час виконання Dial-test це можна оцінити, як невелику тенденцію до зовнішньої ротації: трохи більше порівняно зі здоровою стороною. Такі випадки трапляються в разі розривів і ПСЗ, і ЗСЗ. Часто ми бачимо невелику тенденцію до зовнішньої ротації, але відновлюємо ізольовано ушкоджений центральний стабілізатор колінного суглоба (ПСЗ або ЗСЗ). Інтраопераційно ми додатково перевіряємо ротаційні тести після встановлення та фіксації трансплантата. Якщо тенденція до зовнішньої ротації зберігається, необхідно виконати пластику структур задньолатерального кута колінного суглоба. Готових рішень для цього поки немає. Якщо ми не усунемо патологічний ротаційний компонент нестабільності, то з'явиться переваження зовнішнього меніска й трансплантата схрещеної зв'язки.

У разі реконструкції ЗСЗ не виникає великих дискусій щодо рутинної пластики структур задньолатерального кута колінного суглоба. За умов ушкодження ПСЗ незначна зовнішня ротація гомілки не описана чітко як показання для пластики. Інша проблема реконструкції структур задньолатерального кута полягає в тому, що пластика підколінного м'яза жорсткою зв'язкою не дає змогу повністю відновити його функцію. Проте через відсутність кращих методик доводиться використовувати зазначений спосіб у клінічній практиці. Необхідно також зауважити, що виконуючи пластику структур задньолатерального кута, ми не можемо абсолютно точно відтворити їхню анатомічну установку, а відновлюємо лише основні з них.

Поява в арсеналі ортопеда-травматолога ендоскопічної малоінвазивної методики пластики сухожилка підколінного м'яза під артроскопічним контролем дала змогу знизити травматичність

цього хірургічного втручання та полегшити післяопераційну реабілітацію.

Недоліком нашого дослідження є незначна кількість пацієнтів, що можна пояснити рідким виникненням таких травм. Проте статистичний аналіз показав суттєві відмінності низки показників динаміки відновлення функції в групах дослідження та порівняння і підтвердив зменшення травматичності хірургічного втручання без погіршення віддалених результатів лікування.

Висновки

Запропонована методика малоінвазивного відновлення структур задньолатерального кута колінного суглоба з артроскопічною реконструкцією сухожилка підколінного м'яза показала позитивні найближчі та віддалені результати лікування пацієнтів, не привела до збільшення кількості ускладнень і погіршення функції кінцівки, знизила інтенсивність болю після операції та забезпечила раннє відновлення обсягу рухів у колінному суглобі.

Конфлікт інтересів. Автори декларують відсутність конфлікту інтересів.

Список літератури

1. Comparative analysis of the results of reconstruction of the posterior cruciate ligament using the «inlay» techniques and transtibial canal conduction / M. L. Golovakha, I. V. Didenko, V. Orlyansky, K. P. Benedetto // *Orthopedics, traumatology and prosthetics*. — 2019. — № 1. — P. 64–71. — DOI: 10.15674/0030-59872019164-71.
2. Golovakha M. L. Posterior cruciate ligament injuries / M. L. Golovakha, V. Orlyansky, K. P. Benedetto. — Zaporozhye : Prosvita, 2017. — 92 p.
3. Posterolateral corner of the knee: current concepts / J. Chahla, G. Moatshe, C. S. Dean, R. F. LaPrade // *The Archives of Bone and Joint Surgery*. — 2016. — Vol. 4 (2). — P. 97–103.
4. Gollehon D. L. The role of the posterolateral and cruciate ligaments in the stability of the human knee. A biomechanical study / D. L. Gollehon, P. A. Torzilli, R. F. Warren // *The Journal of Bone and Joint Surgery. American volume*. — 1987. — Vol. 69 (2). — P. 233–242.
5. The posterolateral attachments of the knee: a qualitative and quantitative morphologic analysis of the fibular collateral ligament, popliteus tendon, popliteofibular ligament, and lateral gastrocnemius tendon / R. F. LaPrade, T. V. Ly, F. A. Wentorf, L. Engebretsen // *The American Journal of Sports Medicine*. — 2003. — Vol. 31 (6). — P. 854–860. — DOI: 10.1177/03635465030310062101.
6. Posterolateral corner of the knee: an expert consensus statement on diagnosis, classification, treatment, and rehabilitation / J. Chahla, I. R. Murray, J. Robinson [et al.] // *Knee Surgery, Sports Traumatology, Arthroscopy*. — 2019. — Vol. 27 (8). — P. 2520–2529. — DOI: 10.1007/s00167-018-5260-4.
7. Posterior laxity increases over time after PCL reconstruction / C. Gwinner, T. M. Jung, I. Schatka, A. Weiler // *Knee Surgery, Sports Traumatology, Arthroscopy*. — 2019. — Vol. 27 (2). — P. 389–396. — DOI: 10.1007/s00167-018-5035-y.
8. Evolving evidence in the treatment of primary and recurrent posterior cruciate ligament injuries, part 2: surgical tech-

- niques, outcomes and rehabilitation / P. W. Winkler, B. Zsidai, N. N. Wagala [et al.] // *Knee Surgery, Sports Traumatology, Arthroscopy*. — 2021. — Vol. 29 (3). — P. 682–693. — DOI: 10.1007/s00167-020-06337-2.
9. Minimally invasive, arthroscopic-assisted, anatomic posterolateral corner reconstruction / K. Hermanowicz, K. Malinowski, A. Goralczyk [et al.] // *Arthroscopy Techniques*. — 2019. — Vol. 8 (3). — P. e251–e257. — DOI: 10.1016/j.eats.2018.10.021.
 10. Wood R. Anatomic posterolateral corner reconstruction using single graft plus adjustable-loop suspensory fixation device / R. Wood, J. Robinson, A. Getgood // *Arthroscopy Techniques*. — 2019. — Vol. 8 (3). — P. e301–e309. — DOI: 10.1016/j.eats.2018.11.011.
 11. Fibular collateral ligament/posterolateral corner injury: when to repair, reconstruct, or both / M. I. Kennedy, A. Bernhardsen, G. Moatshe [et al.] // *Clinics in Sports Medicine*. — 2019. — Vol. 38 (2). — P. 261–274. — DOI: 10.1016/j.csm.2018.11.002.
 12. The use of allograft tissue in posterior cruciate, collateral and multiligament knee reconstruction / M. J. Strauss, R. Varatojo, T. Boutefnouchet [et al.] // *Knee Surgery, Sports Traumatology, Arthroscopy*. — 2019. — Vol. 27 (6). — P. 1791–1809. — DOI: 10.1007/s00167-019-05426-1.
 13. Anatomic reconstruction of the posterolateral corner: an all-arthroscopic technique / J. Frings, J. P. Kolb, T. C. Drenck [et al.] // *Arthroscopy Techniques*. — 2019. — Vol. 8 (9). — P. e999–e1006. — DOI: 10.1016/j.eats.2019.05.010.
 14. Arthroscopic reconstruction of the popliteus complex: accuracy and reproducibility of a new surgical technique / K. H. Frosch, R. Akoto, M. Heitmann [et al.] // *Knee Surgery, Sports Traumatology, Arthroscopy*. — 2015. — Vol. 23 (10). — P. 3114–3120. — DOI: 10.1007/s00167-014-3000-y.
 15. Fanelli G. C. Practical management of posterolateral instability of the knee / G. C. Fanelli, R. V. Larson // *Arthroscopy*. — 2002. — Vol. 18 (2 Suppl 1). — P. 1–8. doi: 10.1053/jars.2002.31779.
 16. Posterior cruciate ligament injuries: what do we really know? / P. W. Winkler, J. D. Hughes, J. J. Irrgang [et al.] // *Knee Surgery, Sports Traumatology, Arthroscopy*. — 2021. — Vol. 29 (3). — P. 669–671. — DOI: 10.1007/s00167-020-06425-3.
 17. Anatomy; Journal of bone & joint surgery: <http://www.boneandjoint>
 18. An analysis of an anatomical posterolateral knee reconstruction: an *in vitro* biomechanical study and development of a surgical technique / R. F. LaPrade, S. Johansen, F. A. Wentorf [et al.] // *The American journal of sports medicine*. — 2004. — Vol. 32 (6). — P. 1405–1414. — doi: 10.1177/0363546503262687.
 19. Evolving evidence in the treatment of primary and recurrent posterior cruciate ligament injuries, part 1: anatomy, biomechanics and diagnostics / P. W. Winkler, B. Zsidai, N. N. Wagala [et al.] // *Knee Surgery, Sports Traumatology, Arthroscopy*. — 2021. — Vol. 29 (3). — P. 672–681. — DOI: 10.1007/s00167-020-06357-y.
 20. A hamstring-based anatomic posterolateral knee reconstruction with autografts improves both radiographic instability and functional outcomes / C. E. Franciozi, L. J. B. Albertoni, M. S. Kubota [et al.] // *Arthroscopy*. — 2019. — Vol. 35 (6). — DOI: 10.1016/j.arthro.2019.01.016.
 21. An all-arthroscopic technique for complex posterolateral corner reconstruction / J. P. Kolb, J. Frings, M. Krause [et al.] // *Arthroscopy techniques*. — 2019. — Vol. 8 (9). — P. e999–e1006. — DOI: 10.1016/j.eats.2019.05.010.
 22. The reproducibility and repeatability of varus stress radiographs in the assessment of isolated fibular collateral ligament and grade-III posterolateral knee injuries: an *in vitro* biomechanical study / R. F. LaPrade, C. Heikes, A. J. Bakker, R. B. Jakobsen // *The Journal of Bone and Joint Surgery. American volume*. — 2008. — Vol. 90 (10). — P. 2069–2076. — DOI: 10.2106/JBJS.G.00979.
 23. Outcomes of an anatomic posterolateral knee reconstruction / R. F. LaPrade, S. Johansen, J. Agel // *The Journal of Bone and Joint Surgery. American volume*. — 2010. — Vol. 92. — P. 16–22. — DOI: 10.2106/JBJS.I.00474.
 24. The Posterolateral Instability Score (PoLIS) of the knee joint: a guideline for standardized documentation, classification, and surgical decision-making / A. Weiler, K. H. Frosch, C. Gwiner [et al.] // *Knee Surgery, Sports Traumatology, Arthroscopy*. — 2021. — Vol. 29 (3). — P. 889–899. — DOI: 10.1007/s00167-020-06044-y.

Стаття надійшла до редакції 10.10.2021

RESULTS OF MINIMALLY INVASIVE KNEE POSTEROLATERAL CORNER RECONSTRUCTION

M. L. Golovakha¹, S. A. Bondarenko², W. Orljanski³

¹ Zaporizhzhia State Medical University. Ukraine

² «Motor Sich» Clinic, Zaporizhzhia. Ukraine

³ Vienna Private Clinic. Austria

✉ Maxim Golovakha, MD, Prof. in Traumatology and Orthopaedics: golovahaml@gmail.com

✉ Stanislav Bondarenko, MD: trauma.bon.s@gmail.com

✉ Weniain Orljanski, MD, Prof. in Traumatology and Orthopaedics: orljanski@hotmail.com