

## КОРОТКІ ПОВІДОМЛЕННЯ ТА НОТАТКИ З ПРАКТИКИ

УДК 616.711:617.547]-002-008.6-089(045)

DOI: <http://dx.doi.org/10.15674/0030-59872023296-100>

### Помилки та ускладнення хірургічного лікування поперекового дегенеративного спондилолізного спондилолістезу. Клінічний випадок

О. Г. Чернишов, М. Б. Гольбаум

ДУ «Інститут патології хребта та суглобів ім. проф. М. І. Ситенка НАМН України», Харків

*Spondylolisthesis is a pathology of the musculoskeletal system that causes a vertebra to move forward, sideways or backward. Most often, it is treated surgically using transpedicular structures. Objective. To present a clinical case of re-treatment for degenerative lumbar spondylolysis of the L<sub>V</sub> vertebral body using transpedicular and posterior autografting techniques. Methods. The clinical case of lumbar spine osteochondrosis, spondyloarthritis, posterior transpedicular fusion L<sub>V</sub>–S<sub>I</sub>, fracture of the screw in the body of the S<sub>I</sub> vertebra on the right, and spinal canal stenosis at the level of L<sub>V</sub>–S<sub>I</sub> is described. Lower paraparesis. Results. The patient underwent metal removal, decompression of the spinal canal at the level of L<sub>V</sub>–S<sub>I</sub>, open reduction of the L<sub>V</sub> vertebral body, posterior transpedicular fusion of L<sub>IV</sub>–S<sub>I</sub> and posterior autografting fusion. The surgical intervention was successful, despite the technical difficulties associated with removing the threaded part of the broken screw. According to the visual analogue scale, the patient had 8 points before the operation, which indicates acute pain syndrome, and after that the pain intensity decreased to 4 points. Muscle strength of the right and left lower extremities before surgery was 2 and 2.5 points, respectively, 5 days after surgery, improvement was recorded — 3 points for each limb. From the second day after repeated surgical treatment, the patient showed a significant improvement in muscle sensitivity and strength in both lower extremities. Conclusions. The clinical example of repeated surgery due to the failure of the metal structure and the deterioration of the patient's neurological status highlights the need for post-operative follow-up. Taking into account the percentage of complications after transpedicular spondylodesis, it is necessary to continue scientific research to improve the results of surgical treatment of patients with degenerative diseases of the spine. Key words. degenerative osteochondrosis, spondylotic spondylolisthesis, spondylodesis.*

*Спондилолістез — це патологія опорно-рухової системи, за якої відбувається зміщення хребця наперед, убік чи назад. Частіше за все її лікують хірургічно з використанням транспедикулярних конструкцій. Мета. Навести клінічний випадок повторного лікування з приводу дегенеративного поперекового спондилолізного спондилолістезу тіла L<sub>V</sub> хребця з використанням методик транспедикулярного та заднього автокістковопластичного спондилодезу. Методи. Описано клінічний випадок остеохондрозу поперекового відділу хребта, спондилоартрозу, заднього транспедикулярного спондилодезу L<sub>V</sub>–S<sub>I</sub>, перелому гвинта в тілі S<sub>I</sub> хребця справа, стенозу хребтового каналу на рівні L<sub>V</sub>–S<sub>I</sub>. Нижній парпарез. Результати. Пацієнтові видалено метало-конструкції, виконано декомпресію хребтового каналу на рівні L<sub>V</sub>–S<sub>I</sub>, відкрите вправлення тіла L<sub>V</sub> хребця, задній транспедикулярний спондилодез L<sub>IV</sub>–S<sub>I</sub> та задній автокістковопластичний спондилодез. Хірургічне втручання пройшло успішно, не дивлячись на технічні труднощі, пов'язані з видаленням різьбової частини зламаного гвинта. За шкалою ВАШ до операції у пацієнта було 8 балів, це вказує на гострий больовий синдром, а після інтенсивності болю знизилась до 4 балів. Сила м'язів правої та лівої нижніх кінцівок до операції становила 2 і 2,5 бали відповідно, через 5 діб після операції було зафіксовано покращення — по 3 бали для кожної кінцівки. З другої доби після повторного хірургічного лікування пацієнт констатував значне покращення чутливості та сили м'язів в обох нижніх кінцівках. Висновок. Клінічний приклад повторної операції через неспроможність метало-конструкції та погіршення неврологічного статусу пацієнта підкреслює необхідність післяопераційного спостереження. Ураховуючи відсоток ускладнень після транспедикулярного спондилодезу, необхідно продовжити науковий пошук для покращення результатів хірургічного лікування пацієнтів із дегенеративними захворюваннями хребта.*

**Ключові слова.** Дегенеративний остеохондроз, спондилолізний спондилолістез, спондилодез

## Вступ

Спондилолітез — це патологія опорно-рухової системи, за якої відбувається зміщення (лістез) хребця: уперед (антелітез), убік (латероспондилолітез) або назад (ретролітез). Лістез хребців може призвести до деформації хребта, звуження хребетного каналу [1]. Як і за умов багатьох захворювань хребта, основним симптомом цієї патології є біль. Також можуть виникати здавлювання нервових закінчень і кровоносних судин, перевантаженість суглобового комплексу, що призводить до розвитку деформуючого спондилоартрозу і спондилолізу. За етимологією спондилолітез поділяють на види: дегенеративний, диспластичний або вроджений, істмічний, патологічний, травматичний [1, 2]. Особисту увагу звертаємо на набутий спондилолітез, який виникає через надлишкові фізичні навантаження на фоні порушення живлення кісткової тканини або дисплазії хребців.

Вибір тактики і способу лікування спондилолітезу хребта залежить від конкретної клінічної ситуації та може коливатися від використання консервативних методів лікування до здійснення різноманітних оперативних втручань. Застосування короткої 4- або 6-гвинтової фіксації забезпечує адекватну корекцію деформації хребта і хороший функціональний результат вже у ранньому післяопераційному періоді [3, 4]. Загально визнаною методикою хірургічного лікування пацієнтів із дегенеративним спондилолітезом на поперековому рівні хребта є задній транспедикулярний спондилодез у комбінації з кістковою ало- або аутопластиком. Головною перевагою транспедикулярного спондилодезу є саме те, що його використання дає змогу досягти стабільну фіксацію сегментів хребта [5]. Численні наукові публікації підтверджують, що саме такий обсяг хірургічного втручання за поперекового спондилолітезу спондилолітезу уможливує отримання задовільних результатів лікування в більшості клінічних спостережень [5–7]. Проте у 5–10 % випадків виникають ускладнення після транспедикулярного спондилодезу [8]. На нашу думку, це, перш за все, пов'язано з помилками на етапах передопераційного планування та виконання операції. Серед них слід виділити недостатню довжину інструментації, неадекватно підібраний розмір і довжина імплантатів, некоректне проведення гвинтів і розміщення стрижнів, неправильна редукція лістезу [9].

*Мета:* навести клінічний випадок повторного лікування з приводу дегенеративного поперекового спондилолітезу тіла L<sub>V</sub> хребця з використанням методик транспедикулярного й аутокістковопластичного спондилодезу.

## Матеріал і методи

Матеріал дослідження розглянуто і схвалено локальним комітетом із біоетики при ДУ «ІПХС ім. проф. М. І. Ситенка НАМН України» (протокол № 232 від 19.05.2023).

Пацієнт Ч., 1975 року народження, професійний військовослужбовець Збройних сил України (ЗСУ), направлений до ДУ «ІПХС ім. проф. М. І. Ситенка НАМН України» зі скаргами на виражений біль у поперековому відділі хребта, який посилюється за фізичної активності й іррадіює в нижні кінцівки. Відчуття оніміння та слабкості в гомілкях і стопах, особливо правої нижньої кінцівки.

Із анамнезу хвороби відомо, що в 2007 році здійснено операцію з приводу дегенеративного поперекового спондилолітезу тіла L<sub>V</sub> хребця в нейрохірургічному відділенні іншого лікувального закладу в об'ємі – відкрите вправлення тіла L<sub>V</sub> хребця, та транспедикулярна фіксація сегмента L<sub>IV</sub>–L<sub>V</sub>. На той час пацієнт скаржився на біль у поперековому відділі хребта та лівій нижній кінцівці, оніміння та слабкість лівої стопи. Після хірургічного втручання стан покращився, але сила м'язів лівої стопи повністю не відновилася, а також залишилось відчуття оніміння лівої нижньої кінцівки. При цьому пацієнт повернувся до служби в лавах ЗСУ без будь-яких фізичних обмежень.

Точний епізод травми наш пацієнт навести не може, через значне психоемоційне напруження, яке пережив під час бойового зіткнення, в якому відчув значне погіршення стану з боку поперекового відділу хребта та нижніх кінцівок. Хворий відмічає велику кількість падінь, стрибків із бойової техніки та стрибків до укриття.

Можемо зробити припущення, що саме перманентні статичні та динамічні, вагові перенавантаження на неповноцінну конструкцію, стали причиною розвитку неспроможності встановленої конструкції в 2007 році та перелому її елементів.

Із повторними скаргами пацієнт госпіталізований до відділення вертебології, де йому було здійснене комплексне обстеження, виконано рентгенологічне дослідження й електронейроміографія м'язів нижніх кінцівок, компютерну томографію (КТ), денситометрію хребта. Було діагностовано: остеохондроз поперекового відділу хребта;

спондилоартроз; стан після хірургічного лікування — відкритого вправлення тіла  $L_V$  хребця, задній транспедикулярний спондилодез  $L_V-S_1$ ; неспроможність металокоплексу, перелом гвинта в тілі  $S_1$  хребця справа; стеноз хребтового каналу на рівні  $L_V-S_1$ ; нижній парапарез (рис. 1).

Пацієнтові під загальною анестезією виконано повторну операцію 13.01.2023: видалення металокоплексу, декомпресія хребтового каналу у вигляді фасетфлавектомії та гемілямінектомії на рівні  $L_V-S_1$ , відкрите вправлення тіла  $L_V$  хребця, задній спондилодез  $L_{IV}-L_V-S_1$  транспедикулярною конструкцією та задня аутокісткова пластика (рис. 2). Хірургічне втручання пройшло успішно, не дивлячись на технічні труднощі, пов'язані з видаленням різьбової частини зламаного гвинта.

### Результати та їх обговорення

Післяопераційний період перебігав без особливостей. Пацієнт отримував стандартну терапію — антибактеріальну профілактику, знеболювання, догляд за післяопераційною ранюю. На другу добу після хірургічного втручання розпочато фізіотерапевтичне лікування, спрямоване на електростимуляцію м'язів нижніх кінцівок і магніт-терапію в зоні післяопераційної рани.

З другої доби після повторного хірургічного лікування пацієнт констатував значне покращення чутливості та сили м'язів в обох нижніх кінцівках.

Показник за ВАШ до операції становив 8 балів, що відображує гострий больовий синдром, а після хірургічного втручання інтенсивність болю знизилась до 4 балів. Сила м'язів правої та лівої нижніх кінцівок до операції дорівнювала 2 і 2,5 бали відповідно, через 5 днів після неї — по 3 бали на обох кінцівках. Пацієнта виписано з вертебрологічного стаціонару в задовільному

стані для освідчення військовою лікувальною комісією та подальшого відновного лікування.

Під час контрольного огляду 22.02.2023 пацієнт Ч. самостійно ходив без порушення ходи, але скаржився на помірне оніміння в стопах, більше в лівій.

Хворому було призначено подальші консультативні огляди через 3, 6 та 12 місяців після оперативного лікування для контролю положення встановленої конструкції та спостереження ступеня формування аутокістковопластичного спондилодезу. Тим часом пацієнт уже направлений медичною службою частини в спеціалізований центр для відновлювального та санаторно-курортного лікування.

### Обговорення

На сьогодні етіологія спондилолітезу залишається недостатньо вивченою. Одним із чинників його розвитку вважають порушення хребто-тазового балансу та патологію *pars interarticularis* [8]. Останніми роками зафіксовано неухильне зростання кількості дегенеративних захворювань хребта.

Через війну в Україні пацієнтів ортопедо-травматологічного профілю стає дедалі більше, зокрема й із вертеброгенною небойовою патологією, як серед цивільного населення, так і військовослужбовців. Серед останніх такі захворювання розглядають як «приховану епідемію».

Саме військовослужбовці зараз найбільш схильні до патології хребта (наприклад, спондилолітезу) через цілодобові надлюдські фізичні та нервові навантаження. Наприклад, стандартний бронежелет ЗСУ важить 11–13,3 кг і навіть для людини в гарному фізичному стані така постійна додаткова вага погіршуватиме стан скелетно-м'язової системи, призводитиме до порушення хребто-тазового балансу, розвитку спондилоартрозу та спондилолізу й інших порушень хребта.

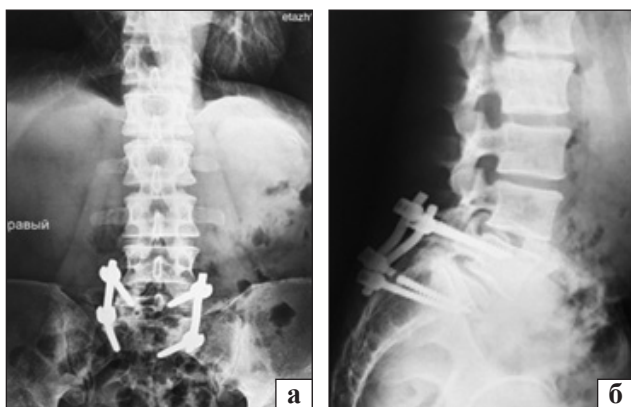


Рис. 1. Рентгенограми хворого Ч. на момент звернення: фронтальна (а) та сагітальна (б) проєкції

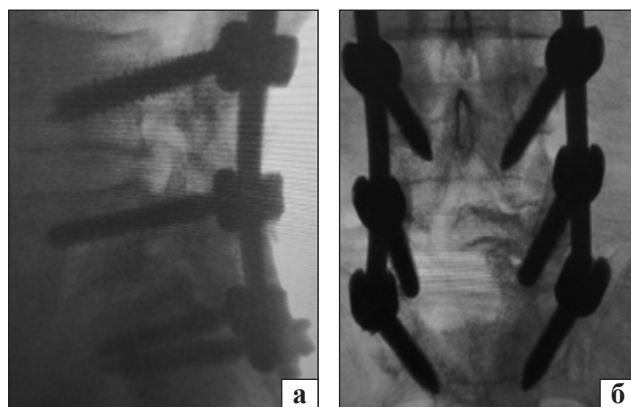


Рис. 2. Рентгенограми хворого Ч. після заміни конструкції: бічна (а) та фронтальна (б) проєкції

Доведено, що повторювані навантаження на попереково-крижовий відділ в атлетів (тобто більші, ніж у людей звичайного способу життя) призводять до розвитку спондилолітезу або значного неврологічного дефіциту [10]. Крім того, доведений суттєвий взаємозв'язок між загостренням хронічного болю в нижній частині спини з рівнем депресії та тривоги у військових [11]. Більшість українців, які за сучасних реалій піддаються надмірним навантаженням і перебувають у постійному стресі (військовослужбовці, рятувальники, медичний персонал та ін.), не зважаючи на використаний метод лікування мають в найкоротші строки повернутися до своїх функціональних обов'язків, бажано, в повному обсязі. Таким чином, питання лікування та реабілітації пацієнтів із дегенеративними захворюваннями хребта набуло ще більшої актуальності.

У наведеному клінічному прикладі застосовано один із рутинних хірургічних методів для лікування дегенеративного спондилолітезу — задній транспедикулярний спондилодез  $L_v-S_1$  [12, 13]. Проте в післяопераційному періоді в нього виникло ускладнення, пов'язане з неспроможністю метало-конструкції, що може бути пов'язано з прогресуванням дегенеративного захворювання та надмірними навантаженнями [10]. До того ж, на сьогодні не визначено оптимального способу хірургічного лікування пацієнтів із дегенеративним спондилолітезом, фахівці й досі сперечаються щодо найкращого методу спондилодезу, необхідності використання міжтілової опори тощо [1]. На нашу думку, ретельне передопераційне планування, підготування пацієнта і хірурга до оперативного втручання, післяопераційне спостереження за хворим (періодичне виконання рентгенологічних знімків) та дотримання ним ортопедичного режиму допомагають запобігти виникненню ускладнень і зменшити ризики зміщення хребців.

Наведений клінічний випадок свідчить про те, що хірургічні методики лікування дегенеративних захворювань хребта мають удосконалюватися відповідно до викликів сьогодення, надаючи можливість нашим пацієнтам не лише позбутися наявних скарг і зберегти функцію органу або системи, а й повернутися до побутового та професійного життя без втрати власної фахової ефективності.

Після виконаного повторного хірургічного втручання на контрольному огляді пацієнт повідомив, що має намір повернутися до лав ЗСУ та продовжити захищати Батьківщину, не зважаючи на рекомендації фахівців щодо дотримання щад-

ного ортопедичного режиму та обмежень усіх видів фізичних навантажень.

## Висновки

Наведений клінічний випадок демонструє необхідність ретельного обстеження та дослідження кожного пацієнта з дегенеративним захворюванням хребта, підкреслює необхідність регулярного післяопераційного спостереження в осіб, які піддаються надмірним навантаженням.

**Конфлікт інтересів.** Автори декларують відсутність конфлікту інтересів.

## Список літератури

1. Akkawi, I., & Zmerly, H. (2022). Degenerative Spondylolisthesis: A Narrative Review. *Acta bio-medica : Atenei Parmensis*, 92(6), e2021313. <https://doi.org/10.23750/abm.v92i6.10526>
2. Bydon, M., Alvi, M. A., & Goyal, A. (2019). Degenerative Lumbar Spondylolisthesis: Definition, Natural History, Conservative Management, and Surgical Treatment. *Neurosurgery clinics of North America*, 30(3), 299–304. <https://doi.org/10.1016/j.nec.2019.02.003>
3. Radchenko, V. A., Popsuyshapka, K. A., Babalyan, Yu. A., & Teslenko, S. A. (2018). Burst fractures of the thoracolumbar spine (Part II): literature review. *Ukrainian Neurosurgical Journal*, (1), 19–27. <https://doi.org/10.25305/unj.113533> (in Ukrainian)
4. O'Sullivan, P. B., Phytty, G. D., Twomey, L. T., & Allison, G. T. (1997). Evaluation of specific stabilizing exercise in the treatment of chronic low back pain with radiologic diagnosis of spondylolysis or spondylolisthesis. *Spine*, 22(24), 2959–2967. <https://doi.org/10.1097/00007632-199712150-00020>
5. Detwiler, P. W., Porter, R. W., Han, P. P., Karahalios, D. G., Masferrer, R., & Sonntag, V. K. (2000). Surgical treatment of lumbar spondylolisthesis. *Advances and technical standards in neurosurgery*, 26, 331–346. [https://doi.org/10.1007/978-3-7091-6323-8\\_7](https://doi.org/10.1007/978-3-7091-6323-8_7)
6. Matz, P. G., Meagher, R. J., Lamer, T., Tontz, W. L., Jr, Annaswamy, T. M., Cassidy, R. C., Cho, C. H., Dougherty, P., Easa, J. E., Enix, D. E., Gunnoe, B. A., Jallo, J., Julien, T. D., Maserati, M. B., Nucci, R. C., O'Toole, J. E., Rosolowski, K., Sembrano, J. N., Villavicencio, A. T., & Witt, J. P. (2016). Guideline summary review: An evidence-based clinical guideline for the diagnosis and treatment of degenerative lumbar spondylolisthesis. *The spine journal*, 16(3), 439–448. <https://doi.org/10.1016/j.spinee.2015.11.055>
7. Bridwell, K. H. (2006). Surgical treatment of high-grade spondylolisthesis. *Neurosurgery clinics of North America*, 17(3), 331–vii. <https://doi.org/10.1016/j.nec.2006.04.011>
8. Gagnet, P., Kern, K., Andrews, K., Elgafy, H., & Ebraheim, N. (2018). Spondylolysis and spondylolisthesis: A review of the literature. *Journal of orthopaedics*, 15(2), 404–407. <https://doi.org/10.1016/j.jor.2018.03.008>
9. Korzh, N. A., Sold, A. I., & Barish, A. E. (2004). Pathogenetic classification of degenerative diseases of the ridge. *Orthopedics, traumatology and prosthetics*, 3, 5–13. <http://dx.doi.org/10.15674/0030-598720435-13>
10. Chung, C. C., & Shimer, A. L. (2021). Lumbosacral Spondylolysis and Spondylolisthesis. *Clinics in sports medicine*, 40(3), 471–490. <https://doi.org/10.1016/j.csm.2021.03.004>
11. Dunbar, M. S., Rodriguez, A., Edelen, M. O., Hays, R. D., Coulter, I. D., Siconolfi, D., & Herman, P. M. (2023). Longitudinal Associations of PROMIS-29 Anxiety and depression symptoms with low back pain impact in a sample of u.s. military service members. *Military medicine*, 188(3-4), e630–e636. <https://doi.org/10.1093/milmed/usab339>

12. Gottschalk, M. B., Premkumar, A., Sweeney, K., Boden, S. D., Heller, J., Yoon, S. T., Rhee, J. M., Leckie, S. K., Braly, B., Simpson, A. K., & Lenehan, E. (2015). Posterolateral lumbar arthrodesis with and without interbody arthrodesis for L4-L5 degenerative spondylolisthesis: a comparative value analysis. *Spine*, 40(12), 917–925. <https://doi.org/10.1097/BRS.0000000000000856>
13. Liu, X. Y., Wang, Y. P., Qiu, G. X., Weng, X. S., & Yu, B. (2014). Meta-analysis of circumferential fusion versus posterolateral fusion in lumbar spondylolisthesis. *Journal of spinal disorders & techniques*, 27(8), E282–E293. <https://doi.org/10.1097/BSD.0000000000000116>

Стаття надійшла до редакції 05.05.2023

---

## MISTAKES AND COMPLICATIONS AFTER SURGICAL TREATMENT OF LUMBAR SPONDYLOLISTHESIS. CLINICAL CASE

O. G. Chernyshov, M. B. Golbaum

Sytenko Institute of Spine and Joint Pathology National Academy of Medical Sciences of Ukraine, Kharkiv

✉ Olexandr Chernyshov, MD, PhD in Orthopaedics and Traumatology: alexl1ravma@gmail.com

✉ Maksym Golbaum, MD: golbaymplaymarket@gmail.com