

Харьковский институт усовершенствования врачей  
Харьковский научно-исследовательский институт ортопедии  
и травматологии им. проф. М.И.Ситенко

**На правах рукописи**

УДК 616.718.42-001.59-089

НИЗАР ЯХЬЯ МОХАММАД ХАСАН АЛЬ-СМАДИ  
ХИРУРГИЧЕСКОЕ ЛЕЧЕНИЕ ЛОЖНЫХ СУСТАВОВ  
ШЕЙКИ БЕДРЕННОЙ КОСТИ

14.01.21 — травматология и ортопедия

Диссертация  
на соискание ученой степени  
кандидата медицинских наук

Научный руководитель  
КОРЖ Николай Алексеевич  
доктор медицинских наук,  
профессор

Харьков — 1998

## СОДЕРЖАНИЕ

СОКРАЩЕНИЯ В ТЕКСТЕ ДИССЕРТАЦИИ .....	
ВВЕДЕНИЕ.....	
1. СОВРЕМЕННОЕ СОСТОЯНИЕ ПРОБЛЕМЫ ЛЕЧЕНИЯ ЛОЖНЫХ СУСТАВОВ ШЕЙКИ БЕДРЕННОЙ КОСТИ ПО ДАННЫМ ЛИТЕРАТУРЫ .....	
2. МАТЕРИАЛЫ И МЕТОДЫ ИССЛЕДОВАНИЯ.....	
2.1. Клинические исследования .....	
2.2. Рентгенологические исследования .....	
2.3. Биомеханические исследования .....	
2.4. Общая характеристика больных .....	
3. БИОМЕХАНИЧЕСКИЕ АСПЕКТЫ В ЛЕЧЕНИИ ЛОЖНЫХ СУСТАВОВ ШЕЙКИ БЕДРЕННОЙ КОСТИ .....	
3.1. Принятие условностей и обозначений .....	
3.2. Особенности состояния костной ткани при застарелых переломах шейки бедренной кости .....	
3.3. Обоснование дополнительной фиксации ауто- алло- трансплантатом .....	
3.3.1. Обоснование формы и сечения трансплантата .....	
3.3.2. Расчет сечения трансплантата .....	
3.3.3. Расчет допустимого превышения размеров между трансплантатом и отверстием в материнской кости.....	
3.3.4. Обоснование минимальной глубины внедрения трансплантата в отломок головки бедренной кости.....	
3.4. Расчет дополнительных фиксирующих сил по линии перелома .....	
4. ТЕХНОЛОГИЯ ЛЕЧЕНИЯ ЛОЖНЫХ СУСТАВОВ ШЕЙКИ БЕДРЕННОЙ КОСТИ.....	
4.1. Доступ к тазобедренному суставу при лечении ЛСШБК .....	
4.2. Техника выполнения оперативного вмешательства при лечении ложных суставов шейки бедренной кости.....	
4.3. Методика послеоперационного ведения больных .....	
4.4. Особенности применения разработанной методики хирургического лечения ложных суставов шейки бедренной кости в зависимости от клинической ситуации .....	
4.4.1. Стабильные ЛСШБК.....	
4.4.2. Нестабильные ложные суставы шейки бедра .....	
4.5. Возможные осложнения .....	

4.5.1. Нарушение технологии хирургического лечения ЛСШБК .....	
4.5.2. Нарушение методики реабилитационного периода .....	
5. АНАЛИЗ РЕЗУЛЬТАТОВ ЛЕЧЕНИЯ БОЛЬНЫХ С ЛСШБК ПО РАЗРАБОТАННОЙ ТЕХНОЛОГИИ.....	
ВЫВОДЫ .....	
СПИСОК ИСПОЛЬЗОВАННОЙ ЛИТЕРАТУРЫ .....	
ПРИЛОЖЕНИЕ А — СПИСОК БОЛЬНЫХ .....	
ПРИЛОЖЕНИЕ Б — АКТЫ ВНЕДРЕНИЯ .....	

## СОКРАЩЕНИЯ В ТЕКСТЕ ДИССЕРТАЦИИ

ЛСШБК	— ложный сустав шейки бедренной кости
ПШБК	— перелом шейки бедренной кости
ВПШБК	— внутрисуставный перелом шейки бедренной кости
ШБК	— шейка бедренной кости
ТС	— тазобедренный сустав
ШДУ	— шейчно-диафизарный угол
РВО	— реконструктивно-восстановительная операция
ОДА	— опорно-двигательный аппарат
АНГБК	— асептический некроз головки бедренной кости

## ВВЕДЕНИЕ

### Актуальность темы

Несмотря на несомненные успехи в оперативной хирургии тазобедренного сустава, оперативное лечение пострадавших с переломами шейки бедренной кости (ПШБК) остается трудной задачей, а исходы лечения в 30–50% случаев не удовлетворяют ни пациентов, ни хирургов (Косицина А.М. и соавт., 1977; Васильев Т.И. и соавт., 1982). Проблема лечения переломов и ложных суставов шейки бедренной кости (ЛСШБК) остается актуальной, особенно у пожилых людей, т.к. 80% больных с ПШБК — лица старше 60 лет (Каплан А.В., 1979; Терновой К.С. и соавт., 1988). В связи с анатомо-физиологическими особенностями тазобедренного сустава, возрастными изменениями организма, сопутствующими заболеваниями, лечение ЛСШБК и их последствий продолжает оставаться сложной социальной и медико-биологической проблемой как травматологии, так и гериатрии (Шабанов А.И. и соавт., 1966; Трубников В.Ф., 1984; Шумада И.В. и соавт., 1990).

Лечение несросшихся переломов и ЛСШБК еще более трудная задача, чем лечение свежих ПШБК из-за развития дистрофических процессов в шейке в виде псевдоартроза и аваскулярных изменений в головке, асептического некроза или коксартроза (Вайнштейн В.Г., 1995). Причем, аваскулярные изменения в головке обнаруживаются у 70% больных, а АНГБК достигает 45–55% (Ткаченко С.С. и соавт., 1972; Васильев Т., 1982).

Лечение ЛСШБК весьма разнообразно, диапазон применяемых методик хирургического лечения большой, что обусловлено различными патологическими изменениями как в зоне ложного сустава шейки, так и в головке бедра, и, что особенно важно, — в хрящевом покрове головки бедра. Суставной хрящ страдает из-за нарушения трофики, и это проявляется дистрофическими процессами (Амелин А.З., 1972; Решетников Н.П. и соавт., 1984; Ролик А.В., 1997).

Условно все оперативные вмешательства при ЛСШБК можно разделить на 5 типов; остеосинтез отломков, остеотомия бедренной кости, реконструктивно-восстановительные операции, артродез и эндопротезирование тазобедренного сустава (Наумович С.С. и соавт., 1979).

Операция остеосинтеза показана у больных с несросшимися или застарелыми переломами при сохранении длины шейки, или при краевом рассасывании по линии несращения шейки, а также при отсутствии дегенеративно-дистрофических изменений в головке бедра (Лирцман В.М., 1962; Юлдашев К.Ю., 1990; Вайнштейн В.Г., 1995; Tsuruta et al., 1996). В настоящее время методика только металлоosteосинтеза при ЛСШБК практически не используется из-за большого процента неудовлетворительных результатов — асептический некроз развивается в 70–73%, ложные суставы — в 60–62% случаев (Getterberg C. et al., 1979).

Более целесообразно и предпочтительно сочетать металлоosteосинтез (МОС) с различными видами костной пластики (свободной, несвободной на мышечной ножке). Такой комбинированный остеосинтез не только "ужесточает" фиксацию отломков, но и позволяет индуцировать остеогенез, тем самым улучшает условия для сращения и позволяет предупредить дальнейшее развитие дистрофических процессов в шейке и головке и головке бедра (Решетников Н.П., 1972; Стаматин С.Н., 1986). Причем предлагается использование только костных кортикальных аллотрансплантатов при лечении ЛСШБК (Шумада И.В., 1962).

Показанием к остеотомиям по Rawles являются ЛСШБК с вертикальной плоскостью излома — нестабильные (по классификации Rawles III), а также при сохранившемся кровообращении в головке бедра (Гурьев В.Н. и соавт., 1986; Pidhorz L., 1985). Наиболее оптимальное время выполнения остеотомии по мнению большинства авторов — 8–13 месяцев после травмы; во время операции следует избегать чрезмерного вальгирования шеечно-диафизарного угла из-за опасности развития коксартроза и АНГБК из-за резко возрастающей нагрузки на головку бедра. В таких случаях предлагается сочетать умеренное вальгирование (15–20°) в сочетании с медиализацией до 1/3–1/4 диафиза бедра (Pidhorz L. et al, 1974).

Реконструктивно-восстановительные операции (РВО) с использованием несвободных костных аутоотрансплантатов на сосудисто-мышечной ножке значительно улучшают результаты лечения этой тяжелой патологии (Колесников Ю.П., 1975, 1978; Крыжановский Я.Н., 1975; Кукуруза Л.П., 1989; R.Judet, 1962).

В Харьковском НИИ ортопедии и травматологии всегда уделяли пристальное внимание проблеме хирургического лечения ЛСШБК. Еще в 1951 году Н.П.Новаченко предложил при дефектах шейки бедра расщеплять

проксимальный отдел бедренной кости на две части: внутреннюю и наружную пластинку, после чего, надламывая внутреннюю пластинку, установить ее под углом  $30^\circ$  к диафизу бедра, направляя ее в вертлужную впадину (Новаченко Н.П., 1951, 1956, 1957), либо использовать аллоголовку бедра (Новаченко Н.П., 1958).

Последователем Н.П.Новаченко, профессором Н.И.Кулишом и его учениками разработана методика реконструктивно-восстановительной операции при ЛСШБК, суть которой заключается в совершенствовании методики Мак-Маррея: межвертельной остеотомии бедренной кости, сбивании нижнего полюса головки бедра, декорткации зоны ложного сустава с последующим внедрением опиленного бедренной кости в паз головки бедра с перекрытием зоны ложного сустава (Кулиш Н.И., 1983; Кулиш Н.И. и соавт., 1986, 1990, 1991). Из 40 больных с ЛСШБК, прооперированных по данной методике, у 34 из них (85%) получены хорошие и удовлетворительные функциональные результаты (Канзюба А.И., 1986).

Вместе с тем, операция приводит к значительным анатомическим изменениям проксимального отдела бедра. При достигнутом сращении значительно уменьшается ШДУ, практически отсутствует шейка бедра. Ось диафиза бедра и большой вертел значительно приближаются к центру головки и костям таза. У большинства этих больных после операции появляется в разной степени анатомо-функциональное укорочение конечности (Канзюба А.И., 1986).

Артродез при ЛСШБК должен быть последним из вариантов лечения, который всегда нежелателен, особенно — у молодых пациентов. При любой возможности, особенно у лиц старшего возраста, следует ставить показания к эндопротезированию.

Как вариант выбора, артродез следует производить при отсутствии головки и шейки бедра после перенесенного гнойного коксита. Получить анкилоз в такой ситуации крайне трудно, он биомеханически невыгоден, т.к. ось конечности приближается к средней линии тела, создавая неудобства при ходьбе (Румянцева А.А., 1970).

Операция травматична, ликвидированный тазобедренный сустав создает неудобства для ходьбы, способствует быстрому развитию деформации и прогрессированию дистрофических процессов в позвоночнике из-за укорочения конечности и перегрузки позвоночника (Стаматин С.И., 1980).

Большинство применяемых восстановительных операций технически сложны, требуют длительной внешней иммобилизации оперированной конечности и могут применяться у пациентов молодого и среднего возраста. Неудовлетворительные исходы наблюдаются с частотой от 30% до 61% (Каплан А.В., 1970; Колесников Ю.П., 1972; C.Getterberg, 1979) и обусловлены развитием таких осложнений, как АНГБК, коксартроз, рассасывание головки, несращения, образование дефектов шейки бедренной кости.

Операции эндопротезирования при ЛСШБК в последнее время завоевали определенные позиции не как метод выбора, а как выход из сложной ситуации, особенно у лиц пожилого и старческого возраста (Каплан А.В., 1970; Гайко Г.В. и соавт., 1979; Гогугадзе Д.Ж. и соавт., 1988; Stappert J.W. et al, 1994).

Количество хороших и удовлетворительных ближайших исходов после операции эндопротезирования колеблется от 63% до 96% (Charnley J. et al, 1973; Wenzl L. et al, 1987). Однако осложнения в виде нагноения, вывихов головки, расшатывания ножки эндопротеза и нарушения опорности конечности требуют реэндопротезирования, а смертность в первое полугодие после таких операций достигает 20–25% (Lotrat-Jacob A. et al, 1982).

Таким образом, проблема восстановления опорности конечности и функции сустава при ложных суставах шейки бедренной кости требует изучения и дальнейшего совершенствования.

По нашему мнению, подход в лечении несращений и ложных суставов должен быть комплексным и включать сочетание несколько методик в зависимости от характера конкретной патологии: анатомического сопоставления, стабильного остеосинтеза отломков с сохранением длины шейки, ШДУ, а следовательно — тонуса пельвио-трохантерной группы мышц, улучшения кровообращения в зоне ЛСШБК путем свободной и несвободной костной пластики. Следует по возможности избегать дополнительной внешней иммобилизации за счет устойчивой внутренней фиксации, что позволяет начинать реабилитационный период в ближайшие дни после операции и, тем самым, избежать гипостатических осложнений и постиммобилизационных контрактур и, в конечном итоге, в возможно ранние сроки восстановить трудоспособность и полноценное участие в социальной жизни бывшего пациента.

**ЦЕЛЬ** исследования — усовершенствовать технологию реконструктивно-восстановительной операции при лечении ложных суставов шейки бедренной кости.

### **ЗАДАЧИ**

1. Определить по данным литературы состояние проблемы, тенденции ее развития и обосновать перспективность исследования по выбранному направлению.
2. Провести биомеханическое обоснование остеосинтеза двумя метафизарными винтами и двумя кортикальными костными свободными трансплантатами при ЛСШБК по данным математического моделирования и графоаналитического построения.
3. Разработать методику хирургического лечения ЛСШБК, провести клиническую апробацию.
4. Провести анализ результатов лечения ЛСШБК по разработанной методике.

**НАУЧНАЯ НОВИЗНА РАБОТЫ** состоит в изучении состояния костной ткани при несращении и ложных суставах шейки бедра, обоснована дополнительная фиксация свободными костными трансплантатами с выбором наиболее оптимальной формы и сечения, доказанных методом математического моделирования.

Разработана технология хирургического лечения ЛСШБК, которая включает в себя: задний доступ к суставу со сбиванием межвертельного гребня на сосудисто-мышечной ножке (*m. quadratus femoris*), декортикацию зоны ЛСШБК с удалением всех рубцов, биомеханически обоснованная, оптимальная, жесткая, но щадящая фиксация отломков двумя метафизарными винтами АО, дополнительная фиксация двумя свободными кортикальными трансплантатами с одновременной стимуляцией остеогенеза изнутри, оптимизация остеорепарации в зоне ЛСШБК с подведением в эту зону несвободного межвертельного гребня на сосудисто-мышечной ножке снаружи.

**ПРАКТИЧЕСКАЯ ЗНАЧИМОСТЬ** состоит в практическом применении разработанной методики лечения ЛСШБК, дающей положительный результат в 86,6% случаев. Методика проста, эффективна, вариабельна, позволяет избежать

дополнительной внешней иммобилизации; включает раннюю активную реабилитацию пациентов, что является профилактикой развития гипостатических осложнений; позволяет восстановить анатомию и функцию травмированного сустава. Может быть использована ортопедами-травматологами, занимающимися хирургией тазобедренного сустава.

Диссертационная работа выполнена согласно с планом научно-исследовательских работ Харьковского научно-исследовательского института ортопедии и травматологии им. проф. М.И.Ситенко (гос. регистрация № 01.96 U 000754).

### **Материал и методы исследования**

Работа включает анализ выполнения операций 30 больных с ЛСШБК. В работе использованы клинический, рентгенологический, биомеханический, аналитический, статистический методы исследования.

Автор участвовал в проведении биомеханического исследования по обоснованию фиксации при ЛСШБК двумя метафизарными винтами АО и двумя свободными кортикальными трансплантатами. Принимал участие в разработке технологии лечения при ЛСШБК, при нестабильных ЛСШБК. Оформил две Заявки на Патент Украины. Оперировал, ассистировал и курировал больных по теме диссертации.

### **АПРОБАЦИЯ РАБОТЫ**

Материалы диссертации доложены на научных конференциях (Харьков 1995, 1996), XII Съезде ортопедов-травматологов Украины (Киев 1996), IV Съезде ортопедов-травматологов Молдовы (Кишинев 1996), II Международном Конгрессе “Человек и его здоровье” (Санкт-Петербург 1997).

По материалам диссертации опубликованы 6 научных работ, из них 2 статьи в журнале “Ортопедия, травматология и протезирование”, 1 в журнале “Вестник проблем биологии и медицины”, оформлены заявки на два патента Украины:

1. “Способ хирургического лечения ложного сустава шейки бедренной кости” № 97073796 от 16.07.97 (соавт. Корж Н.А., Ролик А.В.). Получено решение о выдаче патента Украины от 14.10.98.

2. “Способ хирургического лечения нестабильных переломов шейки бедренной кости” № 97073793 от 16.07.97 (соавт. Ролик А.В.). Получен патент Украины №24773А от 6.10.98 г.

### **Объем и структура диссертации**

Диссертационная работа состоит из введения, 5 глав, заключения, выводов, списка использованных источников и приложения. Содержит 120 страниц машинописного текста, 42 рисунка, 5 таблиц. Список литературы включает 166 источников, из них 63 на иностранных языках.

## 1. **СОВРЕМЕННОЕ СОСТОЯНИЕ ПРОБЛЕМЫ ЛЕЧЕНИЯ ЛОЖНЫХ СУСТАВОВ ШЕЙКИ БЕДРЕННОЙ КОСТИ ПО ДАННЫМ ЛИТЕРАТУРЫ**

Несмотря на успехи в оперативной хирургии тазобедренного сустава, оперативное лечение пострадавших с переломами шейки бедренной кости (ПШБК) остается трудной задачей, а исходы лечения в 30–50% случаев не удовлетворяют ни пациентов, ни хирургов (Косицина А.М. и соавт., 1977; Васильев Т.И. и соавт., 1982). Проблема лечения переломов и ложных суставов ШБК остается актуальной, особенно у пожилых людей, т.к. 80% больных с ПШБК — лица старше 60 лет (Каплан А.В., 1977, 1979; Терновой К.С. и соавт., 1988). В связи с анатомо-физиологическими особенностями тазобедренного сустава, возрастными изменениями организма, сопутствующими заболеваниями, лечение ПШБК и их последствий продолжает оставаться сложной социальной и медико-биологической проблемой как травматологии, так и гериатрии (Шабанов А.Н. и соавт., 1966; Янсон Х.А., 1975; Трубников В.Ф., 1984; Шумада И.В. и соавт., 1990).

В последние годы, в связи с ростом дорожно-транспортного травматизма, переломы шейки бедра стали чаще встречаться у лиц молодого возраста. А, как известно, последствия после ДТП, из-за действия значительной травмирующей силы, ведут к более тяжелым повреждениям скелета и внутренних органов, сопровождаются значительным смещением отломков, повреждением сосудов и, следовательно, к ишемии травмированных органов, а потому протекают менее благоприятно с развитием дистрофических осложнений в виде ложного сустава в 35–57% случаев после оперативного лечения (Будянский С.Ф. и соавт., 1973; Кулиш Н.И., 1983; Басов В.И. и соавт., 1988; Deburge A. et al, 1972; Gschwend N., 1980; Kafoed H., 1982; Bao S., 1986; Bredahl C., 1993; Iganashi M., 1995).

В пожилом и старческом возрасте ПШБК возникают от действия незначительной по величине травмирующей силы, а иногда и без видимой причины. Это объясняется повышением ломкости кости из-за развития остеопороза, как общего инволютивного процесса. В литературе возрастные изменения проксимального конца бедра описаны в виде уменьшения количества костных балок, их истончения, увеличения межбалочных пространств (Беленький В.Е., 1964; Лирцман В.М., 1970; Singh M. et al, 1970; Hoikka V. et al, 1982; Lips P. et al, 1984).

Говоря о классификациях ложных суставов шейки бедра, следует учитывать не только рентгенологические, но и клинические проявления. Так Лирцман В.М. (1967) разделяет патологию на:

1. Несросшиеся переломы (т.е. незначительное рассасывание ШБК до 0,5 см, рентгенологически — щель перелома четко прослеживается в сроках более 3-х месяцев).

2. Ложные суставы шейки (рассасывание шейки более чем на 0,5 см, рентгенологически — зона перелома прослеживается до 1 года).

3. Ложные суставы с полным рассасыванием ШБК (т.н. "болтающиеся" ложные суставы).

Автор делает акцент на то, что основное значение при развитии ЛСШБК имеет не давность перелома, а степень рассасывания отломков шейки бедра. При этом, исходя из этих трех групп, отмечаются с той или иной степенью выраженности дистрофические поражения головки, вплоть до развития тотального АНГБК.

Я.И.Крыжановский (1978) классифицирует ложные суставы шейки бедренной кости на три группы:

1. Застарелые переломы.
2. Несросшиеся переломы.
3. Ложные суставы.

Причем каждая из этих групп может иметь:

- а) фиксированную, нефиксированную головку;
- б) незначительный, умеренный, значительный дефект шейки;
- в) незначительные, умеренные, значительные проявления АНГБК.

Автором разработана технология лечения в зависимости от конкретной клинико-рентгенологической ситуации.

Многие авторы (Ткаченко С.С., 1972; Карев Б.А. и соавт., 1982, Дольницкий О.В. и соавт., 1987; Ролик А.В., 1997; Brummer R., 1982) отмечают прямую зависимость частоты неудовлетворительных результатов лечения от величины смещения и ротации отломков и, следовательно, первичного нарушения кровоснабжения шейки и головки бедра.

Здесь уместно вспомнить знаменитую классификацию, предложенную R.Garden в 1961 году, и в настоящее время принятую всеми травматологами. Автор различает 4 типа переломов шейки в зависимости от величины смещения и ротации головки бедра:

- I тип — переломы ШБК без смещения;
- II тип — вколоченные переломы ШБК;
- III тип — переломы ШБК со смещением головки;
- IV тип — переломы ШБК со смещением и ротацией головки.

При переломах III–IV типа по классификации Garden дистрофические осложнения в виде несращения, ложного сустава, асептического некроза развиваются у 60–70% пострадавших. Это объясняется полным перерывом сосудистой сети, снабжающей шейку и головку, гемартрозом сустава, который повышает внутрисуставное давление и дополнительно ишемизирует сосуды капсулы (Gui L. et al, 1974; Drake J. et al, 1984).

Существующие классификации переломов, несросшихся переломов и ЛСШБК определяют лечебную тактику, т.е. строго индивидуальный, дифференцированный подход в каждом конкретном случае. Несомненно, кроме местных патологических процессов выбор тактики лечения зависит от возраста, а также сопутствующих заболеваний. Социально-бытовые факторы жизни пациента, такие как: алиментарно-дистрофические, нерациональность питания, психоэмоциональные перегрузки, физические нагрузки на фоне урбанизации населения, злоупотребление алкоголем, никотином, тяжелая экологическая обстановка существенно осложняют процессы сращения ПШБК и влияют на тактику лечения. Естественно, что все перечисленные медико-социальные проблемы усугубляют остеопороз костной ткани. А сочетание же перелома проксимального отдела бедра и остеопороза переводит проблему лечения ЛСШБК в многофакторную медико-социальную геронтологическую проблему (Сулова О.Я., 1987, Lund B. et al, 1982).

Один из важнейших аспектов в лечении ЛСШБК — это изучение остаточного кровообращения и жизнеспособности головки при переломах и ложных суставах шейки бедра.

Информативным, но технически сложным является метод контрастной артериографии, позволяющий получить изображение сосудов проксимального отдела бедра. Особенно важен этот способ при ЛСШБК, т.к. при свежих переломах из-за попадания контрастного вещества в гематому, а также из-за спазма сосудов, — трудно определить истинную картину повреждения. Метод позволяет выявить уровень повреждения сосудов и их характер: разрыв, сдавление и т.п. (Ковленский И.Т. и соавт., 1969; Casentino R., 1971; Martiner H. et al, 1975). Контрастная артериография хорошо контрастирует магистральные

сосуды и их ветви, что же касается состояния внутрикостного кровообращения головки и шейки бедра, то информативность этого метода невелика. А это очень важно, знать состояние внутрикостного кровообращения при ЛСШБК.

Метод внутрикостной флебографии. Методика заключается в том, что в головку бедра вводят контрастное вещество и по степени оттока этого контраста из головки изучают состояние венозного оттока (Гравицкий В.С. и соавт., 1966; Роднянский Л.А. и соавт., 1979; Карев Б.А. и соавт., 1984; Manninger L. et al., 1979; Takeuchi et al, 1993).

Внутрикостная флебография является ценным вспомогательным методом при лечении ЛСШБК и может способствовать выбору метода лечения. Если сосудистая сеть головки хорошо сохранена (т.н. положительная флебография), можно производить остеосинтез в сочетании с костной ауто-аллопластикой. Если же контраст депонируется в головке бедра (т.н. отрицательная флебография) — ставятся показания к межвертельной остеотомии (Manninger L. et al, 1979).

Недостатком метода внутрикостной флебографии головки бедра является то, что метод позволяет лишь косвенно судить о состоянии артериального кровообращения головки. В связи с этим, метод нельзя считать информативным. Кроме того, определенная травматичность метода не позволяет изучать венозный отток у одного и того же больного, что значительно снижает научную и практическую ценность исследования (Юмашев Г.С. и соавт., 1970).

Существуют методы, основанные на введении в организм остеотропных препаратов с последующим их обнаружением в интересующей зоне, например — головке бедра. Для этой цели используется альбумин человеческой сыворотки, меченный  $J^{131}$  (т.н. альбуминовый тест). Б.А.Карев с соавт. (1984) предложил сочетать альбуминовый тест с внутрикостной флебографией, что позволило бы исследовать не только активность жидкости, получаемой путем аспирации из головки и большого вертела, но и в сочетании с рентгенографическими данными внутрикостной флебографии получить не только качественную, но и количественную оценку кровообращения в головке бедренной кости. Методика технически сложна и имеет большой процент погрешности — до 35% (Hayashi M., 1973).

К этой же группе методик диагностики относится "тетрациклиновый тест". Метод основан на способности тетрациклина, введенного в организм, связываться с костной тканью в местах, где идет регенерация (где много

сосудов, где есть локальный воспалительный процесс). Тетрациклин, как антибиотик, "связывается" с местным воспалительным процессом и обнаруживается при флуоресцентной микроскопии (Stromquist B. et al, 1981). Методика сложна, требует забора костной ткани с последующей подготовкой для микроскопии. Позволяет изучать биологические процессы (регенерацию, воспаление). Представляет интерес в научном плане.

Радиоизотопные методы исследования — сканирование и остеосцинтиграфия позволяют получить объективные данные о состоянии кровообращения в области несращения шейки бедра и в окружающих тканях в динамике (Alberts K.A. et al, 1987; Alberts K.A., 1990). Метод представляет интерес для изучения количественной оценки уровня кровообращения в период созревания регенерата, т.е. на этапах лечения и формирования либо несращения, либо ЛСШБК. Эффективность метода заключается и в том, что он позволяет изучать процессы в дорентгенологический период, т.е. когда еще отсутствуют изменения на рентгенограммах (Brummer R. et al, 1982). Без сомнения, как метод объективизации и количественной оценки уровня кровоснабжения, а следовательно, и выбора в дальнейшем тактики оперативного лечения с последующим динамическим контролем за течением репаративных процессов, — этот метод является наиболее информативным (Колесников Ю.П., 1977; Руцкий А.В. и соавт., 1983, 1991; Stromquist B. et al, 1984).

Наряду с определением выраженности аваскулярных изменений в головке и степени рассасывания шейки бедра, перед операцией необходимо изучить подвижность головки в вертлужной впадине, наличие или отсутствие подвижности между фрагментами в зоне ЛСШБК. Поэтому прав проф. Н.И.Кулиш (1989), говоря о необходимости дополнительного рентгенологического обследования ЛСШБК в максимальном отведении и приведении конечности.

Дополнительно к этой методике, ученик проф. Н.И.Кулиша, Канзюба А.И. (1987) предложил, кроме обычного фасного и профильного снимка тазобедренного сустава, производить его задний профиль для изучения деструкции задних отделов шейки (т.е. истинного разрушения шейки).

Лечение ложных суставов шейки бедра довольно разнообразно, диапазон применяемых методик хирургического лечения довольно большой, что обусловлено различными патологическими изменениями, развивающимися как в зоне ложного сустава шейки, так и головки бедра и ее хрящевом покрове.

Суставной хрящ страдает из-за нарушения трофики, т.е. питания, и эти нарушения проявляются дистрофическими процессами (Амелин А.З., 1972; Решетников Н.П. и соавт., 1984; Ролик А.В., 1997; Hirofani H. et al, 1976).

Условно все оперативные вмешательства при ЛСШБК можно разделить на 5 типов (Наумович С.С., 1979; Наумович С.С. и соавт., 1979):

- остеосинтез отломков шейки бедренной кости;
- остеотомии бедренной кости (Мак-Маррей и т.п.);
- реконструктивно-восстановительные операции;
- артродез тазобедренного сустава;
- эндопротезирование.

Условно мы их назвали потому, что многие элементы одного типа оперативного вмешательства характерны для другого (МОС + костная пластика; МОС + реконструкция проксимального отдела бедренной кости и т.п.).

Операция остеосинтеза показана у больных с несросшимися или застарелыми (вяло консолидирующимися) переломами при сохранении длины шейки, или при небольшом рассасывании по линии несращения шейки, а также при отсутствии дегенеративно-дистрофических изменений в головке бедра (Лирцман В.М., 1962; Жуков П.П. и соавт., 1972; Юлдашев К.Ю., 1990; Вайнштейн В.Г., 1995; Sivananthan K.S., 1982; Wentrensen A., 1983; Seen N., 1987; Zhu M.J., 1988; Tsuruta T. et al, 1996). Подчеркивается тот факт, что наиболее хорошие результаты получены при открытой и тщательной репозиции отломков, т.е. точное (анатомическое) сопоставление отломков является наиболее оптимальным (Von K.H. Tager, 1967; Gill S.S. et al, 1990).

В настоящее время методика закрытого металлостеосинтеза при ЛСШБК практически не используется из-за большого процента неудовлетворительных результатов — асептический некроз развивается в 70–73% несращений, ложные суставы — в 60–62% (Getterberg C. et al, 1979).

Среди множества конструкций, предложенных для лечения переломов шейки бедра и их последствий, отдельно следует отметить трехплечный фиксатор А.Сеппо, созданный им в 1968 году. Фиксатор обладает неоспоримыми преимуществами, благодаря своим прочностным свойствам и возможности стабильного компрессионного остеосинтеза. Применение данного метода исключает осложнения, такие как миграция и перелом фиксатора. Математические расчеты на основании исследования сопротивления кости и

металла показали, что данный фиксатор позволяет соединить отломки с 3-х кратным запасом прочности в условиях динамической нагрузки. Эксперимент на трупных костях с моделированием субкапитальных переломов показал, что конструкция Сеппо по прочности фиксации превосходит 3-х лопатный гвоздь в 1,6 раза (Сергеев М.Е., 1988). Клинические исследования, проведенные на 60 больных с ПШБК, позволили достигнуть сращения перелома в 89% случаев. Срок стационарного лечения в среднем составлял 2–2,5 недели (Сергеев М.Е. и соавт., 1988).

Наиболее целесообразно и предпочтительно сочетать металлоостеосинтез с различными видами костной пластики (свободной, несвободной на сосудисто-мышечной ножке). Такой комбинированный остеосинтез не только "ужесточает" фиксацию отломков, но и позволяет индуцировать остеогенез, тем самым улучшает условия для сращения и позволяет предупредить дальнейшее развитие аваскулярных изменений в головке бедра в виде коксартроза или асептического некроза (Шаиро Э.И., 1971; Решетников Н.П., 1972; Наумович С.С. и соавт., 1979; Стаматин С.И., 1986). При этом подход должен быть дифференцированным и зависит от степени рассасывания шейки и от возраста пациента. Так, у пациентов молодого возраста выполняют стабильный остеосинтез в сочетании со свободной ауто-аллопластикой, либо несвободной аутопластикой + МОС + аллопластикой. Будянский С.Ф. и соавт. (1973) предлагает использовать только аллотрансплантаты при лечении ЛСШБК. Вводятся только аллоштифты с подвертельной области. Прооперировано 26 больных, хорошие и удовлетворительные результаты получены у 22 пациентов. Преимущество фиксации только аллотрансплантатами перед металлом заключается в том, что их не надо извлекать, лучше происходит консолидация отломков (Шумада И.В., 1966, 1967). У лиц пожилого возраста предпочтение следует отдавать аллопластике в сочетании с остеосинтезом (Наумович С.С., 1979; Стаматин С.Н., 1986).

Количество костных ауто-аллотрансплантатов может быть от одного до трех, которые вводятся параллельно металлическому фиксатору в головку и шейку бедра (Подрушняк Е.Л. и соавт., 1980; Акрамов И.Ш., 1982). Сочетание остеосинтеза и ауто-аллопластики кроме ужесточения фиксации создает дополнительные условия для реваскуляризации перелома, а это важно для сращения. Е.П.Подрушняк (1980) указывает, что использование такой

комбинированной методики остеосинтеза более чем у 200 больных с ПШБК и их последствиями позволило в 86,9% случаев получить отличные результаты.

Имеются сообщения о лечении ложных суставов шейки бедренной кости аппаратом Илизарова (Шахматов Д.И., 1989). По мнению автора, методика позволяет не только срастить ЛСШБК в 78–85% случаев, но и восстановить анатомическую длину шейки. В качестве осложнений данного метода автор указывает на нагноение мягких тканей вокруг спиц и возможность повреждения сосудисто-нервного пучка.

Интерес представляет технология лечения свежих внутрисуставных переломов шейки бедра, разработанная А.В.Ролик (Ролик А.В., 1996, 1997; Ролик А.В. и соавт., 1996). Используя открытую репозицию из заднего доступа, стабильно-функциональный, биомеханически обоснованный МОС двумя метафизарными винтами АО с 6-ю витками резьбы, а также несвободную костную аутопластику места перелома и головки бедра с последующей хондропротекцией хряща головки в раннем посттравматическом периоде (до 3-х недель после травмы) автор в 87,8% случаев получил хорошие результаты лечения у 123 больных.

Методика очень заинтересовала нас тем, что при ней осуществляется анатомическая репозиция отломков, используется минимальное количество металла в шейке и головке бедра, что позволяет дополнительно не ишемизировать проксимальный отдел бедра, использован несвободный костный трансплантат (межвертельный гребень вместе с прикрепляющейся к нему квадратной мышцей для реваскуляризации зоны перелома и головки бедра).

Однако данная методика не учитывает степень рассасывания шейки бедра, ее остеопороз и вряд ли применима в таком виде при лечении ЛСШБК с костным дефектом при сохранившейся головке бедра.

В чисто познавательном плане интерес представляет методика замыкания тазобедренного сустава, т.е. его артродез.

Артродезирующие операции при ЛСШБК до сих пор остаются у хирургов вариантом выбора при тяжелой сложной ортопедической ситуации как операция, позволяющая добиться опороспособности конечности за счет замыкания тазобедренного сустава. Безусловно, такие операции тяжело переносятся больными.

Как вариант выбора, артродез следует производить при отсутствии головки и шейки бедра после перенесенного гнойного коксита. Получить

анкилоз тазобедренного сустава в такой ситуации крайне трудно, он биомеханически не выгоден, т.к. ось конечности приближается к средней линии тела, создавая неудобства при ходьбе (Румянцева А.А., 1970). У молодых пациентов более обосновано замыкание сустава с сохранением ШДУ, используя для этого местные ткани или аллоголовку (Румянцева А.А., 1970; Акрамов Н.Ш., 1990).

По мнению С.И.Стаматина (1980), операция артродеза тазобедренного сустава очень травматична, создает неудобства при ходьбе, способствует быстрому прогрессированию дистрофических процессов в позвоночнике из-за укорочения конечности и перегрузки позвоночника (Наумович С.С. и соавт., 1979; Стаматин С.И., 1986).

Интересно, что еще в 1958 году Я.С.Юсевич 9 больным с двухсторонним анкилозом тазобедренных суставов после перенесенного туберкулезного коксита предпочитал делать остеотомию шейки бедра, получая диастаз на уровне шейки. Это улучшало функциональный результат и удовлетворяло пациентов.

Механизм воздействия различного вида остеотомий (межвертельных, корригирующих, ротационных) на процессы регенерации состоит в действии переменных напряжений на кровоток в костной ткани, а следовательно, и на метаболизм. Большое значение он приобретает в метаэпифизах кости, которые отличаются большими пределами максимальной деформации и, в то же время, меньшей сопротивляемостью к деформациям. Это, в первую очередь, относится к проксимальному отделу бедра, состоящему из спонгиозной ткани. Изменения механических свойств костной ткани после остеотомии положительно сказываются на процессах микроциркуляции, на метаболизме костной и хрящевой ткани (Шаргородский В.С., 1974).

Следует отличать две основных группы остеотомий при лечении несросшихся переломов и ЛСШБК (по Zinghi G.F. et al, 1985):

I группа — вальгусные остеотомии по Pawles;

II группа — ротационные остеотомии по Putti.

Предпочтение следует отдавать остеотомиям по Pawles (вальгусной), т.к. она препятствует укорочению конечности и предупреждает развитие синдрома Тренделенберга (Наумович С.С., 1971; Николаев А.П., 1984; Tsuruta T. et al, 1965; Pescatori G.P., 1982; Pidhorz L. et al, 1985; Zinghi G.F. et al, 1985).

Показаниями к операции остеотомии по Pawles являются нестабильные ЛСШБК (т.е. с вертикальной плоскостью излома — по классификации Pawles

III), а также при сохранившемся кровообращении в головке бедра (Гурьев В.Н. и соавт., 1986; Нуждин В.И. и соавт., 1990; Walcher K. et al, 1983; Pidhorz L., 1985). Причем, Ballmer F.T. et al (1992) указывает, что наиболее оптимальное время для выполнения вальгусных остеотомий — через 8–13 месяцев после травмы, с максимальной коррекцией  $\approx 30^\circ$ , т.к. чрезмерное вальгизирование опасно развитием коксартроза и асептического некроза из-за резко возрастающей нагрузки на головку бедра (Pidhorz L. et al, 1974; Marti R., 1989). Предлагается в таких случаях применять умеренное вальгизирование ( $15\text{--}20^\circ$ ) в сочетании с медиализацией до  $1/3\text{--}1/4$  диафиза бедра (Pidhorz L. et al, 1974). Из 109 больных, прооперированных по данной методике, у 80% получены хорошие результаты.

При развивающемся соха vara с ЛСШБК М.В.Паршиков и В.И.Зоря (1991) (а, по данным автором, она развивается от 10 до 30% после оперативного и в 80% после консервативного лечения) предложили делать остеотомию по линии, являющейся продолжением нижнего полюса шейки, иссекают клин основанием кнаружи, поворачивают его на  $180^\circ$ , помещают его между отломками с поведением под зону ЛСШБК с последующей фиксацией металлической пластиной. По данной методике прооперировано 23 больных в возрасте 14–59 лет (19 мужчин, 4 женщины). У 11 пациентов получены хорошие отдаленные результаты.

Безусловно, реконструктивно-восстановительные операции при ЛСШБК с использованием несвободных костных аутотрансплантатов на сосудисто-мышечной ножке значительно улучшили результаты лечения этой тяжелой патологии.

R.Judet (1962) сообщил об использовании методом пересадки межвертельного гребня с прикрепляющейся к нему *m.quadratus femoris* для улучшения реваскуляризации и сращения зоны ложного сустава шейки после репозиции и остеосинтеза шейки и головки. Прооперировано 40 больных, у которых трансплантат располагали вдоль длинника шейки с внедрением в головку с последующей фиксацией винтом. Методика Judet дает очень хороший процент сращений (до 80–89%), малотравматична (Meurers M.H. et al, 1974).

Имеются работы о применении методики Judet в сочетании с остеосинтезом при ЛСШБК (Кукуруза Л.П. и соавт., 1989), а также сочетание межвертельной остеотомии по Rawles с несвободной костной аутопластикой сзади межвертельным гребнем. Прооперировано 14 больных с ЛСШБК (средний срок после травмы — 6 месяцев). Все переломы срослись (Waddel J.P., 1991).

Ю.П.Колесников в 1969 году предложил пересадку большого вертела вместе с прикрепляющимися мышцами в зону ЛСШБК с целью улучшения кровообращения. Дополнительно отломки фиксируются компрессирующим винтом. Автор докладывает об операциях на 120 больных, из которых у 80% которых получен хороший результат (Колесников Ю.П., 1975, 1978).

Такого же плана операция с пересадкой большого вертела в зону ЛСШБК предложена Сегизбаевым А.У. и соавт. (1980), с дополнительной фиксацией отломков 3-х лопастным гвоздем, внедренным через головку в таз. Я.Н.Крыжановский (1975) предлагает при ЛСШБК с большим костным дефектом дополнять МОС и свободную аллопластику пересадкой большого вертела в зону несращения.

В Харьковском НИИ ортопедии и травматологии им. проф. М.И.Ситенко всегда уделяли пристальное внимание патологии тазобедренного сустава. Еще в 1951 году Н.П.Новаченко предложил при дефектах шейки с наличием костного диастаза расщеплять в проксимальном отделе бедренную кость на две части: внутреннюю и наружную. После этого внутреннюю пластину надламывали и устанавливали под углом  $30^\circ$  по отношению к диафизу бедра, направляя в вертлужную впадину (Новаченко Н.П., 1951). В последующем Н.П.Новаченко предложил использование аллоголовок для замещения костного дефекта шейки, восстановления ее анатомической длины и функции сустава в целом (Новаченко Н.П., 1956, 1957, 1958).

Продолжая творческое наследие проф. Н.П.Новаченко, профессор Н.И.Кулиш разработал методику реконструктивно-восстановительной операции, усовершенствованной в 1986 г. его учеником А.И.Канзюбой (рис. 1.1).

Рис. 1.1. Схема реконструктивно-восстановительной операции при ложных суставах шейки бедра по проф. Н.И.Кулишу.

Суть операции состоит в том, что производят косую межвертельную остеотомию с таким условием, чтобы опил проходил над остатками дуги

Адамса, т.е. через нижний край зоны ложного сустава. После этого большой вертел на мышцах и культя шейки отводится кверху, обнажается зона ложного сустава. Мобилизуется головка бедра, удаляются рубцово-перерожденные ткани в области зоны ложного сустава. Долотом сбивается нижний полюс головки бедра. Под головку бедра подводится медиальный край опиала бедра. К основанию головки подводится фрагмент большого вертела с культей шейки. Выступающий над поверхностью бедренной кости наружный край большого вертела отсекается в сагиттальной плоскости и на мышечной ножке отворачивается кверху. Осуществляется остеосинтез трех фрагментов Г-образным компрессирующим фиксатором. Отсеченная часть большого вертела на мышечной ножке низводится и фиксируется винтом к металлической пластине. Рана послойно ушивается (Кулиш Н.И. и соавт., 1986, 1990, 1991). Из 40 прооперированных больных с ЛСШБК у 34 (85%) получены хорошие и удовлетворительные функциональные результаты (Канзюба А.И., 1986).

Методика РВО по Н.И.Кулишу сочетает в себе опорную межвертельную остеотомию, элементы костной пластики и компрессионный остеосинтез, обеспечивает биомеханические и биологические условия для репаративных процессов в области проксимального отдела бедренной кости при застарелых, несросшихся переломах и ложных суставах шейки бедренной кости. Вместе с тем, операция приводит к значительным анатомическим изменениям проксимального отдела бедра. При достигнутом сращении фрагментов бедренная кость не имеет шейки, отсутствует шейечно-диафизарный угол. Угол диафиза бедренной кости и большой вертел оказываются значительно приближенными к центру головки, костям таза и средне-сагиттальной плоскости тела. У большинства больных после операции имеется, выраженное в разной степени, анатомическое укорочение конечности. Необходимость наложения гипсовой повязки на 1,5–2,0 мес. удлинняет сроки лечения, вызывает атрофию мышц, постиммобилизационную контрактуру суставов, что требует в последующем длительного физиофункционального лечения (Канзюба А.И., 1986).

На Западе имеются работы об использовании кортикально-губчатого трансплантата из крыла таза вместе с пересадкой *deep circumflex iliac artery* в зону ложного сустава и использованием микрохирургической техники (Schweltick G. et al, 1989; Hou S.M. et al, 1993; Leung P.C. et al, 1993; Li Wen-Guan et al, 1994). Ангиографическое исследование показало, что в 5 из 6 случаев сохраняется питание трансплантата в течение 3-х месяцев после пересадки, что вполне достаточно для "запуска" регенерации (Schweltick G. et al, 1989).

Китайские врачи (Li W.G. et al, 1994) предложили метод двойной несвободной костной пластики ЛСШБК с использованием:

- 1) снизу — малого вертела вместе с m. iliopsoas;
- 2) сверху — часть crista iliaca вместе с глубокой циркулярной бедренной артерией.

Методика оригинальна и заслуживает внимания. Получается своего рода "сосудистый мост" в зоне ЛСШБК. Такого же плана идея предлагалась В.А.Железняком еще в 1973 году — формирование из шейки бедра и зоны ЛСШБК "кортикально-фасциально-сосудистой муфты". После декортикации зоны ложного сустава, эта созданная сосудистая "муфта" укладывалась на шейке бедра с перекрытием зоны ложного сустава.

В.И.Зоря и соавт. (1996) предлагают точно такую же методику экстраоссальной аутопластики дополнять интраоссальной, суть которой состоит в субкапитальном цилиндрическом высверливании губчатой кости через зону ложного сустава с поворотом аутотрансплантата на 180°. Хорошие отдаленные результаты прослежены у 48 пациентов сроком до 6 лет. Авторами эта операция называется "аутопластическим взаимозамещением ложного сустава шейки бедра".

В полном смысле этого слова, реконструктивными являются операции замещения дефекта шейки бедра костными аутотрансплантатами и восстановлением шеечно-диафизарного угла (Ревенко Т.А., 1966; Стаматин С.И., 1980; Ролик А.В., 1995).

В.Н.Левенец (1966) при ЛСШБК у лиц среднего и пожилого возраста извлекал головку из вертлужной впадины, вычерпывал спонгиозную ткань до субхондрального слоя толщиной 3–5 мм. Долотом образовался клин из культи шейки. Учитывая значительное уменьшение шейки, сбивался нижний полюс вертлужной впадины, чтобы не было вывиха. Головка одевалась на клин шейки, вправлялась во впадину, большой вертел низводился вниз. Из 12 прооперированных по данной методике у 6 (50%) получены хорошие результаты.

Операции эндопротезирования при ЛСШБК прочно завоевали одно из первых мест, как методика выхода из сложной ситуации, особенно у лиц пожилого и старческого возраста (Каплан А.В., 1970; Гудушаури О.Н. и соавт., 1976; Гайко Г.В. и соавт., 1979; Воронцов А.В. и соавт., 1983; Левенец В.Н. и соавт., 1986; Гогуадзе Д.Ж. и соавт., 1988; Алмаз Л. с соавт., 1996; Лоскутов А.Е., 1996; Попов В.П., 1996; Stapert J.W. et al, 1994). Акцент делается на однополюсное эндопротезирование, особенно у лиц пожилого и старческого

возраста (70–75 лет и более) — операция менее травматична и, что особенно важно, позволяет активизировать больных сразу же после операции по поводу свежего и застарелого ПШБК. При ЛСШБК, особенно при остеопорозе костной ткани, предпочтение следует отдавать двухполюсному эндопротезированию.

Одним из основных показаний к эндопротезированию является нарушение кровообращения в головке бедра (Семенов В.А. и соавт., 1974). Поэтому показания к тотальному эндопротезированию у лиц молодого возраста можно ставить шире из-за отсутствия тяжелой соматической патологии (Цивьян Я.Л., 1978; Рибачук О.И., 1996; Шапошников Ю.Г. с соавт., 1996; Denischi A. et al, 1974; Pearse M. et al, 1991).

Количество хороших и удовлетворительных исходов после операции эндопротезирования колеблется от 63% до 96% (Charnley J. et al, 1973; Muller K.H. et al, 1984; Wenzl H. et al, 1987). Однако количество осложнений после операции, по данным авторов, многочисленно — от 17% до 28%. Наиболее частыми из них являются вывихи головки, расшатывание протеза, нарушение функции конечности (Zabini T. et al, 1973; Mated M. et al, 1984), а смертность в первое полугодие после операции достигает 25% (Lortat-Jacob A. et al, 1982).

Еще в 1976 году А.В.Каплан и В.М.Лирцман с соавт. предупреждали, что осложнения после операции эндопротезирования могут быть из-за: неправильного выбора показания к операции, недооценки тяжести соматической патологии, недостаточного обследования больного до операции, т.е. наличие хронических очагов инфекции, технические погрешности, плохой уход за больным, выраженные возрастные изменения и повторная травма. Трудно добавить что-нибудь к этому. Прежде чем поставить эндопротез — тщательно взвесь все за и против. Эти же авторы указывают, что вероятность инфицирования после эндопротезирования значительно возрастает, если оно выполняется как метод выбора после неудачного остеосинтеза.

O.Soreide et al (1975) подсчитали, что операция эндопротезирования по стоимости лечения в 1,6 раза выше, чем при остеосинтезе — немаловажный фактор при современном финансово-экономическом состоянии пациентов.

До сих пор мы говорили об активной хирургической тактике при лечении ЛСШБК. Методов и способов много, результаты лечения очень вариабельны. Возникает вопрос, а что же будет, если не оперировать больного, вести его консервативно? Данные литературы указывают, что хорошего здесь мало: головка бедра из-за развивающегося остеопороза начинает рассасываться, появляются боли при движении и в покое, нестабильность и неопорность конечности (Maquet P., 1976; Wentzensen A. et al, 1983; Wilton T. et al, 1987;

Alexander J., 1997). Но и это еще не все. Пациента "поджидают" пролежни крестца из-за неподвижности, сосудистые нарушения (флеботромбозы — 5–7%, эмболии — 3–12%), мочеполовые расстройства (10–25%) в виде урогенитальной инфекции (уросепсис — до 12%) (Ranieri L. et al, 1971; Lorini G. et al, 1975) и т.п.

Оперирующему хирургу при выборе лечебной тактики необходимо учитывать: возраст больных, функциональное состояние жизненно важных органов, сопутствующую патологию. В сомнительных и, особенно, тяжелых случаях, с целью сохранения жизни больного, целесообразно воздержаться от операции и уделить серьезное внимание активной реабилитации (Башуров З.К., 1988; Нуждин В.И., 1990; Ролик А.В., 1997).

Проведенный аналитический обзор литературы по проблеме лечения несросшихся переломов и ложных суставов шейки бедра указывает на сложность и многообразие исходов в лечении этой тяжелой патологии. Нет четкой тактики в выборе плана лечения. Разнообразие способов и устройств указывает, что решить вопрос одним фиксатором или каким-то одним методом реконструкции проксимального отдела бедра весьма сложно. Предлагаемые операции, как правило, травматичны, очень variabelны (см. табл. 1.1).

Как видно из приведенной таблицы, какого-то оптимального варианта лечения ЛСШБК не существует. По нашему мнению, это и определяет необходимость поиска такой эффективной технологии, причем не новой, а полученной путем усовершенствования уже известных для получения положительного эффекта при минимальной внешней дополнительной травме проксимального отдела бедренной кости. Акцент должен делаться на анатомической репозиции отломков, жесткости фиксации, профилактике остеопороза в шейке и головке, восстановлении анатомической длины шейки, реваскуляризации зоны ЛСШБК, ранней реабилитации, восстановлении функции сустава, снижении выхода на инвалидность.

Таблица 1.1. Основные операции при лечении ЛСШБК.

Название, автор, год	Суть операции	Плюсы	Минусы
Закрытый МОС (Юлдашев К.Ю., 1990)	Закрытая репозиция, МОС 3-лопастным гвоздем	Малотравматичность	60–70% осложнений в виде несращений, АНГБК, коксартрозов, кокситов
Открытая репозиция, МОС + костная пластика (Подрушняк Е.П., 1980)	Передний доступ, открытая репозиция, МОС, свободная костная пластика	Жесткость фиксации, профилактика остеопороза, 86,9% хороших результатов на 200 больных	Травматичность операции, необходимость удаления конструкции
Наложение аппарата Илизарова (Шахматов Д.И., 1989)	Закрытая репозиция, фиксация аппаратом Илизарова	Стабильная фиксация, возможность анатомического восстановления длины шейки, 78–85% хороших результатов	Нагноение мягких тканей вокруг спиц, возможность повреждения сосудистого пучка, громоздкость конструкции
Несвободная костная пластика (Judet, 1962)	Остеотомия межвертельного гребня на мышечной ножке с пересадкой в зону ЛСШБК	Васкуляризация зоны ЛСШБК, 80–89% хороших результатов	Отсутствие фиксации ЛСШБК, возможность развития соха vara
Несвободная костная пластика (Колесников Ю.П., 1969)	Остеотомия большого вертела на мышечной ножке, пересадка в зону ЛСШБК	Васкуляризация зоны ЛСШБК, 80% хороших результатов на 120 больных	Травматичность, слабость пельвио-трохантерной группы после операции, длительная реабилитация
Межвертельные остеотомии (Pidhorz L. et al., 1974)	Межвертельная остеотомия, медиализация, вальгирование до 15–20°	Подведение опиала бедра под зону ЛСШБК, 80% хороших результатов на 109 больных	Травматична, отсутствие ШДУ, необходимость удаления фиксатора
РВО (Кулиш Н.И., 1986)	Межвертельная остеотомия, удаление рубцов из зоны ЛСШБК, медиализация, МОС пластиной	Васкуляризация зоны ЛСШБК, 85% хороших результатов на 44 больных	Травматична, отсутствие шейки бедра, анатомическое укорочение конечности, слабость пельвио-трохантерной группы мышц
Эндопротезирование (Charnley et al., 1973)	Замена сустава	Восстановление анатомии и функции, ранняя реабилитация, 63–96% хороших результатов	Нагноение, расшатывание эндопротеза, реэндопротезирование

## **2. МАТЕРИАЛЫ И МЕТОДЫ ИССЛЕДОВАНИЯ**

### ***Клинические исследования***

Клиническое обследование больных производилось по общеизвестной схеме обследования ортопедических больных. Выяснялись жалобы больных, характер травмы, предшествующее лечение.

Исследовалось функциональное состояние нижних конечностей: изучалась ходьба больного, наличие атрофии конечности, симптом Дюшена-Тренделенбурга, измерялась длина конечности и амплитуда движений в суставах, опорность конечности (возможность ходьбы с помощью костылей, трости, самостоятельно), наличие симптома "поршня", т.е. смещение проксимального отдела бедра относительно костей таза. Особое внимание уделялось ротационному компоненту, а также функциональной установке конечности.

Самым тщательным образом уделяли внимание соматическому состоянию пациента на момент поступления: наличие сопутствующей патологии, хронических очагов инфекции, сахарного диабета и т.п. При выявлении патологии, до операции производилась ее медикаментозная коррекция. Если коррекции соматического состояния не наблюдалось — больного переводили в профильный стационар (урологический, гастроэнтерологический, кардиологический и т.п.) для специализированного лечения. В последующем больной обследовался при поступлении повторно, консультировался анестезиологом и терапевтом, и только после их разрешения ставились показания к оперативному лечению.

### ***Рентгенологические исследования***

Целью рентгенологических исследований явилось изучение состояния проксимального отдела бедренной кости: вид и характер несращения, степень смещения и ротации головки, величина дефекта шейки, подвижность головки в вертлужной впадине, наличие или отсутствие подвижности между фрагментами в зоне ложного сустава, наличие остеопороза, дегенеративно-дистрофических изменений в головке бедра.

Исследование производили на стационарном рентгеновском аппарате РУМ-20. На фасной прямой рентгенограмме определяли характер изменений, взаимное расположение головки и культи шейки бедренной кости, наличие

кокстартоза, асептического некроза головки бедра, положение головки в вертлужной впадине, состояние суставной щели.

Аксиальная проекция (профиль) выполнялась для изучения состояния передней и задней стенок вертлужной впадины, а также культы шейки.

С целью определения подвижности головки в вертлужной впадине и подвижности между культей шейки и головкой, производилась функциональная рентгенография тазобедренного сустава в передне-задней (фасной) проекции. Снимки производились в положении максимального отведения, затем максимального приведения конечности.

Величину диастаза шейки у больных ЛСШБК устанавливали при устранении наружной ротации конечности с целью определения проекционного укорочения шейки.

### ***Биомеханические исследования***

Биомеханические исследования были направлены на изучение и обоснование новой технологии хирургического вмешательства при ЛСШБК с использованием двух метафизарных винтов и двух кортикальных костных трансплантатов. Использование методик математического моделирования, графо-аналитического построения позволили:

- обосновать предложенную нами дополнительную фиксацию костными трансплантатами при ЛСШБК;
- найти оптимальную форму и сечение костных трансплантатов, провести расчет сечения трансплантата;
- провести расчет допустимого превышения размеров между трансплантатом и отверстием в материнской кости;
- обосновать оптимальную глубину внедрения трансплантата в головку бедренной кости, а также провести расчет дополнительной фиксирующей силы по линии несращения.

### ***Общая характеристика больных***

С 1992 по 1997 гг. под нашим наблюдением находилось 30 больных. Распределение больных по возрасту и полу показано в табл. 2.1.

Таблица 2.1. Распределение больных по возрасту и полу.

Пол	Возраст				Всего
	0–20 лет	20–40 лет	40–60 лет	60–80 лет	
Мужской	3	6	5	6	17
Женский	—	1	6	3	3
Всего	3	7	11	9	30

Как видно из таблицы, большинство больных в возрасте 20–60 лет, т.е. люди трудоспособного возраста (60% от общего количества пациентов). Большинство больных старше 60 лет составляли пациенты до 70 лет, ведущие активный образ жизни.

Переломы шейки бедренной кости у изученных нами больных возникли при следующих обстоятельствах: у 5 пациентов — вследствие ДТП, у 15 — в результате падения на бок, на область большого вертела, у 4 — в результате падения с высоты (стул, лестница, дерево), у 6 — переломы возникли без значительной травмы на почве патологической перестройки шейки и выраженного остеопороза проксимального отдела бедра.

Используя классификацию Я.И.Крыжановского (1978) при определении патологического состояния в области проксимального отдела бедра, мы условно разделили пациентов на три группы:

- застарелые переломы (срок 1–3 месяца после травмы);
- несросшийся перелом (срок 3–6 мес. после травмы);
- ложные суставы (срок 6 мес. и более после травмы).

В период от 3 до 6 месяцев после травмы в разграничении понятий "несросшийся перелом" и "ложный сустав" основным критерием служил не срок давности от момента травмы, а характер патологических изменений на рентгенограммах тазобедренного сустава.

Распределение больных в соответствии с приведенной классификацией показано в табл. 2.2.

Таблица 2.2. Давность заболевания больных с застарелыми, несросшимися переломами и ложными суставами шейки бедренной кости.

Характер патологического процесса	Давность заболевания					Всего
	1–3 мес.	4–6 мес.	7–11 мес.	1 год	2 года и более	
Застарелые переломы	3	—	—	—	—	3
Несросшиеся переломы	1	7	—	—	—	8
Ложные суставы	—	10	6	2	1	19
Всего	4	17	6	2	1	30

Основными причинами несращения и образования ложных суставов шейки бедра были:

— отсутствие квалифицированного специализированного лечения по поводу свежих ВПШБК;

— ошибки в диагностике (ушиб бедра, поясничный радикулит, коксартроз);

— необоснованное консервативное лечение ВПШБК со смещением и ротацией головки бедра. Лечение проводилось методом постоянного скелетного вытяжения в течение 2–3 месяцев с последующей ходьбой на костылях. У некоторых больных после системы скелетного вытяжения применялась внешняя иммобилизация гипсовой повязкой.

Из 30 больных с ЛСШБК оперативное лечение по поводу свежих ВПШБК было проведено ранее у 10 больным. Оперативные вмешательства были следующими:

– 3-х лопастный гвоздь — 7 больных;

– метафизарные винты — 3 больных.

Как правило, образование ЛСШБК было обусловлено техническими ошибками, допущенными во время операций, а также нарушением методики послеоперационного ведения:

— невправленные отломки с неправильным введением фиксатора в шейку и головку бедра — 4 больных, вследствие чего у 3-х больных произошла миграция стержня и смещение фрагментов;

— преждевременная нагрузка на оперированную конечность — 3 больных.

Больные при поступлении жаловались на нарушение функции статики и ходьбы травмированной конечности. Предъявляли жалобы на боли в

тазобедренном суставе, полное или частичное нарушение опорности травмированной конечности, ее укорочение, резкое ограничение движений в суставах.

Выраженность клинических симптомов зависела от давности заболевания, предшествующего лечения, развития дегенеративно-дистрофических процессов в области проксимального отдела бедра и тазобедренного сустава.

Как правило, у больных с несросшимися переломами и ЛСШБК типичной является избыточная наружная ротация травмированной конечности.

Рентгенологические изменения в области тазобедренного сустава у больных с несросшимися переломами и ложными суставами шейки бедра проявляются отсутствием сращения между головкой и шейкой, рассасыванием шейки с образованием различной величины диастаза, а также дегенеративно-дистрофическими изменениями в проксимальном отделе бедра и, в первую очередь, — в головке. Выраженность дистрофических процессов прямо пропорциональна степени нарушения опороспособности поврежденной конечности и давности заболевания.

Анализ результатов лечения обеих групп производили по бальной системе Э.Р.Маттиса для объективизации отдаленных результатов и выбора наиболее приемлемой тактики лечения, позволяющей рано активизировать больных после операции с полной реабилитацией не только в медицинском, но и в социальном плане.

### 3. **БИОМЕХАНИЧЕСКИЕ АСПЕКТЫ В ЛЕЧЕНИИ ЛОЖНЫХ СУСТАВОВ ШЕЙКИ БЕДРЕННОЙ КОСТИ**

Следует отметить, что к наиболее сложным повреждениям проксимального отдела бедренной кости следует отнести внутрисуставные переломы. Наиболее частыми переломами в этой области являются переломы шейки бедренной кости, при этом угол направления линии перелома, по отношению к оси шейки бедра, варьирует в пределах от 30° до 80°, что в каждом конкретном случае требует определенного подхода.

Как показал опыт Харьковского НИИ ортопедии и травматологии, реконструктивно-восстановительная операция, разработанная проф. Н.И.Кулишом и примененная к ЛСШБК, очень травматична, способствует значительным анатомическим нарушениям проксимального отдела бедренной кости в виде потери шейки, что приводит к медиализации бедра. Кроме того, необходимость наложения гипсовой повязки типа "Лоренц" значительно удлиняет сроки лечения, вызывает атрофию мышц, а это, в свою очередь, отрицательно сказывается на васкуляризации головки и может приводить к дегенеративно-дистрофическим изменениям (Канзюба А.И., 1986).

Все это заставило нас искать новые пути решения этой сложной проблемы — лечения ЛСШБК. Следующим шагом, по нашему мнению, явилась бы разработка метода лечения, направленного на восстановление длины шейки бедра, сохранения ШДУ, создание оптимальных биомеханических условий для сращения, оптимизацию остеохондрорепаляции шейки и головки бедра, стабильную фиксацию отломков, позволяющую начать реабилитационный физио-функциональный период лечения буквально со 2–3 дня после операции (Ролик А.В., 1997).

Вопросу лечения внутрисуставных переломов шейки бедренной кости уделяется пристальное внимание специалистов. Разработаны соответствующие методы проведения остеосинтеза с анатомическим сопоставлением отломков как с помощью погружных фиксирующих элементов в виде метафизарных винтов (А.В.Ролик, 1995), так и с применением различных внеочаговых конструкций, обеспечивающих стабильную фиксацию отломков.

Анализ известных методов лечения внутрисуставных переломов позволил выделить приведенные выше два метода: метафизарными винтами, с применением технологии лечения, разработанной в Харьковском институте

ортопедии и травматологии им. проф. М.И.Ситенко (А.В.Ролик, 1995, 1997), и при помощи аппарата внешней фиксации, разработанного в Харьковском институте усовершенствования врачей (А.С.Чикун, А.Е.Король, 1995).

Надежная фиксация, восстановление функции конечности, стабильное сохранение в послеоперационном периоде анатомического сопоставления поврежденных элементов сустава делают эти методы перспективными в плане лечения внутрисуставных переломов шейки бедренной кости. Кроме того, приведенные приемы в определенной степени позволяют снизить травматизацию как мягкотканых, так и костных структур при выполнении оперативного вмешательства.

Принимая во внимание, что лечение ложных суставов шейки бедренной кости сопровождается значительными метаболическими отклонениями, которые зачастую приводят к серьезным осложнениям в виде коксартроза или асептического некроза, в настоящей работе делается попытка добиться предупреждения дальнейшего прогрессирования этих процессов.

Не вызывает сомнения эффективность предложенной технологии лечения свежих переломов шейки бедренной кости при помощи двух метафизарных винтов системы АО. В институте им. М.И.Ситенко уже проведено более 150 таких оперативных вмешательств, хорошие отдаленные результаты в 87,8% случаев внушают полное доверие к ним (А.В.Ролик, 1997). Наряду с этим, данная методика использовалась автором для лечения только свежих ВПШБК, при ЛСШБК данная методика не применялась.

В настоящей работе предпринята попытка использовать указанный метод как основу для лечения ложных суставов шейки бедра.

Указанный метод наиболее подходит для применения его при лечении такой патологии, однако, прямое его применение может не дать желаемых результатов, потому возникла необходимость в некоторой степени его модернизировать и дополнить с учетом особенностей состояния костной ткани головки бедренной кости, подверженной процессу остеопороза.

Лечение ложных суставов состоит в обеспечении опороспособности сустава, сохранении кровообращения в головке, а также восстановлении функции и опоры сустава и конечности.

Настоящее исследование ставит перед собой цель: определить и обосновать оптимальные возможности хирургического лечения травмированного сустава с восстановлением его анатомии и функции сустава

путем разработки, а точнее — усовершенствования технологии соответствующего хирургического вмешательства.

Задача данного раздела работы: изучить и обосновать в биомеханическом аспекте предложенную нами принципиальную основу хирургического вмешательства при ложных суставах шейки бедра для восстановления функциональной способности поврежденного сустава.

### **Принятие условностей и обозначений**

Для решения поставленной задачи предполагается в рамках общепринятых обозначений ввести некоторые условности и обозначения для удобства дальнейшего использования.

Во-первых, расширение понятия "остеопороз" более приемлемо соотносить с отдельной нозологической формой, так называемым системным остеопорозом. В научной литературе и практической деятельности врача на современном уровне развития науки остеопороз трактуется как синдром, характерный для целой группы метаболических остеопатий.

Во-вторых, клинические системные остеопорозы проявляются не только при воздействии чрезмерных внешних факторов, но и при отсутствии адекватной травмы, а иногда при отсутствии травмы при определенных патологических и инволютивных процессах в организме.

Несросшиеся переломы, ложные суставы могут быть спровоцированы не только врачебными ошибками, но и состоянием организма до травмы сустава, поскольку проявление остеопороза незаметно до наступления перелома.

Вышеприведенные факторы и положения, для большей информативности, в процессе исследования будут сопровождаться определенными сокращениями и обозначениями, которые будут использованы нами для математического моделирования и доказательства наших положений. К ним относятся:

- N — норма
- J — момент инерции сечения
- W — момент сопротивления сечения
- Sâ — площадь сечения спонгиозного винта
- Sò — площадь сечения трансплантата
- d — диаметр отверстия (внутренний)
- D — диаметр трансплантата
- E — модуль Юнга костного материала, = 1,09

- [ $\sigma$ ] — допустимое напряжение костной ткани, = 0,32–0,46  
 $\chi$  — коэффициент трения  
 F — фиксирующее усилие трансплантата

### ***Особенности состояния костной ткани при застарелых переломах шейки бедренной кости***

В практическом здравоохранении последствия внутрисуставных переломов шейки бедренной кости занимают существенное место, особенно застарелые переломы и ложные суставы, когда своевременно не были приняты меры для лечения, или из-за несовершенства технических средств, не способных на длительный период обеспечить надежную фиксацию элементов поврежденного сустава. Как правило, последствиями неблагоприятных исходов являются несращения, ложные суставы шейки, развитие тяжелых дистрофических процессов.

Нарушение, в таких случаях, биомеханического нагружения сустава, перераспределение внутрисуставных сил приводят к расстройству метаболического процесса жизнеобеспечения тазобедренного сустава, т.е. "...биосинтетическая активность клеток, а в связи с этим и организация межклеточного вещества, зависят от вектора нагрузки и его направленности" (Н.И.Кулиш, 1990).

Известно, что в тазобедренном суставе, как и в других суставах скелета, физиологическая функция поддерживается нормальной биомеханической нагрузкой (Б.И.Сименач, 1995). Нарушение биомеханики тазобедренного сустава, в связи с приобретенной патологией, особенно при ложном суставе или несращении, приводит к дистрофии костной ткани, снижению ее физико-механических свойств.

Одновременно, нарушение метаболических процессов сопровождается потерей костной массы различного происхождения, одной из форм которой является остеопороз.

На рис. 3.1 нами схематично представлены процессы функционирования костной ткани — "резорбция-замещение". Средняя часть схемы представляется как нормальный процесс функционирования ("N"), содержащий резорбцию и замещение, т.е. физиологическое ремоделирование. Справа и слева от центральной части показаны процессы с превышенными нормами резорбции и замещения.

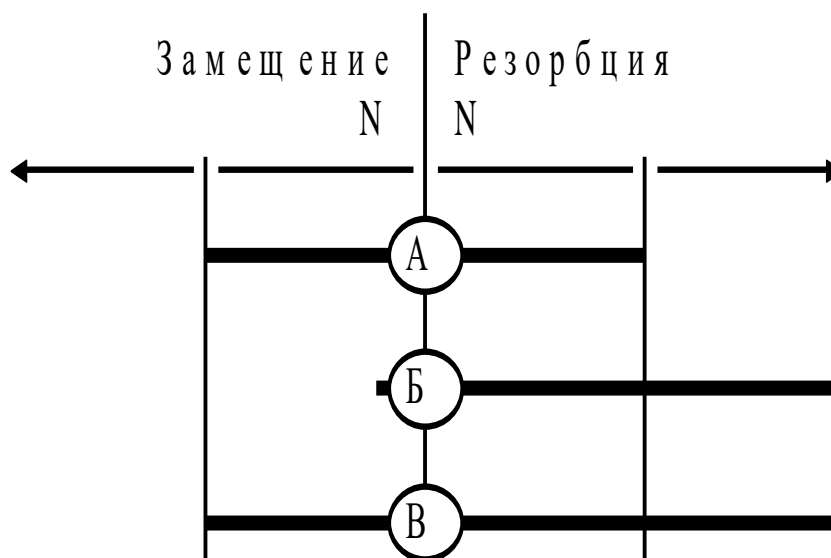


Рис. 3.1. Процессы функционирования костной ткани (пояснения в тексте).

Из схемы наглядно видно, что один из вариантов "нормы" — процесс "А" костеобразования находится в равновесии с процессом рассасывания.

С некоторым дисбалансом протекает процесс "В", который в определенной степени отражает функционирование костной ткани у людей пожилого возраста, что свидетельствует о развитии остеопороза.

Полное преобладание резорбции костной ткани над процессом замещения происходит при застарелых переломах костей — процесс "Б", что позволяет констатировать значительную потерю костной ткани. Особенно, если после травмы проходит довольно много времени — 4–6 месяцев, вследствие чего развивается остеопороз. Такое явление наблюдается при несросшихся переломах или ложных суставах.

Анализ схемы позволяет предполагать, что чем больше прошло времени после перелома и чем больше возраст пациента, тем меньше остается шансов на положительный исход лечения путем остеосинтеза. Очевидно, в крайних случаях предпочтительнее осуществлять эндопротезирование сустава.

Сращение отломков при медиальных переломах шейки практически происходит только за счет эндостального костеобразования и, следовательно, возможно при идеальной репозиции, плотном контакте между отломками и абсолютной неподвижности в области перелома (Каплан А.В., 1977).

## **Обоснование дополнительной фиксации ауто- алло-трансплантатом**

Как отмечалось выше, лечение застарелых внутрисуставных переломов бедренной кости, как правило, сопровождается преодолением сопутствующего атрофического остеопороза.

Снижение уровня метаболических процессов в поврежденной головке бедренной кости, на протяжении определенного периода становится серьезным препятствием в получении удовлетворительных результатов хирургического лечения.

Если, по известной и, по нашему мнению, самой щадящей методике хирургического вмешательства при ВПШБК (Ролик А.В., 1997), биомеханические параметры функции тазобедренного сустава восстанавливаются, то устранение последствий атрофического остеопороза требует принятия дополнительных мер. К таким необходимым мероприятиям, на наш взгляд, могут быть фиксаторы-трансплантаты из ауто- или алло- костной ткани. Внедрение в пораженную остеопорозом головку бедренной кости трансплантатов из здоровой костной ткани позволяет в определенной степени улучшить кровоснабжение такой пораженной головки.

Практика показала хорошие результаты, т.к. происходит:

- улучшение метаболических процессов в зоне ложного сустава,
- восстанавливается функционирование костной ткани пораженного элемента,
- повышается активность костной ткани пораженного элемента в обмене веществ.

В совокупности с организацией биомеханической активности сустава и восстановлением функции клеточной ткани обеспечивается положительный результат лечения ложных суставов шейки бедренной кости.

В связи с этим подготовка и выполнение канала для трансплантата, особенно в пораженной головке, на наш взгляд, не должна быть абстрактно-произвольным элементом технологического процесса, а подчиняться определенным требованиям.

Во-первых, выполнение канала для трансплантата должно сопровождаться минимальной травматизацией костной ткани.

Во-вторых, расположение каналов с трансплантатами в геометрическом плане в головке бедренной кости должно быть оптимальным.

В-третьих, учитывая сниженную прочностную характеристику костной ткани головки бедренной кости, пораженной остеопорозом, трансплантат должен практически нести дополнительную функцию фиксации, в пределах допустимых возможностей.

Выполнение вышеприведенных требований должно базироваться на обоснованно разработанной технологии внедрения трансплантата.

В целях доведения до минимума травматизации при формировании каналов для трансплантатов (см. рис. 3.2), ориентирами должны служить введенные метафизарные винты (поз. 3, 4). Известно (Ролик А.В., 1996), что метафизарные винты ориентированы относительно вертикальной оси на проекции плоскости перелома ШБК, поэтому каналы для введения трансплантатов (поз. 1, 2) необходимо ориентировать по горизонтальной оси этого же сечения.

На рентгенограммах кортикальный слой кости, подверженный остеопорозу, прослеживается в утонченном виде. Поэтому формирование каналов для трансплантатов должно осуществляться как можно ближе к кортикальному слою кости.

Кроме того, размер полученного канала для трансплантата должен быть несколько меньше, чем поперечный размер сечения самого трансплантата, в целях получения некоторой величины зацебления последнего в костной ткани.

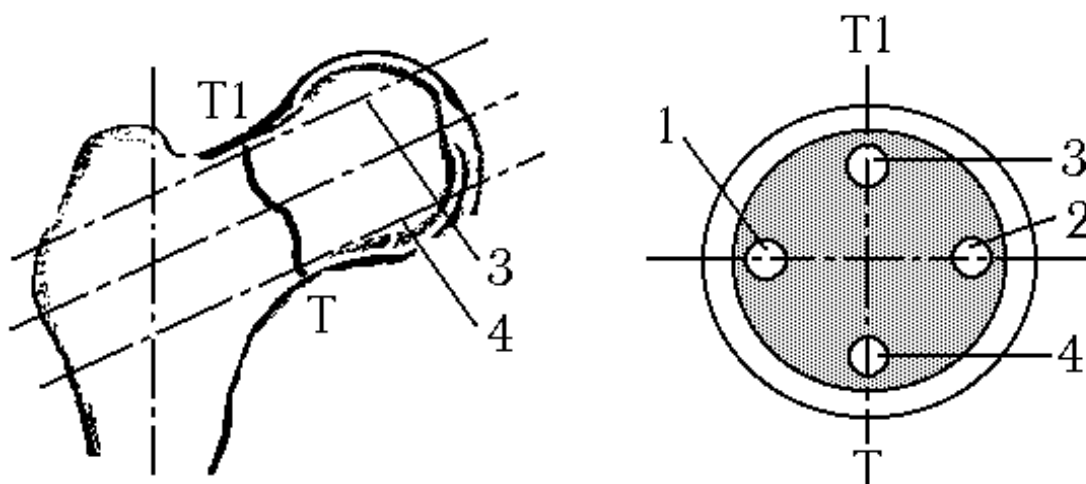


Рис. 3.2. Схема ориентации фиксирующих элементов в головке бедренной кости (пояснения в тексте)

Ниже мы остановимся на расчете величины зацебления трансплантата в головке бедренной кости. Это будет способствовать получению определенной величины фиксации между собой внутрисуставных отломков в дополнение к метафизарным винтам.

Кроме того, на наш взгляд, возникает необходимость определить оптимальные размеры трансплантата, его форму и величину поперечного сечения. Очевидно, существенное значение приобретает величина внедрения трансплантата в материнскую костную ткань поврежденной головки бедренной кости и ряд других вопросов, связанных с модернизацией известного метода лечения внутрисуставных переломов в условиях прогрессирующего процесса остеопороза.

### 1. Обоснование формы и сечения трансплантата

Выбор формы, вернее — профиля поперечного сечения трансплантата, а в нашем случае — это алло- или ауто трансплантат, в полной мере зависит от определенных факторов, особенностей технологического процесса изготовления. Необходимо принимать во внимание, что зачастую трансплантат будет дорабатываться во время оперативного вмешательства, т.е. непосредственно в операционной. Поэтому форма сечения трансплантата должна быть максимально простой, при получении которой не должно возникать каких-либо затруднений.

Сечения трансплантатов бывают круглыми, овальными и квадратными. Рассмотрим каждое сечение в аспекте определенных требований к трансплантату.

Во-первых, трансплантат должен обеспечивать максимальный контакт с материнской тканью по поверхности сформированного для него отверстия.

Во-вторых, трансплантат должен быть прост в изготовлении из костной ткани по форме поперечного сечения.

В-третьих, после внедрения трансплантат не должен создавать концентраторов напряжений в материнской кости, в целях предупреждения чрезмерного процесса лизиса по поверхности контакта и нарушения полученного контактного напряжения.

Наши исследования показали, что вышеприведенным требованиям наиболее подходит трансплантат круглого сечения. Однако при изготовлении такого сечения могут возникнуть некоторые трудности, т.к. получить

правильную окружность довольно трудно, особенно при обработке костной ткани вручную.

Овальное сечение трансплантата также в определенной мере отвечает вышеприведенным требованиям. Однако затруднения возникнут в процессе выполнения овального аллотрансплантата. Для этих целей потребуются специальное приспособление, применение которого может вызвать увеличение времени оперативного вмешательства.

Квадратное сечение по своей форме наиболее простое в изготовлении из кортикальной костной ткани. Такая форма может обеспечить максимальный контакт с подготовленным отверстием в материнской кости. Однако квадратная форма трансплантата при внедрении в круглое отверстие (получить квадратное отверстие в материнской кости представляется довольно затруднительным процессом) обязательно вызовет чрезмерные концентрации напряжений в материнской костной ткани на вершинах квадрата, что является недостатком по одному из пунктов требований, предъявляемых к трансплантату.

Вместе с тем, наиболее подходящим сечением для алло- или ауто- трансплантата на наш взгляд может служить трансплантат квадратного сечения. При этом, в целях предупреждения возникновения концентраторов напряжений после его внедрения в подготовленное отверстие, вершины квадрата при изготовлении должны быть заовалены радиусом около 2 мм. В результате такой обработки можно получить почти круглую форму сечения, как показано на рис. 3.3. Пунктиром обозначен предварительный контур сечения, а сплошной линией показан полученный контур после выполнения овальности вершин углов квадрата.

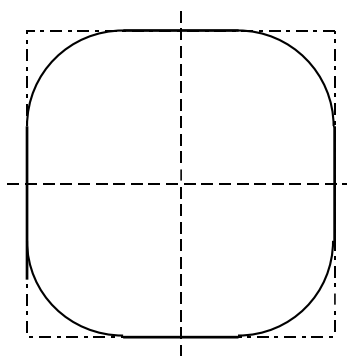


Рис. 3.3. Форма сечения ауто- алло- трансплантата (пояснения в тексте)

Заоваленный радиусом квадрат, по сравнению с сечением формы окружности и овала, имеет существенное преимущество по величинам момента

инерции и момента сопротивления. Сравнительная оценка этих величин приведена в табл. 3.1.

Таблица 3.1. Моменты инерции и моменты сопротивления сравниваемых профилей сечения имплантатов

Профиль	Величины для осей сечения профиля			
	Ось X–X		Ось Y–Y	
	$J_x \text{ см}^4$	$W_x \text{ см}^3$	$J_y \text{ см}^4$	$W_y \text{ см}^3$
Круг	1017	169	1017	169
Овал	908	151	656	131
Квадрат	1728	288	1728	288

Обозначения: J — момент инерции сечения, W — момент сопротивления сечения

Таким образом, в свете требований к трансплантату по всем параметрам подходит сечение квадрата с заovalенными вершинами.

## 2. Расчет сечения трансплантата

Расчет сечения трансплантата практически сводится к определению величины стороны квадрата.

Принимая во внимание, что ауто-аллотрансплантат при лечении застарелых переломов не является стабилизирующим элементом фиксации отломков (несущую нагрузку воспринимают фиксирующие винты) и его функция заключается в формировании костного соединительного протока для обеспечения питания головки бедренной кости, которое нарушилось в результате внутрисуставного перелома по шейке бедренной кости, трансплантат должен с определенной плотностью внедряться в образованное ложе и обеспечивать достаточную контактирующую поверхность с материнской костной тканью элементов сустава.

Вместе с тем, размеры трансплантата не должны вызывать чрезмерные разрушения костной ткани с учетом травматизации ее за счет внедрения фиксирующих винтов. Следовательно, удельное значение разрушенной материнской костной ткани должно быть минимальным.

Если принять, что диаметр, причем — наименьший, шейки бедренной кости равен 40 мм, то легко определить, какая часть костной ткани подвергнется разрушению во время оперативного вмешательства.

Известно, что в таких случаях применяются фиксирующие винты диаметром 6 мм, а таких винтов устанавливают два. Рассчитаем сечение фиксирующих винтов:

$$S_{\sigma} = \frac{\pi \cdot D^2}{4} \text{ мм}^2$$

тогда для двух винтов получим:

$$2S_{\sigma} = \frac{3,14 \cdot 6^2}{4} \cdot 2 = 56,5 \text{ мм}^2$$

Не сложно выполнить расчет площади травмированной костной ткани при выполнении двух отверстий для трансплантата.

В основном, исходным материалом для изготовления костного трансплантата используется плотная костная ткань кортикального слоя, толщина которого находится в пределах 4 мм. Следовательно, практическое сечение трансплантата, выполненного в виде квадрата, составит:

$$S'_T = 4 \cdot 4 \text{ мм} = 16 \text{ мм}^2,$$

а при внедрении двух трансплантатов материнская костная ткань будет травмирована на площади

$$S_T = 16 \text{ мм}^2 \cdot 2 = 32 \text{ мм}^2$$

При площади сечения шейки бедренной кости:

$$S_{\sigma} = \frac{\pi \cdot D^2}{4} = \frac{3,14 \cdot 40^2}{4} = 1256 \text{ мм}^2$$

Процент травмированной материнской костной ткани при этом будет составлять только  $K = 14,3\%$ .

Таким образом, сечение трансплантата в виде квадрата со стороной 4 мм не вызывает чрезмерного разрушения шейки и головки при внедрении двух костных штифтов.

### 3. Расчет допустимого превышения размеров между трансплантатом и отверстием в материнской кости

Выбранный профиль сечения трансплантата — квадрат с заovalенными вершинами (углами) — позволяет осуществить внедрение в материнскую кость за счет формирования отверстия в последней круглой формы. Практически такое отверстие получают при сверлении обыкновенным сверлом соответствующего диаметра.

Следовательно, для сохранения оптимальных напряжений на контактной поверхности между трансплантатом и материнской костью, последняя должна в определенной мере поднапрягаться при внедрении трансплантата, т.е. подготовленное отверстие должно иметь несколько меньший диаметр, чем размер трансплантата. Должно соблюдаться обязательное условие:

$$d \leq D$$

где  $d$  — диаметр отверстия,  $D$  — диаметр трансплантата.

Принимая во внимание, что кортикальная костная ткань по отношению к губчатой ткани менее сжимаема, т.е. деформация, практически, будет происходить на контактной поверхности материнской ткани, по поверхности отверстия. Следовательно, относительную деформацию можно определить по выражению:

$$\varepsilon = \frac{D-d}{d},$$

при этом на поверхности контакта будут возникать напряжения, значения которых определяются выражением:

$$\sigma_r = E\varepsilon_r$$

Заменим значения упругой деформации ее выражением и получим:

$$\sigma_r = (D-d)\frac{E}{d},$$

где  $E$  — модуль Юнга костного материала, равный 1,09.

При этом в обязательном порядке должно соблюдаться условие:

$$\sigma_r \leq [\sigma],$$

т.е. напряжения по контактным поверхностям должны быть равными или меньше допустимых. Допустимое напряжение на смятие для костной ткани составляет:

$$[\sigma] = 0,32 - 0,46 \text{ кг} / \text{мм}^2$$

После преобразования соответствующих уравнений и подставив числовые значения, вычислим необходимый (максимальный) диаметр отверстия канала для внедрения трансплантата в материнскую кость.

$$d = \frac{D}{(1 + \chi)} \text{ мм},$$

где  $\chi$  — коэффициент трения в костной ткани:

$$\chi = \frac{[s]}{E} = \frac{0,45}{1,09} = 0,41$$

Подставив полученные числовые значения, определим максимально допустимый диаметр отверстия для трансплантата диаметром 4 мм:

$$d = \frac{4,0}{1 + 0,41} = 2,83 \text{ мм}$$

#### 4. Обоснование минимальной глубины внедрения трансплантата в отломок головки бедренной кости

Внедрение двух ауто-аллотрансплантатов при лечении застарелых переломов шейки бедренной кости преследует основную цель — создать дополнительный источник поступления питательных веществ в головку, пострадавшую вследствие несросшегося перелома, обеспечивая дополнительную возможность кровоснабжения. При этом необходимо учитывать, что в зависимости от срока давности свершившейся травмы, головка бедренной кости, из-за недостаточного кровоснабжения, подверглась интенсивному остеопорозу в виде остеолита, выраженного локальным рассасыванием или деструкцией костной ткани, не сопровождающейся замещением новой.

При определении глубины внедрения трансплантата в головку бедренной кости желательно сохранение не менее 10 мм слоя костной ткани под хрящевой поверхностью сустава, которая ни в коем случае не должна быть подвержена травматизации из-за развития дистрофического поражения в хрящевом покрове (Ролик А.В., 1997).

Следовательно, приняв за основу диаметр головки бедренной кости равный  $D_{г} = 40$  мм, минус слой костной ткани, который гарантированно должен сохраниться нетравмированным, получим максимальную величину внедрения трансплантата в головку бедренной кости:

$$H = 40 - 10 = 30 \text{ мм}$$

Для обеспечения гарантированного поверхностного контакта между трансплантатом и материнской костной тканью головки бедренной кости, проверим величину приобретаемой контактной поверхности.

За максимальную величину контактной поверхности принимаем площадь линии перелома на самом малом диаметре шейки бедренной кости. Как было определено выше, площадь по линии перелома составляет:

$$S_n = 1256 \text{ мм}^2$$

Определим возможную площадь контактной поверхности при внедрении трансплантата на глубину  $H = 30$  мм. Эта величина может быть выражена по уравнению:

$$S_T' = \frac{\pi \cdot D^2}{4} \cdot H \text{ мм}^2$$

Подставив числовые значения, получим площадь контактной поверхности для одного трансплантата, а затем и для двух, внедренных в головку бедренной кости.

$$S_T = \frac{3,14 \cdot 4^2}{4} \cdot 30 = 376,8 \cdot 2 = 753 \text{ мм}^2$$

Полученная величина контактной площади достигает 60%, что обеспечивает достаточную компенсацию контактируемых поверхностей в целях обеспечения необходимого объема кровообращения к поврежденному элементу бедренной кости.

### ***Расчет дополнительных фиксирующих сил по линии перелома***

Не вызывает сомнения, что фиксация головки бедренной кости по линии перелома в полной мере обеспечивается при помощи двух винтов (Ролик А.В., 1997). Введенные два костных трансплантата дополняют несущую способность введенных винтов. Однако следует определить эту дополнительную фиксирующую силу.

Сила трения, которая одновременно является усилием зацемяления трансплантата в материнской костной ткани, можно определить несложным путем по выражению:

$$F = \pi D \cdot H \cdot \chi \cdot \sigma_r$$

Из вышеприведенных расчетов величины, входящие в это выражение, нами уже получены, следовательно, подставив числовые значения, вычислим дополнительное усилие:

$$F = 3,14 \cdot 4 \cdot 30 \cdot 0,41 \cdot 0,45 = 69,5 \text{ кг},$$

а при двух трансплантатах диаметром 4 мм, внедренных на глубину  $H = 30$  мм, усилие дополнительной фиксации составит:

$$2F = 139 \text{ кг}$$

## ЗАКЛЮЧЕНИЕ

Приведенные расчеты показывают, что внедрение дополнительных ауто-аллотрансплантатов с двойной функцией — как источника дополнительного (или основного) кровоснабжения головки бедренной кости, и как фиксирующего элемента, — создают хорошие предпосылки положительного исхода лечения ложных суставов.

Дополнительные фиксирующие силы, возникающие благодаря внедрению двух трансплантатов, приобретают особую положительную значимость в условиях, когда костная ткань, особенно головки бедренной кости, в значительной мере подвержена процессу остеопороза.

Этому также способствует определенная значимость фиксации отломков в период непосредственно после оперативного вмешательства, когда процесс лизиса по поверхности костной ткани, контактирующей с фиксирующими винтами, наиболее интенсивен. Безусловно, лизис будет наблюдаться также по контактирующим плоскостям и с трансплантатами, но в меньшей степени. Поэтому фиксирующее усилие, создаваемое внедренными трансплантатами, в этот период приобретет немаловажное значение.

Таким образом, предлагаемая операция реконструкции ложного сустава шейки бедра с использованием двух метафизарных винтов и двух костных ауто-аллотрансплантатов может с успехом использоваться для лечения ложных суставов шейки бедренной кости. По нашему мнению, она имеет ряд преимуществ по сравнению с различными методиками РВО при ложных суставах шейки бедра, в частности:

- малую травматичность,

– создание оптимальных условий для реваскуляризации головки бедра за счет свободных костных ауто-аллотрансплантатов и несвободной костной пластики межвертельным гребнем на мышечной ножке,

– сохранность шейчно-диафизарного угла, а также анатомической длины шейки бедра, что исключает возможность подвывиха и латеропозиции,

– сохраняется тонус пельвио-трохантерной группы мышц,

– сохраняется длина конечности.

#### 4. ТЕХНОЛОГИЯ ЛЕЧЕНИЯ ЛОЖНЫХ СУСТАВОВ ШЕЙКИ БЕДРЕННОЙ КОСТИ

##### ***Доступ к тазобедренному суставу при лечении ЛСШБК***

Как показал опыт, чрескостный доступ к тазобедренному суставу путем межвертельной остеотомии довольно травматичен, и сам по себе требует металлического Г-образного фиксатора для фиксации костных отломков.

В своей работе мы использовали задний доступ к тазобедренному суставу, разработанный R.Judet в 1962 году. Суть доступа заключается в сбивании межвертельного гребня вместе с прикрепляющейся к нему квадратной мышцей бедра. После вскрытия капсулы, декорткации и МОС отломков костный аутотрансплантат на мышечной ножке располагали вдоль шейки с перекрытием зоны ложного сустава для создания васкуляризации этой зоны и улучшения сращения. Для дополнительной васкуляризации головки бедра в последней делается паз со стороны шейки с тем, чтобы костный аутотрансплантат вводился и в головку бедра (рис. 4.1).

Рис. 4.1. Схема операции. Межвертельный гребень как несвободный костный аутотрансплантат внедрен в паз головки с перекрытием зоны ложного сустава шейки.

Реваскуляризация зоны ложного сустава шейки бедра, как безсосудистой зоны, очень важна для улучшения сращения в зоне ложного сустава. А внедрение межвертельного гребня в головку дополнительно васкуляризирует

последнюю, что является профилактикой прогрессирования дистрофических процессов в шейке и головке.

Задний доступ к тазобедренному суставу по R.Judet хорошо дренируется, практически не дает затеков. Положение пациента на спине, активный дренаж раны, активное сокращение пельвио-трохантерной группы мышц способствуют эвакуации гематомы из раны, тем самым снижается риск нагноения и развития тяжелых деструктивных гнойных кокситов.

Доступ малотравматичен. После придания конечности внутренней ротации, вскрытия капсулы, практически полностью видна культя шейки, зона ложного сустава, что позволяет производить необходимые манипуляции (декортикацию, металлоостеосинтез, костную пластику и т.п.).

Кроме того, при этом доступе не отсекается *m.vastus lateralis* от бедренной кости, как это делается при чрескостном доступе. Это особенно важно для ранней активизации больных.

### ***Техника выполнения оперативного вмешательства при лечении ложных суставов шейки бедренной кости***

Анестезия спинальная. Положение больного на здоровом боку. Производится разрез кожи в области большого вертела по наружной поверхности бедра больше сзади, длиной 10–13 см. Рассекается подкожная клетчатка, фасция, обнажается большой вертел. Ассистент ротирует бедро кнутри, при этом осуществляя тягу по оси. Долотом Лексера отсекается межвертельный гребень (примерно 1/3–1/4 часть большого вертела) и отводится крючком кзади. Вскрывается капсула сустава, на культю шейки сверху и снизу под дугу Адамса заводятся два леватора. Оценивается зона несращения, ложного сустава, состояние культи шейки. С помощью долота и распатора производится декортикация зоны ложного сустава с иссечением всех рубцов. После этого дном раны является головка бедра. На этом этапе операции осуществляется очень важный момент операции — оценивается остаточное кровообращение головки бедра. Оценку кровообращения в головке производили:

1. Визуально — оценивается характер зоны ложного сустава, ее цвет — красный или бело-серый, наличие кровоизлияний по поверхности костной части головки или их отсутствие.

2. Механически — для этого через зону ложного сустава в головке бедра просверливают тонким сверлом 2–3 отверстия в разных ее полюсах, и по

наличию свежей крови в отверстиях или ее отсутствию судят о состоянии остаточного кровообращения головки.

При наличии остаточного кровообращения в головке освежают культю шейки и зону перелома головки бедра. С помощью леваторов можно визуально осмотреть до  $2/3$  диаметра культи шейки и головки бедра, что вполне достаточно для оценки ситуации.

После сопоставления отломков (ассистент производит тракцию по оси нижней конечности, внутреннюю ротацию и отведение бедра кнаружи, т.е. то же, что делается на столе Хоули, только при положении больного на боку) под визуальным контролем метафизарным сверлом просверливается паз с наружной подвертельной зоны под углом  $120-130^\circ$  к диафизу бедра через шейку и верхний полюс головки длиной 8–12 см (в зависимости от длины шейки). После метчикования вводится метафизарный винт, производится компрессия по линии ложного сустава с усилием на ключе-динамометре не более 3кг (Ролик А.В., 1997). Фиксация достаточно прочная чтобы прекратить тракцию конечности по оси. Визуально оценивается взаиморасположение отломков (оно должно быть вальгусное; компрессия по линии ложного сустава и др.).

Ассистентом производится максимальная внутренняя и наружная ротация бедра, что позволяет оценить движение головки в вертлужной впадине, удостовериться, что винт не вышел на суставную поверхность головки. Отсутствие движений в суставе, их ограничение или хруст при движении свидетельствуют о выходе конца винта в вертлужную впадину. В таком случае винт перепроводится.

Введение первым верхнего винта является очень важным в биомеханическом плане. Кроме компрессии отломков винт вальгизирует головку по линии несращения, что очень важно в последующем при осевой нагрузке для оптимизации сращения и профилактики развития укорочения конечности.

Нижний винт вводится с подвертельной зоны над дугой Адамса через шейку в нижний полюс головки. Нижний леватор по дуге Адамса позволяет отвести мягкие ткани от шейки для визуальной оценки правильности введения второго винта. После компрессии винтом и оценки состояния жесткости отломков также производятся ротационные движения бедра а, следовательно, и головки для контроля правильности введения винта. Выход конца винта на

суставную поверхность крайне нежелателен, в этом случае винт обязательно перепроводится.

Выполняется контрольная рентгенография на операционном столе по которой оценивается: стояние отломков, положение винтов в шейке и головке, ШДУ. При необходимости винты перепроводятся до получения необходимого результата.

После проведения винтов и оценки ситуации клинически и рентгенологически, сверлом диаметром 7–8мм с помощью электродрели делается два паза в шейке и головке бедра через подвертельную область бедра с учетом проведенных двух метафизарных винтов. Т.к. винты, как правило, вводятся в верхний и нижний полюсы головки, то пазы для аллотрансплантатов делаются ближе к переднему и заднему полюсам головки. После этого по длиннику паза вводятся два кортикальных аллотрансплантата диаметром 8–9мм с расчетом на жесткую их фиксацию в костном пазу (заклинивание аллотрансплантатов в шейке и головке бедра). Следует строго следить за тем, чтобы аллотрансплантат не выходил на суставную поверхность.

Долотом делается паз в головке со стороны шейки глубиной до 1 см, шириной 1,0–1,5 мм, в который внедряется межвертельный гребень на мышечной ножке с перекрытием зоны ложного сустава. Гребень жестко фиксируется к шейке винтом для плотного контакта.

Рана обильно промывается растворами антисептиков, дренируется и послойно зашивается наглухо. После подключения активного отсасывающего дренажа накладывается давящая повязка на сустав с использованием эластического бинта. Никакой дополнительной иммобилизации не производится. Конечность укладывается на ортопедическую подушку под углом сгибания в тазобедренном суставе 15–20°.

В результате проведенной реконструктивно-восстановительной операции достигается:

- декортикация зоны ложного сустава с оценкой остаточного кровообращения в головке бедра;
- жесткая, биомеханически обоснованная, щадящая фиксация отломков двумя метафизарными винтами АО;
- дополнительная фиксация отломков двумя кортикальными аллотрансплантатами с индуцированием остеогенеза в зоне ложного сустава шейки бедра изнутри;

– дополнительная стимуляция остеогенеза зоны несращения несвободным костным аутооттрансплантатом на мышечной ножке;

– получение "эффекта бутерброда" из свободной и несвободной костных пластик особенно важно при больших костных дефектах шейки бедра, которые могут получаться после декортикации зоны ложного сустава, что позволяет не только стимулировать остеогенез в зоне несращения, но и сохранить анатомическую длину шейки бедра и, тем самым, избежать осложнений, связанных с укорочением шейки (подвывих головки, слабость пельвио-трохантерной группы мышц и т.п.);

– жесткость фиксации позволяет не только избежать дополнительной внешней иммобилизации, но и начать раннее физио-функциональное лечение со второго дня после операции, что значительно ускоряет реабилитационный период, сокращает сроки не только медицинской, но и социальной реабилитации пациентов.

### ***Методика послеоперационного ведения больных***

В послеоперационном периоде больному назначаются антибиотики с профилактической целью в первые 4-5 дней, обезболивающие препараты первые трое суток. Назначают сосудистую терапию: трентал, ноотропил, никотиновую кислоту, сердечные гликозиды, дыхательные analeптики, переливание крови и кровезаменителей, растворы глюкозы 5% или 10%, гемодеза, реополиглюкина. Ежедневно контролируется температура, АД, состояние красной крови, диуреза, количество отделяемого экссудата по дренажу.

Поворачиваться в кровати разрешают на второй день после операции (во время первой перевязки). Садится пациент в кровати со 2–3 дня, опускать ноги с 4–5 дня, ходить на костылях разрешается с 6-го дня после операции. Больному в обязательном порядке проводят профилактику развития тромбоза: с первого дня после операции все пациенты получают антикоагулянты прямого (гепарин 5 тыс. ед. каждые 6 часов), а с 3–4 дня непрямого действия (фенилин, синкумар, пелентан по схеме) под контролем коагулограммы.

В последнее время широко используют препарат фраксипарин по 0,3–0,6 мл, который вводится 1 раз в сутки. Препарат действует 24 часа и гораздо эффективнее гепарина.

Оперированное бедро фиксируется эластическим бинтом до заживления раны. При первых признаках возникновения флебита на бедре (боли, отечность,

гиперемия по ходу сосудистого пучка) накладываются компрессы с гепариновой, троксевазиновой мазью, назначается сосудистая терапия, антибиотики.

Такая профилактическая тактика полностью оправдала себя. У всех наблюдаемых нами больных клиники тромбоза не наблюдалось. Флебиты глубоких вен бедра наблюдались у трех больных и были купированы на ранних стадиях.

На 10–12 день снимали швы. К этому времени все пациенты ходили на костылях без нагрузки на оперированную конечность. Назначался курс УВЧ или магнитотерапии для снятия отека. К 18–21 суткам пациенты выписывались на амбулаторное лечение с рекомендацией ходьбы на костылях с дозированной нагрузкой на ногу (10–15 кг), ЛФК, массажа.

С целью профилактики остеопороза всем пациентам назначали препарат остеохин курсами по 100 мкг/мл, рассматривая его как препарат, стимулирующий образование и восстановление хрящевой ткани.

Первый контрольный осмотр производится через 3 месяца после операции. На этом сроке оценивается: боль в суставе, длина конечности по сравнению со здоровой, активная и пассивная функция конечности, объем движения в суставе, наличие или отсутствие патологических установок (сгибательно-приводящих, разгибательно-отводящих). На контрольной рентгенограмме определяется: степень сращения, положение винтов (нет ли миграции по сравнению с послеоперационным снимком), состояние аллотрансплантатов, головки бедра, сохранение вальгусного положения головки при жесткой фиксации зоны ложного сустава. Только после клинического осмотра и рентгенографии давались рекомендации об усилении нагрузки до 30–40 кг (ходьба с одним костылем) с последующим переходом на палочку.

На контрольном осмотре через 6 месяцев после операции пациент может ходить самостоятельно без дополнительной опоры, не испытывая болевых ощущений. Функция оперированного сустава должна быть в полном объеме, укорочения конечности нет. Рентгенологически должны определяться сращение в зоне ложного сустава, отсутствовать признаки дистрофического поражения головки бедра (АНГБК, коксартроз), суставная щель должна быть широкая. Как правило, к этому сроку пациенты полностью реабилитируются.

Если же на этом сроке (6 месяцев после операции) отмечается боль при ходьбе, ограничение движений в суставе, а рентгенологически определяется

замедленное сращение, то, прежде всего, уточняется — давал ли пациент нагрузку на оперированную конечность, занимался ли ЛФК, массажем. Как правило, таких пациентов госпитализируют для проведения консервативного курса лечения (назначают сосудистые препараты, массаж, электропроцедуры), повторяют курс инъекций глюкозамина. За такими пациентами проводится более тщательный контроль каждые три месяца.

Через 12 месяцев после операции на контрольном осмотре решается вопрос — удалять или не удалять винты. Если ставится показание к удалению винтов, то дефекты в головке и шейке бедра обязательно замещаются кортикальными аллотрансплантатами для сохранения жесткости костной ткани и остеогенной активности с целью профилактики развития остеопороза.

В последующем проводится диспансерное наблюдение за больными один раз в год с рекомендациями санаторно-курортного лечения, необходимости проведения реабилитационного курса в поликлинике по месту жительства и т.п.

## **Заключение**

Вышеизложенное позволяет говорить о создании технологии лечения ложных суставов шейки бедра, которая включает в себя:

- малотравматичный задний доступ со сбиванием межвертельного гребня на сосудисто-мышечной ножке (*m.quadratus femoris*);
- декортикацию зоны ложного сустава шейки с удалением всех рубцов, освежением концов культы шейки и головки бедра с обязательным изучением остаточного кровообращения в головке бедра;
- биомеханически обоснованную, жесткую и щадящую фиксацию отломков двумя метафизарными винтами;
- дополнительную фиксацию отломков двумя свободными кортикальными аллотрансплантатами, что позволяет также стимулировать остеогенез в зоне несращения изнутри;
- подведение несвободного костного аутооттрансплантата на сосудисто-мышечной ножке в зону несращения, что стимулирует остеогенез и обеспечивает дополнительное кровоснабжение головки бедра;
- отсутствие дополнительной внешней иммобилизации за счет жесткой внутренней фиксации, что позволяет рано активизировать больных и избежать грозных гипостатических осложнений, постиммобилизационных контрактур,

быстрее реабилитировать больных не только в медицинском, но и в социальном плане.

На "Способ хирургического лечения ложного сустава шейки бедренной кости" подана заявка на Патент Украины №97073796 от 16.07.1997 г. Получено решение о выдаче патента от 14.10.98

### **Особенности применения разработанной методики хирургического лечения ложных суставов шейки бедренной кости в зависимости от клинической ситуации**

В связи с тем, что за основу данной методики хирургического лечения ЛСШБК взята технология хирургического лечения свежих ВПШБК (Ролик А.В., 1997), которая предполагала деление свежих переломов на стабильные и нестабильные, и в зависимости от этого вырабатывалась тактика оптимального хирургического лечения, мы посчитали целесообразным ввести понятия стабильности и нестабильности применительно к ЛСШБК:

– Стабильные ЛСШБК (угол линии несращения был в пределах до 50° к условной горизонтали по классификации Pawles I–II).

– Нестабильные ЛСШБК (угол линии несращения был 50° и выше к условной горизонтали Pawles III).

Из 30-ти больных с ЛСШБК, прооперированных по разработанной технологии, стабильные ЛСШБК были у 12 больных, нестабильные — у 18.

Технология хирургического лечения стратегически не менялась, но тактические вопросы хирургического вмешательства были разными. Рассмотрим конкретные клинические примеры.

#### **1. Стабильные ЛСШБК**

Клинический пример. Больной К., 45 лет, № истории болезни 55019, поступил в клинику с диагнозом ложный сустав шейки бедра справа. Коксартроз головки бедра (рис. 4.2). После перелома шейки бедра прошло 6 месяцев. Лечился амбулаторно дома: деротационный сапожок — 1 месяц, затем ходьба на костылях. После обследования 19.09.95 г. — операция по разработанной методике: задний доступ, декорткация зоны ложного сустава, МОС винтами, свободная костная аллопластика двумя кортикальными трансплантатами шейки и головки бедра, несвободная костная аутопластика зоны ложного сустава и головки (рис. 4.3).

Течение послеоперационного периода без особенностей. Садился в постели через 3 дня, ходьба на костылях с 6 дня после операции. Активные движения в тазобедренном суставе разрешены с 10–12 дня. Рана зажила первичным натяжением.

После проведенного курса физиотерапии (УВЧ, магнитотерапия) и массажа через 3 недели выписан на амбулаторное лечение.

На контрольном осмотре через 4 месяца самостоятельно бросил костыли. Ходит с полной нагрузкой. Жалоб нет. Функция сустава: сагит. 0/0/100, фронт. 20/0/10, рот. 5/0/5.

На контрольном осмотре через 8 месяцев после операции — жалоб не предъявляет. Ходит с полной нагрузкой. Укорочения конечности нет. Функция тазобедренного сустава: сагит. 5/0/120, фронт. 20/0/10, ротация 10/0/5. Рентгенологически — сросшийся перелом ложного сустава, наличие оссификатов, суставная щель широкая (рис. 4.4). Функциональный результат представлен на рис. 4.5 и 4.6. Работает сторожем на автостоянке. От удаления винтов отказался.

Рис. 4.2. Фотоотпечаток с рентгенограммы больного К. до операции.

Рис. 4.3. Фотоотпечаток с рентгенограммы больного К. после операции.

Рис. 4.4. Фотоотпечаток с рентгенограммы больного К. через 8 мес. после операции.

Рис. 4.5. Общий вид больного К. Функция сустава во фронтальной плоскости.

Рис. 4.6. Общий вид больного К. Функция сустава в сагиттальной плоскости.

Клинический пример. Больная С., 55 лет, № истории болезни 55142, поступила в ХНИИОТ с диагнозом ложный сустав шейки левого бедра 9-месячной давности (рис. 4.7). 24.10.95 г. произведена: декортикация зоны ложного сустава, МОС винтами, свободная костная аллопластика шейки и головки бедра двумя кортикальными трансплантатами, несвободная костная аутопластика зоны ложного сустава межвертельным гребнем на мышечной ножке (рис. 4.8).

Послеоперационный период без особенностей. Рана зажила первичным натяжением. Поднята на костыли на 6 день со дня операции из-за выраженного остеопороза. Пациентка получала препарат остеохин по 400 мг курсами по 1 мес., препараты кальция. Через 1 год после операции жалоб не предъявляет. Функция полная. Ходит без дополнительной опоры. Укорочения конечности нет. Рентгенологически — сросшийся ложный сустав шейки, анатомическая длина шейки сохранена, головка не деформирована, суставная щель широкая (рис. 4.9). Функциональный результат представлен на рис. 4.10 и 4.11. Переведена со второй группы инвалидности на третью. Работает по специальности — научным сотрудником.

Как видно из представленных клинических примеров, методика РВО при ложных суставах шейки бедра с использованием МОС, элементов свободной и несвободной костных пластик показала свою дееспособность. Происходит восстановление не только анатомии, но и функции сустава. Больные реабилитируются не только в медицинском, но и в социальном плане.

Рис. 4.7. Фотоотпечаток с рентгенограммы больной С. до операции.

Рис. 4.8. Фотоотпечаток с рентгенограммы больной С. после операции.

Рис. 4.9. Фотоотпечаток с рентгенограммы больной С. через 1 год после операции.

Рис. 4.10. Общий вид больной С. Функция сустава во фронтальной плоскости.

Рис. 4.11. Общий вид больной С. Функция сустава в сагиттальной плоскости.

## 2. Нестабильные ложные суставы шейки бедра

При нестабильных ложных суставах (т.е. при вертикальной линии излома по классификации Pawles III) нами разработана реконструкция культы шейки при ЛСШБК, суть которой заключается в переводе плоскости излома из нестабильной (угол перелома  $70^\circ$  и выше) в стабильную (угол перелома  $50^\circ$  и ниже). Схема операции представлена на рис. 4.12.

Суть реконструкции. Во время операции после декорткации зоны ложного сустава сбивается верхний полюс культы шейки со взятием костного клина основанием кверху шириной 0,5–1,0 см. После удаления костного клина к культе шейки прилегает внутренняя поверхность большого вертела. После декорткации большого вертела с внутренней стороны, сопоставления и фиксации отломков получаем:

- более стабильную (т.е. горизонтальную) линию излома;
- головка бедра фиксируется в вальгусном положении, тем самым сохраняется длина шейки, нет укорочения конечности;
- происходит дополнительная васкуляризация шейки за счет большого вертела сверху (плюс межвертельный гребень на мышечной ножке сзади и

кортикальные свободные аллотрансплантаты изнутри в шейке и головке бедра), — таким образом, получаем тройную реваскуляризацию зоны несращения.

На "Способ хирургического лечения нестабильных внутрисуставных переломов шейки бедренной кости" получен патент Украины №24773А от 6.10.98 г.

Рис. 4.12. Схема реконструкции культи шейки при нестабильных ЛСШБК.

Приводим клинический пример, где применен разработанный способ.

Больной Р., 47 лет, № истории болезни 55533, поступил в клинику 15.12.95 г. с диагнозом нестабильный ложный сустав шейки правого бедра 4-месячной давности (рис. 4.13). При поступлении с трудом ходит на костылях. Укорочение конечности до 5 см. При осевой нагрузке реализуется "симптом поршня" на бедре до 2 см с выраженным болевым синдромом.

Рис. 4.13. Фотоотпечаток с рентгенограммы больного Р. до операции (нестабильный угол перелома  $\approx 70^\circ$ ).

4.01.96 г. произведена операция: декортикация зоны ложного сустава. Обнаружен многооскольчатый застарелый перелом шейки бедра. Удаление свободных костных фрагментов шейки. Произведено сбивание верхнего полюса шейки, сопоставление фрагментов, МОС винтами. По задней поверхности определялся дефект шейки размером 3×2 см. Дополнительно через шейку в головку введено два кортикальных трансплантата. Удаленные свободные фрагменты шейки бедра освобождены от рубцов, измельчены. Костной аутомассой плотно запломбированы оставшиеся костные дефекты в области шейки бедра, зона ложного сустава и дефекта шейки перекрыта межвертельным гребнем на мышечной ножке с фиксированием последнего винтом к шейке (рис. 4.14). Послеоперационный период без особенностей. Поднят на костыли на 8 день после операции. Швы сняты на 12 день. Выписан из клиники через 3 недели на костылях. Через 1 год после операции жалоб не предъявляет. Ходит без дополнительной опоры. Укорочение конечности 2 см. Функция сустава в сагиттальной плоскости 0/0/120, фронт. 30/0/10, рот. 10/0/5, болей нет. Рентгенографически на этом же сроке — сросшийся ложный сустав шейки бедра. Головка вальгирована, выраженная оссификация в области большого вертела, суставная щель широкая (рис. 4.15). Функциональный результат представлен на рис. 4.16 и 4.17.

Рис. 4.14. Фотоотпечаток с рентгенограммы больного Р. после операции.

Рис. 4.15. Фотоотпечаток с рентгенограммы больного Р. через 1 год после операции.

Рис. 4.16. Общий вид больного Р. Функция сустава во фронтальной плоскости.

Рис. 4.17. Общий вид больного Р. Функция сустава в сагиттальной плоскости.

Операция настолько эффективна, что один из пациентов молодого возраста через 6 месяцев после операции приступил к труду, полностью реабилитировался не только в медицинском, но и в социальном плане.

Клинический пример. Больной Я., 36 лет, № истории болезни 57249, поступил в ХНИИОТ 3.03.97 г. из Запорожской области с диагнозом ложный сустав шейки левого бедра с костным дефектом. Соха vara — 90° (рис. 4.18). После ДТП прошло 1,5 года. Инвалид II группы. Операция произведена 6.03.97 г.: задний доступ, декорткация зоны ложного сустава, первичная реконструкция культы шейки, МОС двумя метафизарными винтами АО, свободная костная аутопластика двумя кортикальными ауотрансплантатами, взятыми из большеберцовой кости, несвободная костная аутопластика межвертельным гребнем на мышечной ножке (рис. 4.19). Послеоперационный период без особенностей. Рана зажила на 10 день. Поднят на костыли через 7 дней, выписан из клиники на 15 день после операции. На контрольный осмотр не являлся. По данным лечащего врача — через 6 месяцев после операции прошел ВТЭК — снята группа инвалидности. Функция сустава в полном объеме, укорочения нет. Рентгенографически — сращение ложного сустава. Приступил к работе — забойщиком в шахте.

Через 1,5 года после операции при клиническом осмотре жалоб не предъявляет. Болей нет, функция сустава в полном объеме, укорочения конечности нет. Рентгенологически — сращение ложного сустава. Дистрофических процессов в головке и шейке бедра нет (рис. 4.20). Работает в шахте.

Рис. 4.18. Фотоотпечаток с рентгенограммы больного Я. до операции.

Рис. 4.19. Фотоотпечаток с рентгенограммы больного Я. после операции.

Рис. 4.20. Фотоотпечаток с рентгенограммы больного Я. через 1,5 года после операции.

Как видно из приведенных клинических примеров, предлагаемая хирургическая тактика при нестабильных ЛСШБК полностью себя оправдала. Сбивание верхнего полюса культи шейки позволяет перевести плоскость излома из нестабильной зоны в стабильную, что способствует сращению ложного сустава и реабилитации пациентов.

### **Возможные осложнения**

#### **1. Нарушение технологии хирургического лечения ЛСШБК**

На первых этапах отработки технологии у пациентов пожилого возраста с тяжелой соматической патологией с целью уменьшения травматичности операции костную аллопластику после МОС не производили. Но, как показала клиника, у пациентов старше 60 лет, отягощенных соматической патологией, целесообразно выполнять свободную костную пластику одновременно с РВО даже при свежих переломах ШБК. Выполнения же только МОС у больных пожилого возраста явно недостаточно — развиваются выраженные дистрофические процессы как в шейке, так и в головке, что значительно усугубляет процесс лечения.

Клинический пример. Больная Ч., 60 лет, № истории болезни 55801, поступила в клинику 28.02.96 г. с диагнозом застарелый ВПШБК слева Гарден 3–4 месячной давности, сахарный диабет легкой степени тяжести (рис. 4.21). После обследования и коррекции сахара в крови 5.03.96 г. произведена операция: открытая репозиция, декорткация, реконструкция культи шейки, МОС винтами, несвободная костная аутопластика (рис. 4.22). Свободная костная пластика шейки и головки бедренной кости не производилась.

Через 1 год после операции ходит с одним костылем. Боли при нагрузке. Укорочения конечности нет. Функция сустава: сагит. 0/0/90, фронт. 10/0/5, рот. 0/0/0. Рентгенографически — ложный сустав шейки бедра, миграция винтов (рис. 4.23). На этом сроке удалены винты, произведена аллопластика свободным аллотрансплантатом (рис. 4.24). Через 6 месяцев после второй операции жалоб нет. Ходит с палочкой. Укорочения нет. Объем движений: сагит. 0/0/120, фронт. 30/0/20, рот. 10/0/10. Рентгенографически — сросшийся ложный сустав (рис. 4.25).

Рис. 4.21. Фотоотпечаток с рентгенограммы больной Ч. до операции.

Рис. 4.22. Фотоотпечаток с рентгенограммы больной Ч. после операции.

Рис. 4.23. Фотоотпечаток с рентгенограммы больной Ч. через 1 год после операции. Ложный сустав шейки.

Рис. 4.24. Фотоотпечаток с рентгенограммы больной Ч. после удаления винтов, свободной костной аллопластики.

Рис. 4.25. Фотоотпечаток с рентгенограммы больной Ч. через 6 месяцев после второй операции. Отмечается сращение фрагментов и положительная динамика в структуре костной ткани головки бедра.

На конкретном примере четко показано, что была нарушена технология. У ослабленных пожилых больных следует заведомо предусматривать замедленное сращение, остеопороз шейки и головки; первичная РВО должна предусматривать свободную аллопластику как средство, обеспечивающее: дополнительную фиксацию отломков, увеличение объема костной массы в шейке и головке, индуцирование остеогенеза.

## 2. Нарушение методики реабилитационного периода

Тактика щадящего ведения больного после операции, т.е. отсутствие нагрузки на ногу, ЛФК, массажа, может привести к усилению уже имеющегося остеопороза, что значительно ухудшает процесс сращения шейки.

Клинический пример. Больная С., 60 лет, № истории болезни 58218 с диагнозом ВПШБК справа Гарден 4 (рис. 4.26), оперирована в Полтаве 7.02.96 г. — открытая репозиция, МОС винтами, несвободная костная аутопластика (рис. 4.27). В послеоперационном периоде — в течение 12 месяцев ходила на костылях. Врачи запрещали нагрузку на ногу. Обратилась в ХНИИОТ через 1 год 9 месяцев после операции. Умеренные боли, ходит с палочкой, укорочение конечности 1 см. Объем движений: сагит. 0/0/80, фронт. 10/0/5, рот. 0/0/0. Рентгенографически — ложный сустав шейки бедра, миграция винта (рис. 4.28). В клинике 27.11.97 г. выполнена операция: удаление винтов, свободная костная аллопластика (рис. 4.29). Через 2 месяца

после операции боли прошли, функция сустава восстановилась. Пациентка приступила к работе по специальности (врач-гинеколог).

В данном случае ошибкой было "затягивание" реабилитационного периода — отсутствие осевой нагрузки в течение года. Да и хирург совершил ошибку, не выполнив сразу весь объем операции пациентке за 60 лет (первичную операцию следовало бы дополнить свободной костной аллопластикой).

Рис. 4.26. Фотоотпечаток с рентгенограммы больной С. до операции.

Рис. 4.27. Фотоотпечаток с рентгенограммы больной С. после операции.

Рис. 4.28. Фотоотпечаток с рентгенограммы больной С. через 1 год 9 месяцев после операции. Ложный сустав шейки.

Рис. 4.29. Фотоотпечаток с рентгенограммы больной С. после удаления винтов, свободной костной аллопластики.

### **Заключение**

Проведенный анализ хирургического лечения 30 больных, прооперированных в ХНИИОТ с 1992 по 1997 годы показал, что ложные суставы шейки бедренной кости требуют активной комплексной хирургической тактики в случае сохранения жизнеспособности головки бедра, которая включает:

- задний доступ к суставу со сбиванием межвертельного гребня на сосудисто-мышечной ножке (*m. quadratus femoris*);
- декортикацию зоны ложного сустава;
- реконструкцию культы шейки при нестабильных ЛСШБК с целью перевода плоскости излома в более горизонтальную, т.е. стабильную;
- жесткую, биомеханически обоснованную, но щадящую фиксацию отломков двумя метафизарными винтами АО и двумя свободными кортикальными аллотрансплантатами;
- создание оптимальных условий для остеорепарации при ЛСШБК путем пересадки несвободного межвертельного гребня в зону ложного сустава снаружи, а также за счет костных аллотрансплантатов изнутри шейки и головки;

– раннюю реабилитацию пациентов, направленную на профилактику развития гипостатических осложнений, медицинское выздоровление и социальную адаптацию в сроках 6–12 месяцев со дня операции.

В случаях нежизнеспособности головки, при выраженных дистрофических процессах в ней показана операция эндопротезирования тазобедренного сустава.

## 5. АНАЛИЗ РЕЗУЛЬТАТОВ ЛЕЧЕНИЯ БОЛЬНЫХ С ЛСШБК ПО РАЗРАБОТАННОЙ ТЕХНОЛОГИИ

В Харьковском НИИ ортопедии и травматологии им. проф. М.И.Ситенко в клинике неотложной травматологии и восстановительной хирургии за 1992–1997 годы прооперировано 30 больных с ложными суставами шейки бедренной кости.

Сроки наблюдения за пациентами варьировали после выполнения операции от 6 месяцев до 5 лет. Оценка ближайших и отдаленных результатов проводилась во время контрольных обследований в клинике ХНИИОТ.

Оценку результатов лечения проводили по системе Э.Р.Маттиса по следующим признакам:

Показатели	Баллы
1. Боль	
– постоянная	1
– в покое, постоянная	2
– при легкой нагрузке	3
– после тяжелой нагрузки	4
– боли нет	5
2. Сращение ложного сустава	
– дефект кости	1
– ложный сустав ШБК	2
– замедленное сращение ШБК	4
– сросшийся ложный сустав	5
3. Дистрофические процессы в суставе	
– АНГБК III ст., коксартроз III ст. с деструкцией головки	1
– АНГБК I-II ст., коксартроз I-II ст. без деформации головки	2
– пятнистый остеопороз головки	3
– деструктивно-дистрофических процессов нет	5
4. Укорочение травмированного бедра (анатомическое)	
– укорочение более 9%	1
– укорочение более 6%	2
– укорочение более 3%	3
– укорочение до 3%	4
– укорочения нет	5
5. Наличие оссификатов	
– массивные оссификаты с полной функциональной непригодностью конечности	1
– оссификаты с ограничением функции конечности	
– оссификаты, причиняющие субъективные неудобства, но не ограничивают функцию	2
– оссификаты, которые выявляются при обследовании, больным не ощущаются, на функцию не влияют	3
– оссификаты, которые выявляются при обследовании, больным не ощущаются, на функцию не влияют	4
– оссификатов нет, функция в норме	5

6. Функциональная установка суставов конечности	
– порочная установка сустава с полной функциональной непригодностью конечности	1
– анкилоз сустава в функционально невыгодном положении	2
– подвижность в функционально невыгодных пределах	3
– анкилоз в функционально выгодном положении	4
– подвижность в функционально выгодном положении	5
7. Функция оперированного сустава	
– движения отсутствуют или качательные (5% от нормы)	1
– объем движений менее 50% от нормы	2
– объем движения более 50% от нормы	3
– ограничение движений не более 5% от нормы	4
– нормальная подвижность	5
8. Трофика мягких тканей поврежденной конечности	
– рубцовое повреждение, трофические язвы	1
– атрофия мягких тканей, снижение мышечной силы	2
– гипотрофия со снижением мышечной силы	3
– гипотрофия без снижения мышечной силы	4
– нарушений трофики нет	5
9. Сосудистые нарушения	
– сосудистая недостаточность с полным нарушением функции конечности	1
– сосудистые нарушения с сохранением минимальной функции конечности	2
– непостоянные сосудистые нарушения со вторичным ограничением функции конечности	3
– непостоянные сосудистые нарушения без вторичной дисфункции конечности	4
– сосудистых нарушений не выявлено	5
10. Неврологические нарушения поврежденной конечности	
– паралич двух и более нервов	1
– паралич одного магистрального нерва	2
– парез двух и более магистральных нервов	3
– парез одного магистрального нерва	4
– неврологических нарушений нет	5
11. Целостность мягких тканей	
– дефект мягких тканей больших размеров, который не может быть ликвидирован	1
– для закрытия дефекта необходима аллопластика или искусственная ткань	2
– для закрытия дефекта показана аутопластика	3
– дефект может быть закрыт консервативной терапией	4
– дефекта мягких тканей нет	5
12. Инфекционные осложнения	
– гнойный коксит, остеомиелит, свищевая форма	1
– гнойный коксит, остеомиелит без свищей	2
– глубокое воспаление мягких тканей (послеоперационное нагноение гематомы, флебиты)	3
– поверхностное воспаление мягких тканей (кожа, подкожная клетчатка)	4
– воспаления нет	5

13. Косметический дефект	
– крайние степени косметического дефекта	1
– обезображивающие рубцы, деформации, хромота	2
– послеоперационные рубцы (не более 2), хромота конечности	3
– послеоперационный рубец, точечные послеоперационные рубцы	4
– косметические дефекты отсутствуют	5
14. Необходимость дальнейшего лечения	
– показано оперативное лечение	1
– показано удаление фиксаторов	2
– показано консервативное стационарное лечение	3
– показано консервативное амбулаторное лечение	4
– лечение не требуется	5
15. Анатомия тазобедренного сустава	
– нарушение анатомии ТБС с полной функциональной непригодностью (переломо-вывихи бедра)	1
– нарушение анатомии с постоянным ограничением функции	2
– нарушение анатомии с непостоянными функциональными нарушениями	3
– нарушение анатомии не отражается на функции	4
– нарушение анатомии не выявлено	5
16. Функциональная пригодность	
– полная функциональная непригодность	5
– постоянные ограничения функции, необходимость пользоваться протезно-ортопедическими изделиями (трость, татор, костыли, ортобувь)	10
– постоянные ограничения функции, не требующее применения протезно-ортопедических изделий	15
– непостоянные ограничения функции	20
– функция восстановлена полностью	25

Результаты лечения оценивали по набранным баллам:

- свыше 70 — хорошие;
- 50–70 — удовлетворительные;
- 20–50 — неудовлетворительные.

Результаты лечения больных представлены в таблице 5.1.

Таблица 5.1. Оценка отдаленных результатов лечения больных с ЛСШБК, оперированных по разработанной технологии

Результаты лечения	Количество больных	%
Хорошие (свыше 70 баллов)	19	63,3%
Удовлетворительные (50-70 баллов)	7	23,3%
Неудовлетворительные (20-50 баллов)	4	13,4%
Всего	30	100%

Приводим пример хорошего результата лечения (95 баллов).

Больной М., 49 лет, ист. болезни №56575, поступил в клинику 10.09.96 г. с диагнозом: ложный сустав шейки правого бедра 4-месячной давности (рис. 5.1). Ранее 2 года назад перенес перелом мышечков этого же бедра. Оперирован 17.09.96 г.: задний доступ к тазобедренному суставу со сбиванием межвертельного гребня, декортикация зоны ложного сустава, сбивание верхнего полюса культи шейки с целью перевода зоны перелома из нестабильной в стабильную, МОС винтами АО, свободная костная аллопластика двумя кортикальными трансплантатами, несвободная костная аутопластика зоны ложного сустава межвертельным гребнем на сосудисто-мышечной ножке (рис. 5.2.). Послеоперационный период протекал без осложнений. Рана зажила первичным натяжением. Швы сняты на 10 день. На 6 день после операции поднят на костыли. Разрешена функция оперированной конечности без осевой нагрузки. На контрольном осмотре через 1,5 года после операции жалоб не предъявляет. Болей в суставе нет. Укорочение конечности отсутствует. Объем движений в тазобедренном суставе в полном объеме. Ходит без дополнительной опоры. Рентгенологически — сросшийся перелом ШБК, суставная щель широкая, дистрофических поражений не выявлено (рис. 5.3). Работает ночным охранником в частной фирме. От удаления винтов воздерживается.

Рис. 5.1. Фотоотпечатки с рентгенограмм больного М., ист. болезни №56575, до операции. Ложный сустав шейки правого бедра.

Рис. 5.2. Фотоотпечатки с рентгенограмм больного М. после операции.

Рис. 5.3. Фотоотпечатки с рентгенограмм больного М. через 1,5 года после операции. Сросшийся перелом шейки бедренной кости.

На данном клиническом примере учтена конкретная клиническая ситуация — ложный сустав шейки бедра на фоне сросшегося перелома мыщелков этого же бедра. Пациенту была выполнена РВО с использованием костно-пластического материала с учетом дистрофического процесса в бедре, т.е. остеопороза.

Приводим пример удовлетворительного результата (62 балла).

Больная В., 31 год, № истории болезни 54765, поступила в ХНИИОТ 14.06.95 г. с диагнозом несросшийся внутрисуставный перелом шейки левого бедра 2-месячной давности Гарден 4. Перелом левой голени в процессе лечения аппаратом Илизарова. Нагноение мягких тканей в области спиц на голени. Лечилась в областной больнице — аппарат Илизарова на голень, скелетное вытяжение на бедро. Через 2 месяца определялось несращение шейки бедра, боли в области тазобедренного сустава, положительный "симптом поршня" на бедре до 3 см (рис. 5.4). Операция произведена 15.06.95 г.: задний доступ, декортикация, реконструкция культы шейки, МОС винтами, несвободная костная аутопластика межвертельным гребнем, свободная костная аллопластика не производилась из-за возможности развития гнойного коксита (гной на голени по причине воспаления мягких тканей вокруг спиц аппарата Илизарова) (рис. 5.5).

Рис. 5.4. Фотоотпечаток с рентгенограммы больной В., № истории болезни 54765, до операции.

Рис. 5.5. Фотоотпечатки с рентгенограмм больной В. после операции.

В послеоперационном периоде получала комплексную дезинтоксикационную, противовоспалительную, антимикробную терапию. Рана зажила первичным натяжением. Переведена в областную больницу для долечивания.

Через 2 года 8 месяцев после операции предъявляет жалобы на умеренные боли в тазобедренном суставе. Функция в тазобедренном суставе в полном объеме. Укорочение нижней конечности составляет 2 см за счет неправильно сросшегося перелома голени. Объем движений в суставе: сагит. 0/5/100, фронт. 20/0/10, рот. 10/0/5. Рентгенологически — сросшийся перелом шейки, укорочение шейки, умеренная деформация голени, суставная щель широкая (рис. 5.6). Винты были удалены на этапе лечения через 8 месяцев в областной больнице. Отдаленными результатами довольна. Домохозяйка. Живет в сельской местности.

Рис. 5.6. Фотоотпечаток с рентгенограммы больной В. через 2 года 8 месяцев после операции.

В данном случае выход винтов на суставную поверхность расценен нами как нарушение технологии лечения.

Приводим пример неудовлетворительного результата лечения (35 баллов).

Больная Г., 49 лет, история болезни №57709, поступила в ХНИИОТ переводом из районной больницы через 3 месяца после ДТП с диагнозом: последствия ЧМТ, состояние после удаления селезенки, ушивания печени, несросшийся перелом шейки левого бедра, неврит седалищного нерва травматического генеза (рис. 5.7). Операция 28.08.97 г.: задний доступ к суставу со сбиванием межвертельного гребня, декортикация зоны ложного сустава, первичная реконструкция шейки, МОС винтами АО, свободная и несвободная костная пластика (рис. 5.8). Операционная рана зажила первичным натяжением. По поводу неврита седалищного нерва получала комплексную терапию (медикаментозную, физиотерапию, реабилитацию). Поднята на костыли через месяц после операции после снижения болевого синдрома в области седалищного нерва.

Через 6 месяцев на контрольном осмотре — ходит на костылях с трудом. Явления неврита остались, развилась порочная установка стопы. Объем движений в суставе: сагит. 0/10/30, фронт. 10/0/10, ротационные — 0/0/0. Стойкая сгибательная установка. Рентгенографически на этом сроке — сросшийся перелом шейки, выраженные параоссальные оссификаты, остеопороз шейки и головки (рис. 5.9). Проведенное комплексное медикаментозное, физио-реабилитационное лечение явного эффекта не дало. Пациентка переведена в нейрохирургический центр г. Ростова (Россия) для дальнейшего лечения по ее просьбе для неврוליза седалищного нерва.

Рис. 5.7. Фотоотпечаток с рентгенограммы больной Г., ист. болезни №57709, до операции.

Рис. 5.8. Фотоотпечаток с рентгенограммы больной Г. после операции.

Рис. 5.9. Фотоотпечаток с рентгенограммы больной Г. через 6 мес. после операции.  
Выраженные параоссальные оссификаты.

## **Заключение**

Анализ результатов лечения больных с ЛСШБК, проведенный по системе Э.Р.Маттиса, показал, что хорошие и удовлетворительные результаты лечения получены у 26 больных (86,6%). Разработанная технология за счет комплексного подхода позволяет обеспечить жесткую фиксацию отломков, создать оптимальные условия для сращения ЛСШБК в биомеханически выгодных условиях, сохранить длину шейки бедра, ШДУ. Создание максимально жесткой внутренней фиксации позволяет избежать внешней иммобилизации, начать активную реабилитацию буквально со второго дня после операции, что позволяет избежать гипостатических осложнений, сократить сроки лечения.

Таким образом, анализируя результаты лечения ЛСШБК можно сказать, что разработанная технология позволяет значительно улучшить результаты лечения по сравнению с известными методиками за счет комплексного подхода к проблеме. Разработанная технология проста, универсальна и может выполняться врачом-ортопедом в любом специализированном травматологическом отделении.

## ВЫВОДЫ

Оперативное лечение пострадавших с переломами шейки бедренной кости и в настоящее время остается трудной задачей, а исходы лечения этой патологии в 30–50% случаев не удовлетворяют ни пациентов, ни хирургов. Актуальность проблемы лечения переломов и ложных суставов шейки бедра (ЛСШБК) состоит в том, что практически 80% пациентов с ПШБК — это лица старше 60 лет. В связи с анатомо-физиологическими особенностями тазобедренного сустава, возрастными изменениями организма, сопутствующими заболеваниями, лечение свежих переломов и ложных суставов шейки бедренной кости и их последствий продолжает оставаться сложной социальной и медико-биологической проблемой травматологии и ортопедии.

Лечение несросшихся переломов и ЛСШБК еще более трудная задача, чем лечение свежих ПШБК из-за развития дистрофических процессов в шейке в виде псевдоартроза и аваскулярных изменений в головке в виде асептического некроза или коксартроза. Причем, аваскулярные изменения в головке обнаруживаются у 70% больных, а АНГБК достигает 45–55%.

Лечение ЛСШБК весьма разнообразно, диапазон применяемых методик хирургического лечения большой, что обусловлено различными патологическими изменениями как в зоне ложного сустава шейки, так и в головке бедра, и, что особенно важно, — в хрящевом покрове головки бедра. Суставной хрящ страдает из-за нарушения трофики, и это проявляется различными дистрофическими процессами.

Условно все оперативные вмешательства при ЛСШБК можно разделить на 5 типов; остеосинтез отломков, остеотомия бедренной кости, реконструктивно-восстановительные операции, артродез и эндопротезирование тазобедренного сустава.

Операция остеосинтеза показана у больных с несросшимися или застарелыми переломами при сохранении длины шейки, или при краевом рассасывании по линии несращения шейки, а также при отсутствии дегенеративно-дистрофических изменений в головке бедра. В настоящее время операции "чистого" металлоостеосинтеза при ЛСШБК практически не используется из-за большого процента неудовлетворительных результатов; по данным литературы (см. главу 1) асептический некроз развивается в 70–73%, ложные суставы — в 60–62% случаев.

Более целесообразно и предпочтительно сочетать металлоостеосинтез (МОС) с различными видами костной пластики (свободной, несвободной на мышечной ножке). Такой комбинированный остеосинтез не только "ужесточает" фиксацию отломков, но и позволяет индуцировать остеогенез, тем самым улучшает условия для сращения и позволяет предупредить дальнейшее развитие дистрофических процессов в шейке и головке бедра.

Показанием к остеотомиям по Pawles являются ЛСШБК с вертикальной плоскостью излома — нестабильные (по классификации Pawles III), а также при сохранившемся кровообращении в головке бедра. Наиболее оптимальное время выполнения остеотомии по мнению большинства авторов — 8–13 месяцев после травмы; во время операции следует избегать чрезмерного вальгирования шеечно-диафизарного угла из-за опасности развития коксартроза и АНГБК, так как в том случае резко возрастают нагрузки на головку бедра.

Реконструктивно-восстановительные операции (РВО) с использованием несвободных костных аутотрансплантатов на сосудисто-мышечной ножке значительно улучшают результаты лечения этой тяжелой патологии. По нашему мнению, это направление наиболее эффективно и требует дальнейшего изучения и исследования. Его перспективность состоит в органосохраняющих операциях, что позволяет сохранить не только анатомию, но и функцию травмированного сустава.

Артродез при ЛСШБК должен быть последним из вариантов лечения, который всегда нежелателен, особенно — у молодых пациентов. При любой возможности, особенно у лиц старшего возраста, следует ставить показания к эндопротезированию.

Как вариант выбора, артродез следует производить при отсутствии головки и шейки бедра после перенесенного гнойного коксита. Получить анкилоз в такой ситуации крайне трудно, он биомеханически невыгоден, т.к. ось конечности приближается к средней линии тела, создавая неудобства при ходьбе.

Операция травматична, ликвидированный тазобедренный сустав создает неудобства для ходьбы, способствует быстрому развитию деформации и прогрессированию дистрофических процессов в позвоночнике из-за укорочения конечности и перегрузки позвоночника.

Большинство применяемых восстановительных операций технически сложны, требуют длительной внешней иммобилизации оперированной

конечности и могут применяться у пациентов молодого и среднего возраста. Неудовлетворительные исходы наблюдаются с частотой от 30% до 61% и обусловлены развитием таких осложнений, как АНГБК, коксартроз, рассасывание головки, несращения в области шейки, образование дефектов шейки бедренной кости.

Операции эндопротезирования при ЛСШБК в последнее время завоевали определенные позиции не как метод выбора, а как выход из сложной ситуации, особенно у лиц пожилого и старческого возраста.

Количество хороших и удовлетворительных ближайших исходов после операции эндопротезирования колеблется от 63% до 96%. Однако осложнения в виде нагноения, вывихов головки, расшатывания ножки эндопротеза и нарушения опорности конечности требуют реэндопротезирования, а смертность в первое полугодие после таких операций достигает 20–25%.

Таким образом, проблема восстановления опорности конечности и функции сустава при ложных суставах шейки бедренной кости требует изучения и дальнейшего совершенствования.

По нашему мнению, подход в лечении несращений и ложных суставов должен быть комплексным и включать сочетание нескольких методик в зависимости от характера конкретной патологии: анатомического сопоставления, стабильного остеосинтеза отломков с сохранением длины шейки, ШДУ, а следовательно — тонуса пельвио-трохантерной группы мышц, улучшения кровообращения в зоне ЛСШБК путем свободной и несвободной костной пластики. Следует по возможности избегать дополнительной внешней иммобилизации за счет устойчивой внутренней фиксации, что позволяет начинать реабилитационный период в ближайшие дни после операции и, тем самым, избежать гипостатических осложнений и постиммобилизационных контрактур и, в конечном итоге, в возможно ранние сроки восстановить трудоспособность и полноценное участие в социальной жизни бывшего пациента.

Вышеизложенное свидетельствует об актуальности и целесообразности усовершенствования реконструктивно-восстановительных операций при лечении ЛСШБК.

В связи с этим мы поставили перед собой цель: усовершенствовать технологию реконструктивно-восстановительной операции при лечении ложных

суставов шейки бедренной кости. Для достижения поставленной цели необходимо было решить следующие задачи:

1. Определить по данным литературы состояние проблемы, тенденции ее развития и обосновать перспективность исследования по выбранному направлению.
2. Провести биомеханическое обоснование остеосинтеза двумя метафизарными винтами и двумя кортикальными костными свободными трансплантатами при ЛСШБК по данным математического моделирования и графоаналитического построения.
3. Разработать методику хирургического лечения ЛСШБК, провести клиническую апробацию.
4. Провести анализ результатов лечения ЛСШБК по разработанной методике.

Все исследования были проведены на базе лабораторий и клиник Харьковского НИИ ортопедии и травматологии им. проф. М.И.Ситенко.

В лаборатории биомеханики было проведено исследование по биомеханическому обоснованию стабильного остеосинтеза двумя метафизарными винтами и двумя кортикальными трансплантатами при ЛСШБК с использованием методик математического моделирования и графоаналитического построения.

Клиническая часть работы выполнена на 30 больных в возрасте от 20 до 80 лет с ложными суставами шейки бедра, находившихся на лечении в клинике неотложной травматологии и восстановительной хирургии ХНИИОТ.

Одним из основных этапов исследования было биомеханическое обоснование стабильной фиксации при ЛСШБК.

Не вызывает сомнения эффективность технологии лечения свежих переломов шейки бедренной кости при помощи двух метафизарных винтов системы АО. В институте им. М.И.Ситенко уже проведено более 150 таких оперативных вмешательств, показавших хорошие отдаленные результаты в 87,8% случаев (А.В.Ролик, 1997). Однако данная методика использовалась автором для лечения только свежих ВПШБК, тогда как при ЛСШБК — не применялась. Если по этой методике (по нашему мнению — самой щадящей из всех известных) хирургического вмешательства биомеханические параметры

функции тазобедренного сустава восстанавливаются, то устранение последствий атрофического остеопороза при ЛСШБК требует принятия дополнительных мер.

К таким необходимым мероприятиям, на наш взгляд, могут быть фиксаторы-трансплантаты из ауто- или алло- костной ткани. Внедрение в пораженную остеопорозом головку бедренной кости трансплантатов из здоровой костной ткани позволяет в определенной степени улучшить кровоснабжение такой пораженной головки.

В связи с этим подготовка и выполнение канала для трансплантата, особенно в пораженной головке, на наш взгляд, не должна быть абстрактно-произвольным элементом технологического процесса, а подчиняться определенным требованиям.

Во-первых, выполнение канала для трансплантата должно сопровождаться минимальной травматизацией костной ткани.

Во-вторых, расположение каналов с трансплантатами в геометрическом плане в головке бедренной кости должно быть оптимальным.

В-третьих, учитывая сниженную прочностную характеристику костной ткани головки бедренной кости, пораженной остеопорозом, трансплантат должен практически нести дополнительную функцию фиксации, в пределах допустимых возможностей.

Выполнение вышеприведенных требований должно базироваться на обоснованно разработанной технологии внедрения трансплантата.

В целях доведения до минимума травматизации при формировании каналов для трансплантатов, ориентирами должны служить введенные метафизарные винты. Известно (Ролик А.В., 1996), что метафизарные винты ориентированы относительно вертикальной оси на проекции плоскости перелома ШБК, поэтому каналы для введения трансплантатов необходимо ориентировать по горизонтальной оси этого же сечения.

Выбор формы, вернее — профиля поперечного сечения трансплантата, а в нашем случае — это алло- или ауто-трансплантат, в полной мере зависит от определенных факторов, особенностей технологического процесса изготовления. Необходимо принимать во внимание, что зачастую трансплантат будет дорабатываться во время оперативного вмешательства, т.е. непосредственно в операционной. Поэтому форма сечения трансплантата должна быть максимально простой, при получении которой не должно возникать каких-либо затруднений.

Проведенные нами исследования показали, что квадратное сечение по своей форме наиболее простое в изготовлении из кортикальной костной ткани. Такая форма может обеспечить максимальный контакт с подготовленным отверстием в материнской кости. Однако квадратная форма трансплантата при внедрении в круглое отверстие (получить квадратное отверстие в материнской кости представляется довольно затруднительным процессом) обязательно вызовет чрезмерные концентрации напряжений в материнской костной ткани на вершинах квадрата, что является недостатком по одному из пунктов требований, предъявляемых к трансплантату.

Вместе с тем, наиболее подходящим сечением для алло- или ауто трансплантата на наш взгляд может служить трансплантат квадратного сечения. При этом, в целях предупреждения возникновения концентраторов напряжений после его внедрения в подготовленное отверстие, вершины квадрата при изготовлении должны быть заовалены радиусом около 2 мм. В результате такой обработки можно получить почти круглую форму сечения.

Как показали математические расчеты, при изготовлении трансплантата со стороной 4 мм, процент травмирования материнской костной ткани при введении двух костных трансплантатов составляет всего 14,3%.

С целью сохранения оптимальных напряжений на контактной поверхности между трансплантатом и материнской костью был проведен расчет допустимого превышения размеров между трансплантатом и отверстием в материнской кости, который показал, что максимально допустимый диаметр отверстия для трансплантата диаметром 4 мм должен делаться сверлом диаметром 2,83 мм и не более.

При определении глубины внедрения трансплантата в головку бедренной кости желательно сохранение не менее 10 мм слоя костной ткани под хрящевой поверхностью. При этом площадь контактной поверхности между двумя трансплантатами и материнской костью достигает 60% по линии перелома, что обеспечивает достаточную компенсацию контактируемых поверхностей в целях обеспечения необходимого объема кровообращения к поврежденному элементу бедренной кости.

Проведенные расчеты показали, что внедрение дополнительных ауто-аллотрансплантатов с двоякой функцией — как источника дополнительного (или основного) кровоснабжения головки бедренной кости, и как фиксирующего

элемента, — создают хорошие предпосылки положительного исхода лечения ложных суставов.

Дополнительные фиксирующие силы, возникающие благодаря внедрению двух трансплантатов, приобретают особую положительную значимость в условиях, когда костная ткань, особенно головки бедренной кости, в значительной мере подвержена процессу остеопороза.

Проведенные исследования позволили нам усовершенствовать технологию хирургического лечения ЛСШБК, которая включает:

- малотравматичный задний доступ со сбиванием межвертельного гребня на сосудисто-мышечной ножке (m.quadratus femoris);

- декортикацию зоны ложного сустава шейки с удалением всех рубцов, освежением концов культи шейки и головки бедра с обязательным изучением остаточного кровообращения в головке бедра;

- биомеханически обоснованную, жесткую и щадящую фиксацию отломков двумя метафизарными винтами;

- дополнительную фиксацию отломков двумя свободными кортикальными аллотрансплантатами, что позволяет также стимулировать остеогенез в зоне несращения изнутри;

- подведение несвободного костного аутотрансплантата на сосудисто-мышечной ножке в зону несращения, что стимулирует остеогенез и обеспечивает дополнительное кровоснабжение головки бедра;

- отсутствие дополнительной внешней иммобилизации за счет жесткой внутренней фиксации, что позволяет рано активизировать больных и избежать грозных гипостатических осложнений, постиммобилизационных контрактур, быстрее реабилитировать больных не только в медицинском, но и в социальном плане.

На "Способ хирургического лечения ложного сустава шейки бедренной кости" получено решение о выдаче патента Украины от 14.10.1998 г.

Клиническая апробация разработанной технологии лечения ЛСШБК проведена на 30 больных, лечившихся в ХНИИОТ с 1992 по 1997 год, которым были выполнены оперативные вмешательства по разработанной технологии: декортикация зоны ложного сустава, МОС винтами АО, свободная костная ауто-аллопластика, несвободная костная аутопластика зоны несращения

межвертельным гребнем на сосудисто-мышечной ножке. Среди 30 этих больных мы встретились со следующими клиническими ситуациями:

1. Стабильные ЛСШБК (угол линии несращения — до  $50^\circ$  к условной горизонтали, по классификации Pawles I–II) — 12 больных.

2. Нестабильные ЛСШБК (угол линии несращения по отношению к условной горизонтали —  $50^\circ$  и более, по классификации Pawles III) — 18 больных.

Разработанная технология позволила при нестабильных ЛСШБК (Pawles III) не меняя сути операции обеспечить биомеханически благоприятные условия для сращения путем перевода плоскости излома из нестабильной в стабильную. Для этого операцию дополняли реконструкцией зоны ложного сустава: во время операции после декортикации зоны ложного сустава сбивается верхний полюс культы шейки со взятием костного клина основанием кверху шириной 0,5–1,0 см. После удаления костного клина внутренняя поверхность большого вертела прилегает к культе шейки. Затем производится декортикация большого вертела с внутренней стороны, сопоставление и фиксация отломков. Результатом такой реконструкции является:

- более стабильная (приближенная к горизонтали) линия излома;
- головка бедра фиксируется в вальгусном положении, вследствие чего сохраняется длина шейки и отсутствует укорочение конечности;
- происходит дополнительная васкуляризация зоны несращения шейки за счет большого вертела сверху.

На "Способ хирургического лечения нестабильных внутрисуставных переломов шейки бедренной кости и их последствий" подана заявка на патент Украины №97073793 от 16.07.97 г., получен патент Украины №24773А от 6.10.98.

Как показала клиническая практика, возможными осложнениями при применении данной технологии могут быть:

1. Недооценка тяжести соматической патологии и возраста. На первых этапах отработки технологии у пациентов пожилого возраста с тяжелой

соматической патологией с целью уменьшения травматичности операции костную аллопластику после МОС не производили. Но, как показала клиника, у пациентов старше 60 лет, отягощенных соматической патологией, целесообразно выполнять свободную костную пластику одновременно с РВО даже при свежих переломах ШБК. Выполнения же только МОС у больных пожилого возраста явно недостаточно — развиваются выраженные дистрофические процессы как в шейке, так и в головке, что значительно усугубляет процесс лечения.

2. Нарушение методики послеоперационного ведения больных. Тактика щадящего ведения больного после операции, т.е. отсутствие нагрузки на ногу, ЛФК, массажа, может привести к усилению уже имеющегося остеопороза, что значительно ухудшает процесс сращения шейки.

В случаях нежизнеспособности головки, при выраженных дистрофических процессах в ней показана операция эндопротезирования тазобедренного сустава.

Анализ результатов лечения больных с ЛСШБК, проведенный по системе Э.Р.Маттиса, позволяет сделать вывод о высокой эффективности разработанной технологии лечения. Из 30 прооперированных больных с ЛСШБК у 26 из них (86,6%) получены хорошие и удовлетворительные результаты лечения.

Разработанная технология за счет комплексного подхода позволяет обеспечить жесткую фиксацию отломков, создать оптимальные условия для сращения ЛСШБК в биомеханически выгодных условиях, сохранить длину шейки бедра, ШДУ. Создание максимально жесткой внутренней фиксации позволяет избежать внешней иммобилизации, начать активную реабилитацию буквально со второго дня после операции, что позволяет избежать гипостатических осложнений, сократить сроки лечения.

Таким образом, анализируя результаты лечения ЛСШБК можно сказать, что разработанная технология позволяет значительно улучшить результаты лечения по сравнению с известными методиками за счет комплексного подхода к проблеме. Разработанная технология проста, универсальна и может

выполняться опытным врачом-ортопедом в любом специализированном травматологическом отделении.

Исходя из вышеизложенного можно сделать следующие выводы:

1. Лечение ложных суставов шейки бедренной кости (ЛСШБК) остается трудной и актуальной медико-социальной проблемой. Основными методами лечения ЛСШБК являются металлоостеосинтез, костная пластика, корригирующие остеотомии, реконструктивно-восстановительные операции, артродез и эндопротезирование сустава. Перспективность исследования состоит в разработке органосохраняющих операций, направленных на восстановление анатомии и функции сустава, оптимизацию сращения зоны ЛСШБК, профилактику развития дистрофических осложнений в головке и шейке бедра.

2. Результаты биомеханических исследований с помощью математического моделирования и графоаналитического построения доказали, что фиксация отломков двумя метафизарными винтами и двумя свободными кортикальными трансплантатами обеспечивает жесткую стабильную фиксацию отломков на весь период лечения. Применение аллотрансплантатов обеспечивает дополнительную фиксацию отломков, стимулирует остеогенез в зоне ЛСШБК, является профилактикой развития остеопороза в шейке и головке бедренной кости.

3. Предложенная технология лечения ЛСШБК включает: задний доступ к суставу со сбиванием межвертельного гребня, декортикацию зоны ложного сустава, жесткую, биомеханически обоснованную фиксацию 2-мя метафизарными винтами АО, оптимизацию условий для остеорепарации ЛСШБК двумя свободными кортикальными трансплантатами изнутри, а также пересадку межвертельного гребня на сосудисто-мышечной ножке снаружи в зону несращения шейки бедренной кости.

4. Стабильная внутренняя фиксация позволяет исключить дополнительную внешнюю иммобилизацию оперированного сустава после операции, что позволяет осуществлять активную реабилитацию пациента и

является профилактикой развития гипотрофических и нейротрофических осложнений. Апробация данной технологии лечения у 30 пациентов с ЛСШБК позволила в 86,6% случаев получить хорошие и удовлетворительные результаты лечения.

5. Разработанные модификации технологии лечения ЛСШБК хорошо зарекомендовали себя при лечении нестабильных ЛСШБК с возможностью перевода плоскости излома в более горизонтальную (т.е. стабильную зону), а также при остеопорозе шейки и головки бедренной кости. Это позволяет расширить показания к органосохраняющим операциям при этой патологии не только у лиц молодого и среднего, но и у лиц пожилого возраста, восстановить анатомию и функцию травмированного сустава, реабилитировать пациентов не только в медицинском, но и в социальном плане.

## СПИСОК ИСПОЛЬЗОВАННОЙ ЛИТЕРАТУРЫ

1. Алмаз Л., Дорогань С., Колонтай Ю., Якімюк І. Система реабілітації хворих після ендопротезування кульшового суглоба в умовах Дніпропетровського центра ендопротезування //Мат. 12 з'їзду ортопедів-травматологів України.— Київ, 1996.— С.110–111.
2. Алмаз Л., Колодько Є., Гавура О. та інші. Первинне ендопротезування системою "ОРТЕН" при медіальних переломах шийки стегна //Мат. 12 з'їзду ортопедів-травматологів України.— Київ, 1996.— С.111–112.
3. Акрамов И.Ш. Новый метод лечения ложных суставов шейки бедренной кости //Актуал. вопр. травматологии и ортопедии: Тез. 4-го съезда травматологов-ортопедов респ. Прибалтики.— Вильнюс, 1982.— С.124–125.
4. Акрамов И.Ш., Кадыров Х.К. Экстраартикулярный остеосинтез ложного сустава шейки бедренной кости //Тез. докл. VI-го съезда травматологов-ортопедов респ. Прибалтики.— Таллин, 1990.— Т.1.— С.68–69.
5. Амелин А.З. О коксартрозе после внутрисуставных переломов шейки бедренной кости //Мат. II съезда травматологов-ортопедов Белоруссии.— Минск, 1972.— С.134–136.
6. Басов В.И., Антоненц И.П., Сикилинда В.Д. и др. Эндопротезирование при несросшихся переломах и ложных суставах шейки бедра у больных пожилого и старческого возраста //Вестн. хирургии им. И.И.Грекова.— 1988.— №10.— С.92–94.
7. Башуров З.К. Исходы реконструктивных вмешательств у больных с несросшимися переломами шейки бедренной кости //Восстановит. операции в травматологии и ортопедии.— Л., 1988.— С.68–74.
8. Беленький В.Е. Экспериментальные данные о роли спонгиозной ткани при переломах шейки бедра //Ортопед. травматол.— 1964.— №8.— С.11–15.
9. Будянский С.Ф., Герасимов П.И. Гомопластика при несросшихся медиальных переломах и псевдоартрозах шейки бедренной кости //Ортопед. травматол.— 1973.— №12.— С.50–51.
10. Вайнштейн В.Г. Восстановление шейки бедра при ложном суставе //Вестн. хирургии им. И.И.Грекова.— 1995.— №3.— С.60–61.

11. Васильев Т.И., Ганчев М. Эндопротезирование тазобедренного сустава при свежих переломах шейки бедренной кости //Ортопед. травматол.— 1982.— №3.— С.18–21.
12. Воронцов А.В., Кусков В.Д., Соболев И.П. Оперативное лечение переломов и ложных суставов шейки бедренной кости //IX съезд травматологов-ортопедов Украины: Тез. докл.— Запорожье, 1983.— С.42.
13. Гайко Г.В., Решетников А.А., Шитур А., Шитур С. Эндопротезирование при переломах и ложных суставах шейки бедренной кости в пожилом и старческом возрасте //Ортопед. травматол.— 1979.— №7.— С.23–27.
14. Гогуадзе Д.Ж., Омиадзе Д.А. К вопросу эндопротезирования проксимального конца бедренной кости //Ортопед. травматол.— 1988.— №3.— С.68–70.
15. Гравицкий В.С., Кучеренко И.И. К методике внутрикостной флебографии при переломах шейки бедренной кости //Ортопед. травматол.— 1966.— №9.— С.43–49.
16. Гудушаури О.Н., Гогуадзе Д.Ж. О лечении несросшихся переломов и ложных суставов шейки бедренной кости у лиц пожилого и старческого возраста //Ортопед. травматол.— 1976.— №11.— С.22–25.
17. Гурьев В.Н., Николаев А.П., Шестерня Н.А. и др. Хирургическое лечение несросшихся переломов и ложных суставов шейки бедренной кости //Хирургия.— 1986.— №11.— С.126–128.
18. Дольницкий О.В., Радомский А.А. Варианты кровоснабжения области тазобедренного сустава при болезни Пертеса и их связь с течением патологического процесса //Ортопед. травматол.— 1987.— №10.— С.45–48.
19. Железняк В.А. О методике оперативного лечения несросшихся переломов и ложных суставов диафиза бедра //Ортопед. травматол.— 1973.— №3.— С.64–65.
20. Жуков П.П., Медведева Н.И., Булатова О.Н., Плотников Н.Н. Лечение больных с несросшимися переломами и ложными суставами шейки бедренной кости с помощью остеосинтеза в сочетании с костной гомопластикой //Тр. Ленингр. НИИТО им. Р.Р.Вредена.— 1972.— Вып.ХІ.— С.87–94.
21. Зоря В.И., Паршиков М.В., Матвеев А.Г. Оперативное лечение ложных суставов шейки бедренной кости //Вестн. травматологии и ортопедии им. Н.И.Приорова.— 1966.— №2.— С.25–27.

22. Канзюба А.И. Реконструктивная операция как способ лечения несросшихся переломов и ложных суставов шейки бедренной кости: Автореф. дис... канд. мед. наук.— Харьков, 1987.— 23 с.
23. Канзюба А.И. Реконструктивная операция как способ лечения несросшихся переломов и ложных суставов шейки бедренной кости: Дис... канд. мед. наук.— Харьков, 1986.— 229 с.
24. Каплан А.В., Лирцман В.М. Аллопластика головки бедренной кости у лиц пожилого возраста //Ортопед. травматол.— 1970.— №10.— С.12–16.
25. Каплан А.В., Лирцман В.М., Скворцов В.А. Ошибки и осложнения при эндопротезировании головки бедренной кости эндопротезом МУРА-ЦИТО у лиц пожилого и старческого возраста //Ортопед. травматол.— 1976.— №11.— С.16–22.
26. Каплан А.В. Повреждения костей и суставов.— М.: Медицина, 1979.— 561 с.
27. Каплан А.В. Травматология пожилого возраста.— М.: Медицина, 1977.— 350 с.
28. Карев Б.А., Конецкий А.А., Сажич А.М. Остаточное кровообращение головки и выбор метода оперативного лечения медиального перелома шейки бедренной кости //4 съезд травматологов-ортопедов и первый съезд анатомов, гистологов и эмбриологов Белоруссии.— Минск, 1984.— Т.1.— С.182–184.
29. Карев Б.А., Бродерзон Б.Ч., Столпинский А.А. Остаточное кровообращение головки и исходы остеосинтеза переломов шейки бедренной кости //Актуал. вопр. травматологии и ортопедии: Тез. 4-го съезда травматологов-ортопедов респ. Прибалтики.— Вильнюс, 1982.— С.128–129.
30. Ковинский И.Т., Комник В.Р. Артериографическая картина при несросшихся переломах и ложных суставах шейки бедра (предварит. сообщ.) //Вопр. ортопедии и костно-суставного туберкулеза.— Усть Калиногорск, 1969.— Вып.1.— С.49–51.
31. Колесников Ю.П. Использование радиоизотопного теста для определения состояния кровообращения проксимального отдела бедренной кости в различные периоды после перелома шейки бедра //Повреждения и заболевания тазобедренного сустава.— Л., 1977.— С.131–133.
32. Колесников Ю.П. Компрессия и пластика костно-мышечным трансплантатом при переломах шейки бедра //Компл. лечение переломов

- бедренной кости у больных пожилого и старческого возраста.— М., 1978.— С.26–29.
33. Колесников Ю.П. Новая модификация операции при медиальных переломах шейки бедренной кости //Ортопед. травматол.— 1969.— №3.— С.64–66.
  34. Колесников Ю.П. Профилактика несращения и асептического некроза при остеосинтезе переломов шейки бедра (костно-пластическая реваскуляризация): Автореф. дис... д-ра мед. наук.— М., 1978.— 28 с.
  35. Косицина А.М., Иванов В.М., Горюнов Ю.Г. Неудачи и осложнения при остеосинтезе внутрисуставных переломов шейки бедренной кости и пути их устранения //Повреждения и заболевания тазобедренного сустава.— Л., 1977.— С.131–133.
  36. Крыжановский Я.И. Оперативное лечение ложных суставов шейки бедренной кости //Ортопед. травматол.— 1975.— №7.— С.25–29.
  37. Крыжановский Я.И. Результаты оперативного лечения застарелых, несросшихся переломов и ложных суставов шейки бедренной кости //Ортопед. травматол.— 1978.— №11.— С.37–41.
  38. Кукуруза Л.П., Овчинников Г.И., Катонин К.И. Реконструктивно-пластическая операция при ложных суставах шейки бедренной кости //Ортопед. травматол.— 1989.— №3.— С.65–66.
  39. Кулиш Н.И. Варианты хирургического лечения переломов и ложных суставов шейки бедренной кости //Ортопед. травматол.— 1983.— №2.— С.56–59.
  40. Кулиш Н.И., Канзюба А.И., Моисеева К.Н. Особенности рентгенологического обследования больных с несросшимися переломами и ложными суставами шейки бедренной кости //Ортопед. травматол.— 1989.— №5.— С.58–61.
  41. Кулиш Н.И., Танькут В.А., Канзюба А.И. Особенности хирургического лечения больных с ложными суставами шейки бедренной кости //Ортопедия, травматология и протезирование.— Киев, 1986.— Вып.16.— С.52–55.
  42. Кулиш Н.И., Шищук В.Д., Щербина В.Н., Тарасенко В.И. Остеосинтез при реконструктивных операциях по поводу застарелых ацетабулярных перелома-вывихах //Тез. докл. XI съезда травматологов-ортопедов Украины.— Харьков, 1991.— С.82–83.

43. Кулиш Н.И., Канзюба А.И., Рынденко В.Г. Реконструктивная костно-пластическая операция в лечении застарелых переломов и ложных суставов шейки бедренной кости //Ортопедия, травматология и протезирование.— Киев, 1990.— Вып.20.— С.65–68.
44. Левенец В.Н. Реконструктивная операция при ложных суставах шейки бедра у лиц среднего и пожилого возраста //Пробл. геронтологии и гериатрии в ортопедии и травматологии.— Киев, 1966.— С.300–303.
45. Левенец В.Н., Али Аммар Саид, Поляков В.Ю. Эндопротезирование при переломах шейки бедренной кости //Клинич. хирургия.— 1986.— №12.— С.18–20.
46. Лирцман В.М. Асептический некроз головки бедренной кости при несросшихся переломах и ложных суставах шейки //Ортопед. травматол.— 1970.— №12.— С.15–19.
47. Лирцман В.М. Классификация несросшихся переломов и ложных суставов шейки бедра и их лечение //Ортопед. травматол.— 1967.— №2.— С.51–56.
48. Лирцман В.М. Оперативное лечение несросшихся переломов и ложных суставов шейки бедра //Хирургия.— 1962.— №5.— С.85–92.
49. Лоскутов О.Є. Диференційне ендопротезування кульшового суглоба модульною системою "ОРТЕН" //Мат. 12 з'їзду ортопедів-травматологів України.— Київ, 1996.— С.137–138.
50. Маттис Э.Р. Система оценки исходов переломов костей опорно-двигательного аппарата и их последствий: Автореф. дис... д-ра мед. наук.— М., 1985.— 29 с.
51. Наумович С.С. К вопросу лечения несросшихся переломов и ложных суставов шейки бедра //Мат. объедин. науч. сессии Белорус. и Риж. НИИ травматологии и ортопедии.— Минск, 1979.— С.34–36.
52. Наумович С.С. Оперативное лечение несросшихся переломов и ложных суставов шейки бедра: Автореф. дис... д-ра мед. наук.— Минск, 1971.— 27 с.
53. Наумович С.С., Волошин В.М. Переломы шейки бедренной кости на почве патологической перестройки и их лечение //Ортопед. травматол.— 1979.— №7.— С.16–19.
54. Николаев А.П. Оперативное лечение несросшихся переломов и ложных суставов шейки бедренной кости: Автореф. дис... канд. мед. наук.— М., 1984.— 13 с.

55. Новаченко Н.П. Новое в создании опороспособности крупных суставов нижней конечности //В кн.: Вопр. ортопед., травматол. и протезир. Сб. тр. науч. сессии, посв. 50-летию проф. Н.П.Новаченко.— Харьков, 1951.— С.9–49.
56. Новаченко Н.П. Восстановительное лечение последствий внутрисуставных повреждений области коленного и тазобедренного суставов //В кн.: Гигиена труда, заболевания и профилактика травматизма в металлургической и горнорудной промышленности.— М., 1956.— С.148–158.
57. Новаченко Н.П. К вопросу о лечении несрастающихся переломов и ложных суставов шейки бедра //В кн.: Вопросы хирургии.— Харьков, 1957.— С.176–191.
58. Новаченко Н.П. Лечение несросшихся переломов и ложных суставов шейки бедра //Ортопед. травматол.— 1958.— №5.— С.111.
59. Новаченко Н.П. Современные принципы лечения внутрисуставных переломов //Ортопед. травматол.— 1958.— №6.— С.3–13.
60. Нуждин В.И., Худайдатов И.С. Комбинированный метод остеосинтеза при несросшихся переломах и ложных суставах шейки бедренной кости //Вестн. хирургии им. И.И.Грекова.— 1990.— №11.— С.75–77.
61. Паршиков М.В., Зоря В.И. Реконструкция проксимального конца бедренной кости при ложном суставе шейки и ее варусной деформации //Ортопед. травматол.— 1991.— №9.— С.47–49.
62. Подрушняк Е.П., Крыжановский Я.И. Оперативное лечение переломов шейки бедренной кости //Ортопед. травматол.— 1980.— №8.— С.18–21.
63. Попов В.А., Українець В.С., Білоноженко А.В. та інш. Місце однополюсного протезування в лікуванні переломів шийки стегнової кістки //Мат. 12 з'їзду ортопедів-травматологів України.— Київ, 1996.— С.149–150.
64. Рабовская А.Е. Врачебно-трудовая экспертиза при последствиях внутрисуставных переломов шейки бедренной кости //Мат. I обл. науч.-практ. конф. травматологов и протезистов, посвящ. 40-летию Харьк. науч. о-ва травматологов-ортопедов.— Харьков, 1966.— С.38.
65. Ревенко Т.А. Реконструктивные операции при лечении осложненных переломов шейки бедра //Травматология /ХНИИОТ им. проф. М.И.Ситенко.— Киев, 1966.— С.73–79.

66. Решетников Н.П., Юдин К.А. Дегенеративные изменения в головке бедра при несросшихся переломах и ложных суставах шейки //Дегенеративные заболевания суставов и позвоночника.— Л., 1984.— С.23–24.
67. Решетников Н.П. Костная пластика при хирургическом лечении несросшихся переломов и ложных суставов шейки бедренной кости //Стерилизация, консервирование и трансплантация тканей.— Волгоград, 1975.— С.89–92.
68. Решетников Н.П. Наш опыт остеосинтеза несросшихся переломов и ложных суставов шейки бедра //2 съезд травматологов-ортопедов Белоруссии: Материалы.— Минск, 1972.— С.160–162.
69. Роднянский Л.А., Селезнев Е.А. К диагностике аваскулярного некроза головки бедренной кости //Ортопед. травматол.— 1979.— №7.— С.53–54.
70. Ролик А.В., Корж Н.А. Внутрисуставные переломы шейки бедренной кости (проблемы, хирург. лечение) //Ортопед. травматол.— 1997.— №2.— С.20–23.
71. Ролик А.В. Способ замещения дефекта шейки бедренной кости //Ортопед. травматол.— 1995.— №1.— С.66–67.
72. Ролик А.В. Хирургическое лечение внутрисуставных переломов шейки бедренной кости (эксперим.-клинич. исслед.): Дис... докт. мед. наук.— Харьков, 1997.— 274 с.
73. Ролік О.В. Хірургічне лікування внутрішньосуглобових переломів шийки стегнової кістки: Автореф. дис... д-ра мед. наук.— Харків, 1997.— 40 с.
74. Румянцева А.А. О хирургической тактике при ложных суставах шейки бедренной кости //Ортопед. травматол.— 1970.— №10.— С.17–21.
75. Руцкий А.В., Маслов А.П., Коваленко Ю.Д. О стандартизации обследования и лечения больных с медиальными переломами шейки бедренной кости //IX съезд ортопедов-травматологов Украины: Тез. докл.— Харьков, 1991.— С.78–79.
76. Руцкий А.В., Коваленко Ю.Д., Каминский М.П. Применение <sup>99</sup>Тс-пирофосфата для контроля кровообращения головки бедренной кости и процесса заживления перелома шейки бедра //IX съезд травматологов-ортопедов Украины.— Запорожье, 1983.— С.35–37.
77. Рибачук О.І. Основні принципи тотального ендопротезування кульшового суглоба. Можливі помилки та ускладнення //Мат. 12 з'їзду ортопедів-травматологів України.— Київ, 1996.— С.150–152.

78. Сегизбаев А.У., Жунисбеков Т.Ж. Метод оперативного лечения ложных суставов шейки бедренной кости //Ортопед. травматол.— 1980.— №8.— С.66–67.
79. Семенов В.А., Чхаидзе А.С., Яновская Э.М. Изучение кровообращения головки бедренной кости при переломах шейки у больных пожилого и старческого возраста //Ортопед. травматол.— 1974.— №1.— С.56–58.
80. Семенов В.А., Лирцман В.М. Определение кровоснабжения головки бедренной кости при переломе шейки методом радиоизотопной диагностики //Ортопед. травматол.— 1973.— №1.— С.64–67.
81. Сергеев М.Е., Аренберг А.А. Опыт применения фиксатора Сеппо при лечении больных с переломами шейки бедренной кости //Ортопед. травматол.— 1988.— №1.— С.35–38.
82. Сергеев М.Е. Преимущества стабильного остеосинтеза по методу Сеппо при лечении ПШБК //Восстановит. операции в травматологии и ортопедии.— Л., 1988.— С.75–77.
83. Стаматин С.И., Старцун В.К. Оперативное лечение несросшихся медиальных переломов и ложных суставов шейки бедренной кости //Вестн. хирургии им. И.И.Грекова.— 1986.— №9.— С.91–94.
84. Стаматин С.И., Козуб К.Н. Реконструктивные операции при ложных суставах шейки бедренной кости //Ортопед. травматол.— 1980.— №8.— С.21–24.
85. Сулова О.Я. Изменения опорно-двигательного аппарата у людей пожилого и старческого возраста в нормальных и патологических условиях //Вестн. радиологии и рентгенологии.— 1987.— №6.— С.16–22.
86. Терновой К.С., Шумада И.В., Новиков В.Н., Крыжановский Я.И. Лечение переломов и ложных суставов шейки бедренной кости: Метод. рекомендации.— Киев, 1988.— 17 с.
87. Ткаченко С.С., Демьянов В.М. Особенности развития асептического некроза головки бедренной кости при сросшихся переломах шейки //Мат. II съезда травматологов-ортопедов респ. Прибалтики.— Рига, 1972.— С.356–358.
88. Трубников В.Ф. Заболевания и повреждения опорно-двигательного аппарата.— Киев: Здоров'я, 1984.— 327 с.
89. Цивьян Я.Л. Опыт внутрисуставного протезирования тазобедренного сустава при переломах шейки бедра //Комплексное лечение переломов

- бедренной кости у лиц пожилого и старческого возраста.— М., 1978.— С.21–26.
90. Шабанов А.Н., Каем И.Ю. Атлас шейчных и вертельных переломов бедра и их оперативное лечение.— М., Медицина, 1966.— 90 с.
  91. Шаиро Э.И. О реваскуляции головки бедренной кости //Вестн. хирургии им. Грекова.— 1971.— №8.— С.101–103.
  92. Шапошников Ю.Г., Нуждин В.И., Попова Т.П. и др. Тотальное эндопротезирование тазобедренного сустава современными конструкциями //Мат. 12 з'їзду ортопедів-травматологів України.— Київ, 1996.— С.163–164.
  93. Шаргородский В.С. Остеотомия и ее клиника. Биомеханическое обоснование при варусных искривлениях нижних конечностей: Автореф. дис... д-ра мед. наук.— Киев, 1974.— 23 с.
  94. Шахматов Д.И. Лечение ложных суставов шейки бедренной кости по Илизарову: Автореф. дис... канд. мед. наук.— Пермь, 1989.— 21 с.
  95. Шварцберг И.Л. Методика оценки отдаленных результатов лечения переломов длинных трубчатых костей //Ортопед. травматол.— 1980.— №3.— С.52–55.
  96. Шумада И.В., Суслова О.Я., Стецула В.И. и др. Диагностика и лечение дегенеративно-дистрофических поражений суставов.— Киев: Здоров'я, 1990.— 200 с.
  97. Шумада И.В. Лечение переломов шейки бедра в пожилом возрасте //Пробл. геронтологии и гериатрии в травматологии и ортопедии.— Киев, 1966.— С.364–368.
  98. Шумада И.В. Опыт применения консервированных гемотрансплантатов при оперативном лечении переломов шейки бедренной кости //Ортопед. травматол.— 1967.— №4.— С.13–17.
  99. Юлдашев К.Ю., Эргашев Д. Способ хирургического лечения несросшихся переломов и ложных суставов шейки бедренной кости //Тез. докл. VI съезда ортопедов-травматологов Прибалтики.— Таллин, 1990.— Т.1.— С.166–168.
  100. Юмашев Г.С., Буркат А.А. Чрескостная флебография при внутрисуставных переломах шейки бедренной кости //Ортопед. травматол.— 1970.— №1.— С.61–63.

101. Юсевич Я.С. Нейартроз шейки бедра как метод восстановления движений при двустороннем анкилозе тазобедренного сустава //Хирургия.— 1958.— №2.— С.66–71.
102. Янсон Х.А. Биомеханика нижней конечности человека.— Рига: Зинатне, 1975.— 324 с.
103. Ясельский Ю.М. Анатомо-физиологические и биохимические аспекты лечения переломов шейки бедренной кости у лиц пожилого и старческого возраста //Актуал. пробл. травматологии и ортопедии: Тез. докл. Респ. науч. конф.— Харьков, 1982.— С.107–108.
104. Alberts K.A. Prognostic accuracy of preoperative and postoperative scientimetry after femoral neck fracture //Clin.Orthop.— 1990.— Vol.250.— P.221–226.
105. Alberts K.A., Dahlborn M., Ringertz H. Sequential scientimetry after femoral neck fracture //Acta Orthop. Scand.— 1987.— Vol.58, N3.— P.217–222.
106. Ballmer F.T., Ballmer P.H., Mast J.W., Ganz R., Results of repositioning osteotomies in delayed healing or pseudoarthrosis of the proximal femur //Unfallchirurg.— 1992.— Bd.19, N10.— S.511–517.
107. Bao S.S. Smith-Petersen nailing for nonunited fracture of the femoral neck //Chun Hua Wai Ko Tsa Chih.— 1986.— Vol.24, N7.— P.429–431, 447.
108. Bredahl C., Jensen B.N., Hindsholm K.B. et al. Should femoral neck fractures be treated as emergency surgery? //Ugeskr Laeger.— 1993.— N4.— P.33–36.
109. Brummer R., Hansson L.J., Martensson W., Sjostrand L.O. <sup>85</sup>Sr-scintimetry in femoral neck fracture //Arch. Orthop. Traum. Surg.— 1982.— Vol.101, N1.— P.49–51.
110. Charnley J., Cupie L. The nine and ten years result of the low friction arthroplasty of the hip //Clin. Orthop.— 1973.— Vol.95.— P.9–25.
111. Cosentino R. Principales variaciones de la cirolation extra-osseuse de l'extremite proximal do femur chez l'adults //Rev. Chir. Orthop.— 1971.— Vol.57, N4.— P.259–270.
112. Deburge A., Lahbabi S. Result of intertrochanteric osteotomy in the treatment of pseudoarthrosis of the femoral neck //Rev. Chir. Orthop.— 1972.— Suppl.1.— P.281–284.
113. Denischi A., Dinulescu I., Antonescu D. et al. Prosthetic arthroplasty in the treatment of recent fractures and pseudoarthrosis of the femur neck (preliminary results) //Chirurgia (Bucur.).— 1974.— Vol.23, N4.— P.317–328.

114. Drake J.K., Meyers M.H. Intracapsular pressure and hemarthrosis following femoral neck fracture //Clin. Orthop.— 1984.— Vol.182.— P.172–176.
115. Garden R.S. Low-angle fixation in fractures of the femoral neck //J.Bone Joint Surg.— 1961.— Vol.43-B.— P.647–663.
116. Getterberg C., Irstam L., Andersson G. Subcapital fractures of the femur //Acta Orthop. Scand.— 1979.— Vol.50.— P.451–455.
117. Gill S.S., Nagi O.N., Dhillon M.S. Ipsilateral fractures of femoral neck and shaft //J. Orthop. Trauma.— 1990.— N4.— P.293–298.
118. Gschwend N. Surgical treatment of rheumatoid erthritis.—Stuttgart; New Verlag, 1980.— 310 p.
119. Gui L., Gualtieri J. Frequenza della necrasi epifisaria nelle fracture mediale del collo del femore operate di osteosintesi //Chir. Org. Mov.— 1974.— Vol.61, N3.— P.259–278.
120. Hayashi M. Studies on the circulation of the femoral head using catheter semiconductor radiation defector //J. Jap. Orthop. Ass.— 1973.— Vol.47, N7.— P.581–617.
121. Hirotsu H., Jto T. Late of the articular cartilage in intracapsular fracture of the femoral neck (Articulat cartilage in femoral neck fracture) //Arch. Orthop. Unfall. Chir.— 1976.— Vol.86, N2.— P.195–209.
122. Hoikka V., Alhava E.M., Savolainen K., Parviainen M. Osteomalatia in fractures of the proximal femur //Acta Orthop. Scand.— 1982.— Vol.53, N2.— P.255–260.
123. Hou S.M., Hang J.S., Liu T.K. Ununited femoral neck fractures by open reduction and vascularized iliac bone graft //Clin. Orthop.— 1993.— Vol.294.— P.176–180.
124. Iganashi M. 2000 femoral neck fractures of the aged //Nippon Ronen Igykkai Zasshi.— 1995.— Vol.32, N1.— P.15–19.
125. Judet R. Traitment des fractures du col du femur par greffe pedicules //Acta Orthop. Scand.— 1962.— Vol.32, N3–4.— P.421.–427.
126. Kafoed H. Femoral neck fractures in young adults //Injury.— 1982.— Vol.14, N2.— P.146–151.
127. Leunh P.C., Shen W.Y. Fracture of the femoral neck in younger adults (A new method of treatment for delayed and nonunions) //Clin. Orthop.— 1993.— Vol.295.— P.156–180.

128. Li W.G., Li Y.J., Yun H. A new operation for reconstruction of the femoral neck //J. Bone Joint Surg.— 1994.— Vol.76-B, N6.— P.988–990.
129. Lips P., Taconis W.K., van Ginkel F.C., Netelenbos J.C. Radiologic morphometry in patients with femoral neck fractures and elderly control subjects //Clin. Orthop.— 1984.— Vol.183.— P.64–70.
130. Lorini G., Magliocchetti G., Serra F. Therapeutic indications in pseudoarthrosis of the femur neck //Chir. Organi Mov.—1975.— Vol.62, N2.— P.141–150.
131. Lortat-Jacob A., Rey Ph., Benoit L.A. La prothese intermediaire SEM dans les fractures du col //Acta Orthop. Belg.— 1982.— Vol.48, N2.— P.320–334.
132. Lund B.J., Sorensen O.H. et al. Vitamin D metabolism and osteomalacia in patients with fractures of the proximal femur //Acta Orthop. Scand.— 1982.— Vol.53.— P.251–254.
133. Maguet P. Therapy of pseudoarthrosis of the femoral neck by alteration of mechanical stresses //Acta Orthop. Belg.— 1976.— Vol.42, N1.— P.5–11.
134. Manninger L., Kazar G., Nogy E., Lolezer L. Die phlebographie der schenkelkopfes.— Budapest: Arademiai Kiado, 1979.— 216 p.
135. Marti R., Schuller H., Radymahers C. Intertrochanteric osteotomy for non-union of the femoral neck //J. Bone Joint Surg.— 1989.— Vol.71-B, N5.—P.782–789.
136. Martinek H., Gzembirek H., Fasol P. Bedeutung eines vergrößerungsangiogramms zur Vitalitätsprüfung des hüftkopfes nach medialer schenkelhalsfractur //Arch. Orthop. Unfall. Chir.— 1975.— Bd.83, N2.— S.187–196.
137. Meyers M., Harvey J.P., Moore T. Treatment of displaced subcapital and transcervical fractures of the femoral neck by muscle-pedicle-bone graft and internal fixation //J. Bone Joint Surg.— 1973.— Vol.55-A.— P.257–274.
138. Meyers M.H., Harvey J.P., Moore T.M. The muscle pedicle bone graft in the treatment of displaced fractures of the femoral neck //Orthop. Clin. North Am.— 1974.— Vol.5, N4.— P.779–792.
139. Muller K.H., Rehn J. Ergebnisse und perspectiven des Kunstlichen Hüftgelenkersatzes in der traumatologie //Unfall. Chir.— 1984.— Bd.87, N3.— S.89–101.
140. Pearse M.F., Bande S., Duyer K.O. The exeter bipolar endoprothesis in the treatment of displaced femoral neck fractures //J. Bone Joint Surg.— 1991.— Vol.73-B, Suppl.11.— P.171.

141. Pescatori G.P., Bassi P.B., Angeloni R.G. Pauwel's horizontalization osteotomy in the treatment of femoral neck pseudoarthrosis //Arch. Putti Chir. Organi Mov.— 1992.— Vol.32.— P.187–192.
142. Pidhorz L., Lahbadi S., Deburge A. Les pseudarthroses du col femoral. Traitement par osteotomie intertrochanterienne //Rev. Chir. Orthop.— 1974.— Vol.60, N3.— P.205–222.
143. Pidhorz L., Boscher Y., Raimbeau G., Fougue P.A. Pseudarthrosis of the femur neck and ununited ipsilateral diaphyseal fracture. Value of an adjustable 2-piece nail plate //Rev. Chir. Orthop.— 1985.— Vol.71, N5.— P.343–349.
144. Posinkovic B., Orlic D. Possibilities of surgical treatment of pathologic fractures of the femoral neck //Vojnosanit Pregl.— 1985.— Vol.42, N2.— P.106–110.
145. Ranieri L., Trentani C. Therapeutic problems in pseudoarthrosis of the femur neck in aged subjects //Chir. Organi Mov.— 1971.— Vol.60, N3.— P.289–296.
146. Schweltick G., Weber U., Klingmuller V. Die Schenkelhalspseudarthrose nach medialer Schenkelhalsfractur. Eine Indication fur gefobgestielle Bechenkaumtransplantat //Unfall. Chir.— 1989.— Bd.92.— S.73–78.
147. Senn N. The treatment of fractures of the neck of the femur by immediate reduction and permanent fixation //Clin.Orthop.— 1987.— Vol.218.— P.4–12.
148. Shin A.J., Gillingham B.L. Fatigue fractures of the femoral neck in athletes //J. Am. Acad. Orthop. Surg.— 1997.— N5.— P.293–312.
149. Singh M., Nagrath A., Maini P. Changes in trabecular pattern of the upper end of of the femur as an index of osteoporosis //J. Bone Joint Surg.— 1970.— Vol.52-A, N3.— P.457–467.
150. Sivananthan K.S. The treatment of pseudoarthrosis of the neck of the femur by repositioning osteotomy //Ann. Acad. Med. Singapore.— 1982.— Vol.11, N2.— P.154–161.
151. Soreide O., Lerner A.P., Thunold J. Primary prosthetic replacement in acute femoral neck fractures //Injury.— 1975.— Vol.6, N4.— P.286–293.
152. Stapert J.W., van de Wildenberg F.J., Eggink G.S. Primary treatment of unstable pertrochanteric femoral fractures using a head-neck prosthesis in elderly patients (letter) //Ned. Tijdsch. Geneesk.— 1994.— N19.— P.2368–2369.
153. Stromqvist B., Nilsson L., Eqund N.et al. Pre-operative and post-operative scientimetry after femoral neck fracture //J. Bone Joint Surg.— 1984.— Vol.66-B, N1.— P.49–54.

154. Stromqvist B., Ceder L., Hansson L., Thorgren K. Vitality of the femoral head after femoral neck fracture evaluated by tetracycline labeling //Arch. Orthop. Traum. Surg.— 1981.— Vol.99, N1.— P.1–6.
155. Takeuchi T., Shidou T. Impairment of blood supply to the head of the femur after fracture of the neck //Int.Orthop.— 1993.— Vol.17, N5.— P.325–329.
156. Tsuruta T., Mitsui T., Tanaka H. et al. A method of treatment for pseudoarthrosis of the femoral neck. A preliminary report //Mie Med. J.— 1965.— Vol.12, N2.— P.147–158.
157. Tsuruta T., Mitsui T., Tanaka H. et al. Fixation of pseudoarthrosis of the femoral neck with the Smith-Peterson nail, followed by autogenous bone graft //Deikei Geka.— 1996.— Vol.17, N5.— P.339–351.
158. Von Tager K.H. Zur Therapie veralteter Huftgelenks- und Schenkelhalsfracturen //Beitr. Orthop. Traum.— 1967.— N.12.— S.726–728.
159. Waddel J.P. The management of non-union fractures of the femoral head //J. Bone Joint Surg.— 1991.— Vol.73-B, Suppl.11.— P.119.
160. Walcher K., Wiesinger H. Pauwel's linear osteotomy or alloplasty in pseudoarthrosis of the femur neck //Aktuelle Traumatol.— 1983.— Vol.13, N1.— P.34–41.
161. Wentzensen A., Weller S. Pseudoarthrosis as a complication of femoral neck fracture //Aktuelle Traumatol.— 1983.— Vol.13, N2.— P.72–76.
162. Wenzl H., Plappert B. Totalprothese an huftgelenk bein uber 100 jahrigen //Unfallchirurg.— 1987.— Vol.90.— S.351–352.
163. Wilton T.J., Hosking D.J., Pawley K. et al. Osteomalacia and femoral neck fractures in the elderly patients //J. Bone Joint Surg.— 1987.— Vol.69-B, N3.— P.338–340.
164. Zabini T., Kohanim M., Amir-Jahed A.K. A modified Girlestone operation in the treatment of complications of fractures of the femoral neck //J. Bone Joint Surg.— 1973.— Vol.55-A.— P.129–136.
165. Zhu M.J. Roentgenological and anatomical observations of cwstic changes in the femur neck //Chung. Hua Fang. She Hsueh. Tsa Chir.— 1988.— Vol.22, N4.— P.231–233.
166. Zinghi G.F., Specchia L., Ruggieri N., Galli G. The role of osteotomy in the treatment of pseudarthrosis of the neck of the femur in younger patients //Ital. J. Orthop. Traum.— 1985.— Vol.11, N3.— P.341–348.



## ПРИЛОЖЕНИЕ А

### Список больных

№	ФИО	№ истории болезни
1.	Петленко З.И.	49737
2.	Бережной А.М.	49392
3.	Жуликова Н.Н.	51627
4.	Кравченко Т.И.	51770
5.	Шабанова М.М.	52145
6.	Ципоркис А.Р.	52568
7.	Безуевская З.И.	52901
8.	Шевченко В.Д.	52988
9.	Головко З.Б.	53413
10.	Ширякина Р.А.	54029
11.	Васильченко С.А.	54765
12.	Кузьменко В.А.	55019
13.	Симонова А.Д.	55142
14.	Кротова А.Д.	55288
15.	Каика С.А.	55488
16.	Ломаченко Р.Р.	55489
17.	Рудик Н.И.	55533
18.	Чайченко Е.И.	55801
19.	Ануфриенко Р.М.	55980
20.	Плеханова Т.И.	55993
21.	Лысенко Н.Я.	56287
22.	Мураховский Н.Т.	56575
23.	Пентова С.Г.	56830
24.	Висекайло В.И.	56979
25.	Ярицин Е.В.	57249
26.	Матюшенко Н.Н.	57320
27.	Ганич В.П.	57638
28.	Грабовская Л.И.	57709
29.	Зотова О.Н.	57722
30.	Сидоренко Ю.А.	58218

Все материалы, использованные в диссертационном исследовании (истории болезни, рентгенограммы, данные лабораторных исследований) хранятся в архиве ХНИИОТ им. проф. М.И.Ситенко.

Главный врач института,  
к.м.н.

О.Е.Вырва

**ПРИЛОЖЕНИЕ Б*****Акты внедрения***