

УДК 616.711-007-089(045)

DOI: <http://dx.doi.org/10.15674/0030-59872023422-30>

Двохетапне хірургічне лікування великих і ригідних деформацій хребта (передня мобілізація викривлення та задня інструментація хребта)

О. О. Барков¹, В. О. Радченко, Є. С. Кацалап¹, І. Ф. Федотова¹

¹ ДУ «Інститут патології хребта та суглобів ім. проф. М. І. Ситенка НАМН України», Харків

The choice of method of surgical treatment of large and rigid spinal deformities remains debatable. Objective. To evaluate the results of two-stage surgical treatment of large and rigid spinal deformities (anterior mobilization of the curvature and posterior instrumentation of the spine). Methods. Seventeen patients, the average age of which was 17.7 years (from 12 to 38 years), the average follow-up period was 36 months. Distribution of patients by etiology: 13 — idiopathic scoliosis, 2 — neurofibromatosis, and 2 — congenital kyphoscoliosis. All patients underwent two-stage surgical treatment (anterior mobilization of the curvature and posterior correction of the deformity), evaluation of the results of correction and complications was performed retrospectively. Results. The average deformation of the spine in the frontal plane before the operation was $103^\circ \pm 10^\circ$ according to Kob (from 90° to 126°), after the anterior mobilization — $85^\circ \pm 8^\circ$ (from 74° to 104°), which is $(17.6 \pm 3.3)\%$ of correction (from 13.7 to 24.5 %), and at the time of completion of the posterior correction of the deformity — $40^\circ \pm 22^\circ$ (from 2° to 78°), in percentage terms it amounted to $(62.1 \pm 20.61)\%$ correction (from 19.6 to 97.8 %). Statistical significance according to the T-criterion had the following indicators: 63.4 ± 19.6 ($M \pm SD$); $t = 13.344$; $p = 0.001$. Conclusions. Two-stage surgical treatment of large and rigid spinal deformities is a modern technique for achieving spinal deformity correction and obtaining the desired cosmetic result. Carefully performed anterior mobilization with the subsequent use of the system of stretching the patient in bed, allows to increase the mobility of the spine and gradually adapt the tissues and spinal cord to the next posterior correction of the spine, which significantly reduces the risks of neurological complications, as well as obtaining the most satisfactory correction results. Keywords. Large and rigid spinal deformities, anterior mobilization of the spine, correction of spinal deformities.

Вибір методу хірургічного лікування великих і ригідних деформацій хребта залишається дискусійним питанням. Мета. Оцінити результати двоетапного хірургічного лікування великих і ригідних деформацій хребта (передньої мобілізації викривлення та задньої інструментації хребта). Методи. У дослідження включено 17 пацієнтів, середній вік 17,7 років (від 12 до 38), середній термін спостереження 36 міс. Розподіл осіб за етіологією: 13 — ідіопатичний сколіоз, 2 — нейрофіброматоз і 2 — вроджений кіфосколіоз. Усім пацієнтам проведено двоетапне хірургічне лікування (передня мобілізація викривлення та задня корекція деформації). Ефективність корекції й ускладнення оцінено ретроспективно. Результати. Середня величина деформації хребта у фронтальній площині до операції склала $103^\circ \pm 10^\circ$ за Коббом (від 90° до 126°), після проведення передньої мобілізації — $85^\circ \pm 8^\circ$ (від 74° до 104°), що складає $(17,6 \pm 3,3)\%$ корекції (від 13,7 до 24,5 %), а на час завершення задньої корекції деформації — $40^\circ \pm 22^\circ$ (від 2° до 78°), у відсотковому значенні це склало $(62,1 \pm 20,61)\%$ корекції (від 19,6 до 97,8 %). Статистична значущість за T-критерієм мала такі показники: $63,4 \pm 19,6$ ($M \pm SD$); $t = 13,344$; $p = 0,001$. Висновки. Двохетапне хірургічне лікування великих і ригідних деформацій хребта є сучасною методикою для досягнення їхньої корекції, а також отримання бажаного косметичного результату. Ретельно виконана передня мобілізація з подальшим використанням системи витягнення пацієнта в ліжку дає змогу збільшити мобільність хребта й поступово адаптувати тканини і спинний мозок до наступної задньої корекції хребта, що значно зменшує ризики неврологічних ускладнень, а також отримати максимально задовільні результати корекції.

Ключові слова. Великі та ригідні деформації хребта, передня мобілізація хребта, корекція деформації хребта

Вступ

Незважаючи на значні досягнення за останні десятиріччя сучасної спінальної хірургії в лікуванні кіфосколиотичних деформацій хребта, залишається досить дискусійним і вагомим питання хірургічної корекції великих та ригідних деформацій. Прогресування викривлення хребта залежить від віку його виникнення, виявленої величини деформації на початку лікування, зрілості кісткового росту та статі. Проте навіть своєчасне звернення до лікаря та проведення лікування не зупиняє деякі деформації, які мають доволі злоякісний швидкий перебіг і прогресування. Так, сколіотичні деформації хребта, які досягли величини 70° за Коббом, вважають великими, а якщо їхня мобільність складає менш ніж 30 % — ригідними [1]. На сьогодні сучасне операційне обладнання (спінальна навігація, нейромоніторинг) та полісегментарні спінальні імпланти (транспедикулярні гвинти, крюки та фіксуючі стрижні) дають змогу вільно виправляти 70° -ні деформації хребта. У нашому дослідженні під терміном «великі деформації», ми маємо на увазі викривлення хребта величиною 90° за Коббом і більше, а термін «ригідність» залишається незмінним. Суттєві деформації хребта — це не лише косметична незадоволеність, а й досить значний несприятливий соматичний компонент з боку серцево-легеневої системи та внутрішніх органів, а це вже впливає на якість і тривалість життя.

Хірургічне лікування важких деформацій хребта пов'язано зі значним ризиком розвитку грубого неврологічного дефіциту, великою крововтратою, порушенням функції дихання, а також із ризиком ускладнень через імпланти (некоректне проведення гвинтів, перелом стрижнів, інфекційні ускладнення тощо). Крім того, залишається дискусійним питання стосовно методики хірургічного лікування таких великих і ригідних деформацій [2]. На сьогодні використовують три основні з них: проведення двохетапного хірургічного лікування, коли спочатку пацієнтові виконують передню мобілізацію основного викривлення хребта, а потім — корекцію та задню інструментацію хребта. Другий поєднує в собі елемент попередньої довготривалої галотракції хребта з кінцевою задньою інструментацією. І третій — здійснення одномоментної корекції деформації хребта за рахунок виконання резекції хребтового стовпа та задньої інструментації. У нашому дослідженні ми оцінюємо двохетапне хірургічне лікування великих і ригідних деформацій хребта (передня мо-

білізація та задня інструментація хребта), із проведенням системи витягнення пацієнта в ліжку між двома етапами лікування.

Мета: оцінити результати двохетапного хірургічного лікування великих і ригідних деформацій хребта (передньої мобілізації викривлення та задньої інструментації хребта).

Матеріал і методи

Роботу виконано в межах виконання НДР ДУ «Інститут патології хребта та суглобів імені професора М. І. Ситенка НАМН України» «Вивчити основні помилки та ускладнення транспедикулярної фіксації в хірургії хребта та розробити заходи їх профілактики та лікування», № державної реєстрації 0118U006949.

До дослідження було залучено 17 пацієнтів із великими та ригідними деформаціями хребта, яких прооперовано в ДУ «Інститут патології хребта та суглобів імені професора М. І. Ситенка НАМН України» за період з 2015 по 2021 роки, середній термін спостереження за пацієнтами склав 36 міс. (від 24 до 72 міс.). Отримані результати оцінено ретроспективно. Дослідження обговорено та схвалено на засіданні комітету з біоетики при ДУ «ІПХС ім. проф. М. І. Ситенка НАМН України» (протокол № 223 від 20.12.2021 р.).

Усім пацієнтам обов'язково виконували рентгенографію хребта стоячи в сагітальній та фронтальній площинах, оцінювання мобільності хребта здійснювали за функціональними рентгенограмами в нахилах вліво та вправо. Величину кута деформації хребта визначали за методом Кобба (рис. 1).

Для визначення структури деформації хребта, розміру дуг і довжини тіл хребців, виключення будь-яких інтраканальних аномалій хребта, а також для подальшого використання отриманого результату дослідження в проведенні спінальної навігації під час встановлення транспедикулярних гвинтів, усім пацієнтам виконано комп'ютерну томографію хребта (рис. 2).

Хірургічне втручання всім хворим проведено в два етапи. Спочатку виконували передню мобілізацію основного викривлення хребта: у положенні пацієнта на боці з випуклої сторони деформації хребта здійснювали стандартну торакотомію (двом пацієнтом виконано торако-френо-люмботомію через грудноперекову локалізацію деформації). Мобілізація хребта включала в себе розтин передньої поздовжньої зв'язки, виконання тотальної дисксектомії чотирьох або п'яти найбільш випуклих дисків, резекцію прилеглої опуклої головки ребра в ділянці

реберно-хребцевого зчленування. Після видалення диска, вилучали прилеглі замикальні пластини суміжних із диском хребців, до візуалізації країв хребців із увігнутої сторони в глибину та задньої поздовжньої зв'язки дозад. Звільнений міжхребцевий простір заповнювали аутогрансплантатом отриманим із видаленого ребра під час доступу.

На 3-тю добу після передньої мобілізації хребта пацієнтові встановлювали систему витягнення у ліжку — за головний кінець на петлі Глісона (початкова вага за вісью тіла від 1,5 до 2 кг), а донизу — за тазовий пояс (початкова вага за вісью тіла складала 4 кг), поступово вагу збільшували від 2 до 4 кг залежно від ваги пацієнта та його віку, а також оцінювали його загальний стан і больовий синдром, тобто його витримку до маніпуляції. Витягнення проводили цілодобово протягом 12–14-ти діб із перервами на відпочинок, гігієнічні маніпуляції та приймання їжі.

Наприкінці здійснювали задню інструментацію хребта з використанням полісегментарної транспедикулярної системи на основі гвинтів. Цей етап проводили з обов'язковим інтраопераційним моніторингом за допомогою нейрофізіологічної системи «Medtronic» «NIM-Eclipse system», а виконання процедури й інтерпретацію

отриманих під час операції результатів здійснювали згідно з методичними рекомендаціями Американського товариства нейрофізіологів і дослідженнями виконаними в ДУ «Інститут патології хребта та суглобів імені професора М. І. Ситенка НАМН України» [3, 4]. Проведення транспедикулярних гвинтів здійснювали за допомогою спінальної навігаційної системи «Brainlab» (Німеччина) [5]. Для досягнення максимальної корекції хребта, після видалення задніх елементів хребців, виконували резекцію міжкостистих та жовтої зв'язок на вершині деформації, фасетектомію й остеотомію задньої колони хребців (остеотомія Ponte). Безпосередньо корекцію здійснювали за рахунок деротаційного або контелівер маневрів і поєднання компресії хребців із випуклої сторони деформації і дистракції з увігнутої. Після корекції і стабілізації полісегментарної системи проводили декортикацію задніх елементів хребців та укладання аутогрансплантатів отриманих у результаті видалених дуговідросткових суглобів і декортикації, а також у декількох пацієнтів аутологічний матеріал одержано під час резекції реберного горба на верхівці деформації хребта.

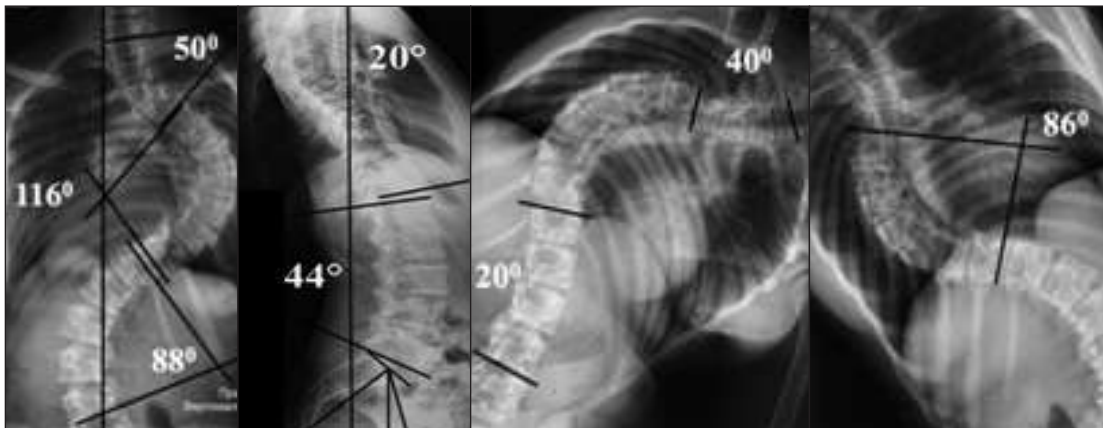


Рис. 1. Рентгенографія та рентгенометрія деформації хребта

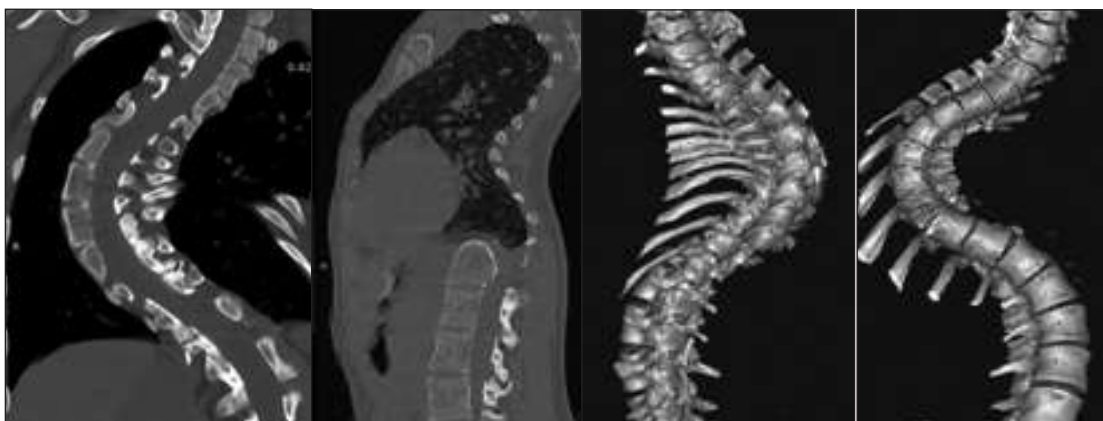


Рис. 2. Комп'ютерна томографія хребта

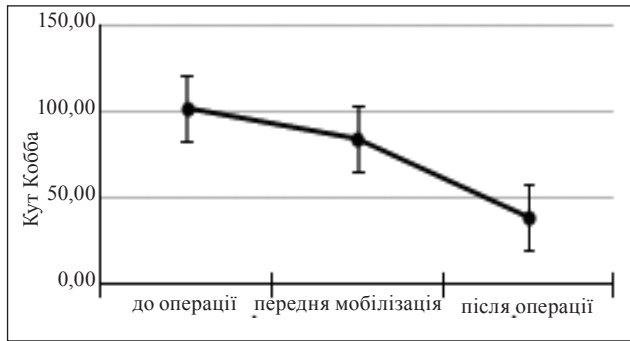


Рис. 3. Діаграма середніх величин деформації у фронтальній площині до операції, після передньої мобілізації та втручання

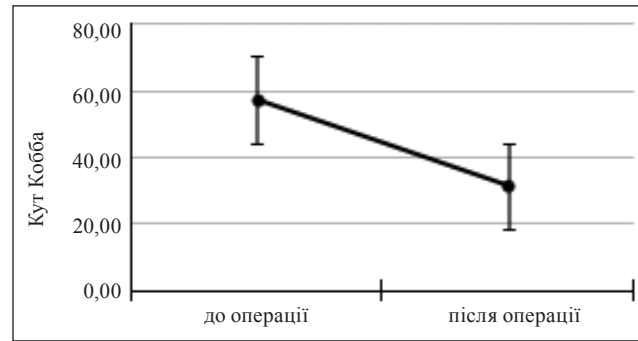


Рис. 4. Діаграма середніх величин грудного кіфозу до та після операції

Таблиця 1

Деформація хребта у фронтальній площині

До операції	Після передньої мобілізації			Після задньої інструментації		
кут Кобба, М ± SD min÷max	кут Кобба, М ± SD min÷max	корекція, %	статистична значущість М ± SD	кут Кобба, М ± SD min ÷ max	корекція, %	статистична значущість М ± SD
103 ± 10 90 ÷ 126	85 ± 8 74 ÷ 104	17,6 ± 3,3 13,7 ÷ 24,5	18,2 ± 4,7 t = 17,276 p = 0,001	40 ± 22 2 ÷ 78	62,1 ± 20,6 19,6 ÷ 97,8	63,4 ± 19,6 t = 13,344 p = 0,001

Дані клінічних обстежень хворих оброблено статистично. Розраховували середнє (М), стандартне відхилення (SD), а також мінімальне (min) та максимальне (max) значення вибірки. Визначали відсоток зміни кутів після передньої мобілізації та корекції деформації хребта по відношенню до первинного значення. Порівняння величини кутів проводили за допомогою Т-тесту для повторних вимірювань із розрахунком різниці середніх (М ± SD), критичного значення критерію (t) та рівня статистичної значущості (p). Обробляти проводили в пакеті прикладних програм MS Excel.

Результати

Середній вік пацієнтів склав 17,7 років (від 12 до 38 років). За етіологію пацієнтів з деформаціями хребта розподілено таким чином: із ідіопатичним сколіозом — 13 пацієнтів, із нейрофіброматозом — 2 особи, із вродженим кіфосколіозом — 2 людей.

Середня величина основного викривлення деформації хребта у фронтальній площині склала $103^{\circ} \pm 10^{\circ}$ за Коббом (90° – 126°). Після проведення передньої мобілізації хребта та двотижневого витягнення в ліжку — $85^{\circ} \pm 8^{\circ}$ (74° – 104°), що складає $(17,6 \pm 3,3)$ % корекції (від $13,7$ до $24,5$ %). Під час порівняння кутів за допомогою Т-тесту отримано такі результати: $18,2 \pm 4,7$ (М ± SD); $t = 17,276$; $p = 0,001$. Кінцевий коригувальний етап хірургічного лікування дозволив зменшити

Таблиця 2

Величина грудного кіфозу

До операції	Після операції		
кут Кобба, М ± SD, min÷max	кут Кобба, М ± SD, min÷max	корекція, %	статистична значущість, М ± SD
58 ± 21 24,0 ÷ 92,0	32 ± 14 14,0 ÷ 74,0	40,3 ± 24,0 5,1 ÷ 82,9	25,9 ± 20,7 t = 5,170 p = 0,001

викривлення хребта в середньому до $40^{\circ} \pm 22^{\circ}$ (від 2° до 78°), у відсотковому значенні це склало $(62,1 \pm 20,61)$ % корекції ($19,6$ – $97,8$ %). Статистична значущість за Т-критерієм мала такі показники: $63,4 \pm 19,6$ (М ± SD); $t = 13,344$; $p = 0,001$ (табл. 1, рис. 3).

Середня величина грудного кіфозу до хірургічного лікування склала $58^{\circ} \pm 21^{\circ}$ за Коббом (від 24° до 92°). Оскільки в нашому дослідженні акцент зроблено на оцінку величини основного викривлення деформації хребта у фронтальній площині, то після передньої мобілізації ми не робили пацієнтам проміжний знімок у сагітальній площині, за виключенням 2 осіб, у яких переважувала деформація в сагітальній площині (один із вродженим викривленням, а інший із нейрофіброматозом). Після проведення корекції деформації хребта середня величина грудного кіфозу склала $32^{\circ} \pm 14^{\circ}$ ($14,0^{\circ}$ – $74,0^{\circ}$), а це $(40,3 \pm 24,0)$ % корекції ($5,1$ – $82,9$ %). Показники кутів за Т-тестом дорівнювали $25,9 \pm 20,7$ (М ± SD); $t = 5,170$; $p = 0,001$ (табл. 2, рис. 4).

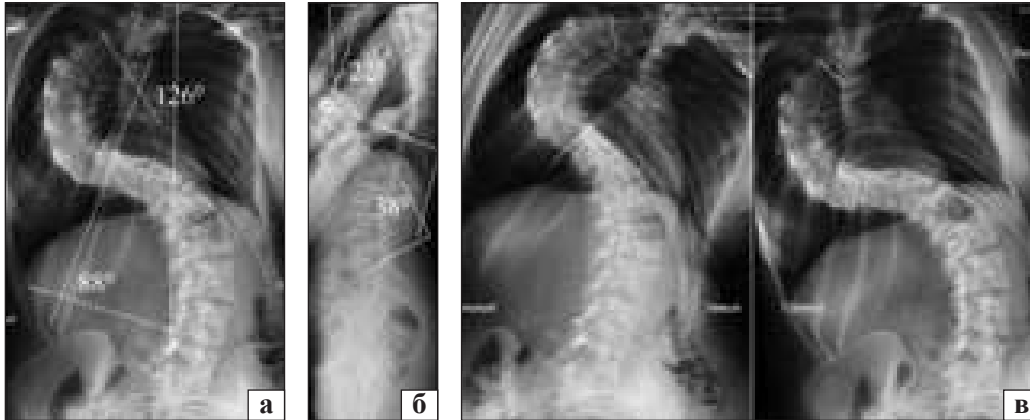


Рис. 5. Рентгенограми хребта до операції: фас (а), профіль (б) та функціональні (в)

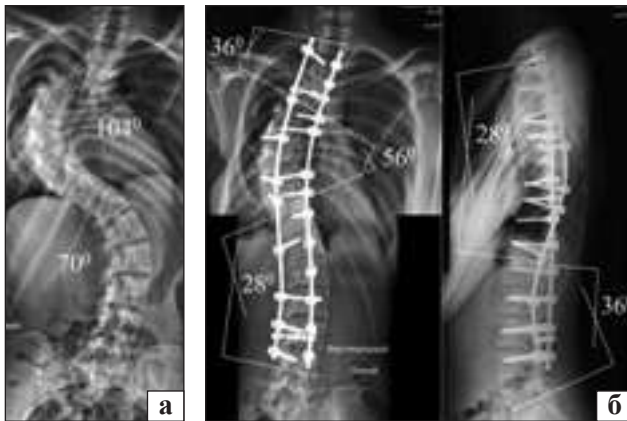

Рис. 6. Рентгенограми хребта після операції: а) передня мобілізація та витягнення; б) корекції деформації

Отримані результати розрахунків є статистично значущими та свідчать про їхню достовірність.

Під час проведення двохетапного хірургічного лікування зафіксовано такі ускладнення: поверхневе (3 особи) та глибоке запалення післяопераційної рани (1 пацієнт), перелом фіксувального стрижня через два роки після операції (1 хвора), перелом дистально розташованого транспедикулярного гвинта (1 людина) та в однієї пацієнтки під час виконання коригувального маневру було втрачено моторні викликані потенціали, проте після послаблення корекції, показники відновлено до контрольних, без подальших неврологічних ускладнень у післяопераційний період. Лише одній хворій із переломом фіксувального стрижня проведено ревізійне хірургічне втручання: виконано заміну стрижня на більш жорсткий та здійснено додаткову кісткову пластику на верхівці деформації.

Отримані результати в нашому дослідженні показують безперечну ефективність етапності під час хірургічного втручання великих і ригідних деформацій хребта. По-перше, запорука успі-

ху цієї методики лікування полягає в ретельному проведенні передньої мобілізації основного викривлення хребта. Ключовими моментами є здійснення тотальної диссектомії, розсічення повздовжніх зв'язок хребта, резекції головок ребер хребтово-реберного зчленування. По-друге, проведення в післяопераційному періоді дозованого витягнення в ліжку за головний кінець на петлі Глісона протягом двох тижнів, дає можливість збільшити ефективність передньої мобілізації та мобільність деформації хребта, а також зробити адаптацію тканин і спинного мозку до майбутнього виправлення хребта. Наочно це показано в клінічному прикладі № 1, де середні величини основного викривлення деформації хребта у фронтальній площині до операції — $103^\circ \pm 10^\circ$ за Коббом (від 90° до 126°), та після проведення передньої мобілізації та двотижневого витягнення — $85^\circ \pm 8^\circ$ (від 74° до 104°), що склало $(17,6 \pm 3,3) \%$ корекції (від 13,7 до 24,5 %). Досягнута мобільність дозволила отримати доволі вагомні показники остаточної корекції деформації хребта, в середньому до $40^\circ \pm 22^\circ$ (від 2° до 78°), у відсотковому значенні це склало $(62,1 \pm 20,61) \%$ корекції (від 19,6 до 97,8 %).

Клінічний приклад № 1

Пацієнтка Д., 19 років, діагноз: ідіопатичний грудний сколіоз IV ступеня (тип 4CN за класифікацією Lenke). Рентгенограми (рис. 5, 6) та зовнішній вигляд пацієнтки (рис. 7) до та після хірургічного лікування.

Проведення етапної корекції деформації хребта дозволяє значно покращити зовнішній вигляд хворого не лише за рахунок поліпшення цифрових показників кутів викривлення та балансу хребта, а й через зменшення реберного горба завдяки деротуючому маневру безпосередньо під час виконання корекції деформації (клінічний приклад № 2).

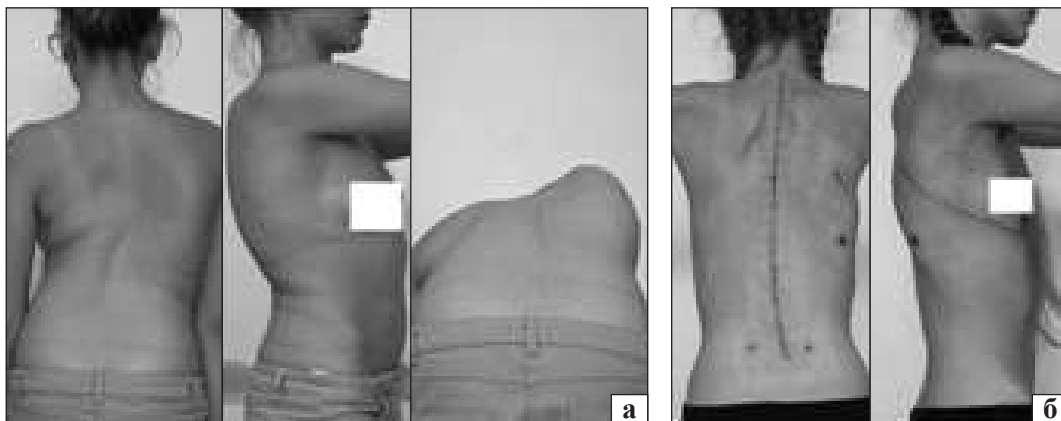


Рис. 7. Зовнішній вигляд пацієнтки Д.: до операції (а) та після (б)

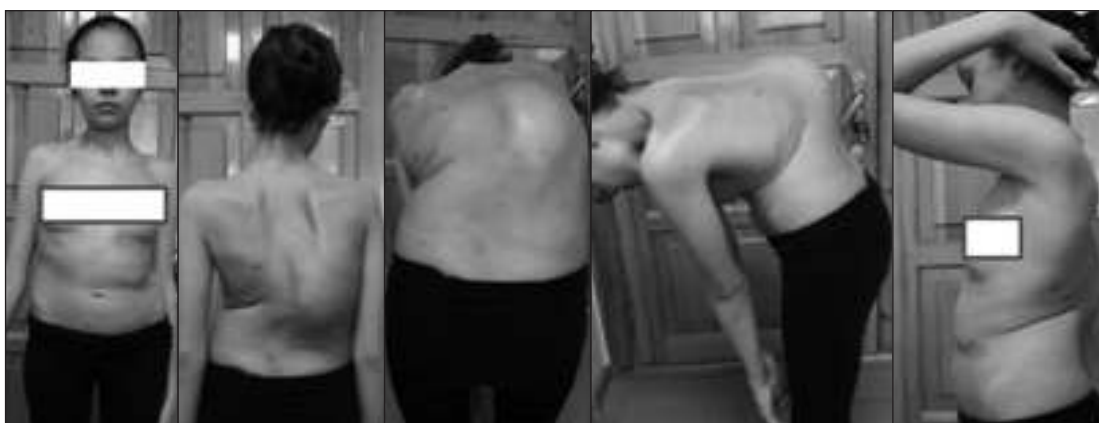

Рис. 8. Зовнішній вигляд пацієнтки до операції

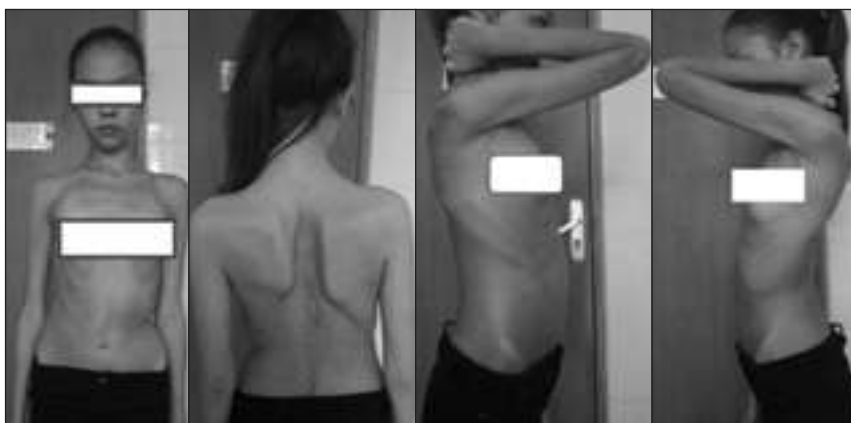

Рис. 9. Зовнішній вигляд пацієнтки після операції

Клінічний приклад № 2

Пацієнтка 12 років, діагноз: нейрофіброматоз, велика ригідна грудоперекова деформація хребта. Зовнішній вигляд пацієнтки до (рис. 8) та після хірургічного лікування (рис. 9). Рентгенограми до та після досягнення корекції деформації хребта (рис. 10).

Обговорення

Проаналізувавши джерела літератури щодо двохетапного хірургічного лікування великих і ригідних деформацій хребта, ми виявили, що проведе-

но не так вже багато досліджень з цієї тематики [2]. Здійснено проспективне клініко-рентгенологічне дослідження 33 пацієнтів із важким і ригідним ідіопатичним сколіозом (середній кут Кобба складав 93° , а мобільність деформації 23 %), яким виконано комбіновану передню та задню інструментацію хребта з мінімальним терміном спостереження 2 роки. Усім пацієнтам проведено передню мобілізацію й інструментацію основної кривизни вентральною конструкцією Zielke і задню корекцію транспедикулярною конструкцією. Передопераційні величини деформації варіювали від 80° до 122° .

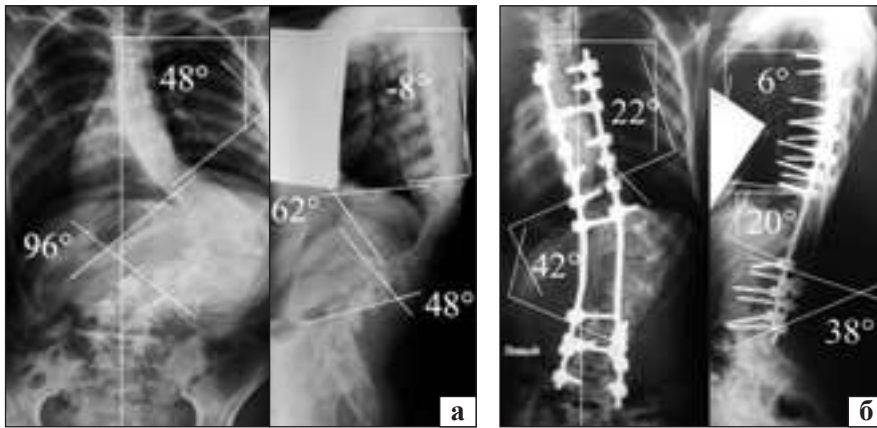


Рис. 10. Рентгенограми хребта до (а) та після (б) операції

Корекція основної кривизни у фронтальній площині становила в середньому 67 %. У всіх пацієнтів, окрім трьох, було відновлено сагітальний контур хребта. Неврологічних ускладнень, глибоких ранових інфекцій не було [6].

Результати корегувальних можливостей двоетапного (передньої мобілізації та задньої інструментації) хірургічного лікування великих деформацій хребта більше ніж 100° за Коббом такі: передопераційний кут складав $116,6^\circ$ (від 101° до 124°), після проведення передньої мобілізації його зменшено до $74,0^\circ$ (від 54° до 86°), це склало 29,4 % корекції. Остаточний післяопераційний кут деформації після задньої інструментації становив $26,5^\circ$ (від 22° до 32°), це визначило 76 % корекції. Ускладнення, які було виявлено під час дослідження розцінено як незначні [7].

Безпечність та ефективність наведеної методики хірургічного лікування таких деформацій хребта подано в дослідженні серії клінічних прикладів [8].

Інноваційний високотехнологічний розвиток індустрії в медичній сфері дає змогу запропонувати нові хірургічні процедури. Порівняно з традиційними методиками, уніпортальна відеоасистована торакоскопична хірургія набуває все більшої популярності в торакальній хірургії завдяки зменшенню інвазивності, крововтрати, болю та швидшому відновленню. Наше ретроспективне дослідження мало на меті застосувати цю методику для лікування важких грудних сколіотичних деформацій хребта з обмеженою гнучкістю. Усі пацієнти перенесли операцію уніпортальну відеоасистовану торакоскопичну передню мобілізацію викривлення з подальшою задньою інструментацією. Середні показники остаточної фронтальної та сагітальної корекції становили $(70 \pm 19) \%$ та $(71 \pm 23) \%$ відповідно. Нами вперше оцінено безпечність та ефективність малоінвазив-

ної методики передньої мобілізації викривлення в лікуванні важких форм грудного сколіозу, забезпечивши співставні корегуючі результати, менший післяопераційний больовий синдром, швидше одужання та гарний косметичний ефект без значних ускладнень [9].

Кілька досліджень присвячено використанню галотракції на початковому етапі до хірургічної корекції або як етап після проведення передньої мобілізації викривлення з подальшою задньою інструментацією [10–14].

У роботі А. Ф. Левицького зі співавт. [10] кут деформації до хірургічного лікування складав $112,24^\circ \pm 4,41^\circ$ ($P > 0,01$). У всіх пацієнтів сколіотична деформація була ригідною: за тракційного тесту корекція деформації відбувалась у межах 15–20 %. Середня тривалість застосування тракції хребта складала 46 днів ($P > 0,01$). Після проведення галотракції кут деформації складав $86,14^\circ \pm 2,63^\circ$, а на завершальному етапі корекції — $47,25^\circ \pm 3,21^\circ$. Середня корекція деформації хребта дорівнювала $(57 \pm 12) \%$. Транзиторний неврологічний дефіцит спостерігали в 2 пацієнтів (6,6 %), у 3 (9,9 %) — запалення м'яких тканин навколо стрижня.

У дослідженні Т. Garabekyan зі співавт. [13] середня тривалість тракції складала 77 днів. Середній кут основного викривлення за Коббом до застосування галотракції складав 101° (62° – 130°), після остаточної задньої корекції деформації — 58° (26° – 91°). Середнє покращення у вимірюванні основного викривлення становило 43 % одразу після задньої корекції і 38 % на момент остаточного спостереження ($P = 0,001$). Загальна частота ускладнень складала 19 %, включаючи 2 пацієнтів із розхитуванням штифтів та 2 із поверхневими інфекціями в ділянці штифтів.

В інших роботах отримано схожі результати корекції в межах від 35 до 58 % [14]. Наведено

різні ускладнення, пов'язані з галотракцією: розхитування стрижнів, інфекція навколо стрижнів, абсцес мозку (хоча і рідко), параліч черепно-мозкових нервів та інші неврологічні несприятливі явища.

На противагу двохетапним методикам хірургічного лікування деформацій хребта, резекція хребтового стовпа на верхівці деформації застосовується виключно через задній доступ. Задній реліз зв'язок і фасеткових суглобів виконують через задній доступ, а також проводять задню ламінектомію і педикулектомію для завершення циркулярної резекції хребтового стовпа [15]. Цей підхід став стандартом лікування важких, ригідних деформацій хребта протягом останніх десятиліть, відколи в спінальній хірургії стали використовувати стабільні полісегментарні конструкції та таке сучасне обладнання як інтраопераційний моніторинг і спінальна навігація. L. Lenke зі співавт. [15] у своїй роботі навели результати хірургічного лікування 43 важких, ригідних деформацій хребта у дітей та дорослих. Середній показник рентгенологічної корекції основного викривлення хребта склав 57° (69 %) у разі сколіозу, 45° (54 %) — загального кіфозу, 49° (63 %) — локального кутового кіфозу та 109° (56 %) за умов комбінацій кіфосколіозу. Середня крововтрата для всіх пацієнтів становила 1 103 мл і варіювала від 250 до 3 100 мл, а тривалість операції склала 9 год. 37 хв. У кількох пацієнтів спостерігалися зміни та/або втрата даних моніторингу спинного мозку: 7 осіб (18 %) втратили показники інтраопераційного нейрогенного моніторингу викликаних потенціалів під час корекції, а після операції вони повернулися до початкового рівня. Післяопераційні неврологічні ускладнення були в 2 пацієнтів із транзиторними паралічами нервових корінців. Також детально розглянуто соматичні ускладнення в 11 хворих, жодне з яких не привело до катастрофічних наслідків і ревізійних втручань.

Проведено систематичний огляд літератури в разі резекції хребтового стовпа за деформацій хребта [16]. До аналізу було включено 7 досліджень (390 пацієнтів). Середній час операції становив 430 хв, а оціночна крововтрата — 2 639 мл. Середня величина корекції склала $64,1^\circ$ за сколіозу та $58,9^\circ$ кіфозу (61,2 та 63,1 % відповідно). Загальна поширеність ускладнень дорівнювала 32 % (12–54 %). Найпоширенішими були неврологічні ускладнення, які склали 8 %. Ризик ушкодження спинного мозку становив 2 %, частота ревізійних втручань — 6 % (1–13 %), інфекційних

ускладнень — 2 % (1–4 %), ускладнень, через імплантати — 2 % (0–6 %).

Отже наведені сучасні методики хірургічного лікування важких і ригідних деформацій хребта показали зіставні результати стосовно корекції деформації, яка коливається в межах від 52 до 78 %. У нашому дослідженні ми отримали 62 % корекції основного викривлення хребта. Проведення передньої мобілізації хребта дозволяє отримати до 30 % корекції, в нас цей показник склав 17,6 %.

Під час виконання нашого дослідження не було жодних грубих неврологічних ускладнень завдяки використанню нейромоніторингу та спінальної навігації. Лише в одному випадку відбувся перелом фіксуєчого стрижня у віддаленому періоді, що потребувало ревізійного втручання. Недоліком проведення галотракції є виснажливість і тривалість цього етапу (від 24 до 77 діб), можливий ризик серйозних проблем із боку головного мозку (абсцес) й інфекційних ускладнень у місцях проведення стрижнів, а також неврологічних. Методика задньої резекції хребтового стовпа є потужною хірургічною процедурою для лікування важких деформацій хребта, проте вона має ризик надмірної крововтрати (до 3-х л) та серйозних неврологічних незворотних змін. Вона більш прийнятна для грубих, локальних кутових деформацій, а рішення про проведення такої операції має бути виваженим і виконуватися досвідченою хірургічною командою.

Висновки

Двохетапне хірургічне лікування великих і ригідних деформацій хребта (передня мобілізація викривлення та задня інструментація хребта) є сучасною методикою для досягнення корекції деформації хребта у фронтальній та сагітальній площинах, а також для отримання бажаного косметичного результату. Ретельно виконана передня мобілізація з подальшим використанням системи витягнення пацієнта в ліжку дозволяє збільшити мобільність хребта й поступово адаптувати тканини та спинний мозок до наступної задньої корекції, що значно зменшує ризики неврологічних ускладнень, а також допомагає отримати максимально задовільні результати корекції.

Конфлікт інтересів. Автори декларують відсутність конфлікту інтересів.

Список літератури

1. Chang, K. (2003). Cantilever bending technique for treatment of large and rigid scoliosis. *Spine*, 28(21), 2452–2458. <https://doi.org/10.1097/01.brs.0000092063.63315.d5>

2. Teixeira da Silva, L. E., De Barros, A. G., & De Azevedo, G. B. (2015). Management of severe and rigid idiopathic scoliosis. *European Journal of Orthopaedic Surgery & Traumatology*, 25(S1), 7–12. <https://doi.org/10.1007/s00590-015-1650-1>
3. Macdonald, D. B., Skinner, S., Shils, J., & Yingling, C. (2013). American Society of Neurophysiological Monitoring. Intraoperative motor evoked potential monitoring — a position statement by the American Society of Neurophysiological Monitoring. *Clin Neurophysiol.*, 124 (12), 2291–2316. <https://doi.org/10.1016/j.clinph.2013.07.025>
4. Barkov, O. O., & Duplyi, D. R. (2021). Practical aspects of intraoperative neuromonitoring in patients with various spine pathologies. *Orthopedics, traumatology and prosthetics*, 4, 5–12. <https://doi.org/10.15674/0030-5987202145-12>. (in Ukrainian)
5. Ganguly, R., Minnema, A., Singh, V., & Grossbach, A. (2020). Retrospective analysis of pedicle screw accuracy for patients undergoing spinal surgery assisted by intraoperative computed tomography (CT) scanner AIRO® and BrainLab® navigation. *Clin Neurol Neurosurg*, 198, 106–113. doi: 10.1016/j.clineuro.2020.106113
6. Bullmann, V., Halm, H. F., Schulte, T., Lerner, T., Weber, T. P., & Liljenqvist, U. R. (2006). Combined anterior and posterior instrumentation in severe and rigid idiopathic scoliosis. *European Spine Journal*, 15(4), 440–448. <https://doi.org/10.1007/s00586-005-1016-1>
7. Kandwal, P., Goswami, A., Vijayaraghavan, G., Subhash, K., Jaryal, A., Upendra, B., & Jayaswal, A. (2016). Staged anterior release and posterior instrumentation in correction of severe rigid scoliosis (Cobb angle >100 degrees). *Spine Deformity*, 4(4), 296–303. <https://doi.org/10.1016/j.jspd.2015.12.005>
8. Wiguna, I. G., Ridia, K. G., Suyasa, I. K., Arimbawa, I. B., Wiguna, I. G., Febyan, & Kuswara, L. W. (2023). Severe-rigid scoliosis treated by two-staged procedures: A case series. *European Journal of Medical and Health Sciences*, 5(1), 10–15. <https://doi.org/10.24018/ejmed.2023.5.1.1615>
9. Hsu, C., Wu, K., Lin, M., Kuo, K. N., Chang, J., & Wang, T. (2020). Pioneering experience of Uniportal video-assisted Thoracoscopic surgery for anterior release of severe thoracic scoliosis. *Scientific Reports*, 10(1). <https://doi.org/10.1038/s41598-020-57984-x>
10. Levytskyi, A. F., Rogozynski, V. O., & Dolyanitskiy, M. M. (2020). Halo-gravitational traction in the treatment of complex (>100°) scoliotic spinal deformities in children: review of clinical cases. *Paediatric surgery. Ukraine*, 4(69), 67–71. <https://doi.org/10.15574/PS.2020.69.67>. (in Ukrainian)
11. Yamin, S., Li, L., Xing, W., Tianjun, G., & Yupeng, Z. (2008). Staged surgical treatment for severe and rigid scoliosis. *Journal of Orthopaedic Surgery and Research*, 3(1). <https://doi.org/10.1186/1749-799x-3-26>
12. Bouchoucha, S., Khelifi, A., Saied, W., Ammar, C., Nessim, M. N., Ghachemet, M. B. (2011). Progressive correction of severe spinal deformities with halo-gravity traction. *Acta Orthop Belg*, 77, 529–534.
13. Garabekyan, T., Hosseinzadeh, P., Iwinski, H. J., Muchow, R. D., Talwalkar, V. R., Walker, J., & Milbrandt, T. A. (2014). The results of preoperative halo-gravity traction in children with severe spinal deformity. *Journal of Pediatric Orthopaedics B*, 23(1), 1–5. <https://doi.org/10.1097/bpb.0b013e32836486b6>
14. Yang, C., Wang, H., Zheng, Z., Zhang, Z., Wang, J., Liu, H., Kim, Y. J., & Cho, S. (2016). Halo-gravity traction in the treatment of severe spinal deformity: A systematic review and meta-analysis. *European Spine Journal*, 26(7), 1810–1816. <https://doi.org/10.1007/s00586-016-4848-y>
15. Lenke, L. G., Sides, B. A., Koester, L. A., Hensley, M., & Blanke, K. M. (2010). Vertebral column resection for the treatment of severe spinal deformity. *Clinical Orthopaedics & Related Research*, 468(3), 687–699. <https://doi.org/10.1007/s11999-009-1037-x>
16. Yang, C., Zheng, Z., Liu, H., Wang, J., Kim, Y. J., & Cho, S. (2015). Posterior vertebral column resection in spinal deformity: A systematic review. *European Spine Journal*, 25(8), 2368–2375. <https://doi.org/10.1007/s00586-015-3767-7>

Стаття надійшла до редакції 04.11.2023

TWO-STAGE SURGICAL TREATMENT OF LARGE AND RIGID SPINAL DEFORMITIES (ANTERIOR MOBILIZATION OF THE CURVATURE AND POSTERIOR INSTRUMENTATION OF THE SPINE)

O. O. Barkov¹, V. O. Radchenko, Ye. S. Katsalap¹, I. F. Fedotova¹

¹ Sytenko Institute of Spine and Joint Pathology National Academy of Medical Sciences of Ukraine, Kharkiv

✉ Oleksandr Barkov, MD, PhD in Traumatology and Orthopaedics: a.barkov.79@gmail.com

✉ Volodymyr Radchenko, MD, Prof. in Traumatology and Orthopaedics: volod56@ukr.net

✉ Yelizaveta Katsalap, MD: lizaveta27@ukr.net

✉ Inga Fedotova, MD, DMSci: ibolokadze@ukr.net