

УДК 616.718.19-001-07-08-036.8(045)

DOI: <http://dx.doi.org/10.15674/0030-59872020216-23>

Особенности и результаты лечения ротационно-нестабильных повреждений таза по типу «открытая книга»

Н. Л. Анкин^{1,2}, Т. М. Петрик^{1,2}, В. А. Ладыка^{1,2}

¹ КНП Киевской областной рады «Киевская областная клиническая больница». Украина

² Национальная медицинская академия последипломного образования им. П. Л. Шупика, Киев. Украина

The treatment of pelvic bones injuries is one of the most difficult problems in traumatology. Objective: to analyze the results of surgical treatment of patients with pelvic fractures of the «open book» type and to determine the most effective methods of its stabilization. Methods: a retrospective analysis of the results of treatment of 61 patients with «open book» type pelvic fractures (age from 16 to 64 years) in two groups was carried out. Patients of the first group (24 patients, 39.3 %) were made osteosynthesis the anterior part of the pelvic bones only with an external fixation device — 20 and with a plate — 4. In the second group (37 patients, 60.7 %), anterior and posterior osteosynthesis was made. To assess fractures, the Tile classification with the additions of AO was used. X-rays and CT of the pelvic bones was used in all cases. Fractures of type B1.1 were detected in 32 (52.5 %) cases, B1.2 — 29 (47.5 %). Surgery was planned according to the developed local protocol. The results were analyzed according to the system of functional assessment S. A. Majed. The follow-up period was from 6 to 12 months after the surgery. Results: early complications were found in 4 (6.5 %) patients: infection — 3, secondary displacement of bone fragments — 1. There was no significant difference between the groups in terms of treatment outcomes. Conclusions: in case of pelvic injury as an «open book», accurate diagnosis of injuries with assessment of sacroiliac connection using x-ray of the pelvis in three planes and CT are important. In case of injuries of type B1 and differences in the pubic joint up to 2.5 cm, conservative treatment is recommended, more than 2.5 cm — internal fixation of the anterior section by one or two plates, and in the case of suspected injury of sacroiliac joint, additional fixation of the sacroiliac joint with ileosacral screws. Key words: pelvic fracture of the «open book» type, anterior part of the pelvic bones, posterior part of the pelvic bones, pubic joints, osteosynthesis

Лікування ушкоджень кісток таза є однією з найскладніших проблем у травматології. Мета: проаналізувати результати хірургічного лікування пацієнтів із переломами кісток таза за типом «відкрита книга» і визначити найефективніші методики їхньої стабілізації. Методи: проведено ретроспективний аналіз результатів лікування 61 пацієнта з переломами кісток таза за типом «відкрита книга» (вік від 16 до 64 років) у двох групах. Пацієнтам першої (24 особи, 39,3 %) виконано остеосинтез лише переднього відділу кісток таза: апаратом зовнішньої фіксації — 20, переднього відділу пластиною — 4. У другій групі (37 пацієнтів, 60,7 %) проведено остеосинтез переднього та заднього відділів. Для оцінювання переломів використано класифікацію Тайля з доповненнями АО. Усім пацієнтам виконували рентгенографію і КТ кісток таза. Переломи типу B1.1 виявлено в 32 (52,5 %) випадках, B1.2 — 29 (47,5 %). Хірургічне втручання планували відповідно до розробленого локального протоколу. Результати аналізували за системою функціональної оцінки S. A. Majed. Період спостереження — від 6 до 12 міс. після операції. Результати: ранні ускладнення виявлені у 4 (6,5 %) пацієнтів: нагноєння післяопераційної рани — 3, вторинне зміщення відламків — 1. Значної різниці між групами за показниками результатів лікування не зафіксовано. Висновки: за умов ушкоджень таза за типом «відкрита книга» важлива точна діагностика травм не лише переднього відділу, а й крижово-клубових зв'язок за допомогою рентгенографії таза в трьох проєкціях і КТ. У разі ушкоджень типу B1 і розходження лобкового зчленування до 2,5 см рекомендовано консервативне лікування, понад 2,5 см — внутрішня фіксація переднього відділу однією або двома пластинами, а за підозри на травмування крижово-клубових зв'язок можлива додаткова фіксація крижово-клубового зчленування ілеосакральними гвинтами. Ключові слова: перелом кісток таза за типом «відкрита книга», передній відділ кісток таза, задній відділ кісток таза, лобкове зчленування, остеосинтез.

Ключевые слова: перелом костей таза по типу «открытая книга», передний отдел костей таза, задний отдел костей таза, лобковое сочленение, остеосинтез

Введение

Лечение повреждений костей таза — одна из наиболее сложных проблем травматологии. В структуре травмы переломы костей таза составляют до 10 % от всех переломов, а при сочетанных травмах их количество варьирует до 30 % [1]. К сожалению, редко можно встретить публикации, посвященные проблеме лечения ротационно-нестабильных повреждений тазового кольца по типу «открытая книга». Большинство специалистов относят данное повреждение к разряду легких, хотя пациенты не всегда удовлетворены результатами лечения.

Частота таких повреждений варьирует от 27 до 38 % от общего числа травм таза [1]. Они относятся к группе В1 по классификации АО и возникают вследствие воздействия на таз ротационных сил [2, 3]. При этом в большинстве случаев задняя группа крестцово-подвздошных связок и тазовое дно остаются интактными.

Дискутабельным остается вопрос выбора тактики лечения этих повреждений: консервативно или хирургически? Если хирургически, то какую методику использовать: внешнюю или внутреннюю фиксацию, стабилизацию только переднего отдела или необходимо фиксировать и крестцово-подвздошное сочленение?

Цель работы: проанализировать результаты хирургического лечения пациентов с повреждениями таза типа «открытая книга» и определить наиболее эффективные методы стабилизации в данном случае.

Материал и методы

Проведен ретроспективный анализ результатов лечения пациентов с ротационно-нестабильными повреждениями таза по типу «открытая книга», находившихся на лечении в ортопедо-травматологическом центре Киевской областной клинической больницы (ОТЦ) в период 2010–2019 гг.

Исследование одобрено комиссией по биоэтике при КНП КОР «Киевская областная клиническая больница» (протокол № 329 от 29.04.2020).

При оценке типа повреждений использована классификация Тайля, принятая и дополненная АО, которая базируется на концепции стабильности тазового кольца и включает принципы анатомии и механизма травмы [4, 5].

Переломы типа В1 — это унилатеральное частичное повреждение задней половины та-

зового кольца при внешней ротации. Передняя часть кольца травмируется первой и часто через симфиз.

Подгруппы:

– В1.1 — повреждение заднего отдела тазового кольца с разрывом передней части крестцово-подвздошного сустава;

– В1.2 — заднее повреждение: перелом крестца.

За период с 2010 по 2019 г. в ОТЦ находился на лечении 61 пациент (возраст от 16 до 64 лет) с подобной травмой таза. Мужчины — 39 (63,9 %), женщины — 22 (36,1 %). Травмы были получены: у 27 пациентов (44,3 %) вследствие ДТП, у 18 (29,5 %) — при падении с высоты, у 8 (13,1 %) — при сдавливании в передне-заднем направлении, у 8 (13,1 %) — при других обстоятельствах.

Переломы типа В1.1 диагностировали в 32 (52,5 %) случаях, В1.2 — в 29 (47,5 %). Сопутствующие повреждения зафиксированы у 33 (54,1 %) пострадавших. Всем пациентам проведено хирургическое лечение: в первые три недели с момента травмы прооперировано 57 (93,4 %) человек, позднее трех недель — 4 (6,6 %). Из 61 случая предварительная иммобилизация с использованием аппарата внешней фиксации (АВФ) на этапах лечения выполнена у 53 (86,9 %) пациентов, остальным 8 (13,1 %) на этапах до доставки в ОТЦ проведено лечение консервативными методами.

При госпитализации всех пострадавших обследовали согласно с локальным протоколом: тщательный клинический осмотр (в том числе под наркозом), рентгенография в трех проекциях и компьютерная томография таза.

В исследование включено 2 группы больных: первая — 24 (39,3 %) пациента, которым проведен остеосинтез только переднего отдела таза, при этом фиксация АВФ выполнена в 20 случаях, пластиной — 4; вторая — 37 (60,7 %) человек, осуществлен остеосинтез переднего и заднего отделов. При этом открытую репозицию заднего отдела выполнили в 19 (51,4 %) случаях, закрытую — 18 (48,6 %), для фиксации использован один или два спонгиозных винта. Для закрепления переднего отдела в 21 (56,8 %) случае применены пластины, в 14 (37,8 %) — закрытая репозиция и фиксация с помощью АВФ со стержнями, введенными в надацетабулярную область, у 2 (5,4 %) пострадавших после закрытой репозиции повреждения стабилизировали длинными кортикальными винтами.

Оценивали выбор метода репозиции и способа фиксации по признакам нестабильности тазового кольца, типу заднего повреждения, давности травмы, состоянию мягких тканей, весу, возможности ранней активизации при сочетанных травмах.

Результаты и их обсуждение

Проанализированы итоги лечения пациентов с ротационно-нестабильными повреждениями по типу «открытая книга». Ранние осложнения обнаружены нами у 4 (6,5%) пациентов (нагноение — 3, вторичное смещение отломков — 1). Средние показатели койко-дня практически не отличались в обеих группах и составили 17,2 в первой и 17,8 во второй.

Хирургическое вмешательство выполнено согласно разработанному в ОТЦ локальному протоколу: при расхождении лонного сочленения более 2,5 см и признаках значительной ротационной нестабильности тазового кольца проведен остеосинтез переднего отдела пластинами и дополнительно зафиксировано крестцово-подвздошное сочленение с использованием 1–2 спонгиозных винтов. В случае незначительного смещения отломков и отсутствия признаков нестабильности тазового кольца выполнен остеосинтез только переднего отдела таза пластиной или внешняя фиксация таза с применением с надацетабулярно введенных винтов. Результаты лечения пациентов с повреждениями типа В1 анализировали по системе функциональной оценки, описанной S. A. Majeed [6], которая учитывает работоспособность, способность сидеть, ходить, наличие укорочения конечности, определение объема движений в тазобедренных суставах, боль в крестцово-подвздошном сочленении, дизурические и сексуальные расстройства.

Период наблюдения составил от 6 до 12 мес. после операции (таблица). Результаты оценены у 58 (95,1 %) пациентов (первая — 23 человека, вторая — 35). Отмечено их снижение в обеих группах в основном из-за жалоб на боли в облас-

ти крестцово-подвздошных сочленений при физической нагрузке.

Обсуждение

Ротационно-нестабильные повреждения типа В1 в виде «открытая книга» характеризуются определенной нестабильностью тазового кольца за счет сохранения части связок (как правило, задние крестцово-подвздошные), которые позволяют предотвратить смещение в вертикальном направлении. Такие травмы чаще всего не приводят к массивной кровопотере, но их неэффективное лечение может сказаться на дальнейшем качестве жизни пациента. Эти повреждения происходят вследствие действия наружной ротационной силы, которая разрывает лобковый симфиз.

В экспериментальных условиях авторы [7] показали, что разрыв симфиза менее 2,5 см не сопряжен с повреждениями диафрагмы таза или передних крестцово-подвздошных связок. Дефект более 2,5 см всегда связан с разрывом передних крестцово-подвздошных связок и связок диафрагмы таза. Учитывая, что дальнейшее воздействие ротационных сил приводит к нарушению целостности и задних крестцово-подвздошных связок, то подобная травма может быть легкой.

Видимые небольшие размеры расхождения симфиза могут замаскировать более тяжелые повреждения заднего тазового кольца. Часто наложения повязок, шин и простое выравнивание нижних конечностей во время рентгенографии таза в передней и задней проекциях приводит к частичной репозиции таких переломов. Подтвердить отсутствие нестабильности можно при компьютерной томографии таза.

В большинстве случаев переломы лобкового симфиза не требуют проведения внутренней фиксации, из-за увеличения расстояния между отломками, их дальнейшее смещение маловероятно [8, 9]. Процедуры стабилизации по поводу травм переднего тазового кольца выполняют после их оценки, предоперационного планирования и с учетом первоочередности лечения других повреждений. Рентгенография переломов таза этого типа состоит из трех стандартных проекций: прямая, вход и выход из таза.

Таблица

Отдаленные результаты лечения больных в зависимости от метода фиксации

Группа пациентов	Результат лечения			
	отличный и хороший	удовлетворительный	неудовлетворительный	всего
Первая	13 (56,5 %)	8 (34,8 %)	2 (8,7 %)	23 (37,7 %)
Вторая	19 (54,3 %)	13 (37,1 %)	3 (8,6 %)	35 (57,4 %)
Всего	32	21	5	58 (95,1 %)

Необходимо внимательно изучить рентгеновские снимки касательно асимметрии и расширения крестцово-подвздошного сочленения. Далее нужно выявить другие признаки нестабильности: отрывные повреждения костей от крестцово-остистой и крестцово-бугорковой связок. Намного большую характеристику повреждения можно увидеть при КТ-исследовании, которое позволяет выявить повреждение переднего тазового полукольца, сопут-

ствующие травмы мягких тканей, мочевого пузыря и крестцово-подвздошных сочленений, увидеть увеличение расстояния по его передней и задней сторонах, что скорее всего подтверждает значительную ротационно-нестабильную травму.

Консервативное лечение этих повреждений возможно. Оно показано при отсутствии значительных нарушений задних крестцово-подвздошных связок и ограниченном разрыве лобкового симфиза.

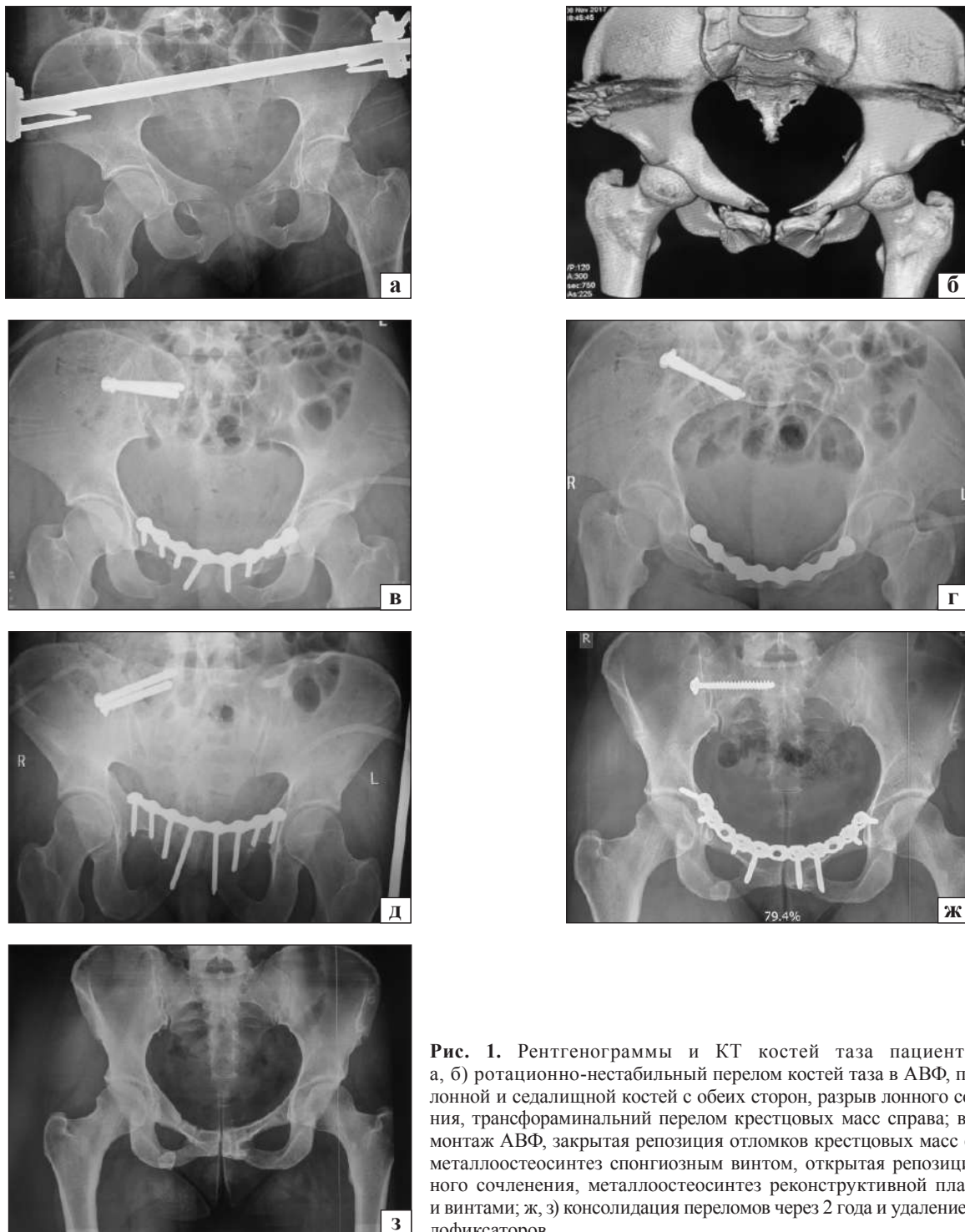


Рис. 1. Рентгенограммы и КТ костей таза пациентки Б.: а, б) ротационно-нестабильный перелом костей таза в АВФ, перелом лонной и седалищной костей с обеих сторон, разрыв лонного сочленения, трансфораминальный перелом крестцовых масс справа; в–д) демонтаж АВФ, закрытая репозиция отломков крестцовых масс справа, металлоостеосинтез спонгиозным винтом, открытая репозиция лонного сочленения, металлоостеосинтез реконструктивной пластиной и винтами; ж, з) консолидация переломов через 2 года и удаление металлофиксаторов

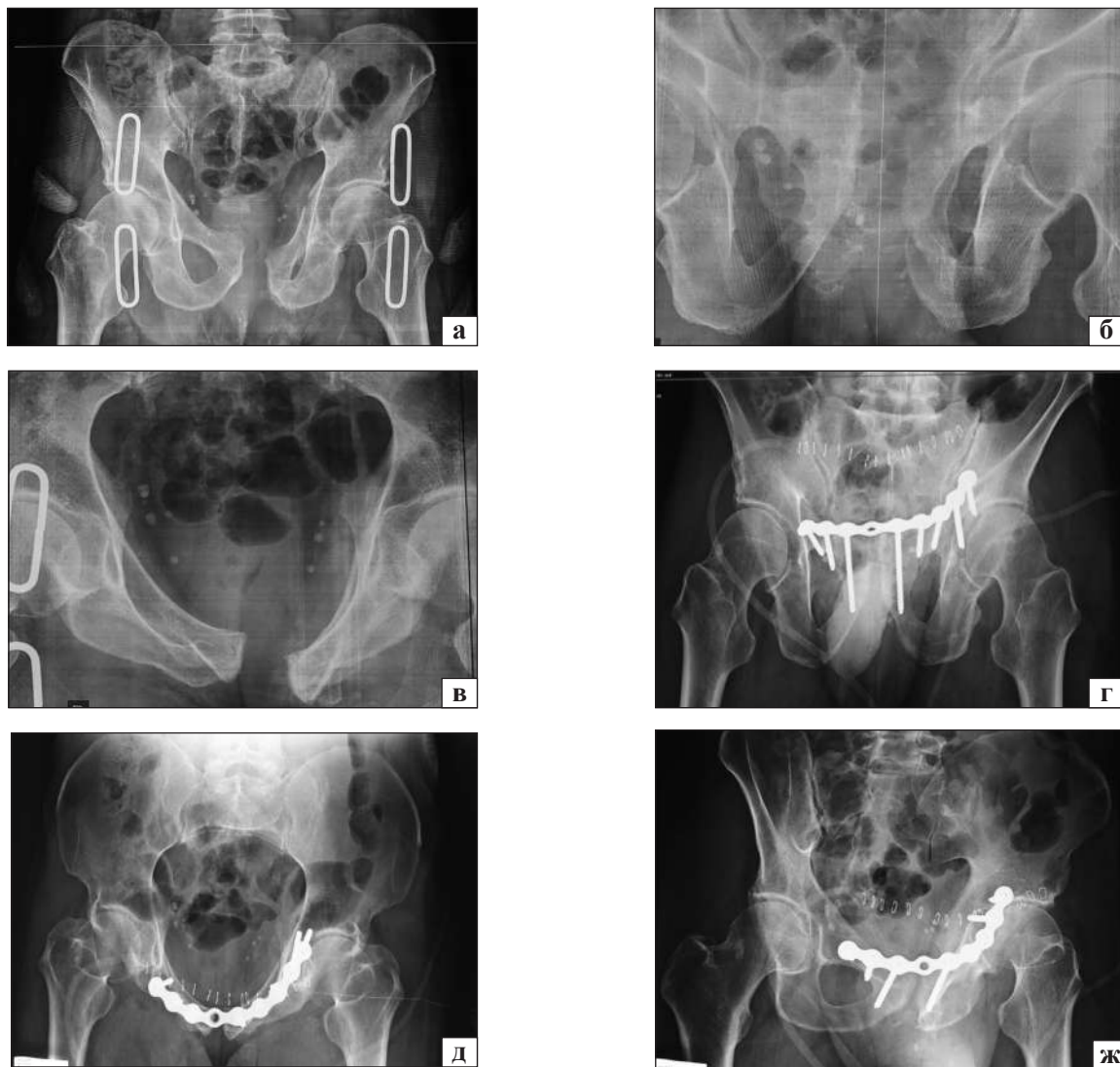


Рис. 2. Рентгенограммы пациента Р.: а–в) перелом лонной и седалищной костей слева, разрыв лонного сочленения; г–ж) открытая репозиция отломков лонной кости и лонного сочленения, металлоостеосинтез пластиной и винтами

Хотя точные измерения «приемлемого» разрыва симфиза неизвестны. В качестве первичного метода лечения при переломах таза типа «открытая книга» постельный режим не рекомендуется. Больного иммобилизируют вспомогательными средствами для ходьбы с нагрузкой на обе конечности. Обязательна рентгенографическая оценка с целью подтверждения стабильности таза. При незначительном расхождении лонного сочленения до 2,5 см возможно также использование АВФ с введением стержней надацетабулярно.

Значительное смещение (более 2,5 см) — это единственное показание для внутренней хирургической фиксации лонного сочленения. При наличии признаков нестабильности таза переломы типа В1 лечат методами внутренней и внешней фиксации, но для этого нужно учитывать степень повреждения связок крестцово-подвздошного сочленения.

Для их стабилизации используют практически любые средства: проволочную петлю, 1–2 пластины (наибольшую прочность обеспечивают две — на передний отдел и сверху над симфизом).

При частичном разрыве передних и задних крестцово-подвздошных связок необходимо стабилизировать это сочленение с использованием илеосакрального винта. Возможно его закрытое введение. В такой ситуации передний отдел можно фиксировать только одной пластиной. Это очень тонкая грань — определить правильные показания для синтеза крестцово-подвздошного сочленения. Но при значительной нестабильности тазового кольца остеосинтез показан. В проведенном исследовании не доказано, что существуют отличия в отдаленных результатах лечения при остеосинтезе только переднего отдела или переднего отдела и крестцово-подвздошного сочленения.

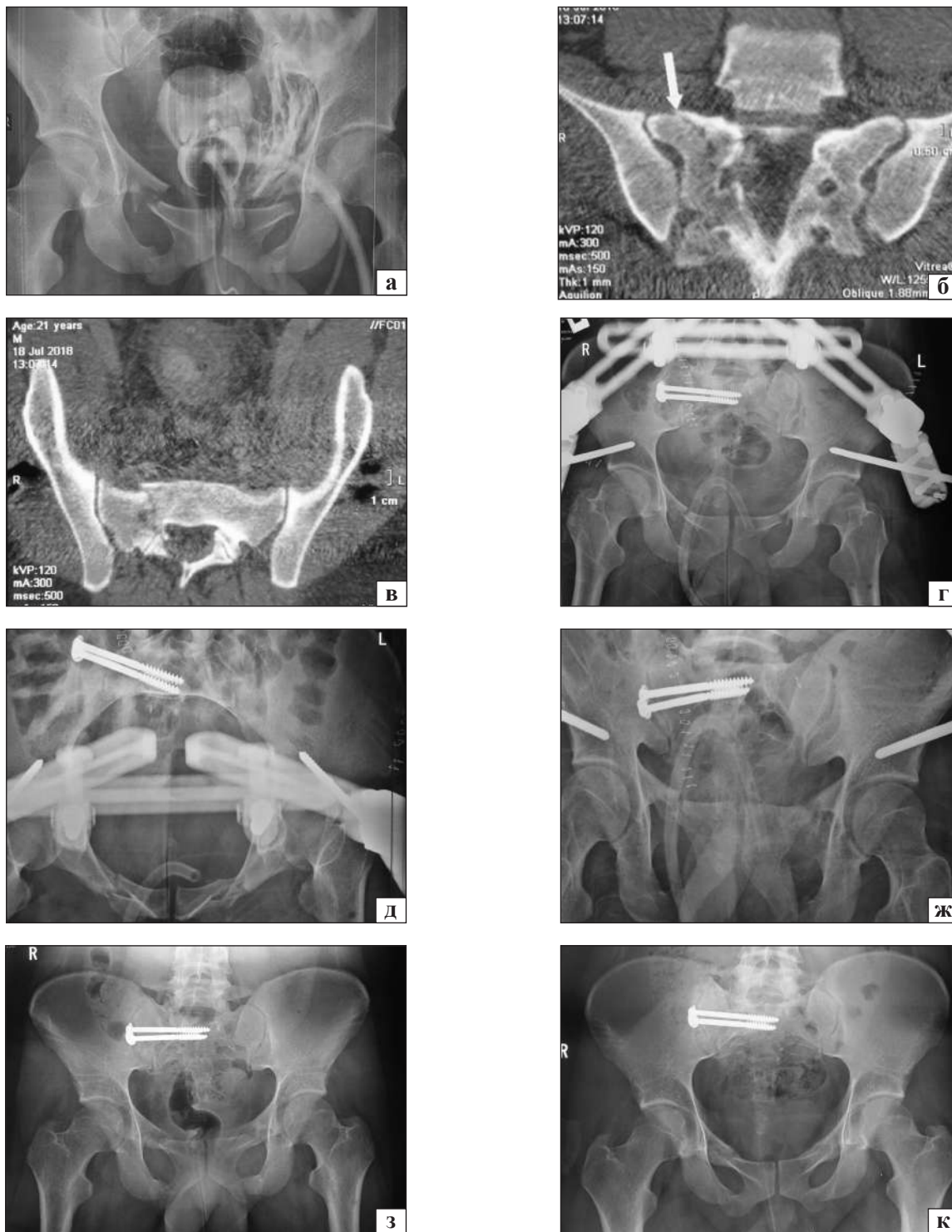


Рис. 3. Рентгенограммы и КТ костей таза пациента Б.: а–в) перелом лонной и седалищной костей с обеих сторон, трансфораминальный перелом крестцовых масс справа; г–ж) открытая репозиция отломков крестцовых масс справа, металлоосцитез винтами, фиксация переднего отдела таза АВФ типа АО; з) демонтаж АВФ из переднего отдела таза; к) рентген-контроль 15.01.2019

Клинический пример № 1

Пациентка Б., 30 лет. Травма получена в результате ДТП 04.01.2016. Диагноз: ротационно-нестабильный перелом костей таза. Перелом лонной и седалищной костей с обеих сторон. Трансфо-

раминальный перелом крестцовых масс справа (тип В1.2 по классификации АО). 04.01.2016 выполнена стабилизация костей таза АВФ типа АО. Пациентка госпитализирована в ОТЦ 12.01.2016, где 21.01.2016 ей было проведено хирургическое

вмешательство — демонтаж АВФ, закрытая репозиция отломков крестцовых масс справа, металлоостеосинтез спонгиозным винтом, открытая репозиция лонного сочленения, металлоостеосинтез реконструктивной пластиной и винтами. Удалены металлофиксаторы из правого крестцово-подвздошного и лонного сочленений 22.02.2018. Результат по шкале Majeed — 84 балла (рис. 1).

Клинический пример № 2

Пациент Р., 51 год. Травмирован на производстве 03.07.2019. Диагноз: перелом лонной и седалищной костей слева, разрыв лонного и крестцово-подвздошного сочленений (тип В1.1 по классификации АО).

18.07.2019 пострадавший был госпитализирован в ОТЦ. 26.07.2019 выполнено хирургическое вмешательство — открытая репозиция отломков лонной кости и лонного сочленения, металлоостеосинтез пластиной и винтами. Результат по шкале Majeed — 82 балла (рис. 2).

Клинический пример № 3

Пациент Б., 21 год. Травма получена в результате ДТП 15.07.2018. Диагноз: перелом лонной и седалищной костей с обеих сторон, трансформинальный перелом крестцовых масс справа (тип В1.2 по классификации АО).

17.07.2018 пациент госпитализирован в ОТЦ, наложен АВФ на таз. 26.07.2018 выполнено хирургическое вмешательство — открытая репозиция отломков крестцовых масс справа, металлоостеосинтез винтами, фиксация переднего отдела таза АВФ в наацетабулярную область. 03.10.2018 был демонтирован АВФ из переднего отдела таза. Результат по шкале Majeed — 86 баллов (рис. 3).

Выводы

При ротационно-нестабильных повреждениях таза по типу «открытая книга» важно уделить особое внимание точной диагностике травм не только переднего отдела, но и крестцово-подвздошных связок. Для этого в протоколе исследований важную роль играет рентгенография таза в трех проекциях и компьютерная томография.

При повреждениях типа В1 возможен следующий алгоритм: незначительное расхождение

лонного сочленения (до 2,5 см) — консервативное лечение, в случае расхождения лонного сочленения более чем на 2,5 см необходимо произвести внутреннюю фиксацию переднего отдела 1–2 пластинами, а при подозрении на повреждение крестцово-подвздошных связок возможна дополнительная фиксация крестцово-подвздошного сочленения илеосакральными винтами.

Значительной разницы при оценке результатов между группами пациентов, прооперированных с фиксацией только переднего отдела или переднего и заднего отделов не обнаружено.

Конфликт интересов. Авторы декларируют отсутствие конфликта интересов.

Список литературы

1. Анкін М. Л. Пошкодження таза та переломи кісток кульшової западини. Уніфікований клінічний протокол (первинної, вторинної (спеціалізованої), третинної (високоспеціалізованої) медичної допомоги) / М. Л. Анкін, В. В. Бурлука. — Київ, 2019.
2. Guthrie H. C. Fractures of the pelvis / H. C. Guthrie, R. W. Owens, M. D. Bircher // The Journal of bone and joint surgery. British volume. — 2010. — Vol. 92-B (11). — P. 1481–1488. — DOI: 10.1302/0301-620x.92b11.25911.
3. Fractures of the Pelvis and Acetabulum Principles and Methods of Management / M. Tile, D. L. Helfet, J. F. Kellam [et al.]. — 4th ed. — Davos : AO Publishing, 2015. — 1000 p.
4. Fracture and dislocation classification compendium-2007 / J. L. Marsh, T. F. Slongo, J. Agel [et al.] // Journal of Orthopaedic Trauma. — 2007. — Vol. 21 (Suppl.). — P. S1–S6. — DOI: 10.1097/00005131-200711101-00001.
5. Fracture and dislocation compendium. Orthopaedic trauma association committee for coding and classification // Journal of Orthopaedic Trauma. — 1996. — Vol. 10 (Suppl. 1). — P. 1–154.
6. Majeed S. A. Grading the outcome of pelvic fractures / S. A. Majeed // The Journal of Bone and Joint Surgery. British volume. — 1989. — Vol. 71-B (2). — P. 304–306. — DOI: 10.1302/0301-620x.71b2.2925751.
7. Tile M. Biomechanics of the pelvic ring / M. Tile // Fractures of the pelvis and acetabulum / M. Tile, D. Helfet, J. Kellam. — Lippincott Williams & Wilkins, 2003. — P. 32–49.
8. Tornetta P. Outcome of rotationally unstable pelvic ring injuries treated operatively / P. Tornetta, K. Dickson, J. M. Matta // Clinical Orthopaedics and Related Research. — 1996. — № 329. — P. 147–151. — DOI: 10.1097/00003086-199608000-00018.
9. Matta J. M. Indications for anterior fixation of pelvic fractures / J. M. Matta // Clinical Orthopaedics and Related Research. — 1996. — № 329. — P. 88–96. — DOI: 10.1097/00003086-199608000-00011.

FEATURES AND RESULTS OF TREATMENT OF ROTATIONALLY UNSTABLE PELVIC INJURIES OF THE «OPEN BOOK» TYPE

M. L. Ankin^{1,2}, T. M. Petryk^{1,2}, V. O. Ladyka^{1,2}

¹ Municipal non-profit enterprise of Kyiv Regional Council «Kyiv Regional Clinical Hospital». Ukraine

² Shupyk National Medical Academy of Postgraduate Education, Kyiv. Ukraine

✉ Mykola Ankin, MD, Prof. in Traumatology and Orthopaedics: m.ankin@ukr.net

✉ Taras Petryk, PhD in Traumatology and Orthopaedics: petryktaras.m.d@gmail.com

✉ Viktoriia Ladyka: Ladika084@gmail.com

ВНИМАНИЮ АВТОРОВ

В связи с тем, что журнал внесен в Перечень научных специализированных изданий, в которых могут публиковаться результаты диссертационных работ, обращаем ваше внимание на необходимость указывать на титульном листе статьи на трех языках (рус., укр., англ.) следующие сведения: 1) фамилию, имя, отчество; 2) название статьи; 3) официальное название учреждения и отдела (кафедры, лаборатории), в котором выполнена работа. Фамилия автора и учреждение, в котором он(она) работает, должны сопровождаться одним цифровым индексом.

Кроме того, на отдельном листе просим предоставить сведения о каждом из авторов: 1) фамилию, имя и отчество; 2) должность; 3) полный почтовый служебный адрес и e-mail; 4) номер служебного телефона и факса. Необходимо указать контактное лицо.

При подготовке статьи следует соблюдать правила для авторов, публикуемые в журнале и на сайте otp-journal.com.ua.