

КОРОТКІ ПОВІДОМЛЕННЯ ТА НОТАТКИ З ПРАКТИКИ

УДК 616.727.3-001.5/.6-08

DOI: <http://dx.doi.org/10.15674/0030-59872023357-61>

Лікування застарілого переломовивиху в ліктьовому суглобі (клінічний випадок)

Є. М. Мателенок

ДУ «Інститут патології хребта та суглобів ім. проф. М. І. Ситенка НАМН України», Харків

Neglected complex dislocations of the elbow joint are not often pathology, but its treatment is serious problem and demand an individual tactic of treatment. Objective. To present a clinical case of consecutive treatment the neglected complex dislocations of the elbow. Methods. The clinical case of neglected complex dislocations to the back with coronoid process fracture II type (by Regan, Morrey) with displacement to a 60-year old man, who could not get medical care within 6 months. At the moment of examination patient had formed steadfast interrelations of displaced elbow joint structures with loosing of limb functionality. At the first stage, the forearm was distracted by using an external fixation device end redaction in the shoulder-elbow joint was achieved. At another stage arthrolysis, open redaction of the radial head, restoration of the lateral ligamentous apparatus was complected. In three weeks restoration of movements in the elbow joint has begun, ensuring movements close to the natural axis of the forearm rotation, which was provided by the external fixation device. Results. In 6 months the patient noted moderate pain only after intense physical load, hi doesn't take painkillers, volume of rotational movements: s/p — 20/0/25 (45°), extension-flexion movements: e/f — 0/15/118 (103°). The patient actively uses the limb for self-care and in work activities. According to the Mayo Elbow Performance Score the sum of points is 75, this means — the result is good. Conclusions. In cases of neglected complex dislocations for significant periods of existence (more than 3–4 months) staged treatment tactics is appropriate with using external fixation devices, by perforce perform open and closed manipulations, which depends on the specific clinical situation. Keywords. Elbow joint, neglected complex dislocations.

Застарілі переломовивихи у ліктьовому суглобі, хоча досить рідка патологія, але являє собою серйозну проблему в лікуванні й потребує індивідуального підходу щодо вибору лікувальної тактики. Мета. Поділитися варіантом етапного лікування застарілого переломовивиху в ліктьовому суглобі. Матеріал і методи. Наведено клінічний випадок застарілого заднього вивиху правого передпліччя поєднаного з відламковим переломом вінецьового відростка II-го типу (за Regan, Morrey) зі зміщенням у 60-річного пацієнта, який не мав можливості отримувати медичну допомогу протягом 6 міс. На момент звернення: стійке патологічне співвідношення зміщених утворень суглоба зі значним обмеженням рухів у ньому та втратою функціональних можливостей кінцівки. На першому етапі проведено спробу закритого усунення зміщення кісток суглоба за допомогою апарата зовнішньої фіксації, досягнуто вправлення в плечо-ліктьовому зчленуванні. На другому — виконано артроліз, відкрите вправлення головки променевої кістки, відновлення латерального зв'язкового апарата. Розробка рухів у суглобі з їхньою орієнтацією навколо природньої осі обертання, що забезпечував апарат зовнішньої фіксації, розпочата через три тижні після відкритого втручання. Результати. Через шість місяців больові відчуття помірної інтенсивності, пацієнт скаржиться лише після інтенсивного фізичного навантаження, знеболюючі препарати не використовує, обсяг ротаційних рухів — 20/0/25 (45°), розгинально/згинальних — 0/15/118 (103°). Хворий активно використовує кінцівку, повне самообслуговування, а також господарська діяльність. За шкалою Mayo Elbow Performance Score сума балів складає 75, тобто результат оцінюємо як добрий. Висновки. У випадку застарілих переломовивихів зі значними строками існування (більш ніж 3–4 міс.) доцільна етапна лікувальна тактика з використанням апаратів зовнішньої фіксації, за необхідності виконують як закриті, так і відкриті маніпуляції, характер яких залежить від конкретної клінічної ситуації.

Ключові слова. Ліктьовий суглоб, застарілий переломовивих

Вступ

Серед травматичних вивихів виділяють «simple dislocations» — простий вивих без супутніх переломів, та «complex dislocations» — переломовивихи, які спостерігають рідше, ніж «simple dislocations» [5]. Крім цього, за часом виникнення вивихів розглядають «свіжі» — до 3-х діб, «несвіжі» — до 14 діб, «застарілі вивихи» із давністю травми, за різними авторами, 14–21 доба й більше [1, 2]. Застарілі вивихи в ліктьовому суглобі, у більшості випадків, спостерігають у країнах із недостатньо розвинутою системою охорони здоров'я та здебільшого вони є наслідком лікарських помилок [7, 10]. На жаль, масштабні воєнні дії спричиняють підвищення частоти виявлення застарілих вивихів і переломовивихів. Клінічний випадок виник саме за таких умов.

Мета: ознайомити читачів із досвідом етапного лікування застарілого переломовивиху в ліктьовому суглобі.

Матеріал і методи

Матеріал дослідження розглянуто та схвалено комітетом з біоетики при ДУ «ІПХС ім. проф. М. І. Ситенка НАМН України» (протокол № 235 від 18.09.2023 р.).

Пацієнт С., 60 років, травму отримав у побуті внаслідок падіння з приземленням на кисть випрямленої правої руки. Відразу виник гострий біль, виражена деформація у ділянці ліктьового суглоба, спроби рухів передпліччям різко підсилювали больові відчуття. У зв'язку з недоступністю на той момент і подальші кілька місяців медичної допомоги, постраждалий приймав доступні знеболюючі препарати, та щадив ушкоджену кінцівку. Із плином часу інтенсивність болю зменшилась

і на момент звернення в ДУ «ІПХС ім. проф. М. І. Ситенка НАМН України» через 6 міс. після травмування пацієнта турбувало, здебільшого, обмеження рухів у ліктьовому суглобі та значна втрата функціональної спроможності руки. Після клінічного, рентгенологічного та КТ-обстеження встановлено діагноз: застарілий вивих правого передпліччя назад, уламковий перелом вінецьового відростка II-го типу (за Regan, Morrey [9]) зі зміщенням. Неврологічних порушень ліктьового, серединного або променевого нервів не виявлено. Пасивні й активні рухи передпліччя по відношенню до плеча в сагітальній площині здійснюються в межах 36° (р/з 0/20/56), контури ділянки ліктьового суглоба змінені: під м'якими тканинами стоїть дозадку ліктьовий відросток (рис. 1). Оцінюючи функціональний стан ліктьового суглоба, за шкалою *Mayo Elbow Performance Score* [8] — 30, виявили його незадовільним. На рентгенограмі ліктьового суглоба (рис. 2) діагностовано зміщення кісток передпліччя проксимально та назад із заходженням вінецьового відростка (точніше його частини, що зберіглася) у зону ліктьової ямки. Перед і нижче епіфіза плечової кістки розташовуються фрагменти вінецьового відростка. Крім цього, на рентгенограмах у бічній проекції можна припустити наявність зміщення головки променевої кістки назад по відношенню до ліктьової кістки, але це не підтверджується даними КТ — співвідношення головки променевої кістки та вирізки ліктьової кістки збережені (рис. 3).

Співвідношення між кістками передпліччя та плеча, які сформувалися, є стійкими, і спроби їх змінити мануальними зусиллями виявилися марними. Ураховуючи ці обставини, прийнято рішення, на першому етапі лікування скористатися

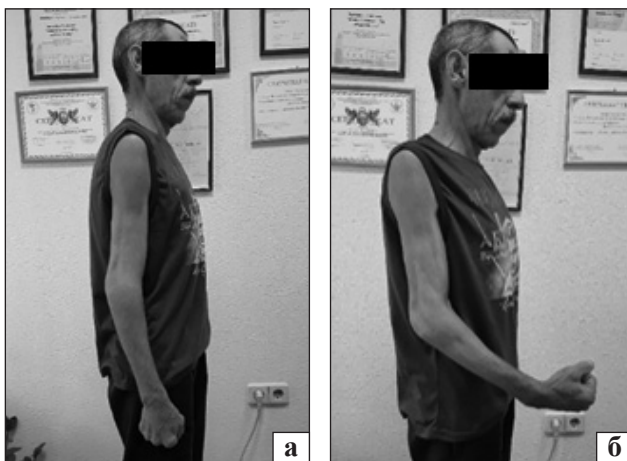


Рис. 1. Загальний вигляд (а) та обсягу рухів ушкодженої кінцівки (б) пацієнта С.

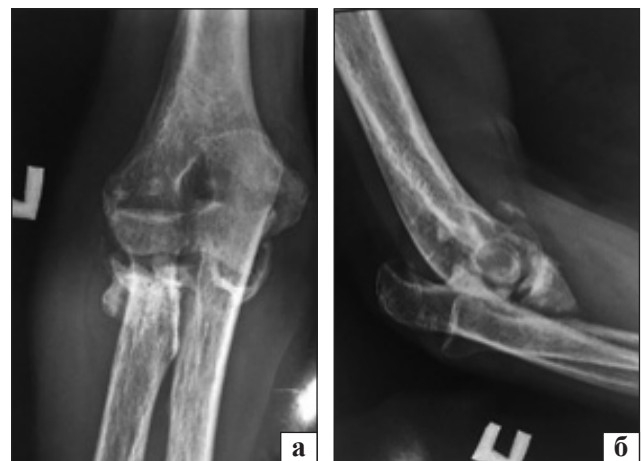

Рис. 2. Рентгенограми правого передпліччя пацієнта С. у прямій (а) та бічній (б) проєкціях на момент звернення

апаратом зовнішньої фіксації. Змонтовано пристрій із використанням конструкцій апарата Ілізарова, при цьому на плече задіяно два стрижні й спиця, на передпліччя — два стрижні у ліктьову кістку. Плечова та передплічна частини апарата з'єднані шарнірною конструкцією, яка розташована позаду та дистальніше рівня ліктьового суглоба (рис. 4).

У післяопераційному періоді проведено дистракцію на стрижнях, що з'єднують плечову частину апарата з шарнірами, тобто зміщували передпліччя донизу, темп дистракції 2–3 мм за добу. Після досягнення проміжку між вінцевим відростком та епіфізом плечової кістки зону дистракції перенесено на стрижні між шарнірами та передплічною частиною апарата. Далі, після досягнення положення, за якого передпліччя переміщено до переду і суглобова частина ліктьової кістки досягла позиції протистояння епіфізу плечової кістки, простір між цими структурами поступово зменшують за допомогою скорочення дистанції між плечовою частиною апарата й шарнірами. Процес вправлення завершено протягом двох тижнів, досягнуто задовільного співвідношення

в плечо-ліктьовому зчленуванні за відсутності такого у плечо-променевому (рис. 5).

Утримання протягом тижня не привело до вправлення головки променевої кістки. Тому, через наявність дісконгруентності у плечо-променевому зчленуванні, виконано друге хірургічне втручання: артроліз, видалення рубців із порожнини ліктьового суглоба, вправлення головки променевої кістки, трансартикулярна фіксація її спицею, пластика латерального колатерального зв'язкового апарата місцевими тканинами, перемонтаж апарата зовнішньої фіксації — видалено спицю з дистального метафіза плечової кістки та проведено нову спицю в зоні надвіростків плечової кістки в напрямку, максимально наближеному до проходження осі обертання кісток передпліччя в ліктьовому суглобі. Контрольна рентгенограма після завершення операції підтверджує відновлення співвідношення кісток ліктьового суглоба (рис. 6).

Через три тижні проведено видалення спиці, яка фіксувала головку променевої кістки, шарніри перенесені на спицю з метою розробки розгинально-згинальних рухів на фоні їх апаратного страхування (рис. 7).

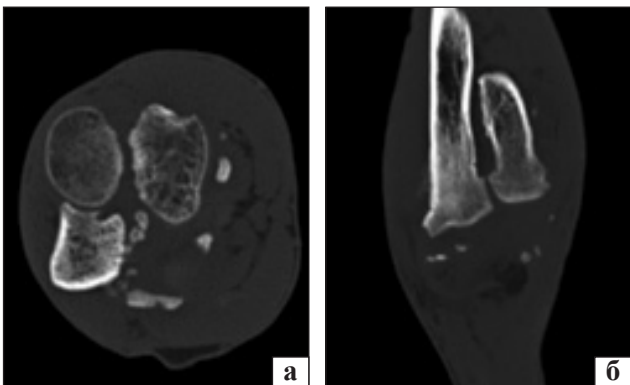


Рис. 3. Горизонтальний (а) та фронтальний (б) зрізи КТ на рівні проксимального променево-ліктьового зчленування

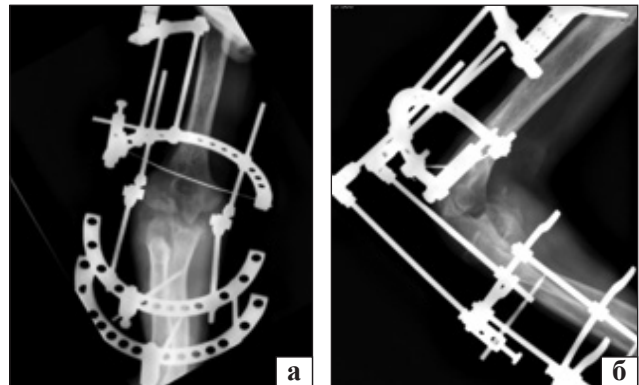


Рис. 5. Рентгенограми в прямій (а) та бічній (б) проєкціях після завершення етапу апаратного вправлення передпліччя

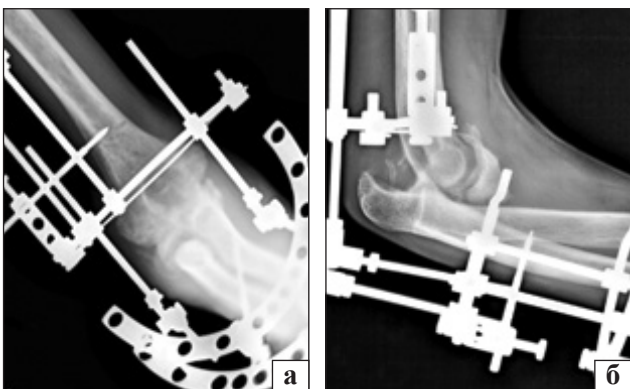


Рис. 4. Рентгенограми в прямій (а) та бічній (б) проєкціях ліктьового суглоба після першого хірургічного втручання

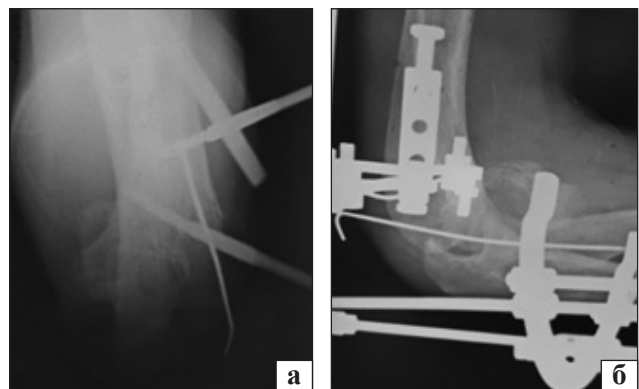


Рис. 6. Рентгенограми в прямій (а) та бічній (б) проєкціях ліктьового суглоба після другого хірургічного втручання

Через три тижні апарат демонтовано, продовжено розробку рухів та поступове нарощування функціональних навантажень кінцівки.

Результати

Огляд пацієнта через 3 тижні після демонтажу апарата (через 6 тижнів після мобілізації суглоба) та рентгенологічне обстеження показали збереження досягнутого співвідношення кісток суглоба, рухові вправи без болю, обсяг ротацийних рухів — 15/0/15 (30°), обсяг розгинально-згинальних рухів — 0/50/115, тобто 65° (рис. 8). Оцінюючи функціональний стан ліктьового суглоба, із використанням шкали *Mayo Elbow Performance Score* сума балів дорівнює 60, дійшли висновку — задовільно.

Контрольний огляд через 6 міс. продемонстрував наступне: больові відчуття помірної інтенсивності виникають лише після інтенсивного фізичного навантаження, знеболюючі препарати при цьому пацієнт не застосовує, обсяг ротацийних

рухів — 20/0/25 (45°), розгинально-згинальних — 0/15/118, вони складають 103°. Хворий, активно використовує кінцівку, повністю під час господарської діяльності в селі. За шкалою *Mayo Elbow Performance Score* сума балів складає 75, тобто результат оцінюємо як добрий.

Обговорення

Під час лікування переломовивихів, здебільшого, існує необхідність втручання на ушкодженій кістковій структурі для забезпечення кісткової стабілізації суглоба [3]. У нашому випадку під час аналізу рентгенограм, а також показників КТ ліктьового суглоба виявили, що уламки вінцевого відростка «розсіпані» у м'яких тканинах передньої поверхні ділянки ліктьового суглоба. Ураховуючи строк існування патологічного стану, розташування відламків вінцевого відростка, можна було передбачити, що процедура видалення уламків буде супроводжуватись труднощами, значною травматизацією тканин, проблематичним виконанням остеосинтезу та сумнівами щодо якості результатів такого втручання. Тому, прийнято рішення відмовитись від цього варіанта операції, а обрати тактику закритого вправлення за допомогою апарата зовнішньої фіксації з поступовим розтягненням скорочених тканин та усуненням зміщення кісток передпліччя.

Апарати зовнішньої фіксації часто застосовують у комбінації з відкритим вправленням кісток передпліччя, після його виконання, із метою утримання співвідношення кісток ліктьового суглоба під час відновлення рухів у суглобі [4, 6]. Окрім відкритого вправлення здійснюють також відновлення м'якотканинних структур суглоба та в разі необхідності переміщення ліктьового нерва.

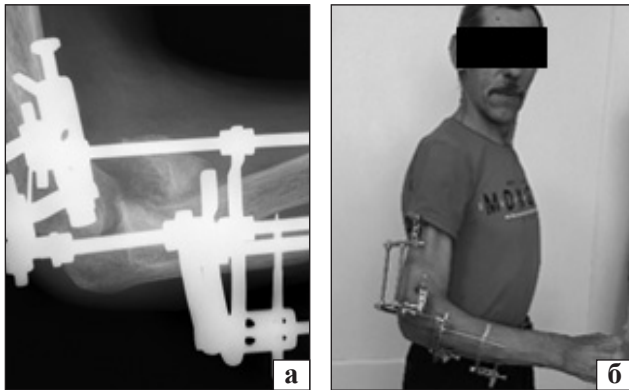


Рис. 7. Рентгенограма ліктьового суглоба (а) та зовнішній вигляд пацієнта С. (б) після завершення процедури підготовки до розробки рухів у суглобі

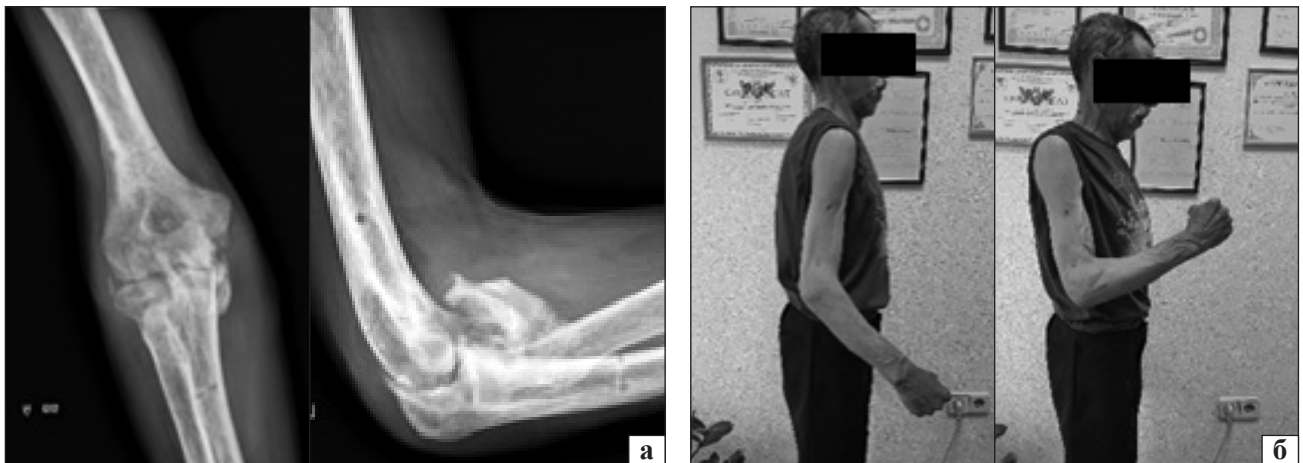

Рис. 8. Рентгенограма ліктьового суглоба та зовнішній вигляд пацієнта С. через 3 тижні після демонтажу апарата зовнішньої фіксації (6 тижнів після мобілізації суглоба)

Заслугує уваги досвід R. Ivo зі співавт. (2009), які використовують двоетапну тактику для лікування застарілих переломовивихів [3]. На першому етапі виконують невроліз ліктьового нерва, потім — усунення зміщення передпліччя завдяки інтенсивній дистракції апаратом зовнішньої фіксації в режимі 15 мм за один прийом з інтервалом між наступним прийомом дистракції у 10 хв. Попередньо проведений невроліз ліктьового нерва попереджає його ушкодження під час виконання подальшої інтенсивної дистракції. Через 10 діб виконують другий етап — це відкрита репозиція й остеосинтез уламків вінцевого відростка. Після другого втручання рухи в суглобі блокують на 4 доби, а у подальшому обмежують розгинання протягом 3 тижнів. У разі використання апарата зовнішньої фіксації застосовують методику монтажу апарата з урахуванням осі обертання у плечо-ліктьовому суглобі, яку раніше використовували для лікування «свіжих» переломовивихів [11].

У нашому випадку, після завершення процедур із вправлення кісток передпліччя, апарат зовнішньої фіксації під час відновлення рухів у суглобі також забезпечував їх виконання в природній осі обертання передпліччя. Обмежень напрямків рухів або їхньої примусовості не застосовували. Пасивна тактика щодо уламків вінцевого відростка в наведеному клінічному прикладі, на наш погляд, є обґрунтованою.

Висновки

У випадку застарілих переломовивихів зі значними строками існування (більш ніж 3–4 міс.) доцільна етапна лікувальна тактика з використанням апаратів зовнішньої фіксації, за необхідності виконують як закриті, так і відкриті маніпуляції,

характер яких залежить від конкретної клінічної ситуації.

Конфлікт інтересів. Автор декларує відсутність конфлікту інтересів.

Список літератури

1. Crenshaw, A. H. (2021). Old unreduced dislocations. In F. M. Azar, Beaty J. H. (Ed.), *Campbell's Operative Orthopaedics* (pp. 3246–3270). Elsevier Inc.
2. Donohue, K. W., & Mehlhoff, T. L. (2016). Chronic Elbow Dislocation. *Journal of the American Academy of Orthopaedic Surgeons*, 24 (7), 413–423. <https://doi.org/10.5438/jaaos-d-14-00460>
3. Mader, K., Ivo, R., Dargel, J., & Pennig, D. (2009). Treatment of chronically unreduced complex dislocations of the elbow. *Strategies in Trauma and Limb Reconstruction*, 4(2), 49–55. <https://doi.org/10.1007/s11751-009-0064-1>
4. Jupiter, J. B., & Ring, D. (2002). Treatment of unreduced elbow dislocations with hinged external fixation. *The Journal of Bone and Joint Surgery—American Volume*, 84 (9), 1630–1635. <https://doi.org/10.2106/00004623-200209000-00017>
5. Linscheid, R. L. & Wheeler, D. K. (1965). Elbow Dislocations. *JAMA: The Journal of the American Medical Association*, 194 (11), 1171. <https://doi.org/10.1001/jama.1965.03090240005001>
6. Lo, C. Y., & Chang, Y. P. (2004). Neglected elbow dislocation in a young man: treatment by open reduction and elbow fixator. *Journal of Shoulder and Elbow Surgery*, 13 (1), 101–104. [https://doi.org/10.1016/s1058-2746\(03\)00089-2](https://doi.org/10.1016/s1058-2746(03)00089-2)
7. Mehta, S., Sud, A., Tiwari, A., & Kapoor, S. (2007). Open Reduction for Late-Presenting Posterior Dislocation of the Elbow. *Journal of Orthopaedic Surgery*, 15 (1), 15–21. <https://doi.org/10.1177/230949900701500105>
8. Morrey, B. F. (1993). Functional evaluation of the elbow. In B. F. Morrey, K.-N. An, E. Y. Chao (Ed.), *The elbow and its disorders* (pp. 86–89). Philadelphia: W. B. Saunders Company.
9. Regan, W., & Morrey, B. (1989). Fractures of the coronoid process of the ulna. *The Journal of Bone & Joint Surgery*, 71 (9), 1348–1354. <https://doi.org/10.2106/00004623-198971090-00011>
10. Pal, C. P., Mittal, V., Dinkar, K. S., Kapoor, R., & Gupta, M. (2021). Neglected posterior dislocation of elbow: A review. *Journal of Clinical Orthopaedics and Trauma*, 18, 100–104. <https://doi.org/10.1016/j.jcot.2021.04.016>
11. Pennig, D., Gausepohl, T., & Mader, K. (2000). Transarticular fixation with the capacity for motion in fracture dislocations of the elbow. *Injury*, 31, 35–44. [https://doi.org/10.1016/s0020-1383\(99\)00261-2](https://doi.org/10.1016/s0020-1383(99)00261-2)

Стаття надійшла до редакції 16.08.2023

TREATMENT OF NEGLECTED COMPLEX DISLOCATIONS IN THE ELBOW JOINT (CLINICAL CASE)

Ye. M. Matelenok

Sytenko Institute of Spine and Joint Pathology National Academy of Medical Sciences of Ukraine, Kharkiv

✉ Yevgen Matelenok, MD in Traumatology and Orthopaedics: mate.evgeny@gmail.com