

УДК 611.018.4.26:616.71-018.3:576.31

DOI: <http://dx.doi.org/10.15674/0030-59872023351-56>

Порівняння морфологічного складу стромально-васкулярної фракції підшкірної жирової клітковини та тільця Гоффа

С. О. Масленніков, Ю. М. Авраменко, М. Л. Головаха

Запорізький державний медико-фармацевтичний університет. Україна

The use of regenerative technologies is widespread in modern medicine. Adipose-derived stem cells (ADSCs) in the stromal-vascular fraction (SVF) appear to be most attractive for use in cell therapy. The objective of this study is to identify morphological differences in the stromal-vascular fraction from the subcutaneous tissue and infrapatellar fat pad (IFP). Material and methods. Data analysis of 15 patients was carried out. The average age of the patients was (44.0 ± 3.8) years with a body mass index of (20.1 ± 1.6) kg/m². Aspirates of subcutaneous adipose tissue were obtained from the anterior abdominal wall of 8 women without signs of obesity and comorbid metabolic diseases, as well as the resected IFP from 7 patients during therapeutic and diagnostic arthroscopy, also without signs of obesity. We conducted a comparative characterization of the composition of the obtained histological samples. Morphometric measurements of the diameter of adipocytes were performed. Parametric and non-parametric criteria of statistical analysis were applied. Parametric criteria were used to determine the average diameter of adipocytes and the standard deviation. Non-parametric ones were used to test the hypothesis about the normality of the distribution of the studied indicators according to the Shapiro–Wilk test. The results. SVF, which were obtained in our study from subcutaneous adipose tissue and from IFP, differ in composition, namely, the amount of the stromal component, which is visually much more pronounced in the SVF of IFP, the size of adipocytes, which in SVF from subcutaneous adipose tissue of a statistically larger diameter. Conclusions. It was morphologically proven that SVF of IFP is a promising source of adipose mesenchymal stem cells for regenerative medicine, especially for cartilage regeneration. Keywords. Stromal vascular fraction, MSC, osteogenesis, chondrogenesis.

Використання регенеративних технологій широко поширене в сучасній медицині. Стовбурові клітини жирового походження (ADSCs) у стромально-васкулярній фракції (SVF) здаються найбільш привабливими для використання в клітинній терапії. Мета цього дослідження виявлення морфологічних відмінностей стромально-васкулярної фракції з підшкірної клітковини та тільця Гоффа. Матеріал і методи. Проведено аналіз даних 15 пацієнток. Середній вік хворих становив $(44,0 \pm 3,8)$ роки з індексом маси тіла $(20,1 \pm 1,6)$ кг/м². Отримали аспирати підшкірної жирової клітковини з передньої черевної стінки 8 жінок без ознак ожиріння та коморбідних метаболічних захворювань, а також резековане тільце Гоффа 7 пацієнток під час виконання лікувально-діагностичної артроскопії, також без ознак ожиріння. Провели порівняльну характеристику складу отриманих гістологічних зразків. Виконали морфометричні вимірювання діаметра адипоцитів. Застосовано параметричні та непараметричні критерії статистичного аналізу. За допомогою параметричних критеріїв визначили середній діаметр адипоцитів і стандартне відхилення. Непараметричні використовували для перевірки гіпотези про нормальність розподілу досліджуваних показників за критерієм Шاپіро–Уїлка. Результати. SVF, які були отримані в нашому дослідженні з підшкірної жирової клітковини та з жирового тільця Гоффа, відрізняються за складом, а саме кількістю стромального компонента, який візуально значно вираженіший у SVF жирові подушечки Гоффа, розміром адипоцитів, які у SVF із підшкірної жирової тканини статистично більшого діаметра. Висновки. Морфологічно було доведено, що SVF інфрапателлярного жирового тільця Гоффа є перспективним джерелом жирових мезенхімальних стовбурових клітин для регенеративної медицини, зокрема для регенерації хряща.

Ключові слова. Стромальна васкулярна фракція, мезенхімальні стромальні клітини, остеогенез, хондрогенез

Вступ

Використання регенеративних технологій, а саме, клітинної терапії набуває широкого поширення в сучасній медицині. В останні десятиліття галузь ортопедії отримала перспективу та новий поштовх для розвитку нових регенеративних технологій і хірургічних методик їхнього застосування. Використання стовбурових клітин у регенеративній медицині є особливо привабливою сферою досліджень, яка викликає великий інтерес останніми роками. Науковцям відомо чотири основних джерела стовбурових клітин, включаючи такі тканини: ембріональні, плода, дорослої людини та диференційовані соматичні клітини після генетичного перепрограмування, які мають назву — індуковані плюрипотентні стовбурові клітини. У дорослих людей стовбурові клітини жирової тканини (ADSCs) містяться у стромально-васкулярній фракції (SVF), виділені з жирової клітковини й найбільш вигідні для використання в клітинній терапії і тканинній інженерії [1]. У порівнянні з мезенхімальними стовбуровими клітинами інших локалізацій [2, 3], ADSCs можна відносно легко отримати в більшій кількості з меншим дискомфортом і мінімальним ушкодженням донорської ділянки. Мезенхімальні стромальні клітини (MSC) здатні взаємодіяти зі сусіднім мікрооточенням, що приводить до генерації нових коммітованих клітин-попередників. Так само вони виділяють екзосоми, що містять фактори росту, цитокіни, хемокіни та мікро-РНК, які беруть участь у відновленні дефектів тканин і біологічних функцій. Деякі літературні джерела повідомляють, що відносна кількість стовбурових клітин і клітин-попередників у некультивованих SVF становила до 3 % від загального обсягу клітин [4]. Для порівняння, кількість клітин SVF, які можна виділити з аспіратів підшкірної ліпосакції, становить приблизно $0,5\text{--}2,0 \times 10^6$ клітин на грам жирової тканини [4, 5], при цьому відсоток стовбурових клітин коливається від 1 до 10 %, що, швидше за все, залежить від донора та місця забору тканин. Таким чином, близько $0,5 \times 10^4\text{--}2 \times 10^5$ стовбурових клітин можна виділити на грам жирової тканини, залежно від пацієнта. Ефективність використання регенеративного потенціалу MSC в ортопедії безпосередньо залежить від їхньої кількості в застосованому препараті [6].

Інфра- та супрапателлярні жирові тіла (тільки Гоффа), які оточують коліно, є потенційним аутологічним джерелом ADSCs для пацієнтів після повної заміни суглоба. Введення ADSCs одержаних із інфрапателлярного жирового тіла лабораторних тварин із важким остеоартритом, значно зменшило запалення суглоба та ступінь дегенерації хряща, підвищило вироблення глікозаміноглікану й індукуючого ендогенного хондрогенезу порівняно з контрольною групою. Загалом інфрапателлярний SVF пропонує потенційне аутологічне регенеративне лікування для пацієнтів із дегенеративним остеоартрозом колінного суглоба [7].

Серед фахівців ортопедичної спільноти існує теза, що тільки Гоффа, яке є частиною колінного суглоба, як окремого органа, тісно пов'язане не лише анатомо-фізіологічними та біомеханічними зв'язками (єдина система кровопостачання, іннервації, сполучення зі синовіальним апаратом тощо), а й гістологічними та біохімічними (схильність стовбурових клітин диференціювати в бік хондральної тканини або впливати на її стан за рахунок медіаторів, факторів росту та хемотаксичних ланцюгів регуляції) [8]. Саме тому, було запропоновано нульову тезу, що тільки Гоффа має визначатись за морфологічним і цитологічним характером, а також за схильністю низько диференційованих клітин розвиватись саме в хондрогенний бік диферону порівняно з клітинами підшкірної клітковини.

Мета: виявити морфологічні відмінності стромально-васкулярної фракції з підшкірної клітковини та тільки Гоффа, які отримані механічним шляхом.

Матеріал і методи

Матеріали дослідження розглянуто й ухвалено комітетом з біоетики при Запорізькому державному медико-фармацевтичному університеті (протокол № 8 від 26.12.2022). Усі залучені до дослідження пацієнти були ознайомлені з планом хірургічних утручань і підписали інформовану згоду.

Для виконання роботи відібрано та проведено аналіз даних 15 пацієнток, яким було здійснено хірургічне або комбіноване лікування з приводу артрозу колінного суглоба.

Щоб зменшити вплив потенційних перешкоджаючих чинників, ми отримали аспірати підшкірної жирової клітковини з передньої черевної стінки 8 жінок без ознак ожиріння та коморбідних метаболічних захворювань, а також резековане тільки

Гоффа 7 пацієнток під час виконання лікувально-діагностичної артроскопії, також без ознак ожиріння. Середній вік хворих становив $(44,0 \pm 3,8)$ роки з індексом маси тіла $(20,1 \pm 1,6)$ кг/м².

Підготовка зразків здійснювалась механічним шляхом і центрифугуванням з метою максимального наближення до клінічних умов та захисту клітин від ферментативного впливу. Для виконання мікроліпосакції під негативним тиском використовувався шприц об'ємом 10 мл із мигдалеподібною канюлею діаметром 3 мм. Попередньо донорське місце (передня стінка черевної порожнини) оброблялось і знеболювалось за всіма принципами ведення хірургічного втручання. Отриманий аспірат ліпосакції центрифугували за $1200 \times g$ протягом 4 хв. Після фіксації класичного розшарування фракцій, верхній — масляний і нижній — судинний шари були видалені, а жирову тканину з мезенхімальними клітинами максимально збережено без перемішування. Для подальшого мікрофрактування використовували два шприци об'ємом 5 мл зі з'єднувачем Luer Lock «кінець-у-кінець» із внутрішнім діаметром 2,4 мм. Жирова фракція шляхом переливання через з'єднувач подрібнювалась до отримання рівномірної гомогенної маси. Отриману фракцію повторно центрифугували за $2000 \times g$ протягом 4 хв. Після видалення масла та середнього шару жирової тканини, яка складалася здебільшого зі зрілих адипоцитів, видаляли нижній шар, збагачений мезенхімальними клітинами. Ресуспензія виконувалась за допомогою аутологічної концентрованої плазми (АСР).

Підготовка SVF із тільця Гоффа проходила схожий етап за винятком того, що кінцевого матеріалу було менше порівняно з абдомінальним жиром, а забір здійснювався шейвером, який механічно подрібнював тканину, тому друге центрифугування було не доцільним і проводили лише одне за $2000 \times g$ протягом 4 хв. Забір нижньої фракції збагаченої MSC та ресуспензія виконувались відповідно до описаного методу.

Морфологічні матеріали та методи

Для визначення складу та гістологічних особливостей стромально-васкулярної фракції, отриманої з підшкірної клітковини та з тільця Гоффа, отриманий матеріал досліджували стандартними гістологічними методами. Отримані мікропрепарати забарвлювали гематоксиліном і еозином. Мікроскопію здійснювали апаратом Score, A1 «Carl Zeiss» (Німеччина) з камерою Progres Gryphax Jenoptik 60N-C1"1,0x426114 (Німеччина), з'єднаною з персональним комп'ютером.

Використано програму цифрового аналізу Progres Gryphax 1.1.4.2 (Jenoptik Optical System, Німеччина). Проводили порівняльну характеристику складу отриманих гістологічних зразків. Виконали морфометричні вимірювання діаметра адипоцитів в 5-ти полях зору мікроскопа зі збільшенням: окуляр $\times 10$, об'єктив $\times 20$ у 10 зразках із кожної групи порівняння.

Статистична обробка результатів дослідження

Статистичну обробку отриманих результатів проводили за допомогою персонального комп'ютера. Аналізували використовуючи статистичний пакет Statistica® for Windows 13.0 (StatSoft Inc., ліцензія №JRR709H998119TE-A). Застосовано параметричні та непараметричні критерії статистичного аналізу. За допомогою параметричних критеріїв визначали середній діаметр адипоцитів і стандартне відхилення. Непараметричні використовували для перевірки гіпотези про нормальність розподілу досліджуваних показників за критерієм Шапіро-Уїлка. Для всіх видів аналізу відмінності вважали достовірними за $p < 0,05$.

Результати та їх обговорення

Біла жирова тканина широко розповсюджена по всьому тілу й організована в так звані «депо». Більшість із них є підшкірними, внутрішньо-черевними або вісцеральними. Ця тканина складається з жирових клітин, які також називаються адипоцитами або ліпоцитами. Це великі сферичні клітини діаметром 80–120 мкм, які містять характерну велику ліпідну вакуоль, що займає більшу частину цитоплазми та зміщує овальне або сплюснене ядро на периферію. У звичайних зрізах гематоксилін-еозин ці клітини виглядають порожніми через розчинення жиру під час обробки тканини [9]. У підшкірній тканині адипоцити створюють комплекси, які розділені перегородками зі сполучної тканини [10]. Ці фіброзні перегородки безперервно поєднані з верхньою дермою і містять артеріальні, венозні та лімфатичні судини та нерви. Кожна часточка забезпечена артеріолою, яка поділяється на гілки та капіляри, що живлять мікрочасточки й оточують окремі адипоцити. Посткапілярні венули впадають у перегородкові вени. Капілярні зв'язки між сусідніми мікрочасточками відсутні [9].

Отримана стромально-васкулярна фракція підшкірної жирової тканини за своїм складом неоднорідна, складалася з численних білих однокамерних адипоцитів, розміром $(107,71 \pm 28,22)$ мкм, великою кількістю капілярів, розміщених у місці

контакту сусідніх адипоцитів, ретикулярних волокон, які їх оточують, варіабельною кількістю фіброblastів, поодиноких тучних клітин, також визначалися більш виражені островці сполучної тканини між адипоцитами з численними судинами мікроциркуляторного русла: артеріол, капілярів і венул (рис. 1).

Інфратателярна жирова подушечка (IFP) або жирова подушечка Гоффа є найбільшою структурою м'якої тканини в колінному суглобі [11]. Вона розташована між сухожилком наколінка, виростками стегнової кістки та плато великогомілкової кістки, під колінною чашечкою. Ззаду вона покрита синовіальною оболонкою і тісно пов'язана зі суглобовим хрящем, що робить її інтракапсулярною та екстрасиновіальною. IFP демонструє розгалужену мережу анастомозів судин, добре іннервовану, що складається з часточок білої волокнистої жирової тканини; здебільшого, вона характеризується значною поширеністю колагенової строми, характерною для ділянок, які мають значне механічне навантаження. Адипоцити в IFP мають значно менший об'єм клітин, ніж у підшкірній жировій тканині [12], крім того, виявляється значна кількість фіброblastів, які відповідальні за продукування позаклітинного матриксу, імунні клітини, такі як макрофаги, тучні клітини і лімфоцити [13].

За результатами мікроскопічного дослідження, отримана механічним методом стромально-васкулярна фракція жирової подушечки Гоффа гетерогенна, складалася із фрагментів сполучної тканини, великої кількості судин різного діаметра — від артерій середнього калібру до капілярів, венул і вен середнього діаметра, груп збережених білих однокамерних адипоцитів, які мали

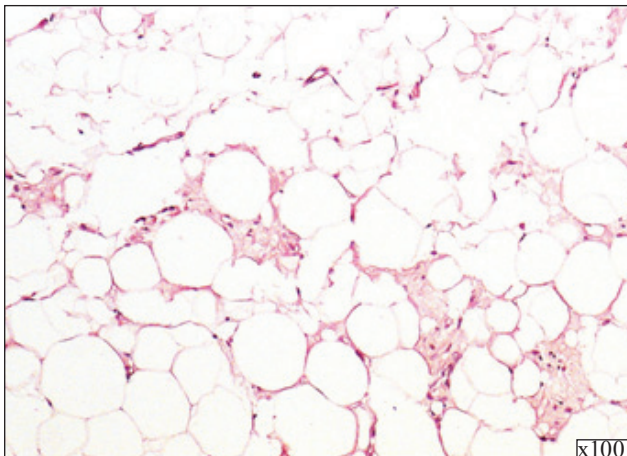


Рис. 1. Стромально-васкулярна фракція підшкірної жирової тканини. Гематоксилін-еозин

діаметр клітини ($67,04 \pm 10,34$) мкм, фрагментів синовіальної оболонки, в деяких зразках з ознаками проліферації із масивом підлеглої щільної не-оформленої сполучної тканини, нервових волокон дрібного та середнього калібру, у різній кількості імунних клітин: переважно лімфоцитів, тучних клітин, макрофагів, які мали вигляд вогнищевих скупчень у стромальному компоненті та периваскулярних просторах, найчастіше в субсіновіальних відділах (рис. 2).

Здатність до диференціації жирових стовбурових клітин, які були виділені з різних «депо» жирової тканини, є предметом суперечливих дебатів протягом останнього десятиліття, численні наукові дослідження повідомляють про неоднозначні результати [14, 15].

SVF, отримані в нашому дослідженні механічним шляхом із підшкірної жирової клітковини та з жирового тіла Гоффа, відрізняються за складом, а саме кількістю стромального компонента, який візуально значно вираженіший у SVF жирової подушечки Гоффа, розміром адипоцитів, які в SVF із підшкірної жирової тканини були статистично більшого діаметра ($p < 0,005$). Таким чином, підтверджується теза, що склад SVF залежить від низки чинників, а саме: місця ізоляції жирової тканини, методу обробки та власного патологічного статусу пацієнта [16].

Різний калібр судин у двох стромально-васкулярних фракціях може відігравати значну роль в ефективності їхнього використання, в якості джерела мезенхімальних стовбурових клітин. Відомо, що жирова тканина васкуляризована та має розгалужену капілярну мережу, яка оточує кожен адипоцит. Отже ангіогенний (диференціальний) потенціал — додатковий її атрибут.

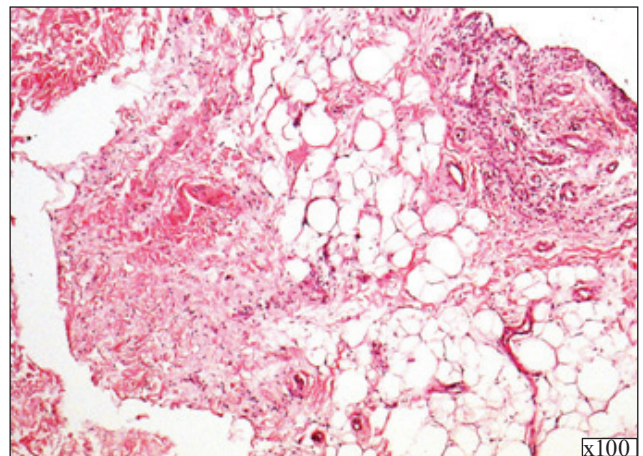


Рис. 2. Стромально-васкулярна фракція тільця Гоффа. Гематоксилін-еозин

Жирова тканина має переваги для отримання дорослих стовбурових клітин. Хоча в жировому тільці Гоффа судин більшого діаметра візуально більше, але ця тканина також щільно васкуляризована за рахунок верхньої та нижньої колінної артерії. Вони об'єднані трьома горизонтальними анастомозами та мають нерегулярне з'єднання з медіальною колінною артерією, що проходить в інфрапателлярній складці. Крім того, існує багато анастомозів із судинами менісків і сухожилків надколінка спереду та з окістям великогомілкової кістки знизу. У цьому контексті «теорія судинних стовбурових клітин» є найбільш актуальною, вона стверджує, що жирові стовбурові клітини існують у жировій тканині як змішана популяція «судинних стовбурових клітин» (VSC), потенціал їхньої диференціації пропорційний ангіогенному потенціалу судинної системи та коливається. VSC здатні диференціюватися *in situ* в типи клітин, специфічні для тканини господаря залежно від свого потенціалу диференціації під час ізоляції від тканини хазяїна, та взагалі — ADSCs, ймовірно, є VSC на різних стадіях диференціювання [17].

До складу SVF жирового тільця Гоффа входять також фрагменти синовіальної оболонки, яка, як відомо, має багате судинне постачання. Літературні джерела свідчать, що мезенхімальні стовбурові клітини, отримані зі синовіальної оболонки, походять із цих периваскулярних клітин. Існує думка, що синовіальна оболонка відіграє активну роль в імунomodуляції колінного суглоба, особливо в разі остеоартриту [18]. Користь клітин синовіальної оболонки відповідає теорії Каплана про те, що МСК працюють за рахунок фактора росту та секреції цитокінів, а не приживлення та диференціювання [19].

Уважається, що інфрапателлярне жирове тіло відіграє важливу роль у біомеханіці коліна, а також є джерелом стовбурових клітин для регенерації після травми колінного суглоба. Інфрапателлярні стовбурові клітини жирового тіла (IPFP-ASC) мають розширену та незалежну від віку здатність до диференціювання порівняно з іншими стовбуровими клітинами, що робить їх дуже перспективним кандидатом у регенеративній терапії на основі стовбурових клітин.

Висновки

Стромально-васкулярна фракція інфрапателлярного жирового тільця Гоффа за тканинним і клітинним складом відрізняється від стромально-васкулярної фракції з підшкірної жирової тканини.

Між стромально-васкулярною фракцією з інфрапателлярного жирового тільця Гоффа та підшкірної жирової тканини є дуже важлива спільна риса, що дозволяє їх розглядати, як джерело жирових мезенхімальних стовбурових клітин, їм властива щільна васкуляризація.

Стромально-васкулярна фракція інфрапателлярного жирового тільця Гоффа є перспективним джерелом жирових мезенхімальних стовбурових клітин для регенеративної медицини, зокрема для регенерації хряща.

Конфлікт інтересів. Автори декларують відсутність конфлікту інтересів.

Список літератури

1. Bacakova, L., Zarubova, J., Travnickova, M., Musilkova, J., Pajorova, J., Slepicka, P., Kasalkova, N. S., Svorcik, V., Kolska, Z., Motarjemi, H., & Molitor, M. (2018). Stem cells: their source, potency and use in regenerative therapies with focus on adipose-derived stem cells – a review. *Biotechnology Advances*, 36 (4), 1111–1126. <https://doi.org/10.1016/j.biotechadv.2018.03.011>
2. Huang, S.-J., Fu, R.-H., Shyu, W.-C., Liu, S.-P., Jong, G.-P., Chiu, Y.-W., Wu, H.-S., Tsou, Y.-A., Cheng, C.-W., & Lin, S.-Z. (2013). Adipose-Derived Stem Cells: Isolation, Characterization, and Differentiation Potential. *Cell Transplantation*, 22(4), 701–709. <https://doi.org/10.3727/096368912x655127>
3. Yoshimura, K., Shigeura, T., Matsumoto, D., Sato, T., Takaki, Y., Aiba-Kojima, E., Sato, K., Inoue, K., Nagase, T., Koshima, I., & Gonda, K. (2006). Characterization of freshly isolated and cultured cells derived from the fatty and fluid portions of liposuction aspirates. *Journal of Cellular Physiology*, 208 (1), 64–76. <https://doi.org/10.1002/jcp.20636>
4. Cutrona, G., Tasso, P., Dono, M., Roncella, S., Ulivi, M., Carpaneto, E. M., Fontana, V., Comis, M., Morabito, F., Spinelli, M., Frascella, E., Boffa, L. C., Basso, G., Pistoia, V., & Ferrarini, M. (2002). CD10 is a marker for cycling cells with propensity to apoptosis in childhood ALL. *British Journal of Cancer*, 86 (11), 1776–1785. <https://doi.org/10.1038/sj.bjc.6600329>
5. Tapp, H., Hanley, E. N., Patt, J. C., & Gruber, H. E. (2009). Adipose-Derived Stem Cells: Characterization and Current Application in Orthopaedic Tissue Repair. *Experimental Biology and Medicine*, 234 (1), 1–9. <https://doi.org/10.3181/0805-mr-170>
6. Kern, S., Eichler, H., Stoeve, J., Klüter, H., & Bieback, K. (2006). Comparative Analysis of Mesenchymal Stem Cells from Bone Marrow, Umbilical Cord Blood, or Adipose Tissue. *Stem Cells*, 24 (5), 1294–1301. <https://doi.org/10.1634/stemcells.2005-0342>
7. Munoz-Criado, I., Meseguer-Ripolles, J., Mellado-Lopez, M., Alastrue-Agudo, A., Griffeth, R. J., Forteza-Vila, J., Cugat, R., García, M., & Moreno-Manzano, V. (2017). Human Suprapatellar Fat Pad-Derived Mesenchymal Stem Cells Induce Chondrogenesis and Cartilage Repair in a Model of Severe Osteoarthritis. *Stem Cells International*, 2017, 1–12. <https://doi.org/10.1155/2017/4758930>
8. Zeng, N., Yan, Z.-P., Chen, X.-Y., & Ni, G.-X. (2020). Infrapatellar Fat Pad and Knee Osteoarthritis. *Aging and disease*, 11 (5), 1317. <https://doi.org/10.14336/ad.2019.1116>
9. Esteve, D., Boulet, N., Belles, C., Zakaroff-Girard, A., De-caunes, P., Briot, A., Veeranagouda, Y., Didier, M., Remaury, A., Guillemot, J. C., Ledoux, S., Dani, C., Bouloumie, A., & Galitzky, J. (2019). Lobular architecture of human adipose tissue defines the niche and fate of progenitor cells. *Nature Communications*, 10 (1). <https://doi.org/10.1038/s41467-019-09992-3>

10. Girusse, A., Gil-Ortega, M., Bourlier, V., Bergeaud, C., Sastourné-Arrey, Q., Moro, C., Barreau, C., Guissard, C., Vion, J., Arnaud, E., Pradere, J.-P., Juin, N., Casteilla, L., & Sengenès, C. (2019b). The Release of Adipose Stromal Cells from Subcutaneous Adipose Tissue Regulates Ectopic Intramuscular Adipocyte Deposition. *Cell Reports*, 27 (2), 323–333. e5. <https://doi.org/10.1016/j.celrep.2019.03.038>
11. Stephen, J. M., Sopher, R., Tullie, S., Amis, A. A., Ball, S., & Williams, A. (2018). The infrapatellar fat pad is a dynamic and mobile structure, which deforms during knee motion, and has proximal extensions which wrap around the patella. *Knee Surgery, Sports Traumatology, Arthroscopy*, 26 (11), 3515–3524. <https://doi.org/10.1007/s00167-018-4943-1>.
12. Eymard, F., Pigenet, A., Citadelle, D., Tordjman, J., Foucher, L., Rose, C., Flouzat Lachaniette, C.-H., Rouault, C., Clement, K., Berenbaum, F., Chevalier, X., & Houard, X. (2017). Knee and hip intra-articular adipose tissues (IAATs) compared with autologous subcutaneous adipose tissue: a specific phenotype for a central player in osteoarthritis. *Annals of the Rheumatic Diseases*, 76 (6), 1142–1148. <https://doi.org/10.1136/annrheumdis-2016-210478>
13. Clockaerts, S., Bastiaansen-Jenniskens, Y. M., Runhaar, J., Van Osch, G. J. V. M., Van Offel, J. F., Verhaar, J. A. N., De Clerck, L. S., & Somville, J. (2010). The infrapatellar fat pad should be considered as an active osteoarthritic joint tissue: a narrative review. *Osteoarthritis and Cartilage*, 18 (7), 876–882. <https://doi.org/10.1016/j.joca.2010.03.014>
14. Schoettl, T., Fischer, I. P., & Ussar, S. (2018). Heterogeneity of adipose tissue in development and metabolic function. *The Journal of Experimental Biology*, 221 (Suppl 1), jeb162958. <https://doi.org/10.1242/jeb.162958>
15. Silva, K. R., & Baptista, L. S. (2019). Adipose-derived stromal/stem cells from different adipose depots in obesity development. *World Journal of Stem Cells*, 11 (3), 147–166. <https://doi.org/10.4252/wjsc.v11.i3.147>
16. Sun, Y., Chen, S., Zhang, X., & Pei, M. (2019). Significance of Cellular Cross-Talk in Stromal Vascular Fraction of Adipose Tissue in Neovascularization. *Arteriosclerosis, Thrombosis, and Vascular Biology*, 39 (6), 1034–1044. <https://doi.org/10.1161/atvbaha.119.312425>
17. Lin, G., Garcia, M., Ning, H., Banie, L., Guo, Y.-L., Lue, T. F., & Lin, C.-S. (2008). Defining Stem and Progenitor Cells within Adipose Tissue. *Stem Cells and Development*, 17 (6), 1053–1063. <https://doi.org/10.1089/scd.2008.0117>
18. Harvanova, D., Matejova, J., Slovinska, L., Lacko, M., Gulova, S., Fecskeova, L. K., Janockova, J., Spakova, T., & Rosocha, J. (2022). The Role of Synovial Membrane in the Development of a Potential In Vitro Model of Osteoarthritis. *International Journal of Molecular Sciences*, 23 (5), 2475. <https://doi.org/10.3390/ijms23052475>
19. Caplan, A. I., & Dennis, J. E. (2006). Mesenchymal stem cells as trophic mediators. *Journal of Cellular Biochemistry*, 98 (5), 1076–1084. <https://doi.org/10.1002/jcb.20886>

Стаття надійшла до редакції 09.08.2023

MORPHOLOGICAL COMPARISON OF THE STROMAL-VASCULAR FRACTION OF THE SUBCUTANEOUS FAT CELL AND INFRAPATELLAR FAT PAD

S. O. Maslennikov, Yu. M. Avramenko, M. L. Golovakha

Zaporizhzhya State Medical and Pharmaceutical University. Ukraine

✉ Serhiy Maslennikov, MD, PhD: travmatology1@i.ua

✉ Yulia Avramenko, MD, PhD: juliya_avramenko@ukr.net

✉ Maxim Golovakha, MD, Prof. in Traumatology and Orthopaedics: golovahaml@gmail.com