

УДК 617.584-002:616.718.5/.6]-07(045)

DOI: <http://dx.doi.org/10.15674/0030-59872020154-65>

Гістопатологія тканин гомілки та клініко-морфологічні залежності у хворих на травматичний остеомієліт із трофічними розладами

В. В. Григоровський, М. П. Грицай, В. М. Цокало, Г. Б. Колов, А. В. Григоровська

ДУ «Інститут травматології та ортопедії НАМН України», Київ

Detailed analytical study of pathologic changes that would display features of the damaged tissues condition at the traumatic osteomyelitis (TO) combined with trophic disorders are important for treatment tactics. Objective: to determine the frequency and correlations between clinical and morphometric parameters on the basis of the graded morphometric analysis of changes that occur in the injured tissues in patients with tibia TO and crural tissues with trophic disorders. Methods: fragments of the damaged crural tissues (bone, soft tissues, skin) from 38 patients with TO were studied. We used: clinical examination and determined the degree of trophic disorders; visualizing methods, histologic research with morphometric parameters estimations, the analysis of correlations between clinical and morphometric parameters. Results: trophic disorders in extremity tissues (bone, soft tissues, muscles, skin) which were observed at TO, represented a complex of pathological changes: ischemic, necrotic, dystrophic, atrophic, inflammatory, reparative which combined in various proportions. The closest correlations of morphometric parameters were found with such clinical indicators as «gender», «type of fracture» and «term of the latest debridement». Conclusions: at TO of the tibia, combined with trophic disorders, some correlations between clinical and morphometric parameters of involved extremity tissues were found. The revealed dependences are important for evaluation of tissue damage grade by known clinical indicators values that should promote predicting of disease course and its consequences, planning of medical interventions. Key words: traumatic osteomyelitis, trophic disorders, tibia, soft tissues, clinical indicators, morphometric indicators, correlationsndences.

Детальные аналитические исследования комплекса патологических изменений, которые отображали бы особенности состояния пораженных тканей при травматическом остеомиелите (ТО), сопровождающемся трофическими расстройствами, важны для определения тактики лечения. Цель: на основе градационного морфометрического анализа изменений в пораженных тканях больных ТО большеберцовой кости и трофическими расстройствами тканей голени, с учетом клинко-визуализирующих данных, определить частоту, соотношение случаев разной выраженности и корреляции между клиническими и морфометрическими показателями. Методы: исследованы фрагменты пораженных тканей (костной, мягких, кожи) голени 38 больных ТО. Применяли: клиническое обследование с определением степени трофических расстройств, визуализирующие методы, гистологическое исследование с оценкой морфометрических показателей, анализ корреляций между клиническими и морфометрическими показателями. Результаты: трофические нарушения в тканях конечности (кости, мягких тканях, мышцах, коже) при ТО представляют собой комплекс патологических изменений (ишемических, некротических, дистрофических, атрофических, воспалительных, репаративных), которые сочетаются в различных соотношениях. Наиболее тесные связи морфометрических показателей отмечены с такими клиническими, как «пол», «вид перелома» и «давность последней некрэктомии». Выводы: при ТО костей голени, сочетающимся с трофическими расстройствами, установлен ряд корреляционных зависимостей между клиническими и морфометрическими показателями состояния тканей пораженной конечности. Выявленные зависимости являются важными для определения тяжести поражения тканей по известным значениям клинических показателей, что должно способствовать прогнозированию течения и последствий заболевания, планированию лечебных мероприятий. Ключевые слова: травматический остеомиелит, трофические расстройства, большеберцовая кость, мягкие ткани, клинические показатели, морфометрические показатели, корреляционные зависимости.

Ключові слова: травматичний остеомієліт, трофічні розлади, великогомілкова кістка, м'які тканини, клінічні показники, морфометричні показники, кореляційні залежності

Вступ

Травматичний остеомієліт (ТО) найчастіше розвивається внаслідок механічного ушкодження кісток і прилеглих м'яких тканин й екзогенного, гематогенного або контактного інфікування [1–7]. Сьогодні надають вагомого значення біоплівковій інфекції як фактору хронізації та стійкого персистенування хронічного ТО [8, 9]. ТО кісток гомілки в деяких випадках супроводжується трофічними порушеннями, які проявляються різноманітними змінами в тканинах кінцівки та/або неврологічними розладами.

Проте докладних аналітичних досліджень комплексу патологічних змін, які відобразили б особливості стану уражених тканин за ТО, поєданого з трофічними розладами, досі не проводили. Поглиблені знання про патологічні процеси та стан тканин кінцівки необхідні для спрямованого вивчення можливостей впливу на згадані процеси, оптимізації їхнього перебігу, очікування певних результатів лікування у хворих з інфекційними ускладненнями травми тканин гомілки тощо.

Мета дослідження: визначити частоту трапляння випадків різного ступеня вираженості та кореляційні залежності між клінічними та морфометричними показниками патологічних змін в уражених тканинах хворих на ТО великогомілкової кістки з трофічними розладами тканин гомілки.

Матеріал і методи

Вивчали резектати фрагментів тканин патологічних осередків від 38 хворих на ТО великогомілкової кістки, яким виконано фістулосеквестрнекректомію з видаленням фрагментів кісток, змінених параосальних м'яких тканин, включно невеликих фрагментів м'язів і шкіри.

Протокол клініко-морфологічного дослідження затверджено локальним комітетом із біоетики ДУ «Інститут травматології та ортопедії НАМН України» (протокол № 2 від 12.04.2016). Від пацієнтів, чий матеріал стави об'єктом досліджень, одержано інформовану згоду.

Проведено клінічне обстеження пацієнтів із визначенням ступеня вираженості трофічних розладів у різних тканинах — кістковій, м'яких і шкірі (табл. 1).

Осередки ураження вивчено за допомогою рентгенографії, МРТ, КТ для оцінювання їхніх розмірів.

Об'єктами гістологічного дослідження були фрагменти кісткової тканини кінців відламків, фіброзної тканини різного ступеня зрілості, включно з прилеглими скелетними м'язами, фрагменти шкіри в ділянках, де спостерігали клінічні ознаки трофічних розладів.

Вилучені фрагменти кісток і м'яких тканин зазвичай вивчали неподрібненими. Проводили фіксацію в 10 % формаліні, декальцинацію шматочків кісткової тканини в 5 % азотній кислоті, заливали в целоїдин або парафін. Одержані зрізи завтовшки до 10 мкм фарбували гематоксиліном і еозином, гематоксиліном і пікрофуксином за Ван-Гізоном. Гістологічні дослідження проводили за допомогою мікроскопів МБС-2 та Olympus CX-41, цифрові знімки отримували фотоапаратом Nikon D90, закріпленим на вертикальному тубусі мікроскопа Olympus CX-41.

Визначали низку напівкількісних градаційних морфометричних показників і частот трапляння випадків окремих градацій.

Аналіз кореляційних зв'язків між клінічними та візуалізованими, з одного боку, та морфометричними показниками — з іншого, із розрахунком значень коефіцієнта асоціації, його статистичної значущості, виконано в середовищі програм калькулятора МК-52 [10].

Результати та їх обговорення

Клінічні показники у хворих на ТО. Значення кількісних (вимірних), якісних і напівкількісних показників у хворих на ТО наведено в табл. 2. Понад 3/4 всіх пацієнтів склали чоловіки, середній вік хворих на момент операції становив близько 43 років. Частка відкритих переломів, унаслідок яких виник ТО, складала близько третини всіх випадків, решта являли собою ускладнення хірургічного втручання з приводу закритих переломів і діагностувалися нами як травматичний післяопераційний остеомієліт. За характером форми осередка ураження обидва патогенетичні варіанти ТО (переломний, післяопераційний) були подібними та відповідали формі деструктивного осередку й розглядалися як однотипні. Давність останньої некректомії становила в середньому 20 міс., а високий ступінь нестабільності відламків реєстрували більш ніж у 50 % спостережень.

Таблиця 1

**Ступені вираженості трофічних розладів у тканинах гомілки за ТО великогомілкової кістки
відповідно до клініко-візуалізаційних оцінок**

Ступінь вираженості розладів	Комплекс структурних і функціональних змін
Відламки великогомілкової кістки	
Відсутній	Без порушення процесів репаративної регенерації кістки (консолідація перелому)
Низький	Локальне порушення структури кісткової тканини (остеопороз, остеолізис, остеосклероз), сповільнення консолидації
Середній	Поширене порушення структури кісткової тканини (остеопороз, остеолізис, остеосклероз). Порушення процесів репаративної регенерації кісткової тканини у вигляді сповільненої чи відсутньої консолидації
Високий	Поширене, зі залученням кісток стопи або стегнової кістки, порушення структури кісткової тканини (остеопороз, остеолізис, остеосклероз). Порушення процесів репаративної регенерації кісткової тканини у вигляді формуванням несправжніх суглобів, дефектів
Параосальні м'язи тканини поблизу осередка ТО	
Відсутній	Об'єм м'яза аналогічний здоровій гомілці, функція не порушена
Низький	Зменшення об'єму м'яза (гіпо- та атрофія) з незначним порушенням його функції
Середній	Зменшення об'єму м'яза, його сили та амплітуди роботи, скоротливої здатності, контрактура суміжного суглоба
Високий	Ознаки ішемічної контрактури стопи (контрактури Фолькмана після перенесеного компартмент-синдрому), фіброзування м'яза, контрактура та вадна установка суміжного суглоба, еквінус стопи
Шкіра гомілки поблизу осередка ТО	
Відсутній	Шкіра незміненої структури, виконує свої функції
Низький	Зміна кольору шкіри (ціанотична, коричнева пігментація), зниження тургору, набряк, пастозність, додатки шкіри (потові та сальні залози, волосся) наявні, але їх вираженість і кількість зменшена
Середній	Окрім змін, притаманним низькому ступеню, також індурація та виражена гіперпігментація (за площею й інтенсивністю прояву), дефект поверхневих м'яких тканин незначної площі, виражені рубці
Високий	На фоні змін низького та середнього ступеня також утворення «трофічної виразки», гнійно-некротичної рани, гнійно-некротичної кісткової рани (рана з дефектом м'яких тканин до кістки, дно рани — змінена кісткова тканина)

За показником вираженості трофічних порушень у кістці сумарно значно (майже 95 %) переважали випадки, які за клінічною оцінкою мали середній і високий ступінь. За показником трофічних порушень у м'яких тканинах понад 50 % класифіковано як середнього або високого ступеня вираженості з переважанням першого. У шкірі гомілки переважали (понад 90 %) трофічні порушення середнього та високого ступеня вираженості, яких було майже порівну.

Патоморфологічні зміни в тканинах гомілки. Осередки ТО характеризувалися якісною та топографічною неоднорідністю. Найбільш типовим ураженням виявилися запально-деструктивні ділянки різної форми, навколо яких формувалася капсула складної будови, яка відокремлювала ушкоджені тканини (рис. 1). Внутрішня оболонка капсули утворена пухкою волокнистою, або незрілою фіброзною, або, найчастіше, грануляційною тканиною (ГТ), майже завжди з озна-

ками ексудативного запалення (рис. 2). Інколи внутрішньокістковий осередок ТО не містив порожнини деструкції, обмеженої характерною капсулою, а був побудований з фіброзної тканини різного ступеня зрілості, тобто відповідав структурі фіброзного осередку травматичного остеомієліту (рис. 3).

У кістковій тканині відламків великогомілкової кістки за межами капсули деструктивного осередку ТО визначали різної величини ділянки ішемічного некрозу — інтерстиційні остеонекрози (рис. 4).

Прояви ексудативного запального процесу у внутрішній оболонці капсули деструктивного осередку були топографічно неоднорідними, найхарактерніші види його — гнійне, фібринозно-гнійне, гнійно-геморагічне, гнійно-деструктивне запалення (рис. 5), проте в деяких випадках запалення виявлялося фібринозним.

Таблиця 2

Середні параметри та частоти трапляння випадків з окремими градаціями клінічних і клініко-візуалізованих показників у хворих на ТО кісток гомілки з ознаками трофічних розладів

Показник	Загальна характеристика показника, одиниці виміру й опис градацій вираженості	Груповий вимірний та частотний параметр
Клінічні показники		
Стать	Якісний показник:	
	Жіноча	9/38 * 23,68 %
	Чоловіча	29/38 * 76,32 %
Вік під час біопсії	Кількісний показник, роки	38 ** 42,66 ± 1,97
Вид перелому	Градаційний показник:	
	Низький ступінь: перелом закритий	25/38 * 65,79 %
	Високий ступінь: перелом відкритий	13/38 * 34,21 %
Давність останньої некректомії в осередку, що передувала операції, під час якої одержано резектат тканин для цього дослідження	Кількісний показник, міс.	17 ** 20,59 ± 8,07
Нестабільність відламків кістки на момент операції, під час якої одержано тканини для гістологічного дослідження	Градаційний показник:	
	Низький ступінь: фіксація стабільна або мінімальна нестабільність	17/38 * 44,74 %
	Високий ступінь: виражена нестабільність	21/38 * 55,26 %
Вираженість трофічних розладів у кістковій тканині за клінічними оцінками	Градаційний показник (опис градацій у табл. 1):	
	Низький ступінь	2/38 * 5,26 %
	Середній ступінь	15/38 * 39,47 %
	Високий ступінь	21/38 * 55,27 %
Вираженість трофічних розладів у м'яких тканинах гомілки за клінічними оцінками	Градаційний показник (опис градацій у табл. 1):	
	Низький ступінь	17/38 * 44,74 %
	Середній ступінь	18/38 * 47,37 %
	Високий ступінь	3/38 * 7,89 %
Вираженість трофічних розладів у шкірі гомілки, за клінічними оцінками	Градаційний показник (опис градацій у табл. 1):	
	Низький ступінь	3/38 * 7,89 %
	Середній ступінь	18/38 * 47,37 %
	Високий ступінь	17/38 * 44,74 %
Клініко-візуалізовані показники		
Площа зображення патологічного осередка в кістці на рентгені, КТ або МРТ перед біопсією	Кількісний показник, см ²	35 ** 40,34 ± 9,24
Площа зображення патологічного осередку в м'яких тканинах на КТ або МРТ перед біопсією	Кількісний показник, см ²	36 ** 79,08 ± 18,52

У таких комірках розміщено кількість випадків:

* — відповідають цій градації / загальна кількість, які враховано, частота трапляння випадків цього ступеня вираженості у %;

** — M ± m.

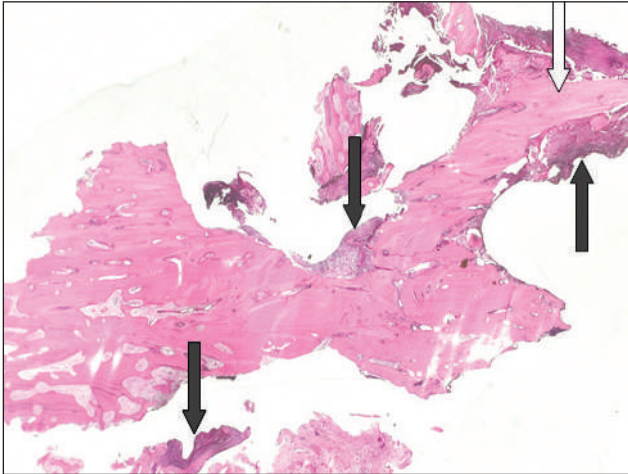


Рис. 1. Фрагмент кінця відламка за деструктивної форми осередка ТО хворого П., 50 років. Чорні стрілки — зона демаркації в кортексі, біла — неповний секвестр, який формується. Гематоксилін та еозин. Зб. 12.

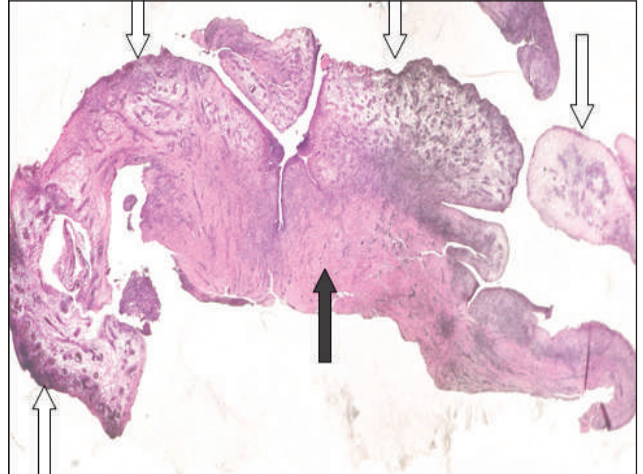


Рис. 2. Фрагмент капсули осередка за деструктивної форми ТО хворого М., 42 роки. Білі стрілки — внутрішня оболонка, побудована з ГТ, чорна стрілка — фіброзна оболонка. Гематоксилін та еозин. Зб. 20

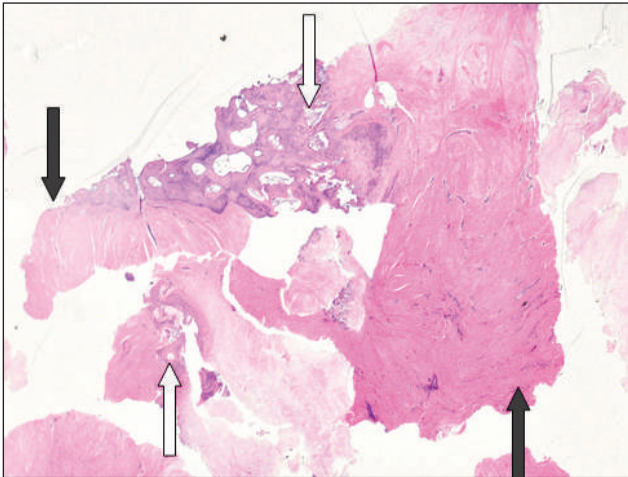


Рис. 3. Фіброзна форма ТО. Між фрагментами кісткової тканини (білі стрілки) розташована фіброзна тканина (чорні стрілки). Пацієнтка К., 66 років. Гематоксилін та еозин. Зб. 20

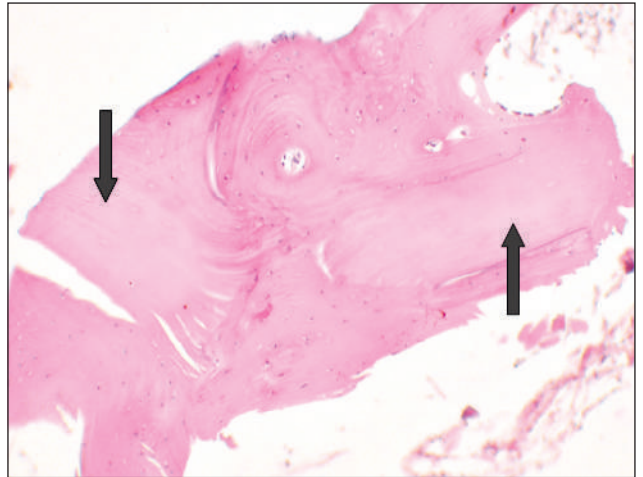


Рис. 4. Великі інтерстиційні остеонекрози: безклітинні ділянки компактної кістки позначено стрілками. Пацієнт Д., 43 роки. Гематоксилін та еозин. Зб. 75

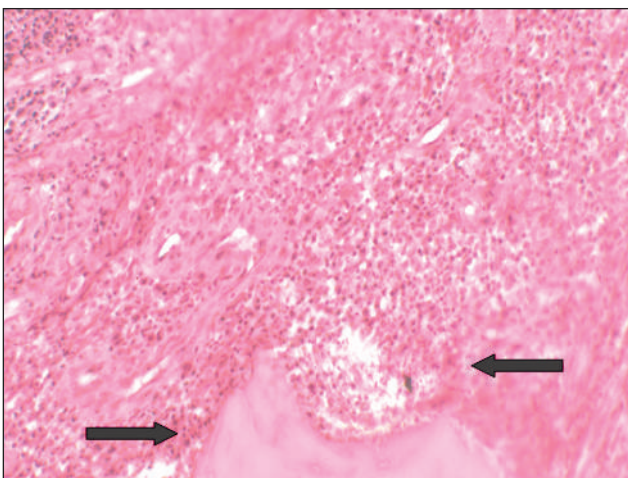


Рис. 5. Гнійне запалення (скупчення нейтрофілоцитів позначені стрілками) у ГТ внутрішньої оболонки капсули осередка ТО. Пацієнт П., 50 років. Гематоксилін та еозин. Зб. 150

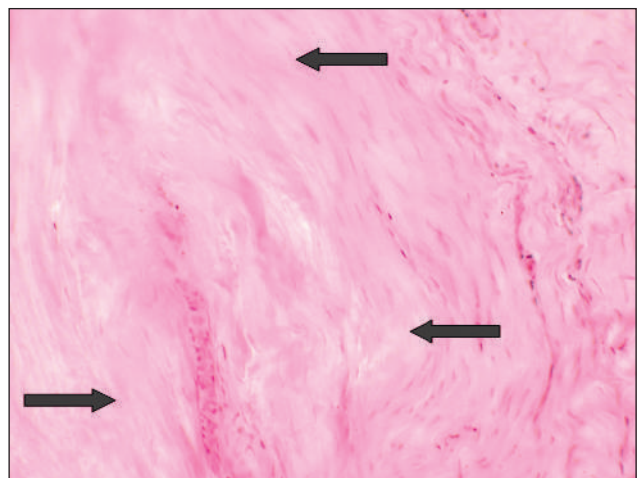


Рис. 6. Фібронекрози в параосальних тканинах поблизу осередка ТО: безклітинні ділянки позначено стрілками. Пацієнт В., 28 років. Гематоксилін та еозин. Зб. 150

Патогістологічне дослідження м'яких тканин осередка ураження за ТО показало, що найбільш зріла фіброзна тканина капсули, яка містилася у фіброзній і кістковій її оболонках, за будовою відповідала щільній неоформленій волокнистій сполучній тканині. Основу її складали товсті щільні різноспрямовані пучки колагенових волокон, між якими розміщувалися нечисленні фіброцити. У фіброзній оболонці капсули деструктивного осередка часто траплялися слабо окреслені ділянки фібрoneкррозів, де на значних територіях були відсутні клітини сполучної тканини — фіброласти та фіброцити (рис. 6). Ступінь запальної інфільтрації тканини внутрішньої оболонки капсули остеомієлітичного осередка при цьому варіював: від низької активності серозного та фібринозного запалення аж до фібринозно-гнійного та гнійно-деструктивного як найактивніших видів ексудативного запалення. Серед фіброзної тканини, яка безпосередньо оточувала деструктивну остеомієлітичну ділянку в кістці, траплялися фібриноїдні зміни міжклітинної речовини, розташовані між щільними лейкоцитарними інфільтратами (рис. 7).

Комплекс патологічних змін, які характеризують стан параосальних скелетних м'язів за ТО, включав зміни м'язових волокон (МВ): атрофічні, дистрофічні та некротичні, різний ступінь фіброзування строми м'яза з ущільненням ендомізю та перимізю (рис. 8). У розростаннях фіброзної тканини м'яза спостерігали різного ступеня вираженості запальну інфільтрацію лімфоцитами, моноцитами, макрофагами та плазмочитами. Описані патологічні зміни відповідають гістологічній картині неспецифічного продуктивного міозиту. Крім цього, у скелетних м'язах виявляли ділянки дистрофічно-деструктивних змін МВ: набряк, гомогенізацію та втрату поперечної посмугованості, фрагментацію, контрактурні ділянки, глибчастий і дискоїдний розпад (рис. 9).

У фрагментах шкіри, розташованих поблизу від осередків ТО великогомілкової кістки, визначено різноманітні патологічні зміни неоднакової вираженості. У частині випадків — це дефекти епідермісу, дном яких служила ГТ у стані ексудативного фібринозного або гнійного запалення (рис. 10). Патологічні зміни шкіри низького ступеня включали потоншення покривного епідермісу зі зменшенням чи відсутністю його гребінців, фіброзування та наявність дрібних мононуклеарно-макрофагально-плазмочитарних інфільтратів в обох шарах дерми (рис. 11). Зміни епідермісу високого ступеня включали ознаки проліферації

клітин базального та шипуватого шарів у вигляді розростань епідермальних гребінців і заглиблення їх у товщу дерми. Майже в половині випадків у дермі реєстрували ексудативне запалення, також фіброзування, ділянки ГТ, помірно виражену осередкову та дифузну запальну інфільтрацію (рис. 12).

Частота випадків окремих градацій морфометричних показників уражених тканин у хворих на ТО. Визначено, що у хворих на ТО з ознаками трофічних порушень у понад 4/5 усіх випадків будова осередків запального ураження в кістці відповідала деструктивній формі. Внутрішня оболонка в майже 3/4 усіх випадків побудована з ГТ, при цьому матеріал з ексудативним і продуктивним запаленням високої активності траплявся частіше, ніж із відповідним запаленням низької активності. Секвестри в межах деструктивного осередка ТО визначено в більшій частині всіх випадків. Серед остеонекрозів, які практично завжди спостерігали у відламках, майже з однаковою частотою виявлено інтерстиційні й осередкові.

У м'яких тканинах гомілки запалення в понад половині всіх випадків осередка ТО відповідали фіброзній формі або (рідко) фіброзній із мікроабсцедуванням. У внутрішній оболонці капсули осередків частіше переважала фіброзна тканина різного ступеня зрілості, ніж грануляційна; здебільшого у внутрішній оболонці спостерігали один із видів ексудативного запалення, продуктивне запалення переважало як процес, що відповідав низькому ступеню активності, також частіше фібрoneкрози були відсутні або відповідали інтерстиційним.

У шкірі гомілки більшості хворих виявляли дефекти епідермісу. Частіше гіперплазія епідермісу відповідала високому ступеню. Кількісно переважали випадки, де дерма побудована зі зрілої фіброзної тканини. За ступенем активності ексудативного запалення в дермі зазвичай спостерігали ознаки низької активності процесу, а за ступенем активності продуктивного запалення — високої.

Кореляційний аналіз залежностей між клінічними та морфометричними показниками. Серед пар показників «клініка» — «морфологія», які мали найбільш вірогідні параметри коефіцієнта асоціації, можна відзначити (табл. 3):

— «стать хворих — продуктивне запалення у капсулі осередка в кістці» — кореляція середньої сили, високовірогідна. Ця залежність означає, що у 50 % усіх випадків поєднуються ознака пацієнта «чоловіча стать» із продуктивним запаленням високого ступеня активності в тканинах кістки, а ознака «жіноча стать» — із продуктивним запаленням низького ступеня.

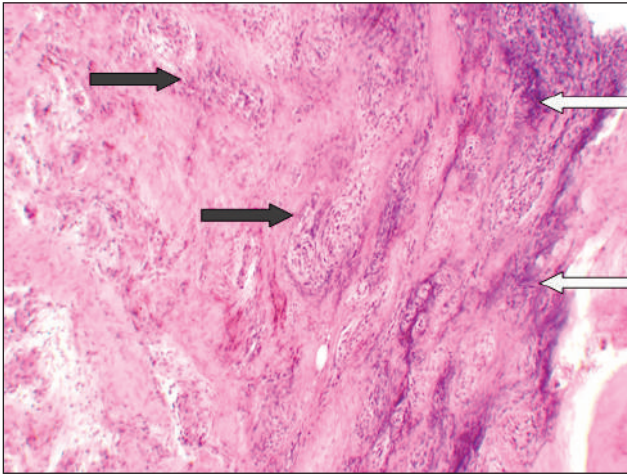


Рис. 7. Фібриноідні зміни сполучної тканини (білі стрілки) та щільні запальні інфільтрати (чорні стрілки). Пацієнт Н., 58 років. Гематоксилін та еозин. Зб. 30

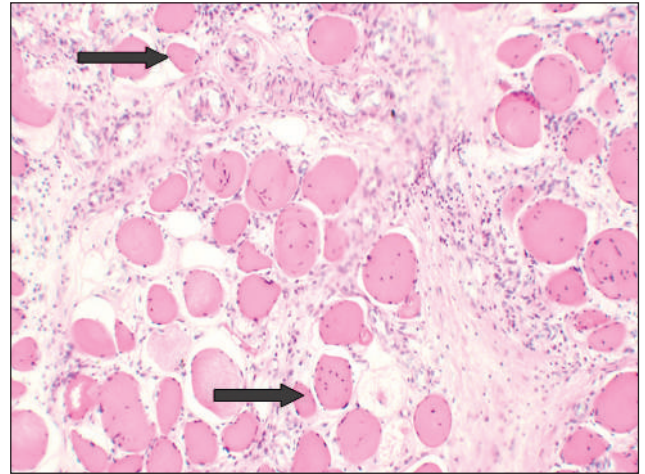


Рис. 8. Атрофія м'язових волокон (найбільші змінені позначені стрілками) та значне фіброзування строми м'яза, прилеглого до осередка ТО. Пацієнт Б., 35 років. Гематоксилін та еозин. Зб. 75

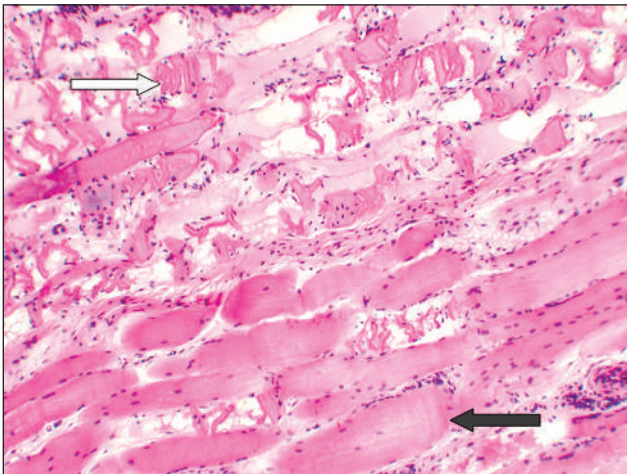


Рис. 9. Деструктивні зміни м'язових волокон (біла стрілка): фрагментація, глибокий і дискоїдний розпад у ділянці, прилеглій до дистрофічних волокон (чорна стрілка). Пацієнтка К., 66 років. Гематоксилін та еозин. Зб. 75

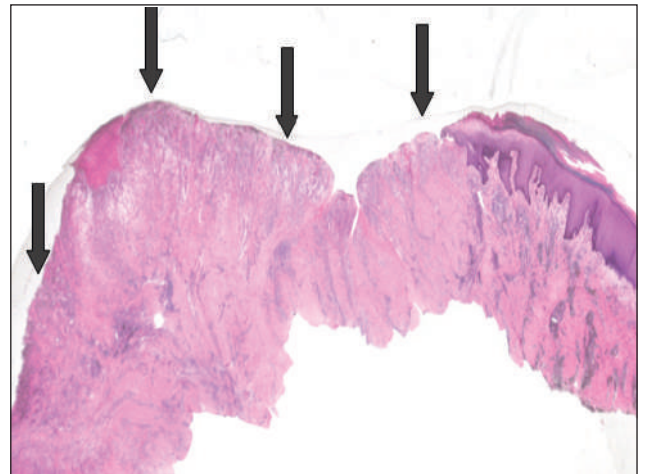


Рис. 10. Дефект епідермісу (стрілки), дном якого є ГТ у стані фібринозного запалення. Пацієнтка С., 45 років. Гематоксилін та еозин. Загальне зб. 20

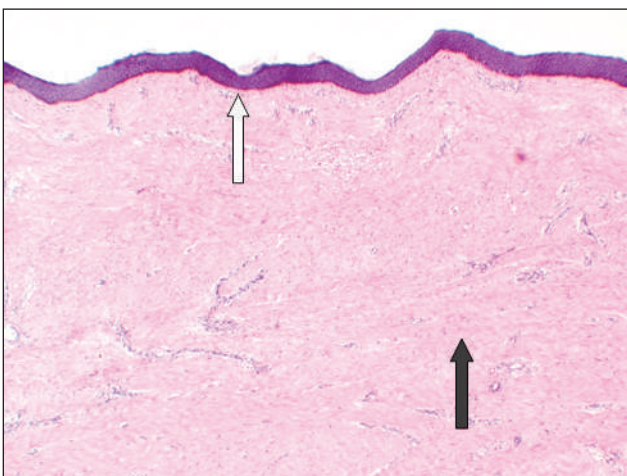


Рис. 11. Атрофія епідермісу (біла стрілка) та значне рівномірне фіброзування дерми (чорна стрілка). Запальна інфільтрація дуже слабка. Пацієнтка К., 66 років. Гематоксилін та еозин. Зб. 20

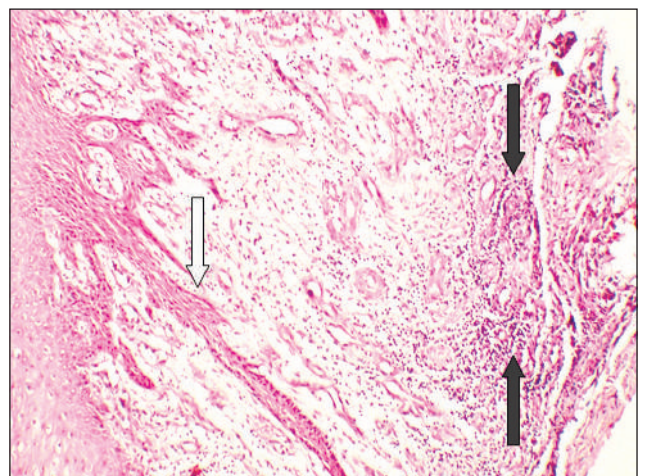


Рис. 12. Гіперплазія епідермісу (біла стрілка) та ділянки ГТ із продуктивним запаленням високої активності в дермі (чорні стрілки). Пацієнт Д., 43 роки. Гематоксилін та еозин. Зб. 75

Тобто, у пацієнтів чоловічої статі в осередках ТО частіше трапляється висока активність продуктивного запалення, а жіночої статі — запалення низької активності;

– «давність останньої некретомії – розміри остеонекрозів у кістці» — залежність негативна, середньої сили, вірогідна. Це означає, що в осередках ТО з великою давністю попередньої некретомії частіше трапляються остеонекрози малих розмірів. Залежність реалізується в понад 50 % усіх випадків і, ймовірно, пов'язана з наслідками перебудови остеонекрозів у відламках

кістки, що сильніше проявляється з плином часу після травми або операції некретомії;

– «вид перелому – переважання певного виду сполучної тканини в капсулі осередка запалення в м'яких тканинах» — залежність, слабкої сили, вірогідна. Тобто в приблизно 2/5 усіх випадків, де ТО розвинувся після відкритого перелому, у капсулах осередків переважає грануляційна тканина, утворена внаслідок персистування активнішого запалення;

– «вид перелому – ексудативне запалення в капсулі осередка запалення в м'яких тканинах» — залежність слабкої сили, вірогідна.

Таблиця 3

Кореляція між клінічними та морфометричними показниками враження тканин гомілки хворих на ТО з ознаками трофічних розладів

Клінічний показник та його градація низького та високого ступенів (*)	Морфометричний показник і його градація низького та високого ступенів (°)		Коефіцієнт асоціації та статистична значущість		
			r _a	t _ф	p
1	2		3	4	5
Кореляція «клініка – морфологія» для патологічних змін кістки					
Стать хворих:	Продуктивне запалення у внутрішній та фіброзній оболонках капсули осередка в кістці		0,554	3,329	< 0,01
	низький ступінь: переважає продуктивне запалення низької активності	високий ступінь: переважає продуктивне запалення високої активності			
Жіноча, n	5	4			
Чоловіча, n	1	15			
Остеонекроз					
Давність останньої некретомії, міс.	низький ступінь: остеонекрози інтерстиційні		-0,522	2,291	< 0,05
	високий ступінь: остеонекрози осередкові				
Низький ≤ 6	0	3			
Високий > 6	7	4			
Кореляція «клініка – морфологія» для патологічних змін параосальних м'яких тканин					
Вид перелому	Переважання певного виду сполучної тканини у внутрішній оболонці капсули осередка в м'яких тканинах		0,408	2,444	< 0,05
	низький ступінь: внутрішня оболонка побудована переважно зі зрілої фіброзної тканини або фіброзної тканини, що дозріває	високий ступінь: внутрішня оболонка побудована переважно з незрілої гіперваскуляризованої грануляційної тканини			
Низький ступінь: закритий	16	5			
Високий ступінь: відкритий	3	6			
Вид перелому	Ексудативне запалення у внутрішній оболонці капсули осередка в м'яких тканинах		0,431	2,242	< 0,05
	низький ступінь: запалення відсутнє	високий ступінь: запалення низької активності (серозне, фібринозне) або високої активності (гнійне, фібринозно-гнійне)			
Низький ступінь: закритий	12	5			
Високий ступінь: відкритий	1	4			

Продовження таблиці 3

1	2	3	4	5	6
Кореляція «клініка – морфологія» для патологічних змін шкіри					
Стать хворих:	Продуктивне запалення у дермі		0,466	2,469	< 0,05
	Низький ступінь: переважає продуктивне запалення низької активності	високий ступінь: переважає продуктивне запалення високої активності			
Жіноча, n	5	5			
Чоловіча, n	1	11			
Давність останньої некретомії, міс.	Гіперплазія епідермісу		0,577	2,449	< 0,05
	низький ступінь: відсутня, атрофія або слабо виражена	високий ступінь: сильно виражена			
Низький ≤ 6	6	3			
Високий > 6	0	3			
Нестабільність фіксації уламків кістки	Продуктивне запалення у дермі		-0,467	2,475	< 0,05
	низький ступінь: переважає продуктивне запалення низької активності	низький ступінь: переважає продуктивне запалення низької активності			
Низький ступінь: фіксація стабільна або мінімальна нестабільність	2	8			
Високий ступінь: виражена нестабільність	8	4			
Трофічні розлади у шкірі гомілки, за клінічними оцінками (табл. 1)	Переважання певного виду сполучної тканини в дермі		0,407	2,313	< 0,05
	низький ступінь: внутрішня оболонка побудована переважно зі зрілої фіброзної тканини або фіброзної тканини, що дозріває	високий ступінь: внутрішня оболонка побудована переважно з незрілої грануляційної тканини			
Низький ступінь: низький або середній ступінь вираженості розладів	10	4			
Високий ступінь: високий ступінь вираженості розладів	4	9			

У таблиці наведено лише пари показників, для яких значення коефіцієнта асоціації складає $r_a > |0,4|$, яке виявилось статистично значущим з імовірністю помилки $p < 0,05$ та менше:

r_a — коефіцієнт асоціації;

* — градації клінічних показників (табл. 2);

° — градації морфометричних даних;

t_ϕ — фактичне значення критерію Стюдента для оцінки статистичної значущості r_a ;

p — імовірність помилки за умов спростування нульової гіпотези під час оцінювання значення r_a .

Це означає, що у понад 2/5 усіх випадків, де ТО розвинувся після відкритого перелому, у капсулах осередків переважає активніший вид ексудативного запалення — гнійне або фібринозно-гнійне;

— «стать хворих – продуктивне запалення в дермі поблизу осередка ТО» — залежність слабкої сили, вірогідна. Це свідчить, що майже в 50 % усіх випадків вірогідно поєднуються якісна ознака пацієнта «чоловіча стать» із продуктивним запаленням високого ступеня активності в дермі, а ознака «жіноча стать» — із продуктивним запаленням низького ступеня;

— «давність останньої некретомії – гіперплазія епідермісу» — залежність середньої сили, вірогідна. Це означає, що у шкірі за випадків ТО з більшою давністю проведеної некретомії частіше виявляли гіперплазію епідермісу високого ступеня вираженості;

— «нестабільність фіксації відламків кістки – продуктивне запалення в дермі» — залежність негативна, слабкої сили, вірогідна. Тобто майже у 50 % усіх випадків ТО за наявності нестабільності відламків кістки високого ступеня, у шкірі переважає продуктивне запалення низької

активності. Ймовірно пояснення цього феномену полягає у припущенні, що в разі збереження нестабільності фіксації відламків у кістці та парасальних м'яких тканинах частіше персидує ексудативне запалення високої активності. Останнє супроводжується перерозподілом кровотоку зі зменшенням кровопостачання шкіри, що може призводити до пригнічення клітинної інфільтрації, яка є важливим компонентом хронічного продуктивного запалення;

– «вираженість трофічних розладів у шкірі гомілки – переважання певного виду сполучної тканини у шкірі поблизу осередка ТО» — залежність слабкої сили, вірогідна. Це свідчить, що у приблизно 2/5 усіх випадків, де прояв трофічних порушень клінічно визначено як високий ступінь вираженості, вони поєднувалися з переважанням у шкірі гомілки добре васкуляризованої грануляційної тканини. Навпаки, трофічні порушення, оцінені клінічно як низького або середнього ступеня, частіше поєднувалися з переважанням зрілої фіброзної тканини в дермі.

У патогенезі ТО, разом із безпосереднім виникненням запальної реакції в тканинах кістки після інвазії бактерій у неї, найважливішого значення сучасні автори надають мікробним біоплівкам, які утворюються на поверхнях фіксувальних пристроїв і некротизованої кісткової тканини, яка згодом піддається секвестрації. Біоплівки знижують ефективність проникнення антибіотиків у діючій концентрації на бактерії, зумовлюючи персистенування інфекції та труднощі її ліквідації, що спричиняє імунну відповідь і локальне виділення цитокінів, які індукують остеокластогенез; безпосередньо взаємодіють з остеобластами, ушкоджуючи їх. У результаті посилюється апоптоз основних клітин-продуцентів кісткового матриксу та збільшується кількість остеокластів — основних представників фази остеорезорбції ремоделювання кісткової тканини [5, 9, 11].

Більшість праць останнього десятиліття, де аналізували діагностичні можливості клінічних методів оцінювання у хворих з інфекцією органів опорно-рухової системи, розглядають виявлення перипротезної інфекції після ендопротезування великих суглобів. Запропоновано численні клінічні, клініко-лабораторні, візуалізаційні, морфологічні критерії ідентифікації перипротезної інфекції [12–14].

Окрім дослідники здійснили спроби об'єктивізувати оцінки стану тканин, які належать до осередка остеомієліту, на основі напівкількісних градаційних показників, без урахування нозо-

логічної одиниці, при цьому застосовано «гістологічні оцінки остеомієліту за нарахуванням балів» [15]. Авторами виділено основні стадії остеомієліту в поєднанні з визначенням його активності: гострий, хронічний, хронічний з ознаками гострого запалення (квітучий, активний, «екзацерація»), затихлий. Проте низка запропонованих положень викликає сумніви, адже кожному фахівцю, який вивчав остеомієліт, відомо, якими неоднорідними є патологічні зміни тканин і наскільки складно вони можуть поєднуватися в межах одного осередку. У цій роботі не розмежовано поняття стадії остеомієліту й активності запалення при цьому, а також чітко не визначено вид запалення в кожному конкретному випадку — серозне, фібринозне, гнійне, фібринозно-гнійне тощо, тобто відсутня основна якісно-градаційна патоморфологічна характеристика запального процесу. А це, на нашу думку, є ключовою інтегральною характеристикою стану осередка запалення в кістці. За методикою згаданих авторів усе зводиться до підрахунку кількості імуногістохімічно маркованих нейтрофілів і макрофагів на зрізах — параметри цих показників, за нашим досвідом, кількісно та топографічно також можуть значно варіювати.

На підставі власного досвіду дослідження запального процесу в біоптатах капсул ендопротезів й імплантатів-фіксаторів (пластин, стрижнів тощо) ми дійшли висновку, що тканини цих осередків запалення мають принципово таку саму будову, як капсула деструктивного осередка в разі остеомієліту, а об'єктивні оцінки слід давати окремо стану внутрішньої та фіброзної оболонки капсули імплантата [16]. При цьому, крім кількох морфологічних показників, важливо також оцінювати розміри осередків запального ураження кістки та м'яких тканин. Ми встановили якісні та кількісні особливості запального процесу й інших патологічних змін тканин, які прилягають до металевих фіксаторів, у разі розвитку інфекційного запалення. Визначено, що патологічні зміни періімплантатних тканин відображають поєднання дисциркуляторних, дистрофічних, запальних і регенераторних процесів, що загалом створює топографічно складну гістологічну картину ураження капсули. Показано, що в періімплантатних тканинах наявні ділянки ексудативного та/або продуктивного запалення різного ступеня активності, причому частіше трапляються патологічні зміни, які відповідають запаленню високої активності. Це стосується як ексудативного запалення у внутрішній оболонці,

так і продуктивно-інфільтративного в капсулі осередка. Найточнішою назвою цього запального процесу є «капсуліт ендопротеза». Унаслідок дослідження кореляційних залежностей між клінічними та клініко-лабораторними показниками у хворих, з одного боку, та морфологічними показниками стану періімплантатних тканин — з іншого, встановлено, що більшість із них відповідають діапазону дуже слабких значень, що не дозволяє з надійністю використовувати ці дані для прогнозування стану патологічних змін у періімплантатних тканинах.

Патологію кінцівки у хворих на ТО великогомількової кістки з трофічними розладами в тканинах гомілки з огляду на загальну патологію слід розглядати як складний комплекс патогенетично та топографічно пов'язаних патологічних процесів і станів. Серед процесів можна назвати порушення кровопостачання — первинні та вторинні, некрози, запалення, репаративні та регенераторні зміни. Серед патологічних станів — значний ступінь фіброзування, несправжній суглоб, утворення секвестрів. Імовірні впливи на стан тканин гомілки після перелому та за ТО можуть справляти нейротрофічні розлади, спричинені як первинною травмою нервів, так і вторинними процесами, зокрема запаленням, фіброзуванням і розладами кровопостачання нервових стовбурів [17]. Унаслідок і впродовж дії вказаних чинників у тканинах кінцівки розвиваються порушення нормального стереотипу обмінних процесів різного ступеня вираженості, що морфологічно втілюється в таких поняттях загальної патології, як дистрофія, атрофія, некроз, проліферація, фіброзування тощо. Звісно, що ці процеси та патологічні стани мають відомі з патологічної анатомії макроскопічні, гістологічні та фізіологічні прояви, які лежать в основі функціональної недостатності органів і тканин [18].

Викладені положення про можливість винесення якісних та/або градаційних напівкількісних оцінок стану тканин у хворих на ТО кісток гомілки, який супроводжується порушеннями трофіки тканин, сприятимуть об'єктивізації суджень про вираженість патологічних змін, частоту їхнього трапляння та кореляційні залежності між окремими клінічними та клініко-візуалізованими показниками, з одного боку, та морфометричними даними стану тканини в ураженій кінцівці — з іншого.

Висновки

Трофічні порушення в тканинах кінцівки (кістки, м'яких тканинах, м'язах, шкірі), які розви-

ваються за ТО кісток гомілки, мають розглядатися як складний комплекс патологічних змін: ішемічно-некротичних, дистрофічних, атрофічних, запальних, репаративних і регенераторних, що поєднуються у різних співвідношеннях проявів. Останнє передбачає застосування низки клінічних і патоморфологічних кількісних і градаційних характеристик.

Трофічні порушення здебільшого приєднуються до первинних розладів кровопостачання кістки, спричинених травмою (перелом і ушкодження м'яких тканин) та інфекційно-запальним процесом, яким є власне ТО.

За ТО кісток гомілки, поєданого з трофічними розладами, встановлено низку кореляційних залежностей між клінічними, з одного боку, та морфометричними показниками стану тканин ураженої кінцівки — з іншого. Найбільш тісними зв'язками щодо деяких морфологічних показників за коефіцієнтом кореляції, слід відзначити такі клінічні показники як «стать», «вид перелому» та «давність останньої некректомії».

Поглиблені знання про особливості патологічних процесів і стану тканин кінцівки у хворих на ТО, поєднаний із трофічними розладами, є важливими для визначення тяжкості їхнього ураження за відомими значеннями клінічних показників, що має сприяти покращенню діагностики, прогнозування перебігу та наслідків захворювання, плануванню необхідних лікувальних заходів.

Конфлікт інтересів. Автори декларують відсутність конфлікту інтересів.

Список літератури

1. Boehm E. Chronische posttraumatische Osteomyelitis / E. Boehm // Hefte Unfallheilkunde. — 1986. — № 176. — 123 S.
2. Tsukayama D. T. Pathophysiology of posttraumatic osteomyelitis / D. T. Tsukayama // Clinical Orthopaedics and Related Research. — 1999. — № 360. — P. 22–29. — DOI: 10.1097/00003086-199903000-00005.
3. Григоровский В. В. Аспекты патоморфологии и номенклатуры в современной классификации неспецифических остеомиелитов / В. В. Григоровский // Ортопедия, травматология и протезирование. — 2013. — № 3. — С. 77–87. — DOI: <http://dx.doi.org/10.15674/0030-598720133777-87>.
4. Sanders J. Long bone osteomyelitis in adults: fundamental concepts and current techniques / J. Sanders, C. Mauffrey // Orthopedics. — 2013. — Vol. 36 (5). — P. 368–375. — DOI: 10.3928/01477447-20130426-07.
5. Beck-Broichsitter B. E. Current concepts in pathogenesis of acute and chronic osteomyelitis / B. E. Beck-Broichsitter, R. Smeets, M. Heiland // Current Opinion in Infectious Diseases. — 2015. — Vol. 28. — P. 240–245. — DOI: 10.1097/QCO.0000000000000155.
6. Lin Bingyuan. Surgical treatment for 76 patients with post-traumatic osteomyelitis of the Tibia / Lin Bingyuan, Huang Kai, Yu Huajun // Biomedical Research. — 2017. — Vol. 28 (8). — P. 3585–3588.
7. Current data on extremities chronic osteomyelitis in south-

- west China: epidemiology, microbiology and therapeutic consequences / X. Wang, Sh. Yu, D. Sun [et al.] // *Scientific reports*. — 2017. — Article ID: 16251. — DOI:10.1038/s41598-017-16337-x.
8. Rosenberg A. E. Osteomyelitis and osteonecrosis / A. E. Rosenberg, J. S. Khurana // *Diagnostic Histopathology*. — 2016. — Vol. 22 (10). — P. 355–368. — DOI: <https://doi.org/10.1016/j.mpdhp.2016.09.005>.
 9. Bad to the bone: on in vitro and ex vivo microbial biofilm ability to directly destroy colonized bone surfaces without participation of host immunity or osteoclastogenesis / A. Junka, P. Szymczyk, G. ZioAokowski [et al.] // *PLoS One*. — 2017. — Vol. 12 (1). — Article ID : e0169565. — DOI:10.1371/journal.pone.0169565.
 10. Иванов Ю. И. Статистическая обработка результатов медико-биологических исследований на микрокалькуляторах по программам / Ю. И. Иванов, О. Н. Погорелюк. — М. : Медицина. — 1990. — 219 с.
 11. Antony S. Prosthetic joint and orthopedic device related infections. The role of biofilm in the pathogenesis and treatment / S. Antony, Y. Farran // *Infectious Disorders — Drug Targets*. — 2016. — Vol. 16. — P. 22–27. — DOI: 10.2174/1871526516666160407113646.
 12. Филиппенко В. А. Перипротезная инфекция: диагностика и лечение. Часть 1 (обзор литературы) / В. А. Филиппенко, А. П. Марущак, С. Е. Бондаренко // *Ортопедия, травматология и протезирование*. — 2016. — № 2. — С. 102–110. — DOI: 10.15674/0030-598720162102-110.
 13. Evaluating the use of serum inflammatory markers for preoperative diagnosis of infection in patients with nonunions / S. Wang, P. Yin, C. Quan [et al.] // *BioMed Research International*. — 2017. — Article ID : 9146317. — DOI: 10.1155/2017/9146317.
 14. Are frozen sections and MSIS criteria reliable at the time of re-implantation of two-stage revision arthroplasty? / J. George, G. Kwiecien, A. K. Klika [et al.] // *Clinical Orthopaedics and Related Research*. — 2016. — Vol. 474 (7). — P. 1619–1626. — DOI: 10.1007/s11999-015-4673-3.
 15. Histopathological Osteomyelitis Evaluation Score (HOES) — an innovative approach to histopathological diagnostics and scoring of osteomyelitis / A. Tiemann, G. O. Hofmann, M. G. Krukemeyer [et al.] // *GMS Interdisciplinary Plastic and Reconstructive Surgery*. — 2014. — Vol. 3. — Article ID: Doc08. — DOI: 10.3205/iprs000049.
 16. Морфологічні показники стану тканин, прилеглих до металевих пластин, за інфекційних ускладнень остеосинтезу, частота виникнення та кореляційні залежності / В. В. Григоровський, М. П. Грицай, Г. Б. Колов [та ін.] // *Вісник ортопедії, травматології, протезування*. — 2016. — № 2. — С. 17–24.
 17. Хитров Н. К. Нервная трофика и воспаление / Н. К. Хитров // *Воспаление. Руководство для врачей* // Ред. В. В. Серов, В. С. Пауков. — М. : Медицина, 1995. — С. 262–286.
 18. Серов В. В. Общепатологические подходы к познанию болезни / В. В. Серов. — М. : Медицина, 1999. — 303 с.

Стаття надійшла до редакції 21.01.2020

CRURAL TISSUES HISTOPATHOLOGY AND CLINICAL-MORPHOLOGICAL CORRELATIONS IN PATIENTS WITH TRAUMATIC OSTEOMYELITIS, COMBINED WITH TROPHIC DISORDERS

V. V. Hryhorovskiy, M. P. Hrytsai, V. M. Tsokalo, H. B. Kolov, A. V. Hryhorovska

SI «Institute of traumatology and orthopaedics of National academy of medical sciences of Ukraine», Kyiv

✉ Valeriy Hryhorovskiy, MD, Prof. in Pathological Anatomy: val_grigorov@bigmir.net

✉ Mykola Hrytsai, MD, Prof.: mgrytsai02@gmail.com

✉ Vasyl Tsokalo, PhD: vasiliynv@gmail.com

✉ Hennadiy Kolov, PhD: gennadiikolov@gmail.com

✉ Anastasiia Hrygorovska: a.grygorovska@gmail.com