



УКРАЇНА

(19) UA (11) 58275 (13) A

(51) 7 A61B6/00, A61F2/32

МІНІСТЕРСТВО ОСВІТИ
І НАУКИ УКРАЇНИДЕРЖАВНИЙ ДЕПАРТАМЕНТ
ІНТЕЛЕКТУАЛЬНОЇ
ВЛАСНОСТІ**ОПИС**
ДО ДЕКЛАРАЦІЙНОГО ПАТЕНТУ
НА ВИНАХІДВидається під
відповідальність
власника
патенту**(54) СПОСІБ ПІДБОРУ ТИПОРОЗМІРУ НІЖКИ ТОТАЛЬНОГО ЕНДОПРОТЕЗА КУЛЬШОВОГО СУГЛОБА**

1

2

(21) 2002118906

(22) 08 11 2002

(24) 15 07 2003

(46) 15 07 2003, Бюл. № 7, 2003 р.

(72) Філіпенко Володимир Акимович, Петренко
Дмитрій Євгенович, Конарева Надія Миколаївна(73) ІНСТИТУТ ПАТОЛОГІЇ ХРЕБТА ТА СУГЛОБІВ
ІМ ПРОФ. МІСІТЕНКА АКАДЕМІЇ МЕДИЧНИХ
НАУК УКРАЇНИ(57) Спосіб підбору типорозміру ніжки тотального
ендопротеза кульшового суглоба методом комп'ю-
терної графіки шляхом виконання масштабної ре-
нтгенографії проксимальної частини стегнової кіс-

тки в передньо-задній та бічній проекціях, який відрізняється тим, що на отриманих рентгенограмах, в залежності від форми каналу стегнової кістки та максимально можливої довжини ніжки ендопротеза, визначають рівні гомографічних зрізів, виконують комп'ютерні томограми на цих рівнях, вводять в комп'ютер зображення з цих томограм, а також графічні зображення поперечних перерізів ніжок тотальних ендопротезів кульшового суглоба і визначають максимальну площу контакту між зовнішньою поверхнею ніжки ендопротеза та поверхнею каналу стегнової кістки

Винахід відноситься до медицини, а саме до ортопедії та травматології і може бути використаний для підбору типорозміру ніжки тотального ендопротеза кульшового суглоба

Рання асептична нестабільність ніжки ендопротеза кульшового суглоба є одним з основних ускладнень операції ендопротезування. Дане ускладнення обумовлено цілим рядом причин, однією з яких є неправильний підбір ніжки ендопротеза наявними способами

Відомий спосіб підбору ніжки тотального ендопротеза, який полягає у виконанні рентгенографії проксимальної частини стегнової кістки в передньо-задній та бічній проекціях. На отримані рентгенограми накладають шаблони із зображенням розрізів різних ніжок ендопротезів з урахуванням масштабу збільшення. Таким чином визначають найбільш вірогідний типорозмір ніжки (1)

Даний спосіб має такі недоліки

1 Важко здійснити точний підбір розмірів та форми ніжки ендопротеза, зіставляючи розміри шаблонів та каналу стегнової кістки тільки в двох площинах

2 Складно урахувати площу контакту між зовнішньою поверхнею ніжки ендопротеза та кістковою тканиною, яка до неї прилягає

3 Тяжко визначити істинні розміри та форму каналу стегнової кістки

Відомий також спосіб підбору типорозміру тотального ендопротеза кульшового суглоба, який

полягає в тому, що виконують рентгенограми кульшового суглоба в задній та аксіальній проекціях з рентгенконтрастною лінійкою. Рентгеновське зображення вводять в комп'ютер. На екрані монітора підбирають типорозмір стегнового та вертлюжного компонентів ендопротеза з урахуванням істинних розмірів суглобової западини та діафіза стегнової кістки. На рентгеновські зображення кульшового суглоба у вказаних проекціях накладають графічний макет підбраного ендопротеза, окремо міняють положення стегнового та вертлюжного компонентів, досягаючи їх правильної просторової орієнтації в задній і аксіальній проекціях в кістках, які утворюють кульшовий суглоб (2)

Недоліком цього способу є те, що при його реалізації немає можливості урахувати площу контакту між зовнішньою поверхнею ніжки ендопротеза та кістковою тканиною, яка до неї прилягає

Останній спосіб має ознаки, які є в способі, що пропонується, і тому він обраний як прототип

В основу винаходу покладено задачу створення способу підбору типорозміру ніжки тотального ендопротеза кульшового суглоба, який дозволяє підібрати ніжку ендопротеза на підставі визначення максимальної площі контакту між зовнішньою поверхнею ніжки ендопротеза та поверхнею каналу стегнової кістки, яка до неї прилягає, що дає можливість здійснити профілактику ранньої асептичної нестабільності ніжки ендопротеза

Поставлена задача реалізується створенням

(19) UA (11) 58275 (13) A

способу підбору типорозміру ніжки тотального ендопротеза кульшового суглоба методом комп'ютерної графіки шляхом виконання масштабної рентгенографії проксимальної частини стегнової кістки в передньо-задній та бічній проекціях, згідно виходу на отриманих рентгенограмах, в залежності від форми каналу стегнової кістки та максимально можливої довжини ніжки ендопротеза, визначають рівні томографічних зрізів, виконують комп'ютерні томограми на цих рівнях, вводять в комп'ютер зображення з цих томограм а також графічні зображення поперечних перерізів ніжок тотальних ендопротезів кульшового суглоба і визначають максимальну площу контакту між зовнішньою поверхнею ніжки ендопротеза та поверхнею каналу стегнової кістки

Визначення на отриманих рентгенограмах рівнів томографічних зрізів з урахуванням форми каналу та максимально можливої довжини ніжки ендопротеза та виконання комп'ютерної томографії на цих рівнях дає змогу визначити істинну форму та розміри каналу стегнової кістки конкретного пацієнта

Введення в комп'ютер зображень з цих томограм, а також графічних зображень поперечних перерізів ніжок тотальних ендопротезів кульшового суглоба та визначення максимальної площі контакту між зовнішньою поверхнею ніжки ендопротеза та поверхнею каналу стегнової кістки дозволяє підібрати оптимальну по розміру та формі ніжку ендопротеза і таким чином здійснити профілактику ранньої асептичної нестабільності ніжки ендопротеза

Спосіб, що пропонується, полягає у наступному виконують масштабну рентгенографію проксимальної частини стегнової кістки в передньо-задній та бічній проекціях. На отриманих рентгенограмах в залежності від форми каналу та максимально можливої довжини ніжки ендопротеза визначають рівні томографічних зрізів. Потім на цих рівнях виконують комп'ютерну томографію. Далі вводять в комп'ютер зображення цих томограм та графічні зображення поперечних перерізів ніжок тотальних ендопротезів кульшового суглоба різних конструкцій та типорозмірів. За розробленою комп'ютерною програмою визначають об'ємні моделі проксимального кінця каналу стегнової кістки та ніжок ендопротезів, почергово моделі ніжок співставляють з моделлю каналу проксимального кінця стегнової кістки, визначають, а потім порівнюють зовнішню площу кожної ніжки ендопротеза з площею каналу стегнової кістки, яка до неї прилягає, завдяки чому визначають максимальну площу контакту поверхні ніжки з кістковою тканиною та вибирають конструкцію та розмір ніжки тотального ендопротеза кульшового суглоба, яка забезпечує максимальну площу контакту між ними

Клінічний приклад

4 Хворий Д., 60 років, історія хвороби 63090/а, надійшов до клініки патології суглобів 10.12.01 зі скаргами на біль в лівому кульшовому суглобі

Після проведеного клініко-рентгенологічного обстеження встановлено діагноз анкілоз лівого кульшового суглоба з патологічною установкою кінцівки. Встановлено показання для операції ендопротезування лівого кульшового суглоба. На фіг 1, 2 приведені фотовідбитки з рентгенограм хворого Д до хірургічного втручання. На рентгенограмах проксимальної частини стегнової кістки з урахуванням того, що форма каналу стегнової кістки у цього хворого приблизно конічна, та з урахуванням максимально можливої довжини ніжок ендопротезів визначена необхідність виконання томографічних зрізів на п'яти рівнях. На цих рівнях виконано комп'ютерну томографію стегнової кістки. Графічні зображення поперечних перерізів ніжок тотальних ендопротезів кульшового суглоба різних конструкцій та типорозмірів та томограми введено у комп'ютер та проведено моделювання каналу стегнової кістки. Почергово з ним співставляли ніжки ендопротезів "ОРТЕН" та "Зіммер" різних конструктивних рішень та типорозмірів. Найбільшого контакту між зовнішньою поверхнею ніжки та поверхнею кісткового каналу (70%) було досягнуто для ніжки за номером сім фірми "Зіммер". На фіг 3 приведені комп'ютерна модель ніжки підбраного ендопротеза та проксимального кінця стегнової кістки хворого Д.

23.11.01 хворого прооперовано, встановлено ніжку фірми "Зіммер" за номером сім. Операція та післяопераційний період пройшли без ускладнень. 28.01.02 хворого виписано. На фіг 4 приведено фотовідбиток з рентгенограм хворого Д після хірургічного втручання.

На контрольному огляді через 3 та 6 місяців після хірургічного втручання ніжка стабільна, хворий пересувається з повним навантаженням на ліву нижню кінцівку.


Таким чином, використання запропонованого способу дозволяє на підставі визначення максимальної площі контакту між зовнішньою поверхнею ніжки ендопротеза та поверхнею каналу стегнової кістки, яка до неї прилягає, підібрати оптимальну ніжку тотального ендопротеза кульшового суглоба для конкретного пацієнта, що дає змогу здійснити профілактику ранньої асептичної нестабільності ніжки ендопротеза.

Запропонований спосіб був використаний у 5 хворих з різною патологією кульшового суглоба, у тому числі з диспластичним коксартрозом, переломом шийки стегнової кістки, асептичним некрозом головки стегнової кістки. В усіх випадках був отриманий добрий клінічний результат.

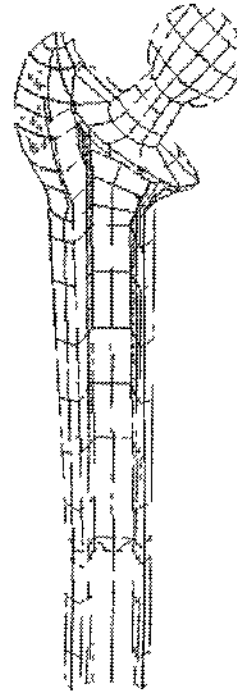
Джерела інформації

1 Coombs R, Gristina A, Hungerford D Joint Replacement State of Art Mosby Year Book, Inc 1990 471p


2 Пат. RU 2145795 А 61 В 6/00, А 61 F 2/32. Н.А. Данилова, А.П. Медведев, В.М. Машков. Спосіб підбору типорозміра тотального ендопротеза тазобедренного суглоба, Заявл. 10.02.98г. Опубл. 27.02.2000г. Бюлл. №6




Фиг. 1



Фиг. 3



Фиг. 2



Фиг. 4