

ОБЗОРЫ И РЕЦЕНЗИИ

УДК 616.718.49:616-001.6](045)

DOI: <http://dx.doi.org/10.15674/0030-59872020480-86>**Анатомічні передумови розвитку нестабільності наколінка та методи їхнього визначення****О. О. Коструб, Н. С. Вадзюк, В. В. Котюк, П. В. Дідух**

ДУ «Інститут травматології та ортопедії НАМН України», Київ

Anterior knee joint pain is one of the common complaints, mainly in young people. Patellar instability is more likely to occur without a history of direct injury. Anatomical variants of the patellofemoral joint (PFJ) are of great importance in the development of arthritis, and could affect the appearance of complications after surgical treatment. The pathology of the patellofemoral joint continues to be a common and unsolved problem associated with the features of the anatomy and biomechanics of the knee joint. It has been found that the shape and ratio of the bones in patellofemoral joint have a crucial role in the development of patellar instability and arthrosis. Objective. To analyze the scientific database as for methods for determining the shape, the relationship of bones and patellofemoral joint dysplasia. Results. We studied the bone anatomy of the patellofemoral joint and current methods for determining the normal variants of the form of patella, dysplasia of the femoral facet and the rotational relationship of patella to the femur; or relationship of femoral facet to the tibial tuberosity. In clinical practice one needs to identify intercondylar angle, Laurin angle, the patellar slope, condylar dysplasia, the relationship of intercondylar notch to tibial tuberosity. Conclusions. The development of diagnostic methods such as MRI or CT provides expanded opportunities for identifying the features of patellofemoral joint. Increased lateralization of tibial tuberosity, dysplasia of femoral condyles, and patellar shape play a critical role in the development of patellar instability or development of patellofemoral joint arthritis. Key words. Patella, patellofemoral joint, patellar instability, dysplasia of femoral condyles.

Нестабільність наколінка, зазвичай, виникає без прямої травми в анамнезі та є причиною болю, частіше у молодих жінок. Патологія наколінково-стегнового суглоба (НКС) залишається поширеною та невирішеною проблемою, пов'язаною з особливостями анатомії та біомеханіки колінного суглоба. Анатомічні варіанти НКС мають велике значення в розвитку артрозу, впливають на виникнення ускладнень після хірургічного лікування. На етапі передопераційного планування важливо чітко встановити співвідношення кісток НКС і варіанти їхньої форми, що дають змогу зробити методики КТ- і МРТ-діагностики. Мета. Проаналізувати наукову літературу щодо методів визначення форми, співвідношення кісток і дисплазії НКС і виявити оптимальні методики для передопераційного планування. Результати. Розглянуто анатомію НКС і сучасні підходи до визначення варіантів форми наколінка, дисплазії міжвиросткової вирізки стегнової кістки (МВСК), а також ротаційні взаємовідношення наколінка та стегнової кістки, МВСК і горбистості великогомілкової кістки. Для діагностики зазначених особливостей все більше використовують КТ і МРТ, які дають розширені дані для візуалізації. Досить зручними та важливими в клінічній практиці є показники кута МВСК, Laurin, нахил наколінка, тип дисплазії МВСК, співвідношення МВСК і горбистості великогомілкової кістки. Висновки. Діагностичні методи, такі як МРТ або КТ, розширюють можливості виявлення відхилень у НКС. Критичними для вибору тактики лікування нестабільності наколінка вважаємо такі ознаки: тип дисплазії МВСК за Н. Dejour, відстань TT-TG або TT-PCL, форму наколінка за G. Wiberg. Описані класифікації дисплазії блока стегнової кістки, форми наколінка, методики оцінювання його латеропозиції, співвідношення кісток НКС важливі для розуміння патогенезу нестабільності наколінка, визначення показань до хірургічного її лікування та попередження розвитку артрозу НКС.

Ключові слова. Наколінок, наколінково-стегновий суглоб, нестабільність наколінка, дисплазія виростків стегнової кістки

Вступ

Наукові дослідження свідчать, що в патогенезі розвитку нестабільності наколінка велике значення мають анатомічні аномалії, які впливають на біомеханіку колінного суглоба та його розгинального апарата. Сучасні уявлення про анатомію наколінково-стегнового суглоба (НСС) зазнали значного удосконалення протягом останніх двох десятиліть. Доведено, що патологія НСС пов'язана з локальними диспластичними відхиленнями наколінково-стегнового з'єднання, які призводять до біомеханічних порушень і розвитку нестабільності наколінка чи наколінково-стегнового артрозу [1]. Це захворювання становить близько 10 % усіх звернень пацієнтів із ортопедичною патологією та може досягати 30 % у віковій групі від 10 до 19 років [2, 3]. Патологія НСС сягає майже 25 % від усіх уражень КС, частіше її виявляють у жінок, ніж у чоловіків [4–6].

Ключем НСС вважають наколінок, який з'єднує м'язи-розгиначі (*vastus medialis*, *vastus intermedius*, *vastus lateralis* і *rectus femoris*) з великогомілковою кісткою та сприяє розгинанню гомілки. Нормальна функція НСС полягає в зменшенні зусиль, які передає чотириголовий м'яз на гомілку. Це відбувається завдяки контакту наколінка зі стегною кісткою, починаючи із дистальної частини наколінка приблизно за умов згинання 20° у колінному суглобі та збільшується до проксимального полюса наколінка в разі 90° згинання [7–9]. Крім того, через зазначене з'єднання м'язів-розгиначів із стегною кісткою відбувається розгинання в колінному суглобі завдяки передаванню зусилля чотириголового м'яза на гомілку через сухожилок та зв'язку наколінка [10, 11].

Травматичний вивих може виникнути після прямого удару, який зміщує наколінок із міжвиросткової вирізки стегнової кістки, або в результаті дії латерального вектора сили, що виникає за умов скорочення чотириголового м'яза в разі одночасного вальгусного навантаження колінного суглоба [12]. До 60-х років ХХ століття вчені описували біль у передньому відділі колінного суглоба, пов'язуючи його з розвитком хондромалії. Але пошуки причини розвитку останньої не мали успіху. Лише в 1970-х роках з'явилися публікації, в яких патологію НСС пояснено різними відхиленнями анатомії та конгруентності суглобових поверхонь [13]. Вважалося, що стабільність наколінка забезпечує виключно медіальна патело-феморальна зв'язка (МПФЗ). Уперше її згадано

лише в 1979 році [8]. У зв'язку з цим лікування травматичного вивиху або нестабільності наколінка спрямоване на відновлення МПФЗ. Чи достатньо об'єктивна така тактика?

Наколінок — найбільша сезамовидна кістка в організмі людини (рис. 1). Вона розташована в міжвиростковій ділянці дистальної частини стегнової кістки та є складовою розгинального механізму колінного суглоба. Форма наколінка — з опуклою передньою поверхнею й увігнутими задніми суглобовими поверхнями (фасетками або гранями), які розділені поздовжнім гребенем. Латеральна поверхня наколінка (ЛПН), зазвичай, більш довга та полого; медіальна (МПН) — менша, коротша і більш нахилена [14].

Хрящ наколінка — найтовстіший в організмі, може досягати 7 мм. Суглобова поверхня наявна лише на проксимальних двох третинах наколінка, оскільки до дистального полюса прикріплюється зв'язка наколінка та він, відповідно, є позасуглобовим [15].

Первинне кровопостачання наколінка походить від артеріального сплетення верхніх і нижніх латеральних і медіальних колінних артерій, які утворюють анастомозне кільце навколо наколінка [16, 17].

Класифікація форми наколінка виникла в результаті вивчення чинників дегенерації хряща, яка не була пов'язана з травмою. У процесі з'ясування причин розвитку хондромалії наколінка виявлено, що в половині випадків вона перебігає безсимптомно та без травми в анамнезі. Було зроблено висновок, що розвиток хондромалії може залежати від форми наколінка (рис. 2). Виникло припущення, що випукла форма МПН може спричинювати переваження та виникнення болю [18].

Згідно з класифікацією G. Wiberg виділяють три типи наколінка залежно від співвідношення розмірів ЛПН до МПН [19]. І тип має приблизно однакові за розміром увігнуті поверхні,

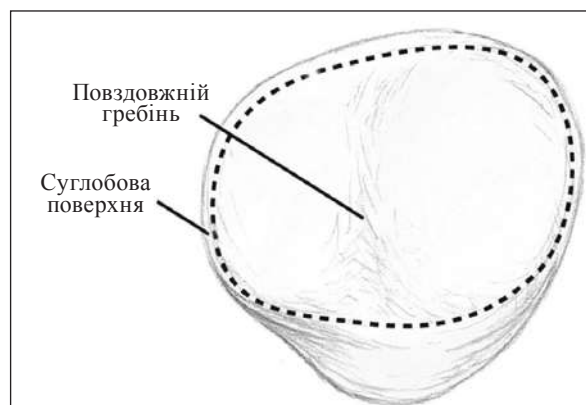


Рис. 1. Суглобова поверхня наколінка

відмічають його майже в 10 % популяції. У разі II типу МПН може мати дещо увігнуту або сплюснену поверхню, трохи меншу ніж ЛПН, трапляється в 65 % популяції. За умов III типу МПН пряма, розміщена майже вертикально до поверхні стегна, а її площа набагато менша від площі ЛПН. На сьогодні це найбільш застосовувана класифікація.

Теорію зв'язку форми наконілка з розвитком дегенеративних змін висловив F. Baumgartl [20], який виділив п'ять його типів, що також базуються на співвідношенні площі МПН і ЛПН. За своєю сутністю враховує ті самі принципи, на які спирається G. Wiberg.

Разом з анатомічними особливостями наконілка на розвиток патології НСС впливають відмін-

ності будови виростків стегнової кістки та їхнє взаємне розташування з формуванням міжвиросткової вирізки. Піднаконікова суглобова поверхня стегнової кістки утворена передньою частиною її виростків і міжвиростковою вирізкою, які контактують із МПН і ЛПН. Латеральна поверхня стегнової кістки (ЛПСК) більша та поширюється проксимальніше, ніж медіальна (МПСК).

Глибина нормальної міжвиросткової вирізки стегнової кістки становить 5,2 мм, при цьому ЛПСК у середньому на 3,4 мм вища, ніж МПСК у поперечній площині. Поверхні переходять у медіальний і латеральний виростки стегнової кістки [1, 21]. ЛПСК і МПСК формують кут міжвиросткової вирізки. Логічно припустити, що диспластичні

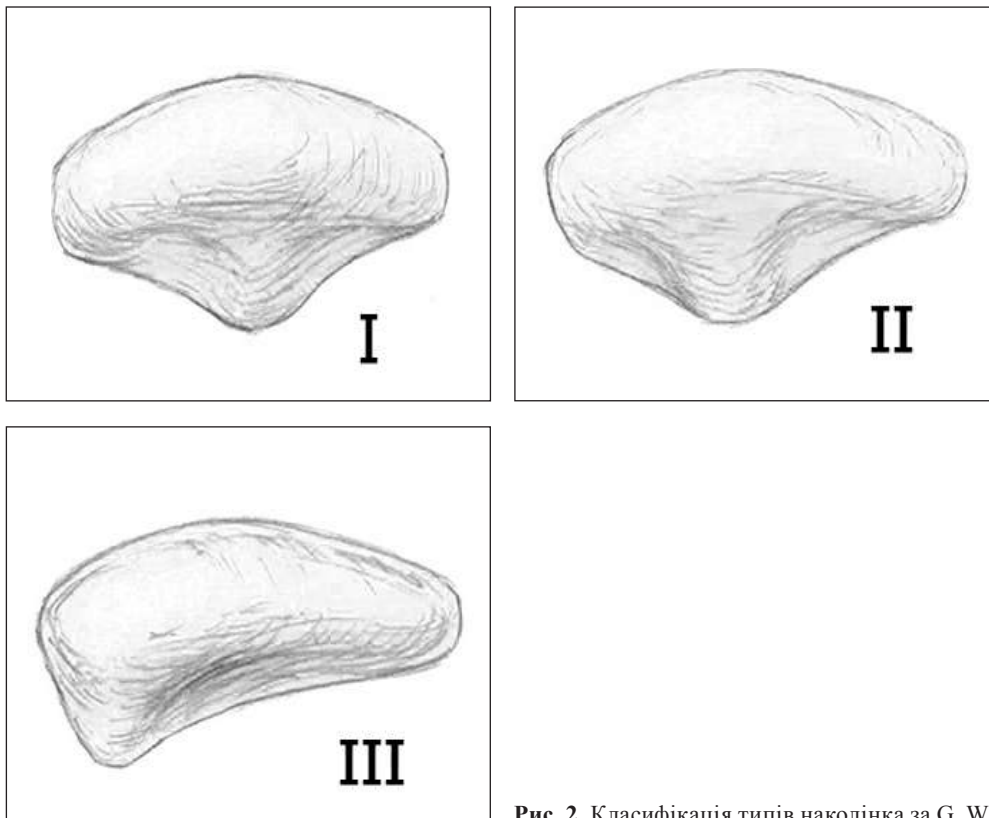


Рис. 2. Класифікація типів наконілка за G. Wiberg [19]

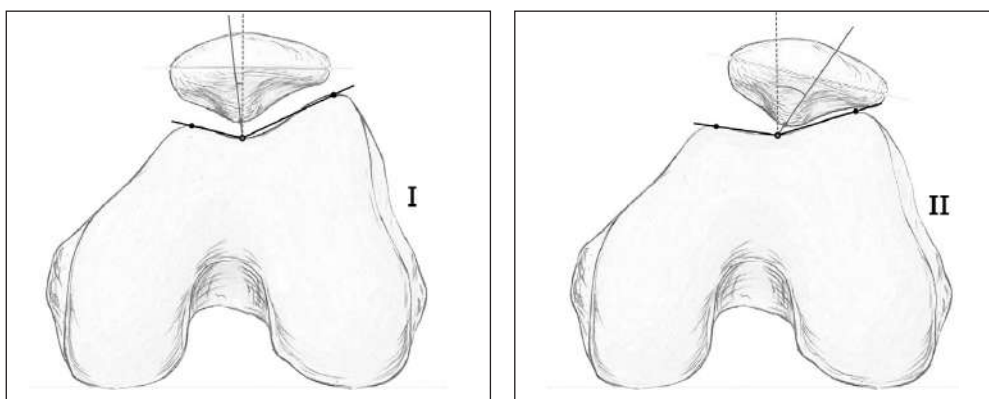


Рис. 3. Визначення кута міжвиросткової вирізки та нахилу наконілка

варіанти кісток НСС впливатимуть на взаємне розташування наколінка в міжвиростковій вирізці. Проведені дослідження показують, що розміри поверхонь і кут, утворений міжвиростковою вирізкою, впливають на стан наколінка в поперечній площині. Діагностичну цінність має рентгенологічне укладання А. С. Merchant, назване на честь автора та за допомогою якого визначають залежність величини кута міжвиросткової вирізки стегнової кістки до нахилу наколінка [22, 23].

Зазначений кут утворений лініями між найвищою точкою ЛПСК, найглибшою точкою міжвиросткової вирізки і найвищою точкою МПСК. Кут 138° вважається нормальним, а кут 150° і більше свідчить про сплюснену вирізку (рис. 3).

Кут конгруентності (рис. 3) формується між бісектрисою кута міжвиросткової вирізки та вектором, проведеним через найглибшу її точку та верхівку гребеня наколінка. Значення до 6° є анатомічно нормальним, а понад 16° — відображує




Рис. 4. Визначення латерального наколінково-стегнового кута за С. А. Laurin і співавт. [24]

порушення конгруентності НСС та означає латеральне положення наколінка (підвивих).

У процесі дослідження взаємовідношення кісток НСС використовують також латеральний наколінково-стегновий кут і кут нахилу наколінка. Латеральний наколінково-стегновий кут використовують для оцінювання нахилу наколінка — одна лінія з'єднує найвищі точки медіального та латерального виростків стегнової кістки, інша (дотична) лінія проводиться по осі ЛПН. За умов нормального положення наколінка цей кут має бути відкритим латерально (рис. 4) [24].

Для дисплазії міжвиросткової вирізки стегнової кістки характерна втрата її нормальної увігнутої анатомії та зменшення заглиблення з сильно асиметричними поверхнями. Це призводить до латералізації та вивиху наколінка під час згинання коліна. Н. Dejour і співавт. [25] рентгенографічно оцінили форму міжвиросткової вирізки та визначили типи трохлеарної дисплазії. Ця класифікація заснована на визначенні трьох ознак або їх комбінації на рентгенограмі в бічній проекції, що характеризують дисплазію виростків стегнової кістки: «перехресна ознака» — лінія міжвиросткової вирізки перетинає передній контур стегнової кістки; «супратрохлеарна шпора» — контурується підвищення вперед від контуру переднього коркового шару стегнової кістки; «подвійний корковий шар» — візуалізується подвійний контур переднього коркового шару міжвиросткової вирізки. Виходячи з наявності цих ознак виділяють чотири типи дисплазії виростків стегнової кістки (рис. 5).

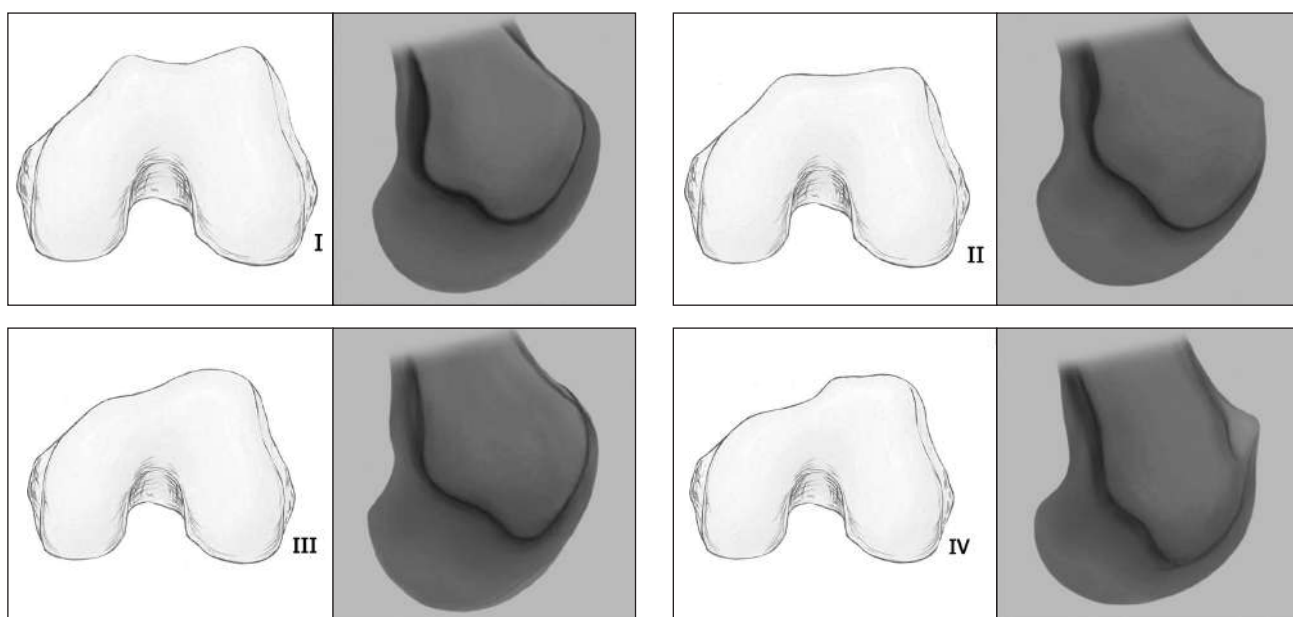


Рис. 5. Типи дисплазії виростків стегнової кістки за Н. Dejour і співавт. [25]

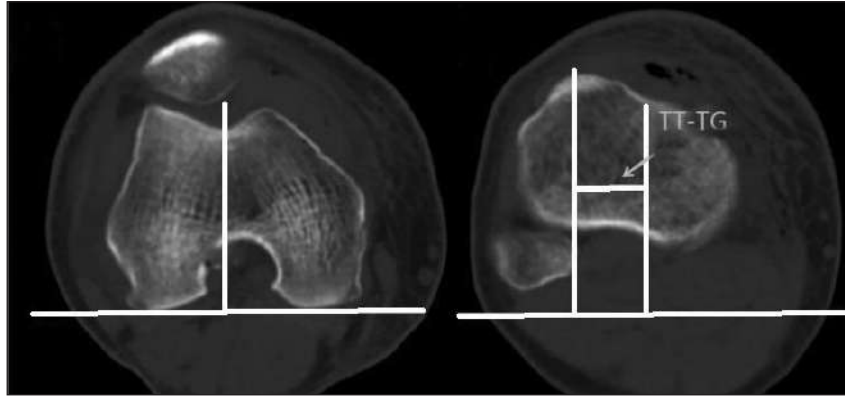


Рис. 6. Вимірювання відстані TT-TG за допомогою КТ

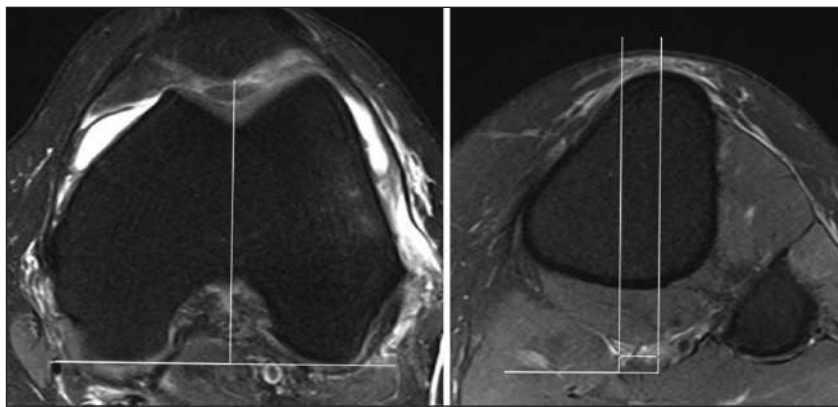


Рис. 7. Вимірювання відстані PT-TG за допомогою МРТ

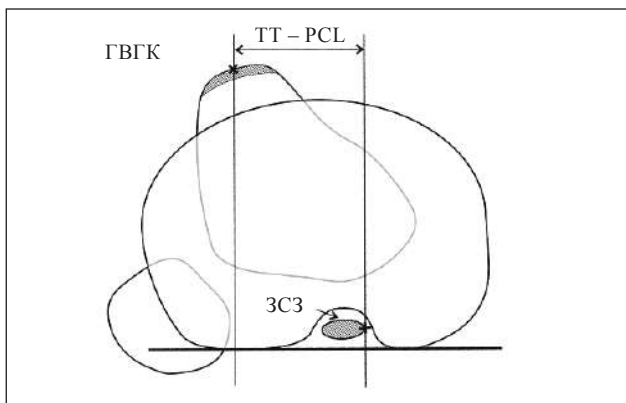


Рис. 8. Схема вимірювання відстані TT-PCL за G. Seitlinger і співавт. [30]

Латеральний виросток стегнової кістки утворює латеральну стінку НСС і є основним первинним обмежувачем латерального зміщення наколінка. За наявності гіпоплазії МПСК або ЛПСК змінюється конгруентність суглобових поверхонь НСС, що призводить до розвитку дегенеративних змін у ньому [26].

Із огляду на той факт, що наколінок має зв'язок із горбистістю великогомілкової кістки (ГВГК), можна припустити, що взаємне розташування

цих кісток також може мати вплив на конгруентність НСС. Встановлено, що значне латеральне положення ГВГК щодо наколінка негативно впливає на патологію НСС, а саме призводить до латеропозиції наколінка. Виявлено, що латеральне розміщення ГВГК спричиняє порушення конгруентності наколінка щодо міжвиросткової вирізки стегнової кістки [27]. Уперше враховувати взаємне розташування її та ГВГК запропонували D. Goutallier і співавт. [27] у 1978 р. — вимірювати співвідношення середини ГВГК до найглибшої точки вирізки, назвавши показник «відстань TT-TG» (tibial tubercle – trochlear groove). Н. Dejour і співавт. [25] пізніше адаптували цей вимір до комп'ютерної томографії (КТ). Встановлено, що на положення наколінка впливає ротація ГВГК. Відстань TT-TG 20 мм і більше вважають патологічною, що вимагає хірургічної корекції, а саме медіалізації ГВГК (рис. 6).

Із появою магнітно-резонансної томографії (МРТ) з'явився метод визначення відстані PT-TG (patella tendon – trochlear groove) [26]. Її вимірюють за допомогою МРТ — від місця прикріплення власної зв'язки наколінка до найглибшої точки хряща міжвиросткової вирізки стегнової кістки.

Цей метод на перший погляд здається ідентичним вимірюванню відстані TT–TG, але, насправді, не може бути таким самим через невідповідність найглибшої точки вирізки хряща і кістки. Також розрізняються укладання колінного суглоба: під час КТ він знаходиться в розігнутому положенні; МРТ — обстеження проводять у положенні невеликого його згинання (рис. 7) [27, 29].

Подальші дослідження привели до створення точніших методів обчислення зовнішньої ротації ГВГК щодо міжвиросткової вирізки стегнової кістки. Це було обумовлено тим, що в разі вимірювання TT–TG у багатьох випадках складно встановити найглибшу точку вирізки за наявності дисплазії. G. Seitlinger і співавт. [30] у 2012 році запропонували вимірювання відстані TT–PCL (рис. 8). Її вимірюють між ГВГК і точкою кріплення задньої схрещеної зв'язки (ЗСЗ) до стегнової кістки. Точку прикріплення ЗСЗ визначають як медіальну границю цієї зв'язки в найбільш дистальному зрізі прикріплення до стегнової кістки, в якому зв'язку ще можна чітко ідентифікувати. Відстань TT–PCL — це відстань між точкою посередині зв'язки наколінка та медіальною границею ЗСЗ, через них проводять паралельні лінії перпендикулярно задній надвиростковій поверхні великогомілкової кістки. Згідно з результатами проведених досліджень рекомендовано вважати відстань TT–PCL 24 мм і більше патологічною, що обумовлює хірургічну корекцію. На думку авторів, цей метод є альтернативою для визначення відстані TT–TG і може дати точніші дані в разі дисплазії виростків стегнової кістки [31, 32].

Висновки

Висвітлено анатомічні відмінності кісток, які утворюють наколінково-стегновий суглоб і сучасні методи визначення нормальних варіантів форми наколінка, дисплазії міжвиросткової вирізки стегнової кістки та ротаційні взаємовідношення наколінка та стегнової кістки або цієї вирізки та горбистості великогомілкової кістки.

Діагностичні методи, такі як МРТ чи КТ, збільшують можливості виявлення відхилень у НСС. Критичними для планування тактики лікування нестабільності наколінка вважаємо такі ознаки: тип дисплазії міжвиросткової вирізки стегнової кістки за Н. Dejour, відстань TT–TG або TT–PCL, форма наколінка за G. Wiberg.

Описані класифікації дисплазії блока стегнової кістки, форми наколінка, методи визначення його латеропозиції, взаємного співвідношення кісток НСС є важливими для розуміння патогене-

зу нестабільності наколінка, визначення показань до хірургічного її лікування та попередження розвитку артрозу НСС.

Конфлікт інтересів. Автори декларують відсутність конфлікту інтересів.

Список літератури

1. Sherman S. L. Patellofemoral anatomy and biomechanics / S. L. Sherman, A. C. Plackis, C. W. Nuelle // *Clinics in Sports Medicine*. — 2014. — Vol. 33 (3). — P. 389–401. — DOI: 10.1016/j.csm.2014.03.008.
2. An algorithm guiding the evaluation and treatment of acute primary patellar dislocations / V. M. Mehta, M. Inoue, E. Nomura, D. C. Fithian // *Sports Medicine and Arthroscopy Review*. — 2007. — Vol. 15 (2). — P. 78–81. — DOI: 10.1097/JSA.0b013e318042b695.
3. Blond L. Patellofemoral pain syndrome in athletes: a 5.7-year retrospective follow-up study of 250 athletes / L. Blond, L. Hansen // *Acta Orthopaedica Belgica*. — 1998. — Vol. 64 (4). — P. 393–400.
4. Baquie P. Injuries presenting to an Australian sports medicine centre: a 12-month study / P. Baquie, P. Brukner // *Clinical Journal of Sport Medicine*. — 1997. — Vol. 7 (1). — P. 28–31. — DOI: 10.1097/00042752-199701000-00006.
5. A retrospective case-control analysis of 2002 running injuries / J. E. Taunton, M. B. Ryan, D. B. Clement [et al.] // *British Journal of Sports Medicine*. — 2002. — Vol. 36 (2). — P. 95–101. — DOI: 10.1136/bjism.36.2.95.
6. Lankhorst N. E. Factors associated with patellofemoral pain syndrome: a systematic review / N. E. Lankhorst, S. M. Bierma-Zeinstra, M. van Middelkoop // *British Journal of Sports Medicine*. — 2013. — Vol. 47 (4). — P. 193–206. — DOI: 10.1136/bjsports-2011-090369.
7. Acute dislocation of the patella. A correlative pathoanatomic study / P. I. Sallay, J. Poggi, K. P. Speer, W. E. Garrett // *The American Journal of Sports Medicine*. — 1996. — Vol. 24 (1). — P. 52–60. — DOI: 10.1177/036354659602400110.
8. Warren L. F. The supporting structures and layers on the medial side of the knee: an anatomical analysis / L. F. Warren, J. L. Marshall // *The Journal of Bone & Joint Surgery*. — 1979. — Vol. 61 (1). — P. 56–62. — DOI: 10.2106/00004623-197961010-00011.
9. Особливості структурно-функціональних порушень при нестабільності наколінка, що супроводжується дисплазією виростків стегнової кістки (клініко-експериментальне дослідження) / О. А. Бур'янов, М. Г. Кришук, О. А. Костогриз [та ін.] // *Травма*. — 2013. — Т. 14, № 5. — С. 58–63.
10. Desio S. M. Soft tissue restraints to lateral patellar translation in the human knee / S. M. Desio, R. T. Burks, K. N. Bachus // *The American Journal of Sports Medicine*. — 1998. — Vol. 26 (1). — P. 59–65. — DOI: 10.1177/03635465980260012701.
11. Fulkerson J. P. Medial quadriceps tendon-femoral ligament: Surgical anatomy and reconstruction technique to prevent patella instability / J. P. Fulkerson, C. Edgar // *Arthroscopy Techniques*. — 2013. — Vol. 2 (2). — P. e125–e128. — DOI: 10.1016/j.eats.2013.01.002.
12. The anterior knee: normal variants, common pathologies, and diagnostic pitfalls on MRI / Y. W. Liu, M. R. Skalski, D. B. Patel [et al.] // *Skeletal Radiology*. — Vol. 47 (8). — P. 1069–1086. — DOI: 10.1007/s00256-018-2928-2.
13. Zaffagnini S. Patellofemoral pain, instability, and arthritis / S. Zaffagnini, D. Dejour, E. Arendt. — Springer Science & Business Media, 2010. — 331 p.
14. Grelsamer R. Evaluation of patellar shape in the sagittal plane. A clinical analysis / R. P. Grelsamer, C. S. Proctor, A. N. Bazos // *The American Journal of Sports Medicine*. — 1994. —

- Vol. 22 (1). — P. 61–66. — DOI: 10.1177/036354659402200111.
15. Anatomy and biomechanics of the medial patellofemoral ligament / A. A. Amis, P. Firer, J. Mountney [et al.] // *Knee*. — 2003. — Vol. 10 (3). — P. 215–220. — DOI: 10.1016/s0968-0160(03)00161-3.
 16. Scapinelli R. Blood supply of the human patella: its relation to ischaemic necrosis after fracture / R. Scapinelli // *The Journal of Bone and Joint Surgery. British volume*. — 1967. — Vol. 49-B (3). — P. 563–570. — DOI: 10.1302/0301-620x.49b3.563.
 17. Bjorkstrom S. A study of the arterial supply of the patella in the normal state, in chondromalacia patellae and in osteoarthritis / S. Bjorkström, I. F. Goldie // *Acta Orthopaedica Scandinavica*. — 1980. — Vol. 51(1–6). — P. 63–70. — DOI: 10.3109/17453678008990770.
 18. Scuderi G. R. The patella / G. R. Scuderi. — Springer-Verlag New York Inc., 1995. — 352 p.
 19. Wiberg G. Roentgenographs and anatomic studies on the femoro-patellar joint: with special reference to chondromalacia patellae / G. Wiberg // *Acta Orthopaedica Scandinavica*. — 1941. — Vol. 12 (1–4). — P. 319–410. — DOI: 10.3109/17453674108988818.
 20. Baumgartl F. Das Kniegelenk / F. Baumgartl. — Berlin : Springer, 1964. — 60 p.
 21. Epidemiology and natural history of acute patellar dislocation / D. C. Fithian, E. W. Paxton, M. L. Stone [et al.] // *The American Journal of Sports Medicine*. — 2004. — Vol. 32 (5). — P. 1114–1121. — DOI: 10.1177/0363546503260788.
 22. Roentgenographic analysis of patellofemoral congruence / A. C. Merchant, R. L. Mercer, R. H. Jacobsen, C. R. Cool // *The Journal of Bone & Joint Surgery*. — 1974. — Vol. 56 (7). — P. 1391–1396. — DOI: 10.2106/00004623-197456070-00007.
 23. Sanchis-Alfonso V. Anterior knee pain and patellar instability / Ed. V. Sanchis-Alfonso. — Springer-Verlag London Limited, 2011. — 533 p. — DOI: 10.1007/978-0-85729-507-1.
 24. The abnormal lateral patellofemoral angle: a diagnostic roentgenographic sign of recurrent patellar subluxation / C. A. Laurin, H. P. Levesque, R. Dussault [et al.] // *The Journal of Bone & Joint Surgery. American Volume*. — 1978. — Vol. 60 (1). — P. 55–60. — DOI: 10.2106/00004623-197860010-00007.
 25. Factors of patellar instability: an anatomic radiographic study / H. Dejour, G. Walch, L. Nove-Josserand, C. Guier // *Knee Surgery, Sports Traumatology, Arthroscopy*. — 1994. — Vol. 2 (1). — P. 19–26. — DOI: 10.1007/bf01552649.
 26. Hungerford D. S. Biomechanics of the patellofemoral joint / D. S. Hungerford, M. Barry // *Clinical Orthopaedics and Related Research*. — 1979. — № 144. — P. 9–15.
 27. Are the osseous and tendinous-cartilaginous tibial tuberosity-trochlear groove distances the same on CT and MRI? / B. B. Hinckel, R. G. Gobbi, E. N. Filho [et al.] // *Skeletal Radiology*. — 2015. — Vol. 44 (8). — P. 1085–1093. — DOI: 10.1007/s00256-015-2118-4.
 28. Goutallier D. Mesure de l'ecart tuberosite tibiale anterieure — gorge de la trochlee (T.A.-G.T). Technique. Resultats. [The measurement of the tibial tuberosity. Patella groove distanced technique and results (author's transl)] / D. Goutallier, J. Bernageau, B. Lecudonnet // *Revue de Chirurgie Orthopedique et Reparatrice de l Appareil Moteur*. — 1978. — Vol. 64 (5). — P. 423–428.
 29. Lankhorst N. E. Factors associated with patellofemoral pain syndrome: a systematic review / N. E. Lankhorst, S. M. Bierma-Zeinstra, M. van Middelkoop // *British Journal of Sports Medicine*. — 2013. — Vol. 47 (4). — P. 193–206. — DOI: 10.1136/bjsports-2011-090369.
 30. Tibial tubercle-posterior cruciate ligament distance: a new measurement to define the position of the tibial tubercle in patients with patellar dislocation / G. Seitlinger, G. Scheurecker, R. Hogler [et al.] // *The American Journal of Sports Medicine*. — 2012. — Vol. 40 (5). — P. 1119–1125. — DOI: 10.1177/0363546512438762.
 31. The contribution of the tibial tubercle to patellar instability: analysis of tibial tubercle-trochlear groove (TT-TG) and tibial tubercle-posterior cruciate ligament (TT-PCL) distances / M. J. Heidenreich, C. L. Camp, D. L. Dahm [et al.] // *Knee Surgery, Sports Traumatology, Arthroscopy*. — 2017. — Vol. 25 (8). — P. 2347–2351. — DOI: 10.1007/s00167-015-3715-4.
 32. Євсєєнко В. Г. Лікування нестабільності наколінка на сучасному етапі : (огляд літератури) / В. Г. Євсєєнко, І. М. Зазірний // *Ортопедия, травматология и протезирование*. — 2012. — № 3. — С. 109–118. — DOI: 10.15674/0030-598720123109-118.

Стаття надійшла до редакції 25.08.2020

ANATOMICAL FEATURES FOR THE DEVELOPMENT OF PATELLAR INSTABILITY AND METHODS FOR ITS DETERMINATION

O. O. Kostrub, N. S. Vadzyuk, V. V. Kotyuk, P. V. Didukh

SI «Institute of traumatology and orthopedics of National Academy of Medical Sciences of Ukraine», Kyiv

✉ Olexandr Kostrub, MD, Prof. in Traumatology and Orthopaedics: akostrub@ukr.net

✉ Nazar Vadzyuk, PhD in Traumatology and Orthopaedics: ortopedica@ukr.net

✉ Viktor Kotyuk, PhD in Traumatology and Orthopaedics: kotyuk_v@ukr.net

✉ Petro Didukh: petrodidukh92@gmail.com