ЖУРНАЛ В ЖУРНАЛЕ

В ПОМОЩЬ УРГЕНТНОМУ ХИРУРГУ

СПРАВОЧНИК ОПЕРАТИВНЫХ ДОСТУПОВ И ОПЕРАЦИЙ

ПОВРЕЖДЕНИЯ ПЛЕЧА И ЛОКТЕВОГО СУСТАВА

Тяжелов А.А.

ПОВРЕЖДЕНИЯ ПЛЕЧА И ЛОКТЕВОГО СУСТАВА

Тяжелов А.А.

Доступы и операции
при повреждениях плеча

Переломы диафиза плечевой кости составляют до 3 % всех переломов.

В настоящее время открытое вправление фрагментов плечевой кости при закрытых неосложненных переломах используют достаточно редко. В отечественной и зарубежной литературе последних лет предпочтение отдают консервативному лечению диафизарных переломов плеча короткими гипсовыми повязками или ортезами.

Показания к оперативному лечению.

1. Диафизарные переломы плечевой кости в сочетании с повреждением плечевой артерии или лучевого нерва;
2. Переломы плеча, осложненные интерпозицией места перелома мягкими тканями или костным осколком. Изредка может иметь место интерпозиция лучевого нерва.
3. Сочетанные переломы плечевой кости и костей предплечья
4. Замедленная консолидация перелома
5. Двусторонние переломы
6. Патологические переломы
7. Политравма
8. Открытые повреждения

Доступы.

Чаще всего используют *передненаружный доступ* к плечевой кости. В верхней трети плеча кожный разрез проходит по переднему краю дельтовидной мышцы, в средней и нижней трети сегмента – по борозде между двуглавой и плечевой мышцами (рис. 1 а,б). Для того чтобы обнажить плечевую кость в верхней или средней ее трети, необходимо рассечь вдоль плечевую мышцу. С особой осторожностью это следует делать на границе средней и нижней трети, где между мышцами brachialis и brachioradialis лежит лучевой нерв. При необходимости работать на границе средней и нижней трети плечевой кости целесообразно выделить лучевой нерв и постоянно его контролировать.

При необходимости манипуляций в нижней трети плечевой кости чаще используют *нижний наружный* доступ (рис. 2). Кожный разрез осуществляют по линии, соединяющей нижнюю точку прикрепления дельтовидной мыш-

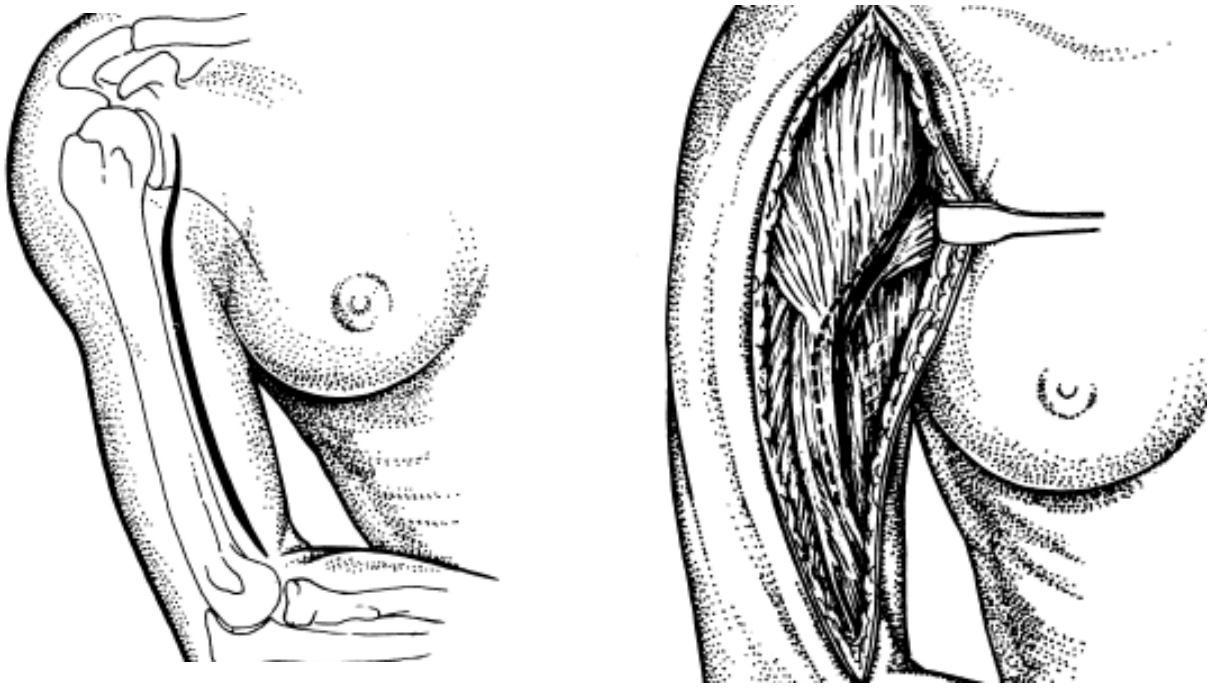

Рис. 1 а,в. Передненаружный доступ к плечевой кости

цы с наружным надмыщелком плеча. Ориентиром служит наружный надмыщелок и край плечевой кости. Данный доступ позволяет работать на передней и задней поверхности плечевой кости и локтевом суставе.

Рис. 2. Наружный доступ к нижней трети плечевой кости и локтевому суставу.

Передний и задний доступы к плечевой кости являются чрезмышечными, они более травматичны и сложны и поэтому достаточно редко применяются в травматологической практике (рис. 3 а,б).

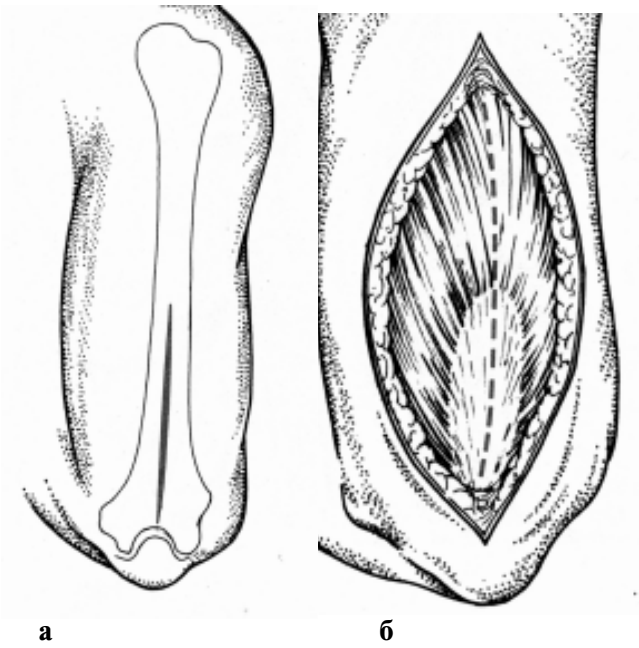

Рис. 3 а,б. Задний доступ к нижней трети плечевой кости

Доступ к лучевому нерву в средней трети осуществляют по линии, соединяющей точку пересечения заднего края дельтовидной мышцы с продольной осью сегмента (условной линией, соединяющей задний угол акромиона и верхушку локтевого отростка). Кожный разрез для обнажения верхнего отдела лучевого нерва проводят, продолжая разрез вверх по заднему краю дельтовидной мышцы. Для обнажения нижнего отдела нерва кожный разрез продолжают вниз по наружной борозде двуглавой мышцы до локтевого сустава (рис. 4).

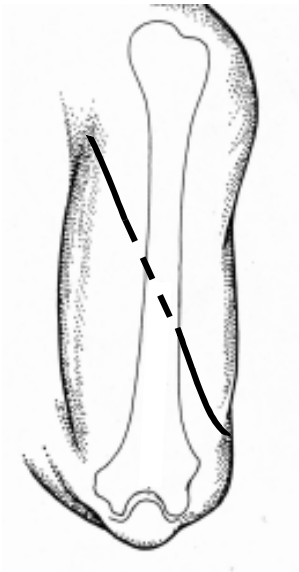

Рис. 4. Доступы к лучевому нерву.

Особенности оперативной техники при лечении переломов плечевой кости.

Протяженность доступа определяется тем, какую цель преследует хирург, выполняя операцию. При выполнении ревизии лучевого нерва оправдан расширенный доступ, если же речь идет только об устранении интерпозиции мягких тканей, вполне уместен небольшой и даже атипичный (если он более безопасен) доступ. Выбор фиксатора определяется опытом и пристрастиями хирурга, однако не следует использовать интрамедуллярный или репозиционный остеосинтез, если есть возможность обеспечить стабильную фиксацию отломков.

Лучшие функциональные результаты при оперативном лечении диафизарных переломов плеча дает стабильный накостный остеосинтез с использованием пластин с винтами. Технология использования накостного остеосинтеза предусматривает фиксацию каждого из фрагментов 4-5 винтами, что требует большого доступа и достаточно травматично. Однако в результате мы получаем стабильную фиксацию отломков, что позволяет осуществлять двига-

тельную активность сразу же после операции.

За рубежом второе рождение получили способы интрамедуллярного остеосинтеза в лечении переломов длинных костей. Это же касается и диафизарных переломов плеча. Эти виды остеосинтеза отличаются от классического метода, предложенного Кюнтчером. Одним из видов является остеосинтез эластичными стержнями типа Ender, Hackethal, Rush. Другим видом является "замыкающий" (interlocked) остеосинтез, при котором фрагменты плечевой кости фиксируются к стержню специальными устройствами, что исключает все виды смещения отломков. Эти виды остеосинтеза выполняются без обнажения зоны перелома и особенно эффективны при сегментарных переломах.

Внеочаговый остеосинтез при переломах плеча получил более широкое распространение в странах СНГ, за рубежом этот вид фиксации используется реже.

Ошибки и осложнения.

Осложнения, связанные с нарушением костеобразования. могут быть связаны с биологическими и механическими факторами. Технические погрешности оперативного лечения – наиболее частые ятрогенные причины замедленного сращения. Кроме того, реальную долю осложнений представляют ятрогенные неврологические нарушения и инфекционные осложнения.

Повреждения дистального отдела плечевой кости

Эти повреждения составляют примерно 2 % всех переломов у взрослых пациентов, у детей эти повреждения встречаются чаще. Основными факторами, определяющими метод лечения, являются: возможность достичь анатомичного вправления отломков, осуществить стабильную их фиксацию и начать раннюю функциональную нагрузку. Тот факт, что дистальный отдел плечевой кости артикулирует с двумя костями предплечья, которые имеют различные траектории движения, предъявляет особые требования в точности репозиции и качеству фиксации костных фрагментов.

Следует помнить, что блок плечевой кости имеет небольшую внутреннюю ротацию 3-8° и вальгусное отклонение 4-8°, что особенно важно учитывать при репозиции оскольчатых переломов (рис. 5).

Классификация переломов дистального отдела плечевой кости включает такие виды как внесуставные и внутрисуставные переломы.

К внесуставным переломам относят надмыщелковые и чрезмыщелковые, к внутрисуставным – Т-, Y-образные и оскольчатые. Наиболее частыми переломами у взрослых являются внутрисуставные повреждения.

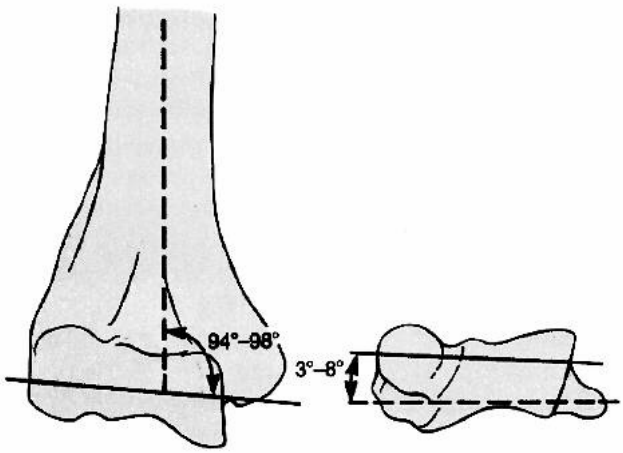

Рис. 5. Осевые соотношения анатомических образований дистального отдела плечевой кости.

Классификация АО (рис. 6) построена на тех же принципах, но имеет буквенно-цифровой код.

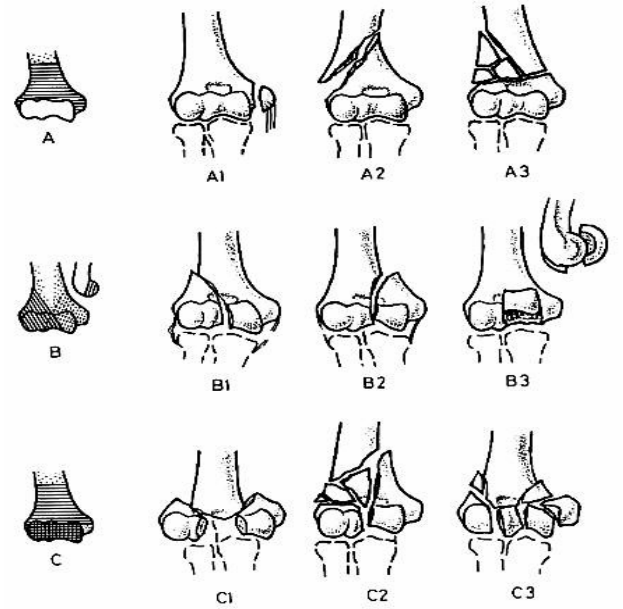

Рис. 6. Классификация АО.
тип А – внесуставные переломы;
тип В – простые внутрисуставные;
тип С – сложные внутрисуставные.

Доступы.

Наиболее часто для обнажения дистального отдела плечевой кости используют задний доступ. Кожный разрез начинают на 5-8 см выше верхушки локтевого отростка по задней повер-

хности плеча, продолжают вниз, обходя локтевой отросток снаружи, и заканчивают на 3-5 см ниже его верхушки, направляя линию разреза к гребню локтевой кости (рис. 7). Сухожильное растяжение трехглавой мышцы рассекают вдоль хода его волокон. Этот доступ позволяет широко обнажить задний отдел локтевого сустава. Еще более широкий доступ получают, производя остеотомию локтевого отростка. Этот доступ является лучшим при сложных, многооскольчатых переломах дистального отдела плечевой кости. Доступы с пересечением сухожилия трехглавой мышцы в настоящее время практически не применяются, за исключением случаев удлинения. Пересекают сухожилие при этом в месте перехода сухожильной части в мышцу.

Рис. 7. Задний доступ к локтевому суставу

При изолированных переломах мыщелков применяют наружный или медиальный доступы. Ориентирами являются надмыщелки плеча и соответствующие гребни – боковые поверхности плечевой кости. Наружный и медиальный доступы позволяют выполнять манипуляции на задней и на передней поверхности дистального отдела плечевой кости.

Наружный доступ (рис. 2). Применяют для открытого вправления перелома наружного мыщелка, удаления свободных тел, манипуляций в задненаружном отделе дистального метаэпифиза плечевой кости и плечевого сустава. Кожный разрез начинают на 5-6 см выше верхушки надмыщелка и продолжают вниз по ходу соответствующего гребня. Обнажают гребень плечевой кости и, в зависимости от оперативной задачи, поднадкостнично отслаивают либо m.triceps brachii (для доступа к задней поверхности) либо m.extensor carpi radialis longus et m.brachioradialis (для доступа к передней поверхности плечевой кости). Особой осторожности требуют манипуляции в верхнем углу раны, чтобы не повредить лучевой нерв.

Медиальный доступ (рис. 8 а,б). Используют реже, при открытом вправлении перелома медиального мыщелка, контрактурах локтевого сустава, артродезе локтевого сустава. Кожный разрез начинают выше надмыщелка и, огибая надмыщелок, направляют разрез в сторону локтевой кости. Первым этапом необходимо выделить и изолировать локтевой нерв, после чего, смещая флексоры кнаружи, подходят к капсуле сустава.

а

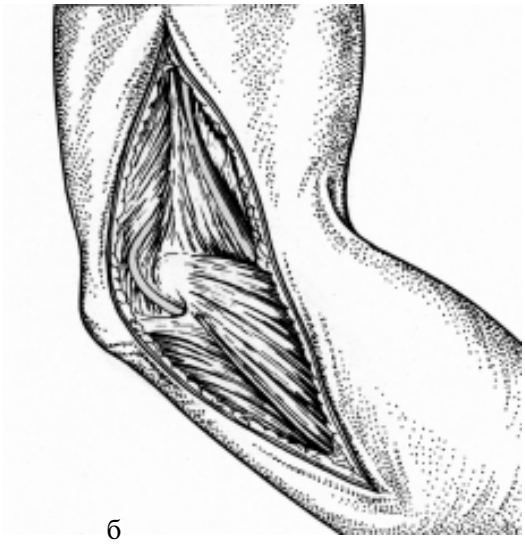

б

Рис. 8. Доступы к дистальному отделу плечевой кости и локтевому суставу:
а –кожный разрез:
б – разделение подкожных образований.

Описанные доступы являются доступами и к дистальным отделам плечевой кости, и к локтевому суставу.

Особенности оперативной техники при лечении переломов дистального отдела плечевой кости.

Основной принцип оперативного лечения многооскольчатых внутрисуставных переломов – анатомическая репозиция и стабильная фиксация костных фрагментов. Это позволяет начать движения в локтевом суставе в ближайшем послеоперационном периоде, что является необходимым условием хорошей функции в дальнейшем.

Стабильная фиксация достигается использованием специальных пластин с винтами, позволяющих не только восстановить целостность дистального отдела плеча, но и надежно его фиксировать.

Лучшим доступом к месту перелома при многооскольчатых внутрисуставных повреждениях является трансолекранонный. Начинают репозицию обычно с восстановления суставной поверхности. Фрагменты суставной поверхности после сопоставления фиксируют 1-2 спицами Киршнера, после чего осуществляют синтез винтом. Одну из фиксирующих спиц иногда оставляют для предотвращения ротационного смещения. Мелкие отломки нужно стремиться фиксировать на свое место, если же это сделать невозможно, их лучше удалить. После того, как восстановлена суставная поверхность плечевой кости, приступают к соединению ее с метадиафизарным отделом. Задача существенно облегчается, если медиальный или латеральный край (гребень) соединены с диафизом плеча. Если же оба гребня представляют собой свободные костные отломки, то сперва необходимо соединить их с диафизом, а затем с эпифизом плеча. Если использование пластины невозможно из-за особенностей перелома, величины костных фрагментов или отсутствия подходящего фиксатора, используют остеосинтез спицами, проволокой. При этом следует стремиться к максимально возможной стабильности фиксации.

Изолированные переломы мыщелков фиксируют после вправления винтом, иногда осуществляют дополнительную фиксацию спицей для предотвращения ротационного смещения. Следует избегать остеосинтеза мыщелка только спицей, так как часто развивается вторичное смещение отломков.

Внесуставные переломы нечасто требуют оперативного лечения и не представляют серьезных проблем при лечении.

Ошибки и осложнения.

Инфекционные осложнения и нарушения репаративной регенерации костной ткани – возможные осложнения после любого оперативного вмешательства. Кроме того, локтевой сустав весьма часто реагирует на травму, в том числе и оперативную, развитием артроза и гетеротопических оссификатов, что уменьшает объем движений, затрудняет самообслуживание и сводит тем самым на нет все усилия хирурга. Основным средством профилактики является щадящая оперативная техника, качественная репозиция, использование малотравматичных фиксаторов, обеспечивающих стабильную фиксацию отломков.

Доступы и операции при повреждениях локтевого сустава

Переломы локтевого отростка.

Это достаточно частое дистракционное повреждение локтевого сустава у взрослых. Изредка имеет место изолированный перелом локтевого отростка без повреждения разгибательного аппарата, который не сопровождается смещением и не требует оперативного лечения. Чаще переломы локтевого отростка сопровождаются повреждением разгибательного аппарата, смещением отломков и нуждаются в хирургическом лечении.

Различают поперечные, косые, многофрагментарные переломы и переломо-вывихи.

Практически все переломы локтевого отростка со смещением требуют оперативного лечения.

Доступы.

Оперативные доступы к локтевому отростку в силу его анатомического расположения несложны. Описаны продольные доступы, идущие параллельно оси локтевой кости (Фарабефа, Лангенбека), продольно-поперечные (Олье) (рис. 9 а) и поперечные подковообразные (Мэрфи-Лексера) (рис. 9 б). Практически все они позволяют хорошо обнажить место повреждения. Наиболее часто в настоящее время применяют подковообразный доступ, который дает возможность широко открыть место перелома локтевого отростка и восстановить разгибательный аппарат с обеих сторон.

Особенности оперативной техники.

Остеосинтез локтевого отростка технически несложен. При отрыве верхушки локтевого отростка остеосинтез может быть выполнен винтом, при оскольчатых переломах и переломо-вывихах хорошо себя зарекомендовал остеосинтез пластиной и винтами. При простых поперечных или косых переломах отличные

а

б

Рис. 9. Доступы к локтевому отростку
а - продольный и продольно-поперечный доступ;
б - подковообразные доступ.

результаты дает остеосинтез спицами и проволокой (zuggurtung). Этот способ прост, малотравматичен, не требует специального оснащения и обеспечивает надежную стабильную фиксацию.

Следует помнить, что остеосинтез локтевого отростка – только часть операции, необходимо в обязательном порядке восстанавливать разгибательный аппарат локтевого сустава.

Результаты лечения оскольчатых переломов локтевого отростка и переломо-вывихов зависят от того, насколько полно удалось восстановить суставную поверхность локтевой кости и была ли достигнута стабильная фиксация, предоставляющая возможность ранней функции.

Переломы венечного отростка

Относительно редкое повреждение локтевой кости, сопровождающее до 10 % вывихов предплечья. Различают три типа переломов: 1 тип – отрыв верхушки венечного отростка; 2 тип – перелом, вовлекающий до 50 % высоты, и 3 тип – перелом с величиной фрагмента более 50 % высоты отростка.

Показанием к оперативному лечению переломов венечного отростка являются переломы 3-го типа, если фрагмент мешает движениям, либо имеет место нестабильность локтевого сустава.

Доступ при остеосинтезе венечного отростка используют медиальный межмышечный. Однако может быть использован и чрескостный медиальный доступ с отсечением медиального надмыщелка и отведением его книзу, что позволяет широко открыть сустав с медиальной стороны (рис. 10).

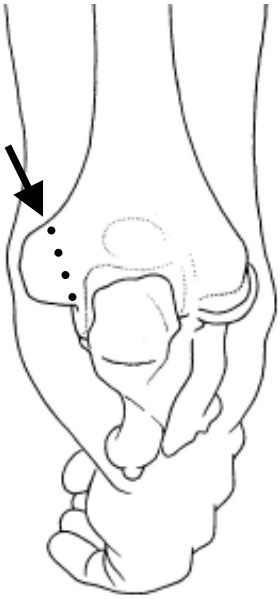

Рис. 10. Медиальный доступ с отсечением медиального надмыщелка

Переломы головки лучевой кости

Этот вид повреждения составляет примерно третью часть всех переломов области локтевого сустава. Перелом головки лучевой кости происходит при осевой нагрузке, которая прикладывается к пронированному предплечью.

Различают переломы без смещения, монофрагментарные переломы со смещением и раздробленные переломы.

Оперативному лечению подвергаются переломы со смещением.

Доступ используют наружный. Кожный разрез, продольный или дугообразный делают в проекции плечелучевого сустава. Капсулу сустава рассекают продольно в задненаружном отделе (рис. 11).

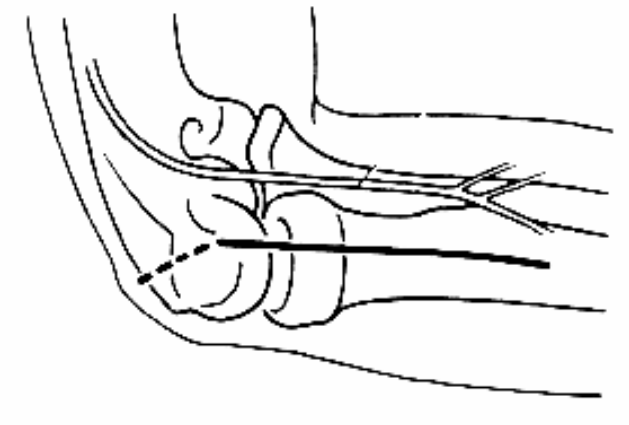

Рис. 11. Доступ

Особенности оперативной техники.

У молодых пациентов следует стремиться к восстановлению целостности головки лучевой кости. Фиксацию можно осуществить небольшим винтом, спицами, при условии, что синтез обеспечит стабильное положение фрагментов. Если восстановить целостность головки не представляется возможным, то мелкий костный отломок (менее 1/4 суставной поверхности) может быть удален, если при этом плечелучевой сустав остается стабильным. Если стабильность сустава нарушена, то лучше удалить головку плечевой кости полностью.

Опасности и осложнения.

Особое внимание следует уделять защите глубокой ветви лучевого нерва при манипуляциях в ране. Следует также поставить в известность больного, что в послеоперационном периоде его ожидает вальгусное отклонение предплечья до 20-30°, что будет создавать у пациента впечатление неполного разгибания в локтевом суставе.