

УДК 616.718.16-001.5-089.881-042.2(045)

DOI: <http://dx.doi.org/10.15674/0030-59872020224-32>

Ретроспективне порівняльне дослідження хірургічного лікування пацієнтів із переломами задньої стінки кульшової западини

Ю. В. Прудніков¹, В. Г. Клімовицький¹, С. Є. Бондаренко²

¹ НДІ травматології та ортопедії, Лиман. Україна

² ДУ «Інститут патології хребта та суглобів ім. проф. М. І. Ситенка НАМН України», Харків

Background: The development of the new minimally invasive and less traumatic approaches for the treatment of acetabular fractures is a priority direction of modern orthopaedics. Objective: to compare the results of surgical treatment of patients with fractures of the posterior acetabular wall by using Kocher-Langenbeck approach and a new minimally invasive approach. Material and methods: A retrospective comparative study of the results of treatment of 72 patients with the posterior acetabular wall fractures was conducted. A control group of 38 patients were treated with traditional Kocher-Langenbeck approach, the main group of 34 patients were treated with new minimally invasive surgical approach to the acetabulum. A complex assessment of the treatment results was performed with the evaluation of bioelectrical activity of the lower limbs muscles by electromyography, and evaluation the peripheral circulation by rheovasography, the functional state of the hip after surgical treatment was assessed according to Harris Hip Score, and the amount of postoperative complications within 8 and 12 months after surgical treatment was accounted. Results: The proposed minimally invasive approach has a less negative influence to the functional activity to the pelvic muscles (m. gluteus maximus and m. quadriceps femoris) than traditional Kocher-Langenbeck approach in one year after surgery. According to rheovasography data we noticed a faster recovery of peripheral circulation in patients of the main group compared to the control one. Functional state of the hip joint by Harris Hip score in 1 year after surgery averaged in the main group (86.6 ± 15.9) points and (65.2 ± 20.4) in the control group. Complications occurred in 50% in the main group against 71% in the control. Conclusion: the obtained data allowed us to recommend a new developed minimally invasive approach for the treatment of posterior acetabular wall fractures. Keywords: acetabulum, posterior wall, new minimally invasive approach, ORIF.

Разработка новых малоинвазивных и малотравматичных доступов для лечения переломов стенок вертлужной впадины является приоритетным направлением современной ортопедии. Цель: сравнить результаты хирургического лечения пациентов с переломами задней стенки вертлужной впадины при использовании доступа Кохера-Лангенбека и разработанного малотравматичного доступа. Методы: проведено ретроспективное сравнительное исследование результатов лечения 72 больных с переломами задней стенки вертлужной впадины. В контрольную группу вошли 38 человек, которых оперировали традиционным способом с использованием доступа Кохера-Лангенбека, в основную — 34 пациента, у которых применен разработанный малоинвазивный доступ. Комплексная оценка результатов лечения включала анализ биоэлектрической активности мышц (метод электромиографии), периферического кровообращения (реовазография), функционального состояния тазобедренного сустава пациента по шкале Harris через 8 и 12 мес., количества послеоперационных осложнений через год после хирургического вмешательства. Результаты: использование предложенного малоинвазивного доступа в меньшей степени нарушает функциональную активность мышц тазового пояса, а именно — большой ягодичной и прямой порции четырехглавой мышцы бедра, чем традиционный способ с использованием доступа Кохера-Лангенбека через год после операции. По данным реовазографии отмечена тенденция к более быстрому восстановлению периферического кровообращения у пациентов основной группы по сравнению с контрольной. Функциональное состояние тазобедренного сустава по шкале Harris через год после операции составило в среднем в основной группе ($86,6 \pm 15,9$) балла против ($65,2 \pm 20,4$) в контрольной, а количество осложнений — 50 % против 71 % соответственно. Выводы: полученные данные позволяют рекомендовать разработанный малоинвазивный доступ лечения поврежденной задней стенки вертлужной впадины к широкому использованию. Ключевые слова: вертлужная впадина, задняя стенка, малоинвазивный доступ, остеосинтез.

Ключові слова: кульшова западина, задня стінка, малоінвазивний доступ, остеосинтез

Вступ

Одним із частих ушкоджень, що призводять до 60 % випадків інвалідності, є переломи кульшової западини [1], серед яких переломи її задньої стінки становлять 8,6–37,5 %. Вони в 70 % випадків супроводжуються заднім вивихом стегнової кістки [2–5].

Великий відсоток незадовільних результатів використання консервативної методики цієї категорії пацієнтів [1, 6–8] став причиною розроблення та впровадження хірургічного лікування переломів задньої стінки кульшової западини. Перевагами лікування цих переломів методом відкритої репозиції та внутрішньої фіксації є анатомічне співставлення й стабільне з'єднання фрагментів, що дає змогу знизити ризик розвитку дегенеративно-дистрофічного процесу в кульшовому суглобі та забезпечити ранню мобілізацію пацієнта [9].

На жаль, результати лікування з використанням традиційних доступів із широким оголенням зони ушкодження та виділенням із м'яких тканин кісткових відламків призводять до дегенеративно-дистрофічних ускладнень у понад 60 % хворих, незважаючи на досягнення анатомічної репо-

зиції кісткових фрагментів [10, 11]. Це пов'язано з порушенням трофіки тканин ділянки кульшового суглоба, обумовленої не лише тяжкістю травми, а й ятрогенним ушкодженням унаслідок використання хірургічного доступу [10, 12–14]. Тому розроблення та впровадження менш травматичних доступів для виконання остеосинтезу задньої стінки кульшової западини є перспективним напрямом розвитку сучасної ортопедії та травматології.

Мета дослідження: порівняння результатів хірургічного лікування пацієнтів із переломами задньої стінки кульшової западини за умов використання доступу Кохера–Лангенбека та розробленого малотравматичного міжм'язового доступу.

Матеріал і методи

Проведено ретроспективний аналіз результатів лікування 72 пацієнтів із переломами задньої стінки кульшової западини, які отримали медичну допомогу в Донецькому НДІТО з 2008 по 2014 р. і НДІТО м. Лиман з 2014 по 2019 р.

Таблиця 1

Розподіл пацієнтів за статтю та віком

Характеристики пацієнтів		Група пацієнтів		Ст. значущість між групами
		контрольна (n = 38)	основна (n = 34)	
Стать	Ч (абс., %)	32 (84,2 %)	29 (85,3 %)	$\chi^2 = 0,04$ $p = 0,841$
	Ж (абс., %)	6 (15,8 %)	5 (14,7 %)	
Вік (роки)		48 ± 16	39 ± 18	$p < 0,05$

Таблиця 2

Розподіл пацієнтів за типом переломів

Перелом	Група пацієнтів	
	контрольна (n = 38)	основна (n = 34)
Задньої стінки (ізолювано)	32	31
Задньої стінки та задньої колони	4	1
Задньої стінки та поперечного перелому кульшової западини	2	2

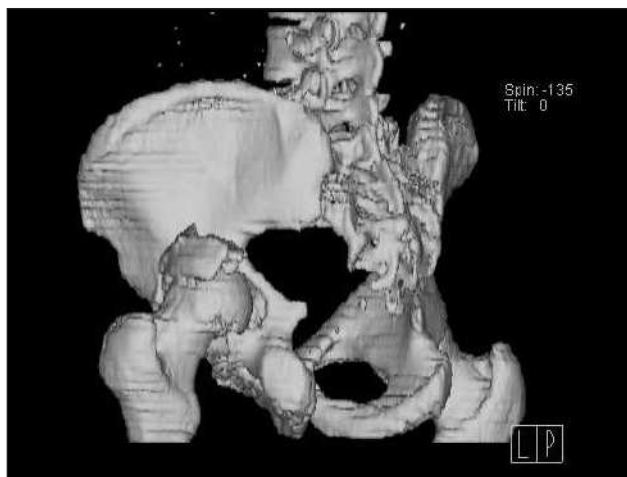
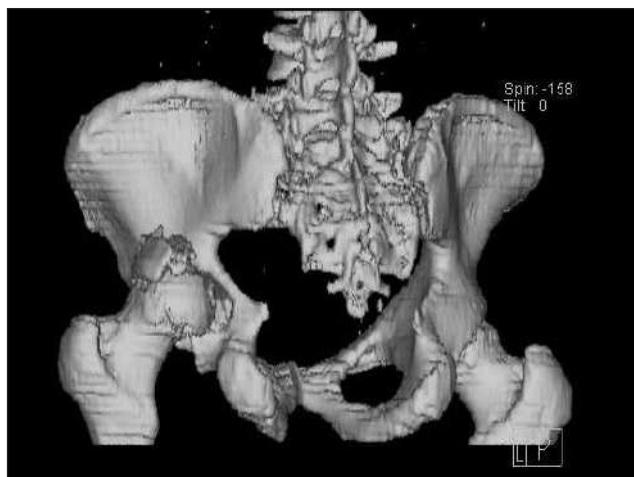


Рис. 1. Тривимірна комп'ютерна реконструкція зони ушкодження кульшової западини

Матеріали статті розглянуто та схвалено на засіданні комітету з біоетики при НДІТО (протокол № 4 від 20.02.2020). Першу (контрольну) групу склали 38 пацієнтів, яких оперували традиційним способом із використанням доступу Кохера–Лангенбека [15], другу (основну) — 34 особи, яким застосовано малотравматичний міжм'язовий доступ [16].

Розподіл пацієнтів за статтю та віком наведено в табл. 1. За типом переломів, а також застосованим способом фіксації групи були репрезентативні (табл. 2, 3).

Перед виконанням хірургічного втручання виконували комп'ютерну діагностику локалізації перелому кульшової западини (рис. 1).

Таблиця 3

Розподіл пацієнтів за використаними фіксаторами

Тип фіксації	Група пацієнтів	
	контрольна	основна
2 або 3 гвинти	15	17
Пластина реконструктивна	18	3
Пластина й окремі гвинти	5	4

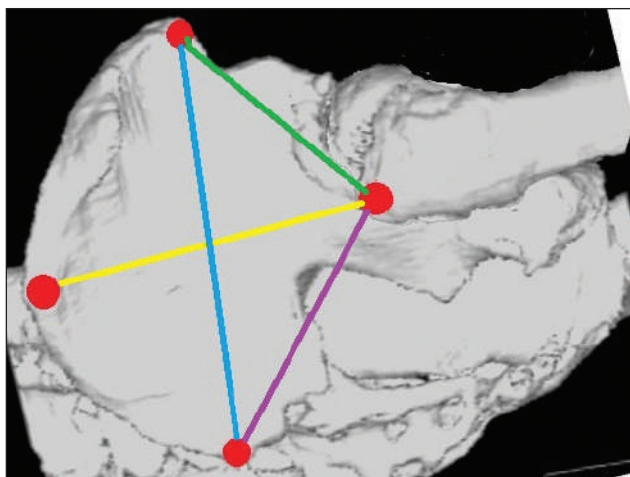
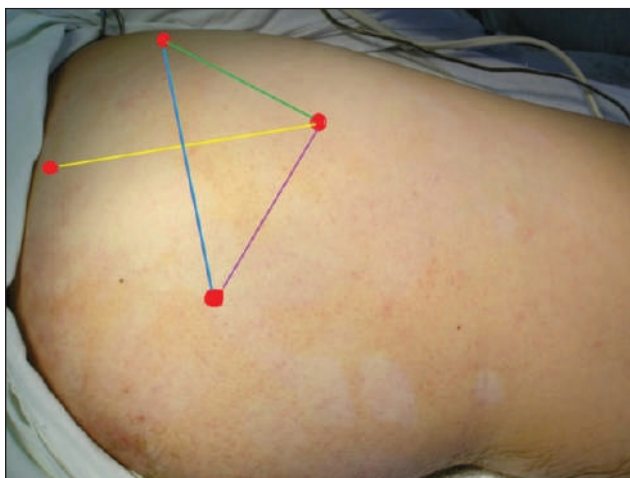


Рис. 2. Визначення відстаней між орієнтирами

Першим етапом за даними тривимірної реконструкції спіральної комп'ютерної томографії (СКТ) визначали позицію зміщених фрагментів і виконували їхнє точне вимірювання. Другим етапом була розмітка, де орієнтирами слугували анатомічні утворення, які легко візуалізуються на тілі пацієнта: *Spina iliaca anterior superior*, *Spina iliaca posterior superior*, *Crista iliaca*, *Trohanter major*.

Ці ж утворення визначають на тривимірних реконструкціях СКТ. Для виявлення похибки співвідношення відстаней орієнтирів на тілі хворого і реконструкціях СКТ вимірюють відстані: 1) від *Spina iliaca anterior superior* до *Trohanter major*; 2) від *Spina iliaca posterior superior* до *Trohanter major*; 3) від *Crista iliaca* до *Trohanter major* (рис. 2).

Щодо вказаних орієнтирів — виявляють точну позицію фрагмента й материнського ложа та, відповідно, площу і локалізацію зони необхідного огляду та маніпуляції.

На першому етапі малотравматичного міжм'язового доступу [17] виконують розріз шкіри та підшкірної жирової клітковини, огинаючи великий вертлюг дугоподібно від заднього краю його верхівки в напрямку *Spina iliaca anterior superior*. Таким чином, виходять на проекцію зони ушкодження. Довжину розрізу, який залежить від комплекції пацієнта, розраховують за методикою А. Ю. Созон-Ярошевича [18] (рис. 3).

Радіально розрізають фасцію, звільняючи великий сідничний м'яз. Радіальний напрямок розрізу дозволяє максимально наблизити зону розкриття м'язів над зоною ушкодження.

На другому етапі хірургічного втручання порції волокон великого сідничного м'яза за їхнім напрямком розсовують гострим затискачем і розводять гачками Фарабефа, не травмуючи м'язи.

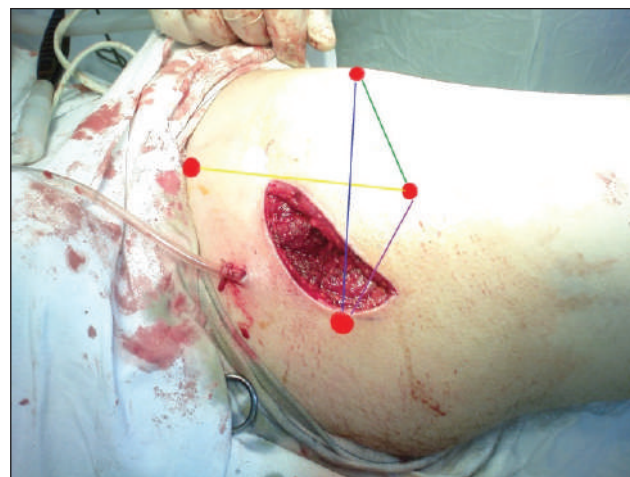

Рис. 3. Розтин шкіри відносно орієнтирів

У просвіті розведених волокон відкривається поверхня, де візуалізується верхня ділянка грушоподібного та нижня середнього сідничних м'язів.

Третім етапом розводять грушоподібний і середній сідничний м'язи, звільняючи ділянку ушкодження кульшового суглоба.

Далі виконують репозицію та фіксацію відламка. Після цього зашивають фасцію, потім накладають шви на підшкірну жирову клітковину та шкіру.

Комплексне оцінювання результатів лікування передбачало вивчення біоелектричної активності (БЕА) м'язів нижніх кінцівок (електроміографія) і периферичного кровообігу (реовазографія), функціональної та больової складових стану кульшового суглоба пацієнта після хірургічного втручання за шкалою Harris [19], кількості післяопераційних ускладнень через рік.

БЕА м'язів нижніх кінцівок і збудливість великогомілкового та малогомілкового нервів реєстрували апаратом MG440. Біопотенціали м'язів визначали за допомогою нашкірних електродів, розташованих на попередньо знежиреній спиртом поверхні шкіри у відповідних точках. На електроди наносили спеціальний електродний гель. Проводили реєстрацію біопотенціалів у стані м'язового спокою та за умов максимального волювального їхнього напруження. Досліджували великий сідничний, паравертебральний, прямий, двоголовий м'язи стегна: малогомілкову та великогомілкову групи; литковий м'яз. Аналізуючи електроміограму, фіксували величину максимальних амплітуд біопотенціалів із подальшим обчисленням величини в мілівольтах.

Реовазографічне дослідження виконували за допомогою вітчизняного реографа РГ-02 із реєстрацією показників на чотириканальному осциллографі з використанням теплового паперу. Для запису реовазограми застосовано нашкірні електроди, пластинчасті електроди площею 2 см², які накладали на досліджуваний сегмент кінцівки в проекції судинно-нервового пучка, поздовжньо, на відстані 12 см один від одного. Електроди розташовували симетрично на обох кінцівках. Реєстрацію реовазограми проводили через 3 хв після накладення електродів під час затримки дихання на фазі видиху. Під час якісного (візуального) аналізу реографічної кривої вивчали регулярність хвиль, їхню форму, висоту, характер підйому анакrotи і спуску катакrotи, форму вершини додаткових хвиль на низхідній частині кривої, ідентичність кривих, знятих із симетричних ділянок.

Для кількісного оцінювання реовазограм визначали:

- максимальну амплітуду систолічної хвилі, що характеризує пульсове кровонаповнення;

- час максимального систолічного кровонаповнення (від початку пульсового коливання до вершини основного зубця), що відбиває артеріальний кровоток;

- тривалість низхідної частини реографічної хвилі, від вищої точки реографічної кривої до точки її перетину з ізолінією, що характеризує венозний відтік;

- амплітуду інцизури;

- амплітуду діастолічної хвилі.

Розраховували:

- дикротичний індекс, відношення амплітуди реографічної хвилі на рівні інцизури до максимальної амплітуди систолічної хвилі, що відображає стан тону судин резистивних судин;

- діастолічний індекс, відношення величини амплітуди діастолічної хвилі до максимальної амплітуди систолічної хвилі, що відображає стан відтоку крові й тонус венул.

Крім абсолютних значень показників реовазограми, аналізували коефіцієнт асиметрії (КА) на підставі відношення значення величини сигналу на оперованій кінцівці (α) до його величини на здоровій (β):

$$КА = (1 - \alpha/\beta) \times 100 \%$$

Розрахунки проводили з використанням ліцензійного пакета для опрацювання й аналізу даних SPSS 11.0. Застосовано стандартні методи описової статистики: визначення середнього (X), стандартного відхилення вибірки (SD) у вигляді $X \pm SD$. Якісні ознаки наведено у вигляді $P \pm m$ (%), для них вказано абсолютне число (n), відносна величина (P) і m — помилка репрезентативності.

Результати та їх обговорення

Результати електроміографічних досліджень паравертебральних м'язів показали повну відсутність відмінності між групами щодо здорової кінцівки і незначне ($p = 0,359$) збільшення рівня сигналу на прооперованій кінцівці у хворих основної групи ($34,000 \pm 4,309$) мВ порівняно з рівнем сигналу в цій зоні в осіб контрольної групи ($31,000 \pm 11,680$) мВ. Проте різниця між контралатеральною та прооперованою кінцівками в обох групах виявилася статистично значущою ($p = 0,001$). При цьому в контрольній групі середня різниця між здоровою та прооперованою кінцівками становила ($8,333 \pm 5,876$) мВ.

Таблиця 4

Результати аналізу електроміографічних досліджень

М'яз	Кінцівка / КА	Контрольна група			Основна група		
		середнє значення сигналу (мВ)	стандартне відхилення	стандартна помилка	середнє значення сигналу (мВ)	стандартне відхилення	стандартна помилка
Паравертебральний	здорова	42,330	10,998	2,840	42,330	8,633	2,229
	прооперована	31,000	11,680	3,016	34,000	4,309	1,113
	α/β / КА (%)	0,733 / 26,7	0,183	0,047	0,802 / 19,8	0,107	0,028
Великий сідничний	здорова	42,000	10,823	2,795	41,000	7,838	2,024
	прооперована	25,333	6,399	1,652	31,667	5,627	1,453
	α/β / КА (%)	0,610 / 39,0	0,108	0,028	0,772 / 22,8	0,092	0,024
Двоголовий	здорова	45,000	9,820	2,535	48,333	10,465	2,702
	прооперована	30,667	10,499	2,711	37,000	8,409	2,171
	α/β / КА (%)	0,677 / 32,3	0,149	0,038	0,769 / 23,1	0,073	0,019
Прямий чотириголовий	здорова	49,000	9,856	2,545	51,333	9,722	2,510
	прооперована	31,333	7,898	2,039	41,000	10,385	2,682
	α/β / КА (%)	0,642 / 35,8	0,099	0,025	0,799 / 20,1	0,119	0,031
Великогомілкова група	здорова	57,000	13,202	3,409	51,333	11,318	2,922
	прооперована	36,000	18,048	4,660	38,333	20,587	5,315
	α/β / КА (%)	0,627 / 37,3	0,285	0,074	0,747 / 25,3	0,317	0,082
Малогомілкова група	здорова	47,333	10,834	2,797	46,333	13,020	3,362
	прооперована	30,000	14,015	3,619	36,667	17,182	4,437
	α/β / КА (%)	0,641 / 35,9	0,289	0,075	0,759 / 24,1	0,270	0,070
Литковий	здорова	52,667	12,081	3,119	52,667	13,345	3,446
	прооперована	37,000	12,071	3,117	42,000	13,990	3,612
	α/β / КА (%)	0,698 / 30,2	0,158	0,041	0,792 / 20,8	0,142	0,037

В основній — $(11,333 \pm 7,432)$ мВ. КА електроміографічного сигналу для паравертебральних м'язів мало відрізняється між групами ($p = 0,123$) (табл. 4).

Аналіз електроміограми великого сідничного м'яза здорової кінцівки показав відсутність відмінності між групами ($p = 0,774$). Рівень сигналу з великого сідничного м'яза прооперованої кінцівки пацієнтів основної групи $(30,667 \pm 5,627)$ мВ виявився суттєво більшим ($p = 0,022$), ніж контрольної — $(25,333 \pm 6,399)$ мВ. При цьому й КА так само статистично відрізнявся в групах ($p = 0,001$). В обох групах рівень сигналу електроміограми великого сідничного м'яза прооперованої та контралатеральної кінцівок значуще відрізнявся, проте в основній групі різниця складала 10 мВ, а в контрольній — 16 мВ. Отже, і КА електроміографічного сигналу статистично значуще відрізнявся між групами ($p = 0,001$).

Рівень сигналу електроміограми двоголового м'яза стегна в основній групі виявився дещо (незначуще) більшим, ніж у контрольній на обох кінцівках, а КА — суттєво більшим ($p = 0,042$). Різницю між рівнем сигналу на прооперованій

і контралатеральній кінцівках в обох групах визначено статистично релевантною ($p < 0,001$).

Рівень електроміографічного сигналу прямої порції чотириголового м'яза прооперованої кінцівки в основній групі хворих $(41,00 \pm 10,385)$ мВ статистично значимо більший ($p = 0,008$), ніж у контрольній $(31,33 \pm 7,89)$ мВ. Сигнал на здоровій кінцівці відрізнявся незначно. Різниця сигналу, отриманого з цього м'яза, в основній групі дорівнювала $(10,33 \pm 6,67)$ мВ, у контрольній — $(17,67 \pm 6,23)$ мВ, в обох групах — статистично значуща різниця. Асиметрія рівня електроміографічного сигналу виявилася суттєво ($p = 0,001$) більшою в контрольній групі — $(0,64 \pm 0,10)$ мВ, ніж в основній — $(0,79 \pm 0,12)$ мВ.

Аналізуючи показники електроміографії великогомілкової, малогомілкової груп та литкового м'яза не виявлено відмінностей між групами пацієнтів, хоча визначено статистично значуще ($p < 0,001$) зменшення рівня сигналу на прооперованій кінцівці. Проте це ослаблення м'язової активності було майже однаковим в обох групах.

Таблиця 5

Аналіз даних реовазографії стегна у хворих основної та контрольної груп у термін до 8 міс. після операції

Параметр реовазографії	Кінцівка	Група хворих	Середнє	Стандартне відхилення	Стандартна помилка середнього	Різниця середніх	p
Пульсове кровенаповнення	здорова	основна	0,029	0,029	0,007	0,014 ± 0,008	0,800
		контрольна	0,014	0,007	0,002		
	прооперована	основна	0,024	0,025	0,006	0,013 ± 0,007	0,054
		контрольна	0,011	0,005	0,001		
	коефіцієнт асиметрії	основна	0,813	0,137	0,035	0,056 ± 0,044	0,214
		контрольна	0,757	0,104	0,027		
Показник артеріального капілярного руслу	здорова	основна	50,860	13,368	3,450	-11,733 ± 5,318	0,036
		контрольна	61,733	15,673	4,047		
	прооперована	основна	41,400	12,046	3,110	-6,267 ± 4,960	0,217
		контрольна	47,667	14,965	3,864		
	коефіцієнт асиметрії	основна	0,832	0,112	0,029	0,047 ± 0,052	0,378
		контрольна	0,785	0,169	0,044		
Показник венозного капілярного руслу	здорова	основна	43,600	10,776	2,782	-4,200 ± 4,560	0,365
		контрольна	47,800	13,991	3,612		
	прооперована	основна	38,267	8,932	2,306	3,200 ± 3,429	0,359
		контрольна	35,067	9,830	2,538		
	коефіцієнт асиметрії	основна	0,884	0,074	0,019	0,132 ± 0,039	0,002
		контрольна	0,752	0,133	0,034		
Реографічний індекс	здорова	основна	11,067	1,438	0,371	0,133 ± 0,639	0,836
		контрольна	10,933	2,017	0,521		
	прооперована	основна	8,800	1,082	0,279	0,000 ± 0,451	1,000
		контрольна	8,800	1,373	0,355		
	коефіцієнт асиметрії	основна	0,801	0,098	0,025	-0,018 ± 0,041	0,667
		контрольна	0,819	0,124	0,032		

Отже, застосування запропонованого мало-інвазивного доступу в лікуванні переломів задньої стінки кульшової западини меншою мірою приводить до порушення функціональної активності м'язів тазового поясу, ніж традиційний підхід з використанням доступу Кохера–Лангенбека через рік після хірургічного втручання. Особливо це стосується великого сідничного м'яза і його антагоніста — прямої порції чотириголового м'яза стегна, про що свідчить достовірна різниця рівнів їхньої БЕА у хворих основної та контрольної груп. Зниження показників функціональної активності м'язів гомілки прооперованої кінцівки пов'язано зі зменшенням активності кінцівки внаслідок тривалої іммобілізації й обмеженням рухової активності.

Наступним етапом проведено порівняльний аналіз стану периферичного кровообігу сегментів (стегно, гомілка, стопа) нижніх кінцівок пацієнтів основної та контрольної груп у термін 8 міс. Крім абсолютних значень показників реовазографії,

аналізували коефіцієнт асиметрії — відношення значення показника на оперованій кінцівці до величини сигналу на здоровій кінцівці.

У результаті порівняльного дослідження (табл. 5) виявлено статистично значущі відмінності коефіцієнта асиметрії показника, який характеризує стан тонуусу венул.

В основній групі пацієнтів коефіцієнт асиметрії ($0,884 \pm 0,074$) виявився суттєво більшим ($p = 0,002$), ніж у контрольній ($0,752 \pm 0,133$), що свідчить про швидше відновлення венозного кровотоку в осіб основної групи. Також отримано статистично значущі відмінності показника, який характеризує тонуус резистивних судин (артеріол) стегна здорової кінцівки.

Слід зазначити, що, незважаючи на відсутність статистично значущих відмінностей інших показників стану периферичного кровотоку судин стегна, отримані дані говорять про повільніше відновлення функції судин прооперованої кінцівки в контрольній групі, перш за все,

артеріального капілярного кровотоку (основна $(41,400 \pm 12,046)$, контрольна $(47,667 \pm 14,965)$, різниця складає $(-6,267 \pm 4,960)$, статистична значимість $p = 0,217$), але при цьому пульсове кровонаповнення (артеріальний показник) переважав в основній групі $(0,024 \pm 0,025)$ порівняно з контрольною $(0,011 \pm 0,005)$.

Функціональні результати лікування хворих обох груп оцінювали за шкалою Harris в терміни 8 і 12 міс. У термін 8 міс. середній результат у контрольній групі становив $(65,19 \pm 14,38)$ бала проти $(74,78 \pm 1,87)$ в основній групі, а через 12 міс. — $(69,60 \pm 20,41)$ проти $(86,62 \pm 15,90)$ бала відповідно (рис. 4).

Тенденція до нормалізації стану периферичного кровообігу та БЕА м'язів у пацієнтів основної групи відображала активніше відновлення трофіки тканин кульшового суглоба, що сприяло кращим функціональним результатам за шкалою Harris і визначило зменшення на 21 % кількості післяопераційних ускладнень порівняно з показниками контрольної групи (табл. 6).

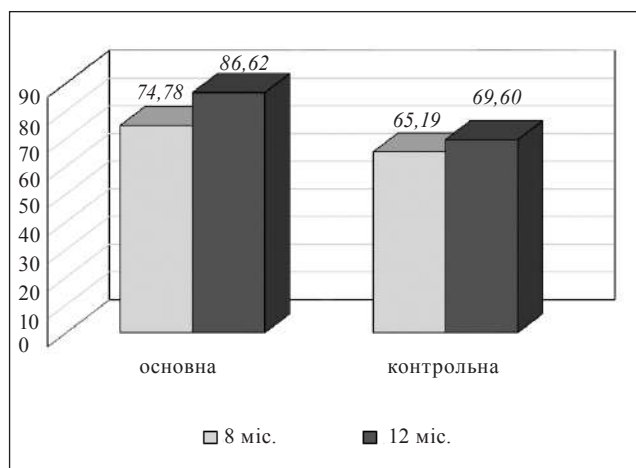


Рис. 4. Діаграма середніх результатів лікування за шкалою Harris у групах у терміни 8 і 12 міс.

Обговорення

На результати хірургічного лікування переломів задньої стінки кульшової западини впливають численні чинники, включаючи тип перелому, ушкодження головки стегнової кістки, супутні травми, терміни виконання операції, якість остеосинтезу та хірургічний доступ [14, 20]. Адекватна візуалізація деяких переломів задньої стінки кульшової западини для досягнення анатомічної репозиції фрагментів може потребувати більшого розтину м'яких тканин або комбінованого доступу до кульшової западини. Але це може стати причиною розвитку дегенеративно-дистрофічних змін ушкодженого кульшового суглоба. Метою цього дослідження було оцінити чи може розроблений малоінвазивний доступ [17] замінити стандартний доступ Кохера–Лангенбека в хірургічному лікуванні переломів задньої стінки кульшової западини.

У роботі L. Zhang і співавт. [21] розглянуто ефективність хірургічного лікування переломів задньої стінки та поперечних переломів із використанням доступу Кохера–Лангенбека. У середній термін спостереження 19 міс. після лікування відсоток ускладнень становив 55 % і був пов'язаний із розвитком посттравматичного коксартрозу, асептичного некрозу головки стегнової кістки й утворенням гетеротопічних осифікатів. При цьому відмінні та добрі функціональні результати за шкалою Merle D'Aubigne and Postel досягнуто в 75 % пацієнтів.

За спостереженнями N. K. Magu і співавт. [22] більшість відмінних і добрих результатів (за шкалою Harris — 81,6 %) хірургічного лікування переломів кульшової западини отримано зі застосуванням модифікованого доступу Кохера–Лангенбека, коли частково відсікали ротатори стегна для зниження його травматичності. Оперуючи через отвори, створені на задній колоні,

Таблиця 6

Розподіл хворих за ускладненнями

Ускладнення	Група пацієнтів		Ст. значущість між групами
	контрольна (n = 38)	основна (n = 34)	
Посттравматичний коксартроз	15 (39,5 %)	13 (38,2 %)	$\chi^2 = 0,02$ $p = 0,893$
Гетеротопічна осифікація	6 (15,8 %)	2 (5,9 %)	$\chi^2 = 0,92$ $p = 0,337$
Посттравматичний асептичний некроз головки	5 (13,2 %)	2 (5,9 %)	$\chi^2 = 0,41$ $p = 0,520$
Незрощення фрагментів	1 (2,6 %)	0	—
Усього	27 (71,1 %)	17 (50,0 %)	$\chi^2 = 5,52$ $p = 0,112$

за модифікованого доступу Кохера–Лангенбека ймовірність травмування висхідній гілки медіальної стегнової обвідної артерії та верхньої сідничної артерії значно зменшується [23].

В іншому дослідженні С. Josten і співавт. [24] виміряли силу м'язів за умов використання модифікованого доступу Кохера–Лангенбека та визначили для згинання/розгинання та відведення/приведення збільшення максимальних показників для прооперованої кінцівки. У контрольній групі з використанням стандартного доступу Кохера–Лангенбека значення м'язової сили були меншими на 25 %.

У нашій порівняльній роботі отримано кращі функціональні результати з меншою кількістю ускладнень за умов застосування розробленого малоінвазивного доступу [17], що співпадає з даними інших авторів.

Обмеження нашого дослідження пов'язані з відносно невеликою кількістю спостережень, а також із тим, що, подібно до будь-якого ретроспективного аналізу, воно схильне до зміщення вибірки. Незважаючи на це, ми вважаємо, що наша робота пропонує новий погляд на лікування пацієнтів із переломами задньої стінки кульшової западини.

Висновки

Використання запропонованого малоінвазивного доступу в лікуванні переломів задньої стінки кульшової западини спричиняє менші порушення функціональної активності м'язів, зокрема, великого сідничного та прямої порції чотириголового м'яза стегна, ніж традиційний доступ Кохера–Лангенбека.

Завдяки використанню розробленого малоінвазивного доступу в лікуванні переломів задньої стінки кульшової западини досягається активніше відновлення трофіки тканин ділянки кульшового суглоба за даними реовазографічного дослідження.

У пацієнтів з переломами задньої стінки кульшової западини, яким використано малоінвазивний доступ, отримано кращий функціональний стан кульшового суглоба за шкалою Harris через рік після операції (у середньому 86,6 бала проти 65,2), менші на 21 % післяопераційні ускладнення порівняно зі застосуванням традиційного доступу Кохера–Лангенбека.

Конфлікт інтересів. Автори декларують відсутність конфлікту інтересів.

Список літератури

1. Ежов Ю. И. Диагностика и лечение краевых переломов вертлужной впадины / Ю. И. Ежов, А. А. Смирнов, А. Л. Лабазин // Вестник травматологии и ортопедии им. Н. Н. Приорова. — 2003. — № 3. — С. 72–74.
2. Бабоша В. А. Оперативное лечение переломов заднего отдела вертлужной впадины / В. А. Бабоша, В. Н. Пастернак, Г. В. Лобанов // Ортопедия, травматология и протезирование. — 1999. — № 2. — С. 69–71.
3. Giannoudis P. V. Two-level reconstruction of comminuted posterior-wall fractures of the acetabulum / P. V. Giannoudis, C. Tzioupis, B. R. Moed // Journal of Bone and Joint Surgery. British volume. — 2007. — Vol. 89-B (4). — P. 503–509. — DOI: 10.1302/0301-620x.89b4.18380.
4. Gruson K. I. Injury of the femoral nerve associated with acetabular fracture / K. I. Gruson, B. R. Moed // The Journal of Bone and Joint Surgery. American Volume. — 2003. — Vol. 85 (3). — P. 428–431. — DOI: 10.2106/00004623-200303000-00004.
5. Laird A. Acetabular fractures. A 16-year prospective epidemiological study / A. Laird, J. E. Keatig // The Journal of Bone and Joint Surgery. American Volume. — 2005. — Vol. 87-B (7). — P. 969–973 — DOI: 10.1302/0301-620X.87B7.16017.
6. Baumgaertner M. R. Fractures of the posterior wall of the acetabulum / M. R. Baumgaertner // American Academy of Orthopaedic Surgeons. — 1999. — Vol. 5 (7). — P. 54–65.
7. Tile M. Fractures of the pelvis and acetabulum / M. Tile. — Baltimore : Williams & Wilkins, 2003. — 826 p.
8. Matta J. M. Displaced acetabular fractures / J. M. Matta, P. O. Merritt // Clinical Orthopaedics and Related Research. — 1988. — № 230. — P. 83–97. — DOI: 10.1097/00003086-198805000-00009.
9. Ziran N. Outcomes after surgical treatment of acetabular fractures: A review / N. Ziran, G. L. Soles, J. M. Matta // Patient Safety in Surgery. — 2019. — Vol. 13 (1). — DOI: 10.1186/s13037-019-0196-2.
10. Лобанов Г. В. Результаты оперативного лечения больных с переломами задней стенки вертлужной впадины, леченных традиционным способом с использованием хирургического доступа Кохера–Лангенбека / Г. В. Лобанов, Ю. В. Прудников // Травма. — 2013. — Т. 14, № 3. — С. 9–12.
11. Канзюба А. И. Биомеханический подход к остеосинтезу при переломах вертлужной впадины / А. И. Канзюба, В. А. Филипенко // Травма. — 2004. — Т. 5, № 3. — С. 268–273.
12. Management of traumatic labral tear in acetabular fractures with posterior wall component / J. H. Yoo, J. H. Hwang, J. D. Chang, J. B. Oh // Orthopaedics, Traumatology Surgery & Research. — 2014. — Vol. 100 (2). — P. 187–192. — DOI: 10.1016/j.otsr.2013.12.016.
13. Pre-operative virtual simulation and three-dimensional printing techniques for the surgical management of acetabular fractures / C. L. Hsu, Y. C. Chou, Y. T. Li [et al.] // International Orthopaedics. — 2018. — Vol. 43 (8). — P. 1969–1976. — DOI: 10.1007/s00264-018-4111-81-8.
14. Sahu R. L. Outcome of surgical treatment for displaced acetabular fractures: a prospective study / R. L. Sahu // Revista Brasileira de Ortopedia (English Edition). — 2018. — Vol. 53 (4). — P. 482–488. — DOI: 10.1016/j.rboe.2017.12.007.
15. Standard approaches to the acetabulum part I: Kocher-Langenbeck approach / A. Gänsslen, S. Grechenig, M. Nerlich, M. Müller // Acta chirurgiae orthopaedicae et traumatologiae Cechoslovaca. — 2016. — Vol. 83 (3). — P. 141–146.
16. Comparative analysis of the back wall acetabulum injuries treatment using conventional and minimally invasive techniques [web source] / Y. Prudnikov, V. Klymovytsky, G. Lobanov, V. Khudobin : XXVI SICOT Triennial World Congress combined with the 46th SBOT Annual Meeting (Rio de Janeiro,

- 19–22 November 2014). — Rio de Janeiro, 2014. — Available from : <http://www.sicot.org/rio-abstract-books>.
17. Пат. 19790 UA, МПК А61В17/22. Спосіб проведення доступу при хірургічному лікуванні ушкоджень у ділянці тазостегнового суглоба; заявник та патентовласник Донецький державний медичний університет ім. М. Горького. — u200610642; Заявл. 09.10.2006 ; Опубл. 15.12.2006 ; Бюл. № 12.
 18. Малоинвазивный способ лечения повреждений задней стенки вертлужной впадины и его топографо-анатомическое обоснование / Г. В. Лобанов, Ю. В. Прудников, Р. А. Жилиев [и др.] // Вестник неотложной и восстановительной медицины. — 2013. — Т. 4, № 5. — С. 184–187.
 19. Harris W. H. Traumatic arthritis of the hip after dislocation and acetabular fractures: treatment by mold arthroplasty / W. H. Harris // The Journal of Bone & Joint Surgery. — 1969. — Vol. 51-A (4). — P. 737–755. — DOI: 10.2106/00004623-196951040-00012.
 20. Minimally invasive screw fixation is as stable as anterior plating in acetabular T-Type fractures — a biomechanical study / C. A. Becker, C. Kammerlander, A. Cavalcanti Kußmaul [et al.] // Orthopaedics & Traumatology: Surgery & Research. — 2018. — Vol. 104 (7). — P. 1055–1061. — DOI: 10.1016/j.otsr.2018.06.013.
 21. Effectiveness of acetabular transverse and posterior wall fractures by Kocher-Langenbeck approach / L. Zhang, M. Xu, C. He [et al.] // Chinese Journal of Reparative and Reconstructive Surgery. — 2010. — Vol. 24 (12). — P. 1428–1431.
 22. Modified Kocher-Langenbeck approach in combined surgical exposures for acetabular fractures management / N. Magu, R. Rohilla, A. Singh J. Wadhvani // Indian Journal of Orthopaedics. — 2016. — Vol. 50 (2). — P. 206–212. — DOI: 10.4103/0019-5413.177570.
 23. Modified Kocher-Langenbeck approach for the stabilization of posterior wall fractures of the acetabulum / N. Magu, R. Rohilla, S. Arora, H. More // Journal of Orthopaedic Trauma. — 2011. — Vol. 25 (4). — P. 243–249. — DOI: 10.1097/bot.0b013e3181f9ad6e.
 24. Josten C. Modified “2-portal” kocher-langenbeck approach: A minimally-invasive procedure protecting the short external rotator muscles / C. Josten, O. Trabold // Journal of Orthopaedic Trauma. — 2011. — Vol. 25 (4). — P. 250–257. — DOI: 10.1097/bot.0b013e3181d3d544.

Стаття надійшла до редакції 30.04.2020

RETROSPECTIVE COMPARATIVE STUDY OF SURGICAL TREATMENT OF PATIENTS WITH FRACTURES OF THE POSTERIOR ACETABULAR WALL

Yu. V. Prudnikov ¹, V. G. Klimovitsky ¹, S. Ye. Bondarenko ²

¹ Research Institute of Traumatology and Orthopedics, Liman. Ukraine

² Sytenko Institute of Spine and Joint Pathology National Academy of Medical Sciences of Ukraine, Kharkiv

✉ Yuri Prudnikov: prudnikovortho@gmail.com

✉ Volodymyr Klimovitsky, MD, Prof. in Traumatology and Orthopaedics: vgklym@ukr.net

✉ Stanislav Bondarenko, Doctor of Traumatology and Orthopaedics: bondarenke@gmail.com