

УДК 616.727.2:616.8-009.627]-073.432.19(045)

DOI: <http://dx.doi.org/10.15674/0030-59872019418-25>

Особливості ультрасонографічних ознак патологічних змін у структурі періартикулярних тканин плечового суглоба у хворих із різними проявами больового синдрому

С. М. Яковенко, І. В. Котульський, І. М. Петрова

ДУ «Інститут патології хребта та суглобів ім. проф. М. І. Ситенка НАМН України», Харків

Tendonitis of muscles which provide movements in the shoulder joint (SJ), osteochondrosis of cervical or thoracic spine, secondary vertebrogenic radiculopathy commonly is cause pain and limitation of motor activity in the shoulder girdle area. Objective: to identify the peculiarities of pathological changes in anatomical structures of SJ at pain syndrome at various nosology. Methods: 206 patients (18–65 years old) were examined and divided into three groups: I — control, II — shoulder impingement syndrome (SIS) at spinal degenerative disc disease, III — SIS of unknown etiology. Ultrasound data were analyzed. Results: it was found that in healthy people there were age-related ultrasound changes in the structure of tendons, ligaments, muscles and SJ cartilages which did not cause discomfort. Changes were found in 10 % of people in a subgroup of 30–40 years of age, and in 30–45 % in older ones. Thicknesses of the capsule, tendons, ligaments and muscles were almost equal (symmetrical) on contralateral joints. The absolute difference in soft-tissue structures' thickness did not exceed 0.2 mm, the asymmetry coefficient was 0.96. In group II, there were almost no changes in the structure of SJ's periarticular tissues. The absolute difference in anatomical structures' thickness was 0.2 mm, the asymmetry coefficient of thickness of the affected and intact joints' anatomical structures was more than 0.95. In group III, the largest disorders were observed: the echogenicity of affected SJ structures was reduced in more than 90 % of patients; in one third — a heterogeneous structure with hyperechoic inclusions was observed. The absolute difference in thickness of anatomical structures on affected limb comparing with those on the healthy one was more than 0.5 mm, the asymmetry coefficient was less than 0.95. Conclusions: using obtained data, we divided the group with SIS during initial examination, according to the presence of structural changes in the SJ's periarticular tissues, in order to choose the treatment tactics subsequently. Key words: shoulder joint, pathological changes, ultrasound examination, pain syndrome.

Частою причиною больового синдрому і обмеження двигательної активності в плечелопаточній області являються тендиніти м'язів, забезпечуючих рухування в плечевому суглобі (ПС), остеохондроз шийного або грудного відділів позвоночника, вторинна вертеброгенна радикулопатія. *Цель: выявить особенности патологических изменений анатомических структур ПС при больовом синдроме в области плеча на фоне различных нозологий. Методы: обследовано 206 человек (18–65 лет), которых разделили на три группы: I — контрольная, II — плечелопаточный больовой синдром (ПЛБС) на фоне остеохондроза, III — ПЛБС неясной этиологии. Анализировали данные ультразвукового исследования (УЗИ). Результаты: установлено, что у практически здоровых людей с возрастом изменяются УЗИ-характеристики структуры сухожилий, связок, мышц и хрящей ПС, которые не вызывают чувство дискомфорта. Изменения обнаружены у 10 % людей в возрасте 30–40 лет, а старше 41 года — у 30–45 %. Толщина капсулы, сухожилий, связок и мышц была практически симметричной на контралатеральных суставах. Абсолютная разница толщины мягкотканых структур не превышала 0,2 мм, коэффициент асимметрии — 0,96. Во II группе изменений структуры періартикулярних тканин ПС практически не было. Абсолютная разница толщины анатомических структур пораженного и интактного суставов больше 0,95. В III группе выявлены наибольшие нарушения: более чем у 90 % больных эхогенность пораженных структур ПС была снижена, у трети — структура неоднородная с гиперэхогенными включениями. Абсолютная разница толщины анатомических структур на больной конечности составила больше 0,5 мм, чем на здоровой, коэффициент асимметрии — меньше 0,95. Выводы: полученные данные позволяют на первичном обследовании разделить группу с ПЛБС по наличию структурных изменений в періартикулярных тканях ПС для дальнейшего выбора тактики лечения. Ключевые слова: плечевой сустав, патологические изменения, ультразвуковое исследование, больовой синдром.*

Ключові слова: плечовий суглоб, патологічні зміни, ультразвукове дослідження, больовий синдром

Вступ

Найчастішою причиною больового синдрому й обмеження рухової активності в плечолопатковій ділянці вважають дегенеративно-запальні ураження сухожилків м'язів, які забезпечують рухи в плечовому суглобі, так звані тендиніти. Для них характерний біль у верхньопередньому та верхньозовнішньому відділах плеча, який іноді іррадіює до ліктя. Він, частіше за все, виникає під час значного фізичного навантаження [1, 2].

Також серед захворювань, які проявляються больовим синдромом у ділянці плечового пояса, може бути остеохондроз шийного або грудного відділів хребта і вторинна вертеброгенна радикулопатія. Вертеброгенна шийна радикулопатія проявляється болем у ділянці шиї, надпліччя та лопатки, іррадіює по зовнішній і задній поверхнях плеча до кисті. Може спостерігатися оніміння в кисті, слабкість і гіпотрофія дельтоподібного та двоголового м'язів плеча [3, 4].

Раціональний підхід до діагностики передбачає можливість виявлення ураженої структури на етапі клінічного огляду, пальпації ділянок плечового пояса та шиї, а також застосування специфічних клінічних тестів із наступним уточненням (за необхідності) характеру патологічного процесу за допомогою інструментальних методів (рентгенологічного, ультразвукового, магнітно-резонансної томографії (МРТ) і комп'ютерної томографії (КТ)) [5–7]. На початку, для визначення структурних проявів больового синдрому, використовують рентгенографію, але за допомогою цього методу можна виявити, здебільшого, кісткову патологію. Діагностика м'якотканинних структур у цій ситуації обмежена. Інформативнішим може бути застосування ультразвукового дослідження (УЗД) та МРТ. Використання МРТ обмежене відсутністю обладнання у віддалених районах і низкою протипоказань до неї. Найдоступнішим для первинної ланки діагностики структури м'яких тканин сьогодні є УЗД. Метод має високі показники чутливості та специфічності в оцінюванні ушкоджень сухожилково-м'язового та кістково-хрящового компонентів плечового суглоба, дає змогу виявити патологічні зміни цих структур, суттєво полегшує проведення диференціальної діагностики та визначення тактики лікування [8–10]. Нині УЗД є методом первинного скринінгу та багаторазового використання в разі динамічного спостереження [11–13].

Проте, не зважаючи на широке використання УЗД у разі больових синдромів у ділянці плечового пояса, не всі питання диференціальної діагностики вирішені.

Мета роботи: дослідити ультрасонографічні особливості патологічних змін анатомічних структур плечового суглоба за умов різних нозологічних форм больового синдрому в ділянці плеча.

Матеріал і методи

На базі ДУ «ІПХС ім. проф. М. І. Ситенка НАМН» обстежено 206 пацієнтів віком від 18 до 65 років, яких за нозологічними ознаками розподілено на три групи. I група (контрольна) сформована з 85 волонтерів із метою вивчення особливостей нормальної ультразвукової картини періартикулярних тканин у ділянці плечового пояса. Середній вік обстежених становив (40 ± 13) років. До II групи (49 осіб) увійшли хворі, які скаржилися на біль у ділянці плечового пояса, із діагнозом остеохондроз шийного або грудного відділів хребта (ОХЗ). Середній вік пацієнтів цієї групи дорівнював (44 ± 12) років. До III групи увійшли 72 хворих (середній вік (47 ± 11) років) із плечолопатковим больовим синдромом (ПЛБС). Пацієнти цієї групи залежно від діагнозу були поділені на 4 підгрупи: 1 — тендиніт сухожилків, 2 — кальцифікуючий тендиніт сухожилка надостьового м'яза, 3 — артрит надплечово-ключичного суглоба, 4 — адгезивний капсуліт. Крім того, усі досліджені ще були розподілені на 4 вікові категорії: I — 18–30 років, II — 31–40, III — 41–50, IV — старше за 51. Характеристику груп відображено в табл. 1.

УЗД ділянки плечових суглобів виконували за допомогою ультразвукової системи Simens G-50 та Toshiba Aplio-500 лінійними датчиками з частотою 12,5 МГц за стандартною методикою. Оцінювали товщину, ехогенність, однорідність структури та додаткові включення в сухожилках надостьового, підостьового та підлопаткового м'язів, а також сухожилка довгої головки двоголового м'яза та надплечово-ключичної зв'язки. Під час аналізу звертали увагу на чіткість контуру головки плечової кістки та структури суглобового хряща, стан надплечово-ключичного суглоба, визначали обмеження рухової активності.

Роботу виконано після обговорення та затвердження на засіданні комітету з біоетики при

ДУ «ПХС ім. проф. М. І. Ситенка НАМН» (протокол № 194 від 08.07.2019).

Отримані під час дослідження показники оброблено статистично. Номінальні (ознаки) упорядкували за допомогою спряжених таблиць з оцінкою значущості за критерієм V Крамера. Метричні дані аналізували за допомогою параметричних критеріїв. Порівняння розмірів анатомічних структур контралатеральних плечових суглобів проводили за допомогою T -тесту для парних порівнянь.

Порівняння незалежних вибірок виконано за допомогою відповідного T -тесту (у разі порівняння 2 рядків) або однофакторного дисперсійного аналізу (ANOVA) з апостеріорним тестом Дункана (за порівняння більше 2 вибірок). Взаємозв'язки оцінювали за допомогою кореляційного аналізу. Критичний рівень значущості різниці становив 0,05.

Підготовку даних проводили в пакеті MS Excel, їхню статистичну обробку виконували в пакеті прикладних програм IBM SPSS Statistic 20.0.

Результати та їх обговорення

Результати ультразвукового дослідження ділянки плечових суглобів в осіб контрольної групи свідчать, що в молодшій категорії (18–30 років) у всіх обстежених контур головки плечової кістки був чітким, рівним. Гіаліновий хрящ характеризувався однорідною анехогенною структурою однакової товщини по всій поверхні головки. У всіх осіб виявлено однорідну структуру сухожилків надостьового, підостьового, підлопаткового м'язів і довгої головки двоголового м'яза. Ехогенність була незмінною, включення в структурі м'яких тканин не визначали. Контур надплечово-ключичного суглоба також був чітким, рівним, структура зв'язки однорідною, ехогенність незмінною, додаткові включення не візуалізували.

У 10 % волонтерів віком 31–40 років виявлено неоднорідність структури сухожилків і незначне підвищення їхньої ехогенності, але без включень у структурі м'яких тканин. Контур головки плечової кістки та надплечово-ключичного суглоба був чітким, рівним.

У третій категорії віком 41–50 років структура сухожилків була неоднорідною, а ехогенність підвищеною в 31,8 % випадків. Контур головки плечової кістки в усіх обстежених цієї категорії був чітким і рівним. У 40,9 % випадків візуалізували узуррацію контуру надплечово-ключичного суглоба. Структура й ехогенність надплечово-ключичної зв'язки були в межах показників норми.

Серед осіб четвертої категорії (51–60 років) у 9 (45 %) структура сухожилків була неоднорідною, а ехогенність підвищеною. Гіперехогенні включення виявлені в 4 випадках (20 %), узурований контур головки плечової кістки — у 30 %. У 65 % обстежених зареєстровано узуррацію та незначну деформацію контуру надплечово-ключичного суглоба. У структурі надплечово-ключичної зв'язки візуалізували поодинокі гіперехогенні включення. Розподіл структурних змін у періартикулярних тканинах плечових суглобів контрольної групи залежно від віку наведено у табл. 2.

У обстежених I групи ($n = 85$ осіб) товщина капсули, сухожилків, зв'язок і м'язів була практично однаковою (права/ліва кінцівки) в ділянці контралатеральних суглобів (табл. 3). Абсолютна різниця товщини м'якотканинних структур у всіх вікових категоріях не перевищувала 0,1 мм. Коефіцієнт асиметрії (де $K_{as} = \min/\max$) у межах 0,99–1,00 ($p > 0,05$). Маємо підставу для порівняння показників ураженої та контралатеральної кінцівок із метою об'єктивного виявлення патологічних змін.

Таблиця 1

Характеристика клінічних спостережень

Група обстежених		Вік (роки)			
		18–30	31–40	41–50	> 51
I ($n = 85$) (контрольна)	абс.	23	20	22	20
	%	11,2	9,7	10,7	9,7
II ($n = 49$) (ОХЗ шийного та грудного відділів хребта)	абс.	8	9	18	14
	%	3,9	4,4	8,7	6,8
III ($n = 72$) ПЛБС неясної етіології	абс.	7	13	23	29
	%	3,4	6,3	11,2	14,1
Усього ($n = 206$)	абс.	38	42	63	63
	%	18,4	20,4	30,6	30,6
Статистична значущість різниці між групами		$\chi^2 = 12,134; p = 0,056$			

Таблиця 2

Наявність структурних змін у періартикулярних тканинах плечових суглобів контрольної групи залежно від віку

УЗ-ознаки	Вік (роки)										Статистична значущість різниці
	до 30 (n = 23)		31–40 (n = 20)		41–50 (n = 22)		> 51 (n = 20)		усього (n = 85)		
	абс.	%	абс.	%	абс.	%	абс.	%	абс.	%	
Неоднорідність структури сухожилків	—	—	2	10,0	7	31,8	9	45,0	18	21,2	$V_{kr} = 0,433$ $p = 0,001$
Ехогенність сухожилків підвищена	—	—	2	10,0	7	31,8	9	45,0	18	21,2	$V_{kr} = 0,433$ $p = 0,001$
Включення в структурі сухожилків дрібні чи поодинокі	—	—	—	—	1	4,5	4	20,0	5	5,9	$V_{kr} = 0,342$ $p = 0,019$
Узурований контур головки плечової кістки	—	—	—	—	—	—	6	30,0	6	7,1	$V_{kr} = 0,497$ $p = 0,001$
Узурований контур ключично-акроміального суглоба	—	—	—	—	9	40,9	13	65,0	22	25,9	$\chi^2 = 33,559$ $p = 0,001$

Таблиця 3

Показники середньої товщини капсули, сухожилків плечового суглоба та надплечово-ключичної зв'язки в контрольній групі осіб (M ± SD)

Анатомічна структура	M ± SD min ÷ max	Права кінцівка	Ліва кінцівка	Абсолютна різниця	Коефіцієнт асиметрії
Капсула	1,60 ± 0,30 0,90 ÷ 2,40	1,59 ± 0,28 0,90 ÷ 2,30	1,60 ± 0,28 0,90 ÷ 2,40	0,01 ± 0,03 0,00 ÷ 0,10	0,99 ± 0,02 0,94 ÷ 1,00
Сухожилок довгої головки біцепса	3,80 ± 0,60 2,50 ÷ 5,30	3,83 ± 0,57 2,50 ÷ 5,30	3,84 ± 0,58 2,50 ÷ 5,30	0,04 ± 0,06 0,00 ÷ 0,20	0,99 ± 0,02 0,94 ÷ 1,00
Сухожилок надостьового м'яза	5,00 ± 0,80 3,30 ÷ 7,40	5,05 ± 0,80 3,30 ÷ 7,40	5,04 ± 0,80 3,30 ÷ 7,40	0,04 ± 0,06 0,00 ÷ 0,20	0,99 ± 0,01 0,96 ÷ 1,00
Сухожилок підостьового м'яза	3,40 ± 0,60 2,20 ÷ 4,80	3,44 ± 0,59 2,20 ÷ 4,80	3,43 ± 0,60 2,20 ÷ 4,80	0,05 ± 0,06 0,00 ÷ 0,20	0,99 ± 0,02 0,92 ÷ 1,00
Сухожилок підлопаткового м'яза	4,40 ± 0,70 3,00 ÷ 6,30	4,41 ± 0,73 3,00 ÷ 6,30	4,40 ± 0,73 3,00 ÷ 6,30	0,03 ± 0,06 0,00 ÷ 0,30	0,99 ± 0,01 0,93 ÷ 1,00
Надплечово-ключична зв'язка	2,70 ± 0,50 1,70 ÷ 3,80	2,74 ± 0,50 1,70 ÷ 3,80	2,74 ± 0,50 1,80 ÷ 3,80	0,03 ± 0,06 0,00 ÷ 0,20	0,99 ± 0,02 0,92 ÷ 1,00

Проведений аналіз показав, що в більшості (85,7 %) хворих II групи не спостерігали ознак порушення структури періартикулярних тканин. Неоднорідність структури сухожилків визначено у 14,3 % хворих переважно старшого віку (51–65 роки).

У пацієнтів III групи неоднорідність структури сухожилків зафіксовано у 33,3 %. Слід зауважити, що під час аналізу за нозологічними категоріями виявлено неоднорідність структури у 100 % хворих на кальцифікуючий тендиніт і в 38,5 % — на тендиніт сухожилків.

У хворих II групи порушення ехогенності сухожилків (підвищення) спостерігали лише у 16,3 % обстежених старше 41 року. У більшості пацієнтів III групи (91,7 %) ехогенність уражених сухожилків виявилася зниженою. Зміна ехогенності сухожилків у хворих II та III груп була статистично значущою ($p = 0,001$).

Додаткових включень у структурі сухожилків пацієнтів II групи не визначено. У 100 % осіб із кальцифікуючим тендинітом виявлено включення великого розміру (від 0,7 до 2,0 см) — кальцинати, а у 23,1 % хворих із тендинітом сухожилків — дрібні поодинокі включення ($p = 0,001$).

Узурацію контуру головки спостерігали в одного пацієнта II групи, а надплечово-ключичного суглоба — у 14 % хворих старше 41 року. У III групі такі зміни визначено в 15,4 % обстежених старше 41 року. Указані зміни виявлено на обох суглобах.

Узурацію контуру надплечово-ключичного суглоба спостерігали у 14,3 % хворих II групи та у 25,0 % — III ($p = 0,153$), при чому переважно в осіб віком понад 51 рік (табл. 4).

Аналіз товщини капсули, сухожилків і м'язів плечового суглоба, надплечово-ключичної зв'язки в пацієнтів із ПЛБС на фоні остеохондрозу (II група) не виявив значущої різниці ($p > 0,05$).

між ураженим і неуряженим плечовими суглобами. Абсолютна різниця товщини анатомічної структури не перевищувала 0,2 мм. Коефіцієнт асиметрії дорівнював 0,95 ($p > 0,05$).

Товщина капсули, сухожилків, зв'язок і м'язів у хворих з ПЛБС різної етіології (III група) мали різні прояви відхилень від норми. У цій групі виділено 4 нозологічні підгрупи з найбільш характерними ознаками ураження анатомічних структур (табл. 5).

У підгрупі з тендинітами сухожилків виявлено лише їхнє потовщення: сухожилка надостьового м'яза — у 92,1 % хворих (рис. 1, а), довгої головки двоголового м'яза — у 71,1 % (рис. 1, б),

підостьового м'яза — 52,6 % (рис. 2). У 21,1 % хворих спостерігали комбінацію ураження двох сухожилків, у 13,2 % — 3, у 13,3 % — ураження лише 1 сухожилка.

Абсолютна різниця товщини сухожилків ураженого та неуряженого плечових суглобів перевищувала 0,5 мм. Коефіцієнт асиметрії сухожилка надостьового м'яза дорівнював 0,88; довгої головки двоголового м'яза — 0,89; підостьового м'яза — 0,90 ($p = 0,001$).

У підгрупі з кальцифікуючим тендинітом виявили ураження лише сухожилка надостьового м'яза (рис. 3). Товщина перевищувала 0,5 мм. Коефіцієнт асиметрії становив 0,82 ($p = 0,001$).

Таблиця 4

Розподіл хворих із наявністю структурних змін у сухожилках плечового суглоба

Група пацієнтів		Неоднорідність структури, додаткові вклучення	Зміна ехогенності
II (n = 49)	до 30 років (n = 8)	—	—
	31–40 років (n = 9)		
	41–50 років (n = 18)	2 (11,1 %)	4 (22,2 %)
	старше 51 року (n = 14)	5 (35,7 %)	4 (28,6 %)
	—	$V_{kr} = 0,410; p = 0,041$	$V_{kr} = 0,311; p = 0,149$
III (n = 72)	до 30 років (n = 7)	1 (14,3 %)	7 (100,0 %)
	31–40 років (n = 13)	4 (30,8 %)	13 (100,0 %)
	41–50 років (n = 23)	5 (21,7 %)	21 (91,3 %)
	старше 51 року (n = 29)	14 (48,3 %)	29 (100,0 %)
	—	$V_{kr} = 0,276; p = 0,139$	$V_{kr} = 0,218; p = 0,335$

Таблиця 5

Результати порівняльного аналізу анатомічних структур плечового суглоба контрольної й інших нозологічних груп

Анатомічна структура		Контроль	ПЛБС на фоні шийного та грудного ОХЗ	Тендиніт сухожилків	Кальцифікуючий тендиніт сухожилка надостьового м'яза	Артрит надплечово-ключичного суглоба	Адгезивний капсуліт
Капсула	абс.	0,01 ± 0,03	0,12 ± 0,18*	0,17 ± 0,20**	0,11 ± 0,16	0,07 ± 0,10	1,04 ± 0,25**
	≅	0,99 ± 0,02	0,94 ± 0,09**	0,91 ± 0,10**	0,94 ± 0,08	0,97 ± 0,04	0,54 ± 0,11**
Сухожилок довгої головки біцепса	абс.	0,04 ± 0,06	0,19 ± 0,28*	0,51 ± 0,36**	0,14 ± 0,21	0,13 ± 0,12	0,84 ± 0,25**
	≅	0,99 ± 0,02	0,96 ± 0,06**	0,89 ± 0,08**	0,97 ± 0,04	0,97 ± 0,03	0,83 ± 0,04**
Сухожилок надостьового м'яза	абс.	0,04 ± 0,06	0,29 ± 0,46**	0,70 ± 0,44**	1,26 ± 1,00**	0,13 ± 0,10	0,16 ± 0,22
	≅	0,99 ± 0,01	0,95 ± 0,06**	0,88 ± 0,07**	0,82 ± 0,10**	0,98 ± 0,02	0,97 ± 0,04
Сухожилок підостьового м'яза	абс.	0,05 ± 0,06	0,19 ± 0,32*	0,38 ± 0,36**	0,04 ± 0,05	0,10 ± 0,13	0,06 ± 0,07
	≅	0,99 ± 0,02	0,95 ± 0,08*	0,90 ± 0,08**	0,99 ± 0,02	0,97 ± 0,03	0,98 ± 0,02
Сухожилок підлопаткового м'яза	абс.	0,03 ± 0,06	0,09 ± 0,12	0,16 ± 0,24**	0,19 ± 0,24	0,08 ± 0,09	0,10 ± 0,11
	≅	0,99 ± 0,01	0,98 ± 0,03	0,97 ± 0,04**	0,96 ± 0,05**	0,99 ± 0,02	0,98 ± 0,02
Надплечово-ключична зв'язка	абс.	0,03 ± 0,06	0,12 ± 0,23	0,24 ± 0,32**	0,30 ± 0,38	0,84 ± 0,56**	0,06 ± 0,08
	≅	0,99 ± 0,02	0,96 ± 0,07	0,93 ± 0,09**	0,92 ± 0,08	0,77 ± 0,10**	0,98 ± 0,03

* — $p < 0,05$;

** — $p < 0,01$.

У структурі сухожилка виявлено гіперехогенне включення (від 0,7 до 2 см) — кальцинат. Ехогенність сухожилка в 100 % випадів знижена.

У підгрупі з артритом надплечово-ключичного суглоба зміненою виявилася лише надплечово-ключична зв'язка (рис. 4). Товщина її перевищу-

вала 0,5 мм порівняно з неураженою. Коефіцієнт асиметрії склав 0,77 ($p = 0,001$). Також спостерігали розширення розміру суглобової щілини (коефіцієнт асиметрії — 0,80 ($p = 0,001$)). Визначено зниження ехогенності зв'язки у всіх пацієнтів цієї підгрупи.

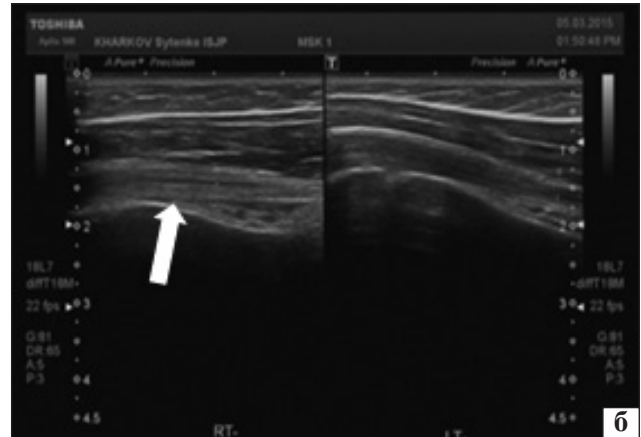
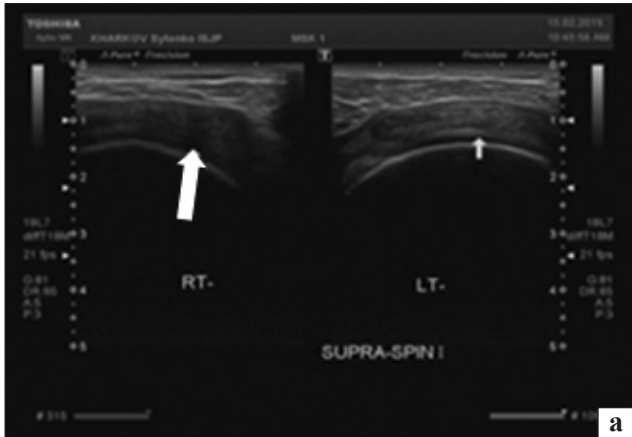


Рис. 1. УЗ-прояви тендиніту сухожилка надостового м'яза (а); сухожилка довгої головки двоголового м'яза (б) праворуч

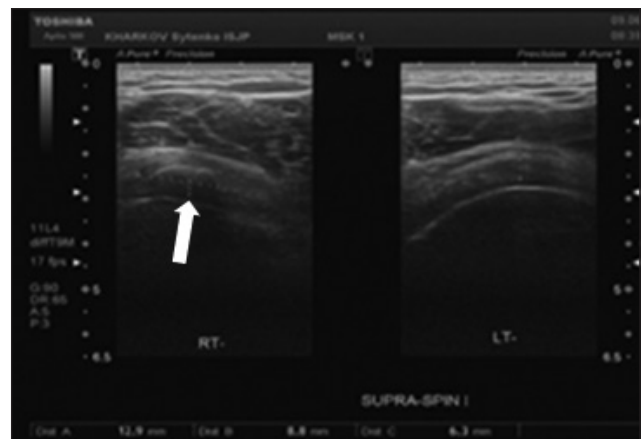
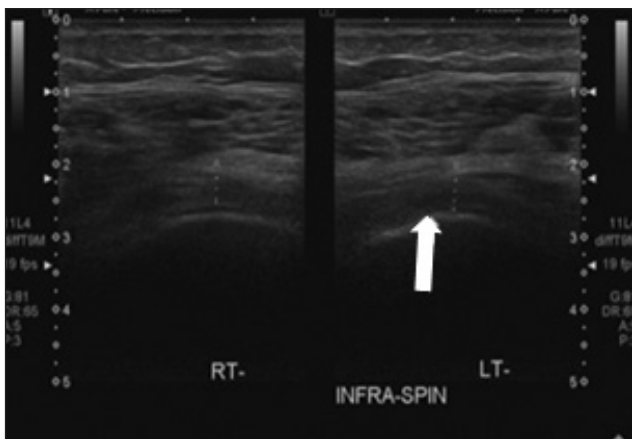


Рис. 2. УЗ-прояви тендиніту сухожилка підостового м'яза ліворуч

Рис. 3. УЗ-ознаки кальцифікуючого тендиніту сухожилка надостового м'яза праворуч

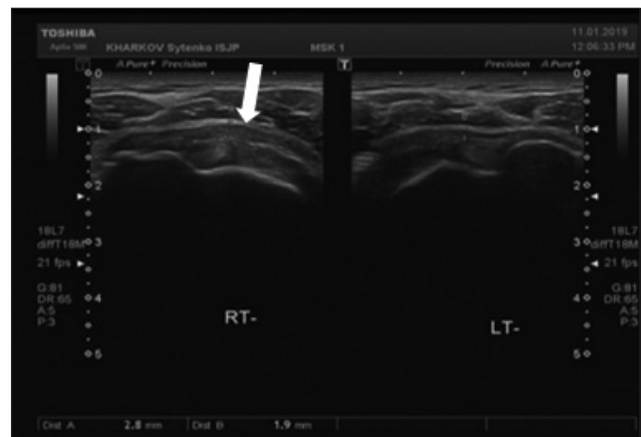
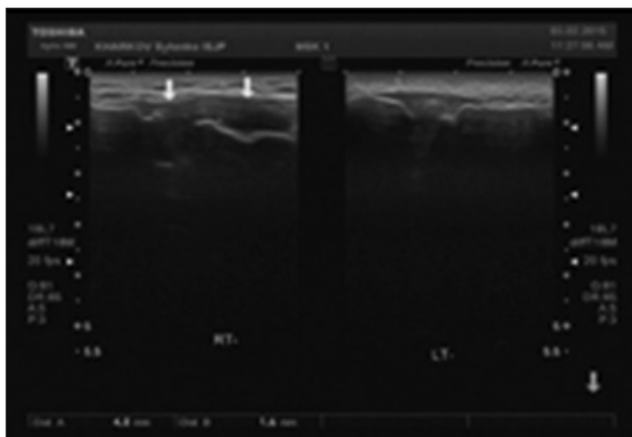


Рис. 4. УЗ-ознаки артриту правого надплечово-ключичного суглоба

Рис. 5. УЗ-прояви потовщення капсули плечового суглоба праворуч

У підгрупі з адгезивним капсулітом виявили значне потовщення капсули суглоба (рис. 5) та сухожилка довгої головки двоголового м'яза (рис. 1, б). Абсолютна різниця товщини капсули та сухожилка перевищувала 0,5 мм. Коефіцієнт асиметрії капсули був на рівні 0,54; сухожилка довгої головки двоголового м'яза — 0,83 ($p = 0,001$). Ехогенність зазначених структур у 100 % випадків була зниженою.

Під час обстеження пацієнтів досліджуваних груп у частини з них виявили також обмеження

активності рухів у плечовому суглобі, що проявлялося на УЗД у вигляді субакроміального конфлікту (стан, за якого виникає зіткнення між великим горбком плечової кістки та акроміоном під час відведення верхньої кінцівки).

Аналіз результатів показав, що в більшості хворих II групи ($> 80\%$) активність рухів у плечовому суглобі була в повному обсязі. У 69,2 % пацієнтів із тендинітом сухожилків спостерігали часткове обмеження обсягу рухів у плечовому суглобі (субакроміальний конфлікт) ($p = 0,001$).

Таблиця 6

Особливості ураження анатомічних структур плечового суглоба залежно від нозології

Анатомічна структура плечового суглоба	ПЛБС на фоні остеохондрозу шийного/грудного відділів хребта	Тендиніт сухожилків	Кальцифікуючий тендиніт	Артрит надплечово-ключичного суглоба	Адгезивний капсуліт
Капсула	без патологічних ознак	без патологічних ознак / потовщена	без патологічних ознак	без патологічних ознак	потовщена, ехогенність знижена
Сухожилок довгої головки біцепса	без патологічних ознак	без патологічних ознак / потовщений, ехогенність знижена, структура гомогенна або гетерогенна	без патологічних ознак	без патологічних ознак	потовщений, оточений рідиною
Сухожилок надостьового м'яза	без патологічних ознак	без патологічних ознак / потовщений, ехогенність знижена, структура гомогенна або гетерогенна	потовщений, ехогенність знижена, у структурі гіперехогенне включення різного розміру (кальцинат)	без патологічних ознак	без патологічних ознак
Сухожилок підостьового м'яза	без патологічних ознак	незмінний / потовщений, ехогенність знижена, структура гомогенна або гетерогенна	незмінний	без патологічних ознак	без патологічних ознак
Сухожилок підлопаткового м'яза	без патологічних ознак	незмінний / потовщений, ехогенність знижена, структура гомогенна або гетерогенна	без патологічних ознак	без патологічних ознак	без патологічних ознак
Надплечово-ключичний суглоб	без патологічних ознак	незмінний / потовщений, ехогенність знижена, зв'язка пролабує	без патологічних ознак	потовщений, ехогенність знижена, зв'язка пролабує, відстань між суглобовими кінцями збільшена	без патологічних ознак
Активність рухів у плечовому суглобі	необмежена / субакроміальний конфлікт	незначне обмеження / субакроміальний конфлікт	субакроміальний конфлікт / імпінджмент-синдром	необмежена або незначно обмежена	імпінджмент-синдром

У 100 % хворих на кальцифікуючий тендиніт сухожилка надостьового м'яза й адгезивний капсуліт обмеження рухів в ураженому суглобі були значними.

Особливості ураження анатомічних структур плечового суглоба залежно від нозології наведено в табл. 6.

Висновки

В осіб контрольної групи товщина капсули, сухожилків, зв'язок і м'язів практично симетрична на контралатеральних суглобах. Різниця товщини м'якотканинних структур не перевищувала 0,2 мм, а коефіцієнт асиметрії становив не менше 0,96 у всіх вікових категоріях. Таким чином, отримані дані дають підставу порівнювати хвору кінцівку з контралатеральною для виявлення патологічних змін.

За допомогою УЗД встановлено, що структура периапартулярних тканин у пацієнтів із ПЛБС на фоні остеохондрозу шийного та грудного відділів хребта практично не відрізнялася від контрольної групи. Коефіцієнт асиметрії товщини анатомічних структур ураженого суглоба й інтактного в них становив понад 0,95 (абсолютна різниця 0,2 мм). У групі з ПЛБС неясної етіології виявлено якісні зміни в анатомічних структурах ураженого суглоба (неоднорідність структури, додаткові включення, зниження чи підвищення ехогенності), а коефіцієнт асиметрії товщини анатомічних структур ураженого й інтактного суглобів становив < 0,95 (абсолютна різниця > 0,5 мм), що було статистично значущим ($p < 0,05$). Ультразвукова картина периапартулярних тканин плечового суглоба залежала від нозології.

Отримані результати дозволяють на первинному етапі обстеження відокремити групу з больовим синдромом у ділянці плечового поясу без структурних змін у периапартулярних тканинах плечового суглоба та іншу — зі структурними змінами цієї локалізації з подальшим

детальнішим їхнім описом для вибору тактики лікування.

Конфлікт інтересів. Автори декларують відсутність конфлікту інтересів.

Список літератури

1. Исайкин А. И. Причины и лечение боли в плече / А. И. Исайкин, А. А. Черненко // Медицинский совет. — 2013. — № 12. — С. 20–26.
2. Широков В. А. Болевые синдромы плечевого пояса: диагностика и лечение / В. А. Широков, В. С. Кудрявцева // Неврология и психиатрия. — 2013. — № 1. — С. 46–51.
3. Связь плечелопаточного периартроза с дегенеративными заболеваниями позвоночника / А. А. Луцук, В. М. Прохоренко, И. С. Трегуб [и др.] // Гений ортопедии. — 2015. — № 3. — С. 50–54.
4. Долгова Л. Н. Боль в плече и шее: междисциплинарные аспекты лечения / Л. Н. Долгова, И. Г. Красивина // Медицинский совет. — 2017. — № 17. — С. 50–57. — DOI: 10.18019/1028-4427-2015-3-50-54.
5. Comparative study of the diagnostic ability of ultrasonography and magnetic resonance imaging in the evaluation of chronic shoulder pain / S. Khandur, A. Raja, T. Meha [et al.] // International Journal of Scientific Study. — 2016. — Vol. 4 (1). — P. 266–272.
6. Шостак Н. А. Боли в плечевом суставе — подходы к диагностике и лечению / Н. А. Шостак, А. А. Клименко // Клинист. — 2013. — № 1. — С. 60–63.
7. Фирсов А. А. Боль в плечелопаточной области: клинические аспекты диагностики и лечения / А. А. Фирсов, В. И. Шмырев // Архивъ внутренней медицины. — 2014. — № 2 (16). — С. 28–32.
8. Михайлов А. Н. Лучевые методы визуализации при кальцифицирующем тендиозе плечевого сустава / А. Н. Михайлова, В. А. Доманцевич // Проблемы здоровья и экологии. — 2017. — № 2. — С. 26–31.
9. Ультрасонография м'яких тканин опорно-двигательного апарату. Учебн. Пособ. / Р. Я. Абдуллаев, С. Г. Керимов, А. Н. Хвисяк, В. Г. Марченко. — Харьков : Нове слово, 2012. — 148 с.
10. Сенча А. Н. Ультразвуковая диагностика. Плечевой сустав / А. Н. Сенча, Д. В. Беляев. — ВИДАР, 2014. — 160 с.
11. Абдулаев Р. Я. Ультрасонография плечевого пояса: методичні аспекти і нормальна анатомія / Р. Я. Абдулаев, Т. А. Дудник // УРЖ. — 2009. — № 17. — С. 140–145.
12. Абдуллаев Р. Я. Ультрасонография плечевого сустава. Учебн. Пособ. / Р. Я. Абдуллаев, Г. В. Дзяк, Т. А. Дудник. — Харьков : Нове слово, 2010. — 88 с.
13. Park G. Y. Ultrasonographic measurement of the axillary recess thickness in an asymptomatic shoulder / G. Y. Park, J. H. Lee, D. Gil // Kwon Ultrasonography. — 2017. — Vol. 36 (2). — P. 139–143. — DOI: 10.14366/usb.16032.

Стаття надійшла до редакції 19.11.2019

ULTRASONOGRAPHIC FEATURES IN PATHOLOGICAL CHANGES OF SHOULDER JOINT'S PERIARTICULAR TISSUES IN PATIENTS WITH DIFFERENT MANIFESTATIONS OF PAIN SYNDROME

S. M. Yakovenko, I. V. Kotulskiy, I. M. Petrova

Sytenko Institute of Spine and Joint Pathology National Academy of Medical Sciences of Ukraine, Kharkiv

✉ Svetlana Yakovenko: jakobzs777@gmail.com

✉ Igor Kotulskiy, PhD in Normal Physiology: Igor.kotulsky@gmail.com

✉ Iryna Petrova: lluigiflo@gmail.com